



РНИМУ
им. Н.И. Пирогова

лекция
к актовому дню

**СОСУДИСТАЯ
ХИРУРГИЯ –
наш путь
из 20-го в 21-ый
век**

Академик РАН,
профессор
И.И. Затевахин

2017 г.

Острая артериальная непроходимость

В середине 1960-х годов опыт хирургического лечения больных с острой артериальной непроходимостью был единичным. Летальность достигала 65–70 процентов. Требовалось одновременно решить целый ряд задач – диагностики, тактики лечения, разработки методов операции и ведения послеоперационного периода, а также борьбы с постишемическим синдромом.

Первым этапом была организация потока больных в клинику. Это был тяжелый контингент: больные с ревматическими пороками сердца или инфарктом миокарда, с мерцательной аритмией. При этом у всех заболевания осложнялись острой артериальной непроходимостью. Концентрация таких больных в рамках одного стационара была возможна только при понимании руководством необходимости разработки этой проблемы. И по решению Бакулева и Савельева концентрация таких больных в клинику началась.

Накапливался опыт. В.С.Савельев поручил мне организовать работу по решению вышеизложенных задач. Появилась группа молодых хирургов-энтузиастов, готовых приезжать и в клинику по первому звонку в любое время. Вот их имена: В. Семенов, А. Шалугин, В. Тетерин, Н. Степанов, О. Виноградова, А. Исаев.

Острее всего стоял вопрос диагностики. Была разработана методика ангиографии при помощи палатного аппарата. Она была опубликована в журнале «Вестник рентгенологии и радиологии» в 1964 году (рис. 1). Методика позволяла получить ангиограмму всей конечности за счет скошенного рентгеновского луча и экспозиции в 3 секунды. Варварская методика по нынешним меркам.



Рис. 1. Страницы журнала «Вестник рентгенологии и радиологии», 1964 г.

Но самым большим достижением стала доплерометрия. Первый аппарат в корпусе приемника «Альпинист» сделал инженер-умелец из НИИ медицинской техники. Доплеровский сигнал от форменных элементов крови позволял лоцировать уровень прекращения их движения. По сути, он обнаруживал эмбол. Вскоре доплерография стала неотъемлемым и важнейшим методом обследования сосудистых больных. А доктор С.А. Дроздов защитил первую диссертацию, посвященную методике ее применения.

Еще одна важнейшая задача – поиск щадящих методов операций. Ведь для тяжелых кардиологических больных даже наркоз порой был неприемлем. Конечно, эмболэктомии из поверхностного расположенных артерий, таких как бифуркация бедренной или плечевой артерии, выполнялись под местной анестезией. А вот такие локализации, как бифуркация аорты, подвздошной артерии и подключичной артерии, требовали прямого доступа. Идея удаления эмболов из труднодоступных артерий через поверхностно расположенные требовала создания специальных инструментов для ретроградной эмболэктомии. С этой целью использовались различные катетеры, соединенные с вакуум-отсосом, бужи с булавовидными насадками и наиболее эффективные сосудистые кольца. Однако окончательно проблема ретроградной эмболэктомии была решена с появлением баллон-катетеров, предложенных американским хирургом Фогарти. Операции стали более эффективными и менее травматичными. Для ретроградной эмболэктомии из бифуркации аорты и подвздошных артерий использовался доступ к общей бедренной артерии под местной анестезией. Для эмболэктомии из верхних конечностей доктором Н.В. Степановым был разработан доступ в локтевой ямке с обнажением бифуркации плечевой артерии (рис. 2).

После публикации в журнале *Surgery* в 1977 году результатов проведенных нами 260 эмболэктомий из верхних конечностей мы получили более 250 писем с просьбой поделиться нашим опытом. Были письма от Де Бейки и Нормана Рича, главного хирурга ВМФ США, который писал: «Мой опыт более скромный, прошу прислать оттиск вашей работы». При этом сам Норман Рич обладал опытом около 2000 операций по поводу ранений сосудов на войне во Вьетнаме.

Однако летальность оставалась высокой. Причины крылись в восстановлении кровообращения в ишемизированных тканях. При этом чем выше была ишемия, тем тяжелее протекал послеоперационный период. А восстановление кровообращения в конечностях с тотальной мышечной контрактурой вело к быстрой смерти. Таким образом возникла необходимость **изучения постишемического синдрома**. Требовался эксперимент. Была создана модель острой ишемии, на которой изучали влияние восстановления кровообращения на сердце, почках, легких. Этому были посвящены работы Н. Истомина, Н. Кузнецова, А. Киндаряна,

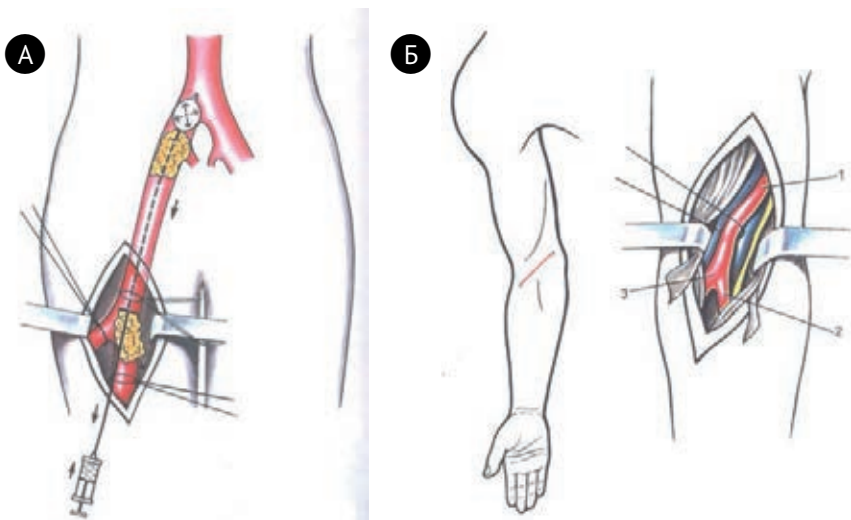


Рис. 2. Доступы для не прямой эмболэктомии из бифуркации аорты (А) и артерий предплечья (Б).

О. Нуцубидзе. Вскоре в работу включилась кафедра патанатомии. Результаты морфологических исследований в эксперименте и клинике легли в основу докторской диссертации О.Д. Мишнева, кандидатских диссертаций А.И. Щеголева, А.П. Ракша, Л.А. Царева, О.А. Богданова, А.И. Буteniна и позволили установить факт мозаичного включения кровообращения в ишемизированных мышцах после эмболэктомий. Тем самым было доказано принципиальное отличие постишемического синдрома при эмболиях от такого же при краш-синдроме и синдроме жгута.

Проведенные исследования показали, что возникающее после реваскуляризации поступление оксигенированной крови к ишемически поврежденным мышцам вызывает появление и освобождение свободных радикалов кислорода и дальнейшее повреждения клеток. Поступление в организм большого количества недоокисленных продуктов из очага ишемии ведет к общему ацидозу. Миоглобин из разрушенной мышечной ткани выводится почками. Миоглобинурия в условиях ацидоза способствует развитию миоглобинурического тубулярного нефроза. Развитию острой почечной недостаточности способствуют эпизоды гипотонии, которые могут сопровождать период реваскуляризации. Вымывание из венозного отдела капиллярного русла и вен в зоне ишемии макроагрегатов форменных элементов и микротромбов (а тем более макротромбов) ведет к развитию микроэмболизации легочных артерий и тем самым к дыхательной недостаточности. Ацидоз и поступление большого количества токсических продуктов поврежденных тканей ведут к развитию сердечнососудистой недостаточности, которая проявляется гипотонией и появление инфарктоподобных изменений на ЭКГ. Таким образом, по-

стишемический синдром может проявляться как поражением всех трех систем, так и возможным превалированием острой почечной, дыхательной или сердечнососудистой недостаточности. Клинически достоверно установлено, что восстановление кровообращения в конечности, находящейся в тотальной контрактуре, не совместимо с жизнью из-за развития смертельного постишемического синдрома. Именно поэтому в этих случаях показана первичная ампутация.

При меньшем объеме и степени ишемического повреждения включение этих зон после реваскуляризации, как правило, происходит не сразу, а постепенно, мозаично, достигая максимума обычно на третьи сутки. В связи с этим при хорошем восстановлении кровообращения и наличие дистального пульса не следует обманываться возможным мнимым благополучием в первые часы и сутки. Драма может наступить позже. Из этого следует необходимость всех больных с исходно тяжелой ишемией конечности наблюдать и лечить в течение первых трех суток в отделении реанимации.

Таким образом, стало понятным почему, несмотря на совершенство инструментария, техники и тактики оперативного лечения, летальность в этой категории больных, несмотря на значительное снижение, оставалась высокой – 20–25 %. Причиной этого являлось развитие постишемического синдрома.

Мы прошли большой путь в попытках профилактировать постишемический синдром, начиная с венотомий и промываний по системе артерия-вена и заканчивая регионарной перфузией. Однако получить ощутимые результаты нам, как и другим, не удалось. Причины этого стали понятными при анализе результатов патоморфологических исследований, которые указали на мозаичный характер отключения зон ишемии с их постепенным включением. Это суть защитной реакции организма. Постепенность включения подтверждалась многочисленными клиническими наблюдениями ухудшения состояния, а не редко и смерти, больных с тяжелой ишемией после успешной операции в отсроченном периоде.

В решении проблемы постишемического синдрома кроются дальнейшие успехи в лечении больных с острой артериальной непроходимостью.

С годами менялся контингент больных. Все меньше становилось больных с ревматическими пороками сердца и все больше – с атеросклеротической кардиомиопатией, инфарктом миокарда и атеросклерозом аорты и артерий н/к. Радикальная тромбэмболэктомия у них оказывалась недостаточной и требовала дополнительного выполнения реконструктивных операции. Решению этих задач были посвящены докторские диссертации А.Ф. Исаева и А.В. Вахидова. Накопленный опыт лечения больных и экспериментальные исследования позволили в 1972 году создать классификацию острой ишемии при эмболиях и на ее основе

разработать тактику лечения. Эта классификация, претерпев минимальные изменения, и по сей день является руководством к хирургическому лечению.

К концу 70-х годов прошлого столетия мы вышли в безусловные лидеры в этом разделе хирургии. Наш опыт составлял более 4000 операций. Сама операция эмболектомии из профессорской стала операцией для ординаторов. А всестороннее решение проблемы – капитальным и не имеющим аналогов. С этой точки зрения показательна международная конференция состоявшаяся в 1977 году в Италии в Падуанском университете. С основным докладом по ОАН выступал профессор Савельев, с итальянской профессор Чевизе. Я выступал с докладом в прениях. Конференцию вели 2 председателя: с нашей стороны профессор Лукомский а с итальянской – профессор Пицоль. По окончании дискуссии (а она была жаркой), как в последствии рассказывал нам Г.И.Лукомский, профессор Пицоль написал фамилию «Чевизе» и поставил жирный крест. А вечером к нам в гостиницу пришла группа итальянский профессоров и подарила Савельеву картину Ренато Гуттузо в знак безусловного приоритета и блестящего решения задачи лечения ОАН.

С 1982 года начинается новый этап в разработке проблем экстренной сосудистой хирургии на базе кафедры хирургических болезней педиатрического факультета 2-го МОЛГМИ в городской клинической больнице №57. Благодаря пониманию и помощи главного врача С.А. Евстигнеевой и Департамента здравоохранения г. Москвы в клинике проводится реорганизация хирургической структуры. Открывается второе отделение сосудистой хирургии, и параллельно с отделением общей сосудистой хирургии начинает функционировать отделение сосудистой хирургии с инфекционными осложнениями. Общий коечный фонд для сосудистых больных достигает цифры 120 – самый большой в СССР! Организуется 4-х разовый в неделю круглосуточный прием экстренных больных с острой артериальной патологией, что вместе с плановыми пациентами предоставляет возможность расширить научную работу у самого тяжелого контингента сосудистых больных.

Инфекция в сосудистой хирургии

Бурный рост реконструктивных операции на аорте и артериях нижних конечностей поставил перед нами очередную задачу – лечение гнойных осложнениях, связанных с реконструкциями с применением синтетических протезов. Попытки консервативного лечения с оставлением протеза (инородного тела) неизбежно заканчивались аррозийными кровотечениями, а удаление протеза – гангреной, ампутацией и высокой летальностью. И тогда по инициативе клиники было решено открыть отделение сосудистой хирургии для лечения больных с гнойными осложнениями.

Одна из главных причин неэффективности лечения инфекционных осложнений в реконструктивной хирургии аорты и артерий нижних конечностей – несвоевременная диагностика инфицирования сосудистых трансплантатов. Как правило, эти грозные осложнения верифицируются только после проявления клинических признаков раневой инфекции. Нередко единственным проявлением этого осложнения является аррозийное кровотечение из анастомозов, летальность при котором возрастает до 87%. Еще в 1963 году R.S. Shaw и A.E. Vaue назвали это грозное осложнение «кошмаром сосудистого хирурга».

В сосудистой хирургии эта позиция отягощается необходимостью применения синтетических трансплантатов, частой травмой лимфатических коллекторов на бедре и исходным наличием язвенно-некротических поражений тканей дистальных отделов конечностей при 4-й стадии заболевания. Была выявлена взаимосвязь между идентификацией того или иного возбудителя в зоне артериальной реконструкции, локализацией имплантированных протезов, временем послеоперационного периода, степенью бактериальной контаминацией трансплантата и окружающих его тканей.

Наиболее частым возбудителем раневой инфекции после реконструкций в сосудистой хирургии (40–50%) является золотистый стафилококк. Этот вид микроорганизмов характерен для раннего инфицирования сосудистых протезов (до 4 месяцев после операции), и наиболее частой его локализацией является паховая область. Другой вид грамположительных кокков – эпидермальный стафилококк – является самым распространенным среди возбудителей позднего инфицирования трансплантатов. Его типичной локализацией являются сосудистые протезы, имплантированные в непосредственной близости с кожными краями операционных ран. Низкая вирулентность этого микроорганизма способствует относительно доброкачественному течению инфекционного процесса в ране, и обычно основным клиническим проявлением является образование ложных аневризм сосудистых анастомозов и кожных свищей в области послеоперационных рубцов.

Наши исследования показали, что причиной инфицирования сосудистых трансплантатов в забрюшинном пространстве могут быть грамотрицательная флора, распространяющаяся через слизистую желудочно-кишечного или мочеполового тракта, а также восходящая инфекция по ходу протезов из паховых областей.

Особое внимание мы уделяли бактериологическому исследованию операционных ран, сопоставлению результатов этих исследований с идентифицированными микроорганизмами в зоне язвенно-некротических поражений тканей дистальных отделов конечностей. Это позволило оценить механизм и степень распространенности инфекционного процесса, проводить целенаправленно антибиотикопрофилактику и определять

хирургическую тактику лечения послеоперационных гнойно-септических осложнений. Клинические проявления гнойно-септических осложнений в сосудистой хирургии в определенной степени однотипны, в ряде случаев соответствуют признакам раневой общехирургической инфекции. Однако наличие в ранах инородного тела – сосудистого трансплантата, сопутствующие ишемические расстройства, гипокоагуляционное состояние тканей и травматическое повреждение лимфатических сосудов в зоне реконструкции проявляются особенностями течения инфекционного процесса в ране.

Была разработана следующая классификация клинических форм распространенности инфекционного процесса:

1. Поверхностное инфицирование раны. К нему относится инфильтрат, некроз кожи, фиксированная, и всё равно гематома, нагноение.

2. Инфицирование трансплантата без bacteriemia. К нему относится тотальное инфицирование или ограниченное инфицирование трансплантата.

3. Протезный сепсис. Эта группа разделяется на начальную фазу сепсиса, септицемию, септикопиемию.

Клинические проявления раневой инфекции при реконструктивной хирургии аорты и артерий конечностей в раннем послеоперационном периоде имеют свои особенности. Не только инфильтраты и нагноения, но и лимфорей, и краевой некроза кожи, и гематомы послеоперационных ран способствуют развитию инфекционного процесса и могут явиться источником инфицирования трансплантата. В позднем послеоперационном периоде гнойно-септические осложнения в большей степени связаны с условно-патогенной флорой. Наиболее частым проявлением инфицирования трансплантатов позднего периода является образование аневризм анастомоза, особенно в паховой области. Достаточно редким, не более 1%, но весьма опасным для жизни, является образование в позднем послеоперационном периоде протезно-тонкокишечной фистулы в зоне проксимального анастомоза аорто-бедренного трансплантата. Это осложнение чаще всего проявляется кишечным кровотечением, высоким лейкоцитозом и лихорадкой. Аррозивное кровотечение из анастомозов в позднем послеоперационном периоде является абсолютным клиническим признаком инфицирования трансплантата и, нередко, единственным проявлением этого осложнения.

К ведущим методам диагностики гнойно-инфекционных осложнений в реконструктивной сосудистой хирургии мы относим ультразвуковые методы, позволяющие выявить перипротезную гематому или жидкость по ходу синтетических трансплантатов. Это является наиболее типичным ультразвуковым критерием инфицирования синтетических трансплантатов. Высокую диагностическую ценность при ультразвуковом исследовании имеет, с нашей точки зрения, визуализация аневризм ана-

стомозов, а также забрюшинной гематомы. Также высокой диагностической ценностью с точки зрения выявления признаков инфицирования, особенно в случаях ложных аневризм проксимального анастомоза аорто-бедренного шунта, и выявления возможных признаков разрыва аневризма обладают современные диагностические методы, такие как компьютерная томография и магнитно-резонансная томография.

Среди всего спектра методов исследований перипротезного пространства важное практическое значение имеет рентгеноконтрастная фистулография. Метод позволяет визуализировать затеки, а контрастирование бранши протеза однозначно свидетельствует об инфицировании сосудистого протеза.

Рентгеноконтрастная ангиография у больных с гнойно-септическими осложнениями реконструктивных операций на аорте и артериях конечностей позволяет выявить и оценить не только пути оттока и притока, но и верифицировать аневризмы сосудистых анастомозов.

Интересной и многообещающей является методика радионуклидной скинтиграфии с мечеными ⁹⁹Технецием лейкоцитами. Этот метод впервые был успешно опробован на лабораторных животных и после чего применен в клинической практике. По результатам исследований стала очевидна высокая чувствительность метода для выявления инфицирования трансплантата на ранних этапах, эффективность в отношении динамического контроля за развитием раневого инфекционного процесса и оценки его распространенности.

Важным компонентом лечения инфекций в сосудистой хирургии является назначение длительной системной антибиотикотерапии, которая основывается на чувствительности высеванных в ране и крови микроорганизмов. Не менее важной частью является адекватное и своевременное лечение поверхностного инфицирования ран. Своевременная хирургическая санация позволяет в большинстве случаев получить желаемый результат. Однако, следует иметь в виду, что в отличие от принципов в общей хирургии, когда в отношении ранних послеоперационных воспалительных осложнений в ране допускается максимальный радикализм, в реконструктивной сосудистой хирургии такой подход невозможен. В нашей клинике мы с успехом применяем для обработки поверхностных ран **ультразвуковую кавитацию низкочастотным ультразвуком**. Другой важной и эффективной методикой лечения данного осложнения реконструктивной сосудистой хирургии является **эндолимфатическое введение антибиотиков**, которое с успехом было впервые применено в нашей клинике. Результатом разработки этой методики стала кандидатская диссертация, защищенная сотрудником нашей клиники М. Иоаннессянцем.

Выбор хирургической тактики при инфицировании сосудистого трансплантата по-прежнему является одним из самых сложных вопросов современной ангиохирургии, поскольку принятие решения о повторной

операции нередко затруднено из-за отсутствия достоверных диагностических критериев инфицирования зоны сосудистых анастомозов. Например, отсутствие достоверных признаков инфицирования трансплантатов в паховой области не исключает наличие забрюшинного инфекционного процесса в зоне аортального анастомоза. В этом случае надеяться на отсутствие явных клинических признаков протезного сепсиса весьма опасно, поскольку первым (нередко единственным) проявлением может оказаться аррозионное кровотечение из аортального анастомоза с летальным исходом. Результатом нашей длительной работы в данном направлении, которая вылилась в создание четкого тактического алгоритма при инфекционных осложнениях в реконструктивной сосудистой хирургии, стал отказ от активно-выжидательной тактики, которая чревата высокими цифрами случаев аррозионного кровотечения и летальности. Поэтому мы считаем, что наиболее эффективной позицией при инфицировании сосудистых протезов является выполнение **повторных операций до развития аррозионного кровотечения**. Исключение составляет пациенты с протезным сепсисом, которым показано полное удаление сосудистого трансплантата без повторной реконструкции.

В случае инфицирования трансплантатов без сепсиса, следует выбрать экстраанатомический вариант повторной реконструкции для исключения контакта с зоной инфицирования нового трансплантата. Вторым этапом обязательно удаляется инфицированный трансплантат, иссекаются инфицированные ткани, устанавливается проточная система и назначается адекватная антибиотикотерапия. Наш опыт многих подобных операций проводимых на протяжении последних тридцати лет, позволяет считать данную тактику оптимальной при этом грозном осложнении в сосудистой хирургии. Результатом нашей работы над проблемой гнойно-инфекционных осложнений в реконструктивной сосудистой хирургии стала докторская диссертация и монография «Инфекция в сосудистой хирургии», которая по сей день остается единственной не только в нашей стране, но и за рубежом.

Реконструктивная хирургия поздних реокклюзий аорты и периферических артерий

Хронические окклюзирующие заболевания абдоминальной аорты и артерий нижних конечностей представляют наиболее распространенную патологию артериальной системы. Ее частоту лучше всего отражает тот факт, что 80% всех восстановительных сосудистых операций производится по поводу окклюзии артерий аорто-подвздошного и бедренно-подколенного сегментов.

Хорошие результаты хирургического лечения и неуклонный рост сосудистых заболеваний стимулируют к наращиванию количества восстановительных операций с каждым годом. К сожалению, вместе с ро-

стом числа операций увеличивается и количество больных с различными осложнениями. Из всех специфических осложнений позднего послеоперационного периода первое место принадлежит рецидиву ишемии нижних конечностей, который развивается в результате реокклюзии сосудистых протезов или реконструированных артерий. Наши данные свидетельствуют о том, что причиной рецидива ишемии в 90% случаев является тромбоз эксплантатов и венозных трансплантатов. Учитывая вышеизложенное, за короткий срок мы смогли увеличить число повторных реконструктивных операций до 29,2% от общего количества сосудистых операций. Чаще они производились больным с аорто-подвздошно (30,6%), чем с бедренно-подколенной поздней реокклюзией. При этом количество первичных ампутаций конечности за 10–15 лет было сокращено до 5,7%, что свидетельствует о преимуществе активной хирургической тактики. Этому разделу хирургии была посвящена докторская диссертация Г.В. Говорунова и работы ряда сотрудников клиники. Основные выводы были обобщены в монографии «Реконструктивная хирургия поздних реокклюзий аорты и периферических артерий», вышедшей в 1993 году. В работе рассмотрен опыт по обследованию и хирургическому лечению более 500 больных с рецидивом ишемии нижних конечностей. Анализ столь обширного материала позволил утверждать, что больше половины больных (54,8%) после реконструктивных операций поступали в клинику в течение первых 2-х лет после операции.

Самой частой причиной поздней реокклюзии является прогрессирование основного заболевания. При этом окклюдизирующее поражение может развиваться как в самом оперированном сегменте, так и в артериях за его пределами. Появление окклюзии в путях притока или оттока наблюдалось у 23,7% больных. При облитерирующем атеросклерозе чаще, а при облитерирующем тромбангите – в основном, прогрессирование заболевания выражается в окклюзии артерий, расположенных дистальнее от реконструированного сегмента. Так, у больных после аорто-бедренного шунтирования нарушение проходимости артерий ниже пупартовой связки случается почти в 4 раза чаще, чем в аортальном сегменте. В первую очередь окклюзии подвергается поверхностная бедренная артерия. В случаях оттока крови только по глубокой бедренной артерии последняя окклюдизируется значительно чаще и быстрее, чем при оттоке по обеим бедренным артериям. Та же тенденция отмечается и у больных после операций на артериях бедренно-подколенного сегмента. Однако в отличие от многих авторов, которые непроходимость сосудистых шунтов связывают исключительно с окклюдизирующим поражением подколенной и берцовых артерий, мы обнаружили в 25% случаев заметное влияние также окклюзий аорто-подвздошного сегмента.

Поздняя реокклюзия в протезированном артериальном сегменте выражается прежде всего в виде стеноза сосудистых анастомозов.

При этом дистальные сосудистые анастомозы стенозируются чаще (рис. 3), чем проксимальные, особенно у больных после аорто-бедренного протезирования.

Сравнительно высокая частота развития стенозов в сосудистых анастомозах, определенная закономерность их распределения, а также отсутствие единого мнения в отношении происхождения побудили нас к углубленному изучению их патоморфологии. Наибольшее сужение находится, как правило, на выходе из анастомоза. В 18% исследованных препаратов соединительная ткань полностью окклюзировала просвет анастомоза, но чаще наблюдался его стеноз гипертрофированной интимой или псевдоинтимой и закупорка просвета тромбом в различных стадиях организации.

Таким образом, формирование стеноза сосудистых анастомозов в позднем послеоперационном периоде связано прежде всего с гиперплазией «неоинтимы». Эта специфическая реакция известна в литературе под названием «неоинтимальной фиброзной гиперплазии».

К другим факторам, способствующим ускоренному течению атеросклероза, относят нарушение жирового обмена и курение. При изучении липидного состава плазмы крови нами обнаружена гиперлипидемия у 67,4% больных с поздними аорто-артериальными реокклюзиями. Основной причиной поздней реокклюзии дезоблитерированных подвздошных или бедренных артерий также является прогрессирование атеросклероза или облитерирующего тромбангиита. Сохранившаяся активность заболевания уже в скором времени приводит к продуктивному воспалению оставшейся артериальной стенки, постепенному стенозированию и тромбозу просвета сосуда.

Ложная аневризма сосудистых анастомозов представляет самостоятельное специфическое позднее осложнение после восстановительных операций на аорте и магистральных артериях нижних конечностей. Поэтому, включая ее в спектр причин поздней реокклюзии артерий и сосудистых протезов, мы имели в виду только те аневризмы, течение которых осложнилось рецидивом ишемии нижних конечностей. Такие аневризмы были обнаружены у 3,2% больных с аорто-подвздошной и бедренно-подколенной реокклюзиями, причем в первой группе они встречались в 4 раза чаще, чем во второй. Псевдоаневризма сосудистого анастомо-

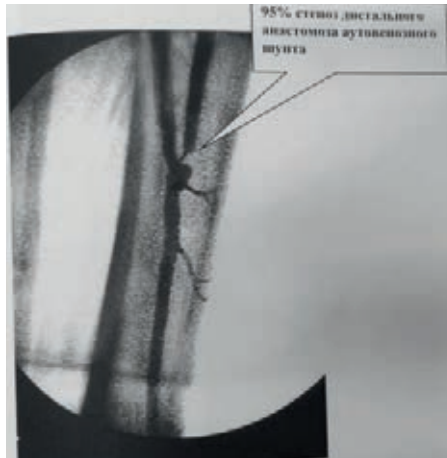


Рис. 3. Стеноз дистального анастомоза бедренно-подколенного шунта.

за образуется в результате частичного или полного отрыва сосудистого протеза от артерии с последующим образованием фиброзной капсулы вокруг сосудов. По данным разных авторов частота развития ложной аневризмы сосудистых анастомозов колеблется от 4 до 12%. Большая часть из них приходится на больных после аорто-бедренного протезирования или шунтирования. Средние сроки развития составляют от 4 до 6 лет, хотя нередко аневризма образуется уже в течение первого года после реконструктивной операции. Преимущественно небольшие размеры ложных аневризм сосудистых анастомозов не предотвращают от развития в них осложнений, приводящих к рецидиву ишемии нижних конечностей. Причиной их образования служат дегенеративные изменения в артериях или трансплантатах. При псевдоаневризме сосудистых анастомозов следует считаться не только со стенозом и тромбозом, но и с возможностью эмболизации в дистальные артерии.

Следует подчеркнуть, что появление поздней реокклюзии после реконструктивных сосудистых операций неизбежно, так как это заложено в самой природе хронических окклюзирующих заболеваний аорты и периферических артерий, отличающихся генерализацией и склонностью к прогрессированию. Но, признавая этот факт, нельзя упускать из виду, что более чем у одной трети оперированных больных причиной поздней реокклюзии, приводящей к рецидиву ишемии, служат различные ошибки, допущенные в процессе хирургического лечения. Недопустимость оставления стеноза в глубокой бедренной артерии при выполнении аорто-бедренного протезирования известна широкому кругу ангиохирургов, тем не менее эта ошибка встречается еще довольно часто. Стеноз глубокой бедренной артерии даже легкой степени обязательно требует хирургической коррекции. По данным литературы без устранения стеноза глубокой бедренной артерии количество поздних тромбозов сосудистых протезов после аорто-бедренного шунтирования увеличивается почти в 3 раза (20% и 8,6% соответственно). Мы считаем профундопластику наиболее важным фактором улучшения проходимости аорто-бедренных сосудистых протезов в отдаленные сроки.

Хирургической ошибкой при реконструкции аорто-подвздошного сегмента также нужно считать использование сосудистых протезов слишком большого диаметра. Ошибка возникает из-за превратного представления, что чем больше диаметр сосудистого протеза, тем лучше обеспечивается кровоток.

Рецидив ишемии нижних конечностей возникает не только в результате реокклюзии в реконструированном сегменте, но также вследствие появления стеноза или окклюзии в артериях за его пределами. Тромбоз является уже заключительной стадией единого процесса развития поздней реокклюзии. В преобладающем большинстве случаев ему предшествует образование стеноза либо в сосудистых анасто-

мозах и дезоблитерированных артериях, либо в путях оттока или притока.

Клиническое течение тромбоза сосудистых протезов в позднем периоде после операции также имеет отличительные особенности. Так, несмотря на полное прекращение кровотока по сосудистому протезу, ишемия конечности в большинстве случаев не носит острого характера, как это наблюдается у неоперированных больных с тромбозом или эмболией артерий. Как правило, возникшая после тромбоза ишемия быстро стабилизируется и затем протекает по хроническому типу. Стабилизация ишемии зачастую происходит без применения специального лечения и не требует неотложной госпитализации.

Что касается локализации, то ишемия встречается с одинаковой частотой в обеих группах больных с тромбозом аорто-бедренных и бедренноподколенных сосудистых протезов. Однако существенное различие между этими группами состоит в том, что при дистальных реокклюзиях быстро прогрессирующая форма острой ишемии отмечается вдвое чаще. Ишемия тяжелой степени встречается гораздо чаще у больных с бедренно-подколенными, нежели с аорто-подвздошными, реокклюзиями.

Для локализации стенозирующих поражений и определения степени нарушения гемодинамики при различных видах поздней реокклюзии важное значение имеет градиент систолического давления между отдельными сегментами нижних конечностей, а также сравнительное измерение ИРСД на больной и здоровой конечностях. В целях диагностики производится поэтажная доплерометрия с измерением систолического давления на нескольких уровнях конечности. В нашей клинической практике измерение систолического давления производится на 5 сегментах нижних конечностей: в верхнем, среднем и нижнем отделах бедра, в верхнем отделе голени и на уровне лодыжек.

Ультразвуковое ангиосканирование (УЗДС) позволяет получить изображение сосудов в режиме реального времени, с качеством вполне сопоставимым с тем, что получается при рентгеноконтрастной ангиографии. Однако в отличие от последней, ультразвукография является неинвазивным методом, который может неоднократно применяться в процессе наблюдения. Возможность динамического наблюдения в послеоперационном периоде за больными с функционирующими сосудистыми протезами позволяет обнаружить развитие реокклюзии, определить локализацию и протяженность поражения, проследить редукцию просвета сосудистых анастомозов (рис. 4).

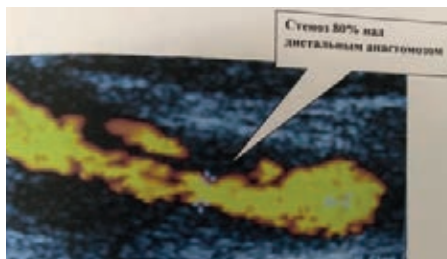


Рис. 4. УЗДС зоны дистального анастомоза.

При стенозе дистального анастомоза после аорто-бедренного протезирования при ангиосканировании отмечается локальное утолщение стенок на выходе из анастомоза в виде светлых полос с неровными контурами. Тромбоз аорто-бедренного эксплантата диагностируется по отсутствию пульсового движения стенок сосудистого протеза и по более плотной, чем у проходимых сосудистых протезов, акустической зоне на месте просвета.

Компьютерная томография оказывается особенно полезной в диагностике ложных аневризм анастомозов сосудистых протезов с аортой или подвздошными артериями. При этом на томограммах получается изображение аневризмы в виде тени округлой формы с неровными контурами, расположенной впереди от позвоночника. Удастся отчетливо определить отношение аневризмы к соседним органам, измерить ее продольный и поперечный размеры.

Рентгеноконтрастная ангиография остается «золотым стандартом» в диагностике окклюзирующих заболеваний аорты и периферических артерий, хотя и не всегда отвечает требованиям, которые предъявляются для всесторонней оценки больных с поздней реокклюзией. Среди различных методов исследования кожного кровотока наиболее перспективным представляется чрескожное определение напряжения кислорода и углекислого газа в тканях с помощью мониторов с модифицированным накожным электродом. По мере прогрессирования заболевания и нарастания ишемии отмечается достоверное снижение напряжения кислорода на стопе и голени. Таким образом, значения TcPO₂ наряду с показателями ультразвуковой доплерометрии позволяют объективизировать клиническую стадию заболевания и выделить группу больных с критической ишемией нижних конечностей, у которых проведение консервативной терапии бесперспективно.

Основываясь на клинических наблюдениях и патогенезе поздней реокклюзии у оперированных больных, мы разделили ее клиническое течение на две стадии: претромботическую и тромботическую. К первой можно отнести все случаи стенозов анастомозов, сосудистых протезов, дезоблитерированных артерий, а также стенозы и окклюзии путей оттока и притока. Ко второй – случаи с тромбозами сосудистых протезов и дезоблитерированных участков артерий. Выделение претромботической стадии имеет принципиальное значение для определения тактики лечения поздних реокклюзий.

И тогда родилась идея превентивной хирургии – устранять суженный участок протеза и замещать его новым полноценным. Об этой идее и нашем опыте мы доложили на конференции в Ярославле в 1990 году и назвали этот метод «превентивной хирургией». В начале метод был встречен настороженно. Ведь надо было решиться на повторную реконструкцию при работающем протезе и отсутствии яркой клиниче-

ской картины. Однако опыт показал, что результаты значительно лучше, чем при операции при развившемся тромбозе (при тромботической стадии). Мы получили данные, свидетельствующие о том, что повторная реконструктивная операция показана независимо от степени тяжести ишемии всем больным с функционирующими, но гемодинамически несостоятельными сосудистыми протезами. В этом случае операция имеет превентивный характер, так как гемодинамически значимый стеноз сосудистого анастомоза или самого венозного шунта в короткие сроки заканчивается тромбозом сосудистых протезов. Мы определили, что такие превентивные операции применительно к дистальному анастомозу после аорто-бедренного шунтирования показаны при стенозе просвета более 50%, так как он приводит к возникновению градиента систолического давления в верхней трети бедра в 30-40 мм. РТ.ст. и снижению объемного кровотока в бедренной артерии менее 200 мл/мин.

Нами было установлено, что переход больных из претромботической стадии реокклюзии в тромботическую сопровождается, как правило, ухудшением местных условий операбельности. Если при тромбозе аорто-бедренного трансплантата имеется возможность его сохранения и использования при повторной операции, то венозный бедренно-подколенный шунт становится в большинстве случаев непригодным для этой цели и приходится вынужденно пользоваться менее подходящим пластическим материалом или вообще отказаться от реконструктивной операции. Кроме того повторные операции у претромботических больных протекают с меньшими техническими сложностями, травматичностью, сроками. Все это повышает эффективность оперативного лечения.

Особое внимание в нашей работе уделялось технике повторных операций. Были разработаны и внедрены в клиническую практику многие технические приемы, позволившие решать задачи этих непростых сосудистых вмешательств. В результате многолетней работы были получены соответствующие результаты – удалось улучшить кровообращение в конечностях после повторных операций в 81,3% случаев. Суммарно положительные результаты в группе больных с аорто-подвздошной реокклюзией оказались лучше (84,7%), чем с бедренно-подколенной реокклюзией (76,4%). Стало ясно, что особое внимание следует обратить

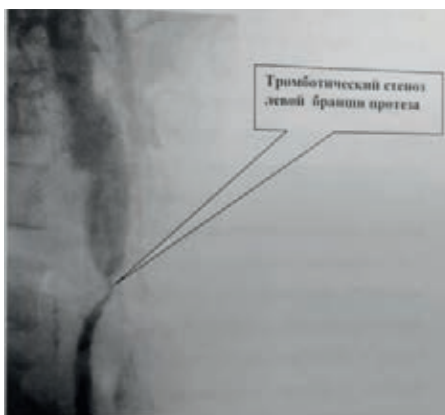


Рис. 5. Ангиограмма стеноза дистального анастомоза АББШ.

на систему диспансерного учета оперированных сосудистых больных с возможностью своевременного выявления функциональных нарушений регионарного кровообращения для своевременной их хирургической коррекции, проведения регулярных курсов реабилитационной медикаментозной и других видов терапии, а также взаимодействию врачей различных специальностей.

К 2010 году мы накопили большой опыт лечения больных с острой артериальной непроходимостью. Это были как первичные больные, так и больные с тромбозами после реконструкций. Изменившийся контингент больных с острыми тромбозами на фоне атеросклероза, эмболиями на фоне атеросклеротического поражениями сосудов потребовал пересмотра классификации острой ишемии. Предложенная нами классификация основана на тяжести ишемического повреждения тканей. Каждая из степеней ишемии имеет свой основной классифицирующий признак. По мере возрастания степени ишемии появляются новые признаки с сохранением присущих более низким степеням ишемии. Эта классификация позволяет определить тактику лечения при острой артериальной непроходимости и применима как к эмболии, острому тромбозу, так и к тем ситуациям, когда острая окклюзия наступает на фоне хронической артериальной недостаточности, а так же тогда, когда характер острой окклюзии остается неясным.

1 степень ишемии – появление болей и (или) парестезий в покое или при малейшей физической нагрузке. Эта степень при стабильном течении не угрожает жизни конечности. При этой степени ишемии необходимости в экстренных мероприятиях нет. Есть возможность обследования, проведения пробной консервативной терапии и выбора окончательного метода лечения.

2 степень ишемии объединяет ишемические повреждения, угрожающие жизнеспособности конечности, т.е. прогрессирование ишемии неминуемо приведет к гангрене конечности, что диктует необходимость восстановления кровообращения. 2 степень ишемии характеризуется возникновением двигательных расстройств (от пареза до паралича) и развитием субфасциального отека мышц. Соответственно этому выделяются ишемия 2А, 2Б и ишемия 2В степени.

Ишемия 2А степени – это парез конечности, проявляющийся снижением мышечной силы и объемом активных движений прежде всего в дистальных суставах. В этих случаях еще есть возможность успешной пробной антикоагулянтной или тромболитической терапии. Имеется время для полноценного обследования включающего УЗДГ, УЗДС и ангиографию. В результате может быть принято взвешенное, оптимальное решение для каждого конкретного пациента. Это может быть тромболитическая терапия, включающая локальный тромболитизис, в том числе тромболитизис с аспирационной тромбэктомией, различного рода эндо-

васкулярные вмешательства или открытые операции с необходимым объемом реконструкции сосудов, обеспечивающих адекватную реваскуляризацию. На выбор объема реконструктивного вмешательства влияет прежде всего оценка возможности больного «перенести» операцию.

Реконструктивные операции наиболее радикальны по своей сути. Область их применения – острые тромбозы или эмболии на фоне тромбооблитерирующих заболеваний. Однако их выполнение часто проблематично из-за тяжелого общего статуса больных.

Эмболэктомия остается «золотым стандартом» для «чистых» эмболий. В этих ситуациях особой необходимости для детального обследования больных или «траты» времени на пробное консервативное лечение нет. При уверенности, что перед нами больной с неотягаченным «перемежающейся хромотой» анамнезом и клиникой острой артериальной непроходимости, операцией «выбора» следует считать эмболэктомию. Травматичность этой операции с использованием баллон-катетеров и местной анестезии минимальна при огромной её эффективности.

В то же время, при сомнении в характере ОАН (эмболия, острый тромбоз, эмболия на фоне облитерирующего атеросклероза) при ишемии 2 А надо помнить, что некоторый запас времени для уточнения диагностических и тактических позиций есть. Клинический опыт показывает, что мы можем располагать периодом равным приблизительно 24 часам. Обычно этого периода времени достаточно, чтобы принять решение о методах и способах реваскуляризации.

Ишемия 2Б степени – это паралич конечности. Активные движения отсутствуют, подвижность суставов сохранена. Данное состояние требует немедленной реваскуляризации. Только при этом конечность, а подчас и жизнь больного, может быть спасена. Обследование и подготовка к операции не должна превышать 2–2,5 часов. При уверенности в диагнозе «эмболия» потеря времени вообще не допустима. Эмболэктомию при ишемии 2Б следует рассматривать как реанимационное мероприятие. В случаях острого тромбоза или в сомнительных ситуациях (тромбоз, эмболия на фоне хронической артериальной недостаточности) экстренная операция также не имеет альтернативы, поскольку следующим этапом (при промедлении) придется выбирать не способ реваскуляризации, а уровень ампутации – операции, которая выполняемая даже в плановой хирургии дает летальность до 30%.

Ишемия 2В степени – это дальнейшее прогрессирование процессов ишемии, характеризующееся появлением отека мышц (субфасциальный отек). Фасция в этом случае начинает играть роль удавки. В этой стадии недостаточно освободить артериальное русло, надо освободить и мышцы. Поэтому при ишемии 2 В реваскуляризация должна сопровождаться фасциотомией. Субфасциальный отек всегда говорит о повреждении мышечной ткани в той или иной степени. Поэтому даже успешная

восстановительная операция может закончиться сохранением конечности с определенными функциональными потерями.

Ишемия 3 степени – финальная стадия ишемических повреждений тканей конечностей, и прежде всего мышц. Ишемия при этом носит, как правило, необратимый характер. Клиническим проявлением является развитие мышечных контрактур. В этой стадии могут наблюдаться некротические дефекты тканей. Восстановление магистрального кровотока при ишемии 3 степени всегда сопровождается развитием постшемического синдрома. При этом, как показывают многочисленные клинические наблюдения, реваскуляризация конечности при тотальных контрактурах смертельна. В то же время при ограниченных контрактурах (голеностопный сустав, пальцы стопы) речь может идти о необратимых повреждениях только мышц голени (частичном или полном). Восстановление магистрального кровообращения в этих случаях, безусловно целесообразно, поскольку может быть переносимо, а последующая ампутация на более низком уровне или тем паче некрэктомия значительно повышает шансы на выживание таких больных. Таким образом, с тактических позиций 3-ю степень ишемии целесообразно делить на 2 группы:

- ишемия 3А степени – ограниченные, дистальные контрактуры;
- ишемия 3Б степени – тотальная контрактура конечности.

И в том и в другом случаях (3А и 3Б) могут иметь место ограниченные некротические дефекты тканей. При 3А степени показана экстренная операция с последующей отсроченной ампутацией или некрэктомией. При 3Б степени – первичная высокая ампутация конечности.

В определении степени ишемии значительную пользу может принести ультразвуковая доплерометрия. При этом измерение «лодыжечного» давления не носит принципиального характера, поскольку оно всегда или очень низкое, или вовсе не определяется. Основную роль играет сам факт локации артериального и венозного кровотока. При 1-й степени ишемии ультразвуковое доплеровское исследование позволяет определить на лодыжечном уровне как артериальный, так и венозный кровотоки. При 2-й степени артериальный кровоток отсутствует, но выслушивается венозный. Полное отсутствие как венозного, так и артериального кровотока характерно для 3-й степени ишемии. Таким образом, ультразвуковое исследование оказывает существенную помощь в установлении степени ишемии и тем самым в прогнозе жизнеспособности конечности.

Большой сальник привлек наше внимание благодаря его высоким трофическим и пластическим свойствам, известным сравнительно давно и используемым в различных хирургических ситуациях. Диапазон использования большого сальника практически неограничен и сфера его применения может быть условно обозначена следующим образом:

ограничение воспалительного процесса, дренажная функция, укрытие от механических воздействий и реваскуляризация ишемизированных тканей.

Мы провели ряд экспериментальных анатомо-морфологических исследований, основной задачей которых было изучение ангиоархитектоники сальника, и в зависимости от ее особенностей разработка методов выкраивания лоскута необходимой длины с сохранением в нем адекватных условий гемодинамики. По мере накопления клинического опыта была отработана оптимальная техника операции микрососудистой трансплантации большого сальника.

Все операции проводили под эндотрахеальным наркозом двумя бригадами хирургов. Задача первой бригады – выделение и выкраивание сальникового лоскута, второй – выделение магистральных сосудов и их притоков в зоне предполагаемого наложения микроанастомозов.

Мобилизация сальника по большой кривизне желудка начинается слева на право, с лигированием и пересечением коротких артерий и вен, идущих от желудочно-сальниковой аркады к желудку. Микрохирургический этап операции начинается после субфасциальной укладки сальникового лоскута на голени, максимально низводя его до стопы. Первым накладывается венозный анастомоз, т.к. в противном случае возможен перекрут тонкостенного ствола сальниковой вены. Для предотвращения подобной ситуации производится катетеризация сальниковой артерии и перфузия сальникового лоскута гепаринизированным раствором. При этом сальниковая вена разворачивается по току жидкости, хорошо дифференцируется ее просвет и стенка. Анастомоз накладывается с ветвью магистральной вены, адекватного диаметра, по типу «конец в конец». Всего на формирование венозного анастомоза требуется наложить 7–8 узловых швов.

Артериальный анастомоз, в зависимости от характера анатомического деления артерий панкреато-дуоденальной зоны, накладывали двумя способами. При первом, когда удавалось выкроить желудочно-сальниковую артерию с Т-образной площадкой, производили продольную артериотомию магистральной артерии длиной 5-6 миллиметров. Далее, желудочно-сальниковую артерию с выкроенной Т-образной площадкой анастомозировали с артерией конечности конец в бок непрерывным, либо узловыми швами. В случаях, когда Т-образную площадку не удавалось выкроить, желудочно-сальниковую артерию отсекали от питающей ножки на 5–6 миллиметров выше ее устья и затем сальниковую артерию анастомозировали с ветвью подходящего диаметра магистральной артерии по типу «конец в конец» узловыми швами.

Однако предлагаемая методика микрососудистой трансплантации сальника не позволяет реваскуляризовать контрлатеральную конечность, либо использовать ее в случаях облитерации или окклюзии ма-

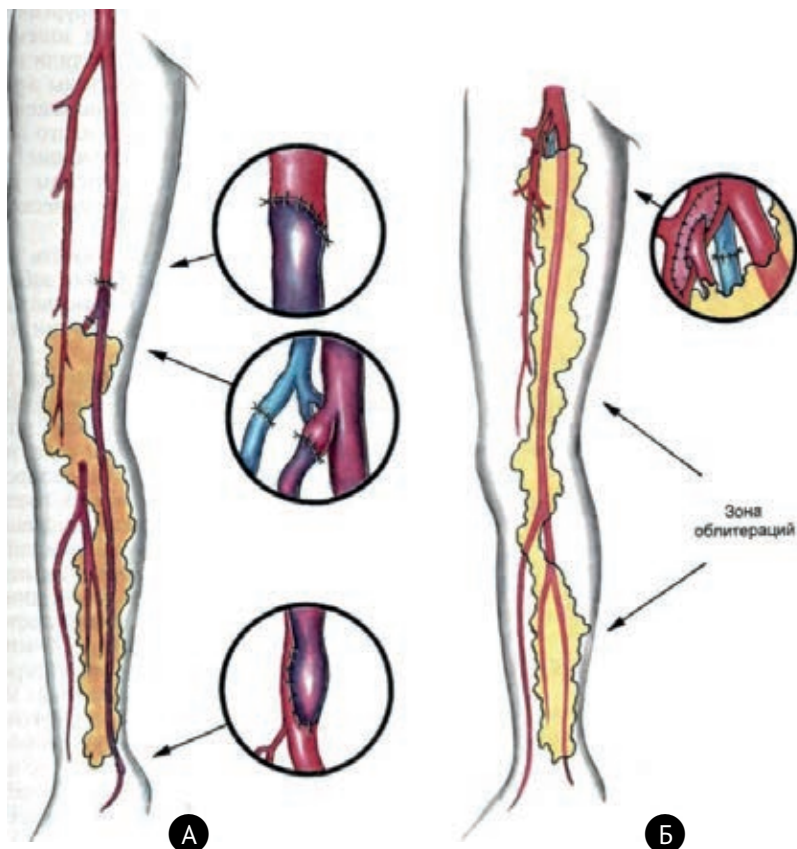


Рис. 6. Схема трансплантации большого сальника на голень.

гистральных артерий и их ветвей, когда исключается возможность использования микрохирургической техники. В связи с этим нами была разработана методика выкраивания и пересадки свободного сальникового лоскута без наложения сосудистых анастомозов. Предпосылкой этой разработки были собственные клинические наблюдения, когда у 10 больных после выполнения микрососудистой трансплантации сальника в раннем послеоперационном периоде развился тромбоз микроанастомозов. У всех этих больных не только не последовало отторжение сальникового трансплантата, но и в отдаленном периоде наступил регресс исходной ишемии.

Предлагаемая методика позволила использовать сальниковые лоскуты одновременно на двух конечностях. На одной – можно осуществить трансплантацию сальника с наложением микрососудистых анастомозов, а на другой – сальниковый лоскут расположить свободно, без анастомозов. В случаях симметричного поражения артерий нижних конечностей и

при отсутствии условий для выполнения микрососудистого этапа, выполнялась трансплантация деваскуляризованных сальниковых лоскутов на обе конечности. Данный вид операции мы обозначили как «свободная пересадка сальника».

Методика операции трансплантации свободного деваскуляризованного сальникового лоскута выглядит более упрощенно, чем микрохирургическая операция и не требует специальных навыков у хирургов. Операция двухэтапна – лапаротомия и забор сальника, затем трансплантация сальникового лоскута на конечность.

Разработанная техника комбинированного выкраивания сальниковых лоскутов позволила нам применить методики их трансплантации у больных с сочетанными формами поражения артерий нижних конечностей одновременно с такими традиционными реконструкциями, как бедренно-подколенным и бедренно-тибиальным шунтированиями, коррекцией глубокой артерии бедра, баллонной ангиопластикой магистральных артерий. В этих случаях, трансплантированный сальник способствовал не только улучшению трофики ишемизированных тканей конечности, но и за счет новообразованной сосудистой сети приводил к снижению периферического сопротивления, увеличивая сроки функционирования шунта либо зоны ангиопластики. В целом, эффективность операции трансплантации сальника в различных ее модификациях составила 86%.

Противопоказанием к операции является тяжелое соматическое состояние больного, наличие обширных некрозов конечности, особенно в сочетании с отеками голени и стопы. Однако трансплантация сальника в сочетании с прямыми реконструкциями в аорто-подвздошной и бедренноподколенной зоне позволяет сузить круг противопоказаний у части больных с тяжелой ишемией конечностей.

Материалы посвященные нашему опыту трансплантации большого сальника были обобщены в 1987 году в кандидатской диссертации Ю.Ф. Горбенко, а кандидатская диссертация А.В. Троицкого (в 1991 году) была посвящена отдаленным результатам эффективности этой операции.

Появление больных с дистальными (акральными) формами поражения сосудов конечностей потребовало глубокого изучения **облитерирующего тромбангиита**. При этом на облитерирующий тромбангиит (ОТ), по данным Савельева В.С. и соавт. (1996), приходится около 1,4% случаев облитерирующих заболеваний периферических артерий. С одной стороны, облитерирующий тромбангиит – заболевание молодых людей, преимущественно мужского пола, которое зачастую начинается в возрасте 25–35 лет и при этом доминирует над атеросклерозом в данной возрастной категории. Анализ литературных данных по проблеме диагностики и лечения облитерирующего тромбангиита позволяет утверждать, что невысокая эффективность современных методов лече-

ния данного заболевания обусловлена полиэтиологичностью и патогенетическим своеобразием ОТ.

Точность нозологической диагностики облитерирующего тромбангиита предопределяет практическое осознание известных патогенетических особенностей данного заболевания. В частности, именно с этими отличительными особенностями облитерирующего тромбангиита связаны наблюдаемые многими авторами акральные язвенно-некротические изменения в конечностях при высоких, практически нормальных, показателях макрогемодинамики на голени и стопе. Признание ведущей роли иммунопатологического процесса в этиопатогенезе облитерирующего тромбангиита, тем не менее, не объясняет причины его развития у одних лиц и отсутствие у других.

Нами совместно с Институтом иммунологии (проф. В.П. Лесков) были проведены исследования активности персистирующих вирусов и хламидий у пациентов с ОТ. Анализ иммунограмм показал, что в большинстве случаев активность персистирующих микроорганизмов сопровождалась выраженными изменениями в звене клеточного иммунитета, и у подавляющего большинства обследованных пациентов (66%) определялась активность микроорганизмов (хламидий и вирусов), персистирующих в эндотелиальных клетках. Основываясь на многолетнем опыте ведущих мировых клиник и наших исследованиях, мы пришли к выводу, что облитерирующий тромбангиит – системное иммунопатологическое воспалительное заболевание артерий и вен, преимущественно мелкого и среднего диаметра, с вторичными элементами аутоиммунной агрессии, которому свойственно первично дистальное поражение артериального русла с последующим проксимальным распространением окклюзионно-стенотического процесса. В связи с этим нам представлялось целесообразным наряду с определением стадии хронической ишемии классифицировать поражение артерий конечности при облитерирующем тромбангиите по клиническим формам:

I - АКРАЛЬНАЯ;

II - ДИСТАЛЬНАЯ;

III - ПРОКСИМАЛЬНАЯ;

IV - СМЕШАННАЯ.

Под *акральной формой* поражения мы понимаем окклюзию магистральных артерий стопы при проходимых одной или более артериях голени в сочетании с изолированной ишемией стопы.

У пациентов с *дистальной формой* поражения определяется окклюзия магистральных артерий голени и стопы при проходимых бедренной и подколенной артериях в сочетании с ишемией стопы и (или) ишемией голени.

Проксимальная форма поражения характеризуется окклюзией подколленной, бедренной и, в редких случаях, подвздошной артерий при проходимой одной или более артерий голени и сохраненной дуге стопы. Эта форма проявляется наличием ишемии и голени, и стопы.

Смешанная форма, наиболее неблагоприятная с точки зрения прогноза, проявляется окклюзией всех магистральных артерий на бедре, голени и стопе с возможным сохранением проходимости их отдельных сегментов. Эта форма характеризуется, как правило, выраженной ишемией конечности на всем протяжении и самым неблагоприятным течением.

Таким образом, у подавляющего большинства обследованных пациентов с ОТ (2/3 обследованных) определялась активность микроорганизмов, персистирующих в эндотелиальных клетках – хламидий и вирусов. Активность данных микроорганизмов в доминирующей части рассмотренных случаев сопровождалась существенными изменениями в клеточном звене иммунитета – снижением фагоцитоза, ослабление опсонизирующей функции за счет снижения абсолютного числа Т-хелперов и нарушение регуляции иммунитета в связи с развитием численного дисбаланса между Т-хелперами/индукторами и Т-супрессорами (индекс регуляции иммунитета). При этом в гуморальном звене иммунитета наблюдались единичные случаи повышения иммуноглобулина класса G и немногочисленные эпизоды повышения иммуноглобулина A, не имеющие диагностические ценности.

Доказанная нами иммунопатологическая природа заболевания позволила разработать соответствующие принципы иммунотерапии, включая гормональную пульс-терапию. Альтернативой классическим артериальным реконструкциям являются хирургические методы непрямой реваскуляризации конечности, которые необходимо использовать с четким прицелом на преобладающую патофизиологическую проблему, не устраняемую консервативно. В частности, если у молодого пациента с облитерирующим тромбангиитом имеется окклюзия артерий голени при проходимом бедренно-подколленном сегменте, то вне зависимости от характера хронической ишемии, будь то «перемежающаяся хромота» или язвенные дефекты конечности, больному показана трансплантация большого сальника на сосудистой ножке на голень. Выполнение операции при наличии 2-й стадии хронической ишемии представляется нам абсолютно оправданным, так как успешный результат вмешательства позволяет существенно повысить качество жизни молодых пациентов с тромбангиитом. Так, например, в стадии «перемежающейся хромоты» у больных облитерирующим тромбангиитом возможно выполнение поясничной симпатэктомии в сочетании с трансплантацией сальника на голень. Наши исследования показали, что при рассматриваемом характере поражения при ОТ ведущим патофизиологическим аспектом, определяющим ишемию стопы, является артериовенозный сброс в ниж-

ней трети голени и на стопе. Существенно уменьшить последнее можно путем резекции задних большеберцовых вен на лодыжечном уровне, либо оказывать данному сбросу гидростатическое противодействие, выполняя артериализацию вен стопы.

Результатами этих исследований была публикация монографий «Облитерирующий тромбангиит» (И.И. Затевахин, Р.С. Юдин, В.Е. Комраков).

Аневризмы абдоминальной аорты

Важной и требующей особого внимания стала для клиники проблема артериальных аневризм. С учетом нашего интереса к экстренной сосудистой хирургии и особенностей работы на базе городской больницы разрывы аневризм брюшной аорты, имеют ведущее значение. На долю инфраренального отдела приходится до 85% всех аневризм аорты. Общая черта всех артериальных аневризм – неуклонное прогрессирование с исходом в разрыв. Еще одна особенность – частое сочетание дегенеративных изменений стенки артерий с атеросклерозом аорты и артерий нижних конечностей. Последняя являлась основой самой популярной до недавнего времени атеросклеротической теории образования аневризм. Однако изучив литературу, доступную на момент начала исследования, нам стало понятно, что атеросклероз и аневризматическая дегенерация стенки – различные процессы, в инициацию и развитие которых вовлечены различные факторы и механизмы. В это же время появились работы о транспозициях большого сальника для реваскуляризации миокарда, печени и закрытия различных дефектов. Однако длины сальника для реваскуляризации голени и стопы было не достаточно. И тогда родилась идея свободной пересадки сальника на голень.

Ключевым моментом в развитии и прогрессировании аневризм абдоминальной аорты является инфильтрация стенки сосуда клетками воспаления с последующей неконтролируемой выработкой ими цинкзависимых ферментов – матриксных металлопротеиназ (ММП), разрушающих эластин и коллаген среднего слоя аорты, а также нарушение их взаимоотношения с ингибиторами. Сочетание по-

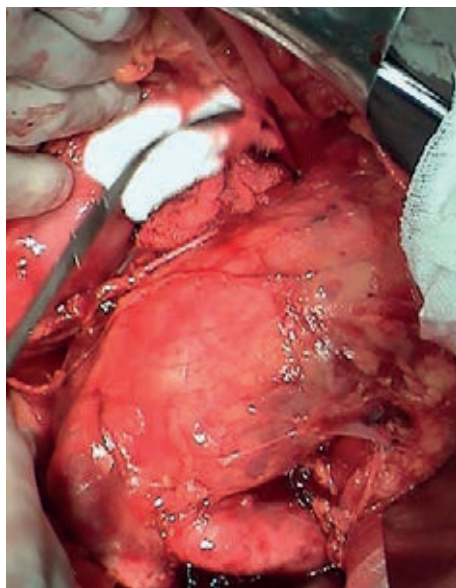


Рис. 7. Аневризма брюшной аорты.

вышенной нагрузки на стенку аорты (гипертензия, изменение конфигурации сосуда, реактивная струя крови после сужения сосуда) и ослабления среднего слоя (воспаление, инфекция, атеросклеротическая дегенерация, наследственный дефект структурных белков) приводит к постоянному увеличению аневризмы, причем темпы роста могут значительно отличаться. Исследования показателей уровня металлопротеиназы-9 легли в основу диссертации П.А. Толстой, выявившей разницу уровня ММП-9 в крови пациентов с аневризмами и разрывами аневризм и здоровых в контрольной группе. Эта работа стала одной из первых по выявлению уровня ММП в крови больных с сосудистой патологией не только в нашей стране, но и в мире, и была с успехом доложена на Всероссийском съезде в институте Сердечно-сосудистой хирургии им. А.Н. Бакулева в 2003 году.

Течение аневризм абдоминальной аорты может осложняться развитием тромбоза аневризматического мешка, периферической эмболизацией, образованием внутренних свищей и разрывом. В большинстве случаев в просвете аневризматического мешка находится пристеночный тромб, представляющий собой плотные циркулярные массы, прилежащие к стенке аневризмы. При сочетании аневризмы и атеросклеротических сужений дистального артериального русла нередко возникает тромбоз аневризматического мешка, проявляющийся симптомами острой ишемии конечностей. При фрагментации пристеночного тромба развивается эмболия дистального сосудистого русла. Иногда возможен прорыв аневризмы в окружающие структуры при тесной спаянности стенки аневризмы с этими органами – тогда образуется внутренний свищ (аортокаваальный свищ, аортодуоденальный).

Наиболее частым и опасным осложнением AAA является ее разрыв. Он возникает тем чаще, чем больше диаметр аневризмы. Разрыву аневризмы (РААА) часто предшествует более или менее продолжительный период усиления болей в проекции аневризмы, а также ее быстрый рост. Это состояние именуют **острой симптомной аневризмой**. После появления симптоматики разрыв аневризмы может наступить как в ближайшее время, так и через несколько недель. В кандидатской диссертации И.С. Тищенко четко показано, что у таких больных разрыв наступает в среднем в течение недели от появления симптоматики. Разрыв AAA приводит к быстрой кровопотере, которая иногда в течение нескольких минут заканчивается геморрагическим шоком и гибелью больного. В то же время возможен иной вариант развития болезни, когда при разрыве стенки аневризмы происходит падение АД, а затем – тромбоз в месте возникшего дефекта с последующей временной тампонадой и остановкой кровотечения. В дальнейшем (при стабилизации состояния больного, повышении АД) кровотечение, как правило, возобновляется. Такая ситуация может повторяться (многоэтапный разрыв). Аорто-дуоденальные свищи – грозное осложнение, которое проявляется рецидивирующими кро-

вотечениями в желудочно-кишечный тракт и трудно распознается при жизни. Однако несколько таких больных были успешно прооперированы в нашей клинике, а в 2007 году такой больной был продемонстрирован на заседании Московского хирургического общества, причем на момент выполнения лапаротомии у пациента была зафиксирована остановка сердечной деятельности.

При работе над докторской диссертацией А.В. Матюшкина стало понятно, что для правильной тактики в отношении аневризм абдоминальной аорты необходима четкая классификация. Так, например, мы ввели в классификацию разделение аневризм в зависимости от размера на малые, средние и большие. На основании анализа литературы и наших данных был сделан вывод, что размер аневризмы имеет почти прямую зависимость от риска разрыва.

В диагностике максимальное значение при **разрыве аневризмы** имеет клиническая картина, характеризующаяся триадой симптомов: болью, коллапсом и пульсирующим образованием в животе. Возможно возникновение внутрикожных гематом в поясничной и паховой областях. **Ультразвуковое сканирование** позволяет за считанные минуты практически во всех наблюдениях установить наличие аневризмы и определить ее размеры. Наши данные свидетельствуют, что диагностическая точность ультразвука в определении истинных размеров аневризмы достаточно высока. При **ангиографии** диагностика самой аневризмы и ее истинных размеров нередко затруднена из-за пристеночного тромбоза аневризматического мешка. **MPT** имеет ряд преимуществ за счет отсутствия облучения, неинвазивности и отказа от йодсодержащих препаратов. Современные аппараты для MPT и КТ обладают широкими возможностями трехмерной обработки изображения и составления виртуальной модели аневризмы (**спиральная КТ**).

У больных с подозрением на разрыв основным моментом в диагностике является выявление забрюшинной гематомы. Наилучшим образом гематому можно выявить с помощью КТ. Чувствительность КТ по нашим данным – от 90 до 98%. УЗИ обладает меньшими чувствительностью и специфичностью (60 и 70%, соответственно). Для выявления забрюшинной гематомы при отсутствии КТ мы разрабо-

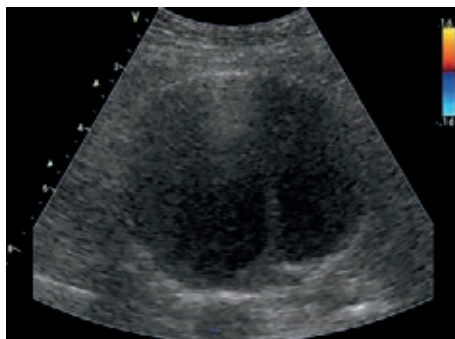

Рис. 8. УЗДС Аневризма брюшной аорты с признаками отслойки интимы.

тали методику лапароскопии на операционном столе при полной готовности к экстренной операции в случае подтверждения разрыва аневризмы.

Результатом нашей работы также стало создание тактического алгоритма. Основой для него стало понимание, что целью лечения неосложненных аневризм абдоминальной аорты является предотвращение осложнений. Цель лечения осложненных аневризм – спасение жизни больного. Риск разрыва малых аневризм в течение первых нескольких лет минимален. При достижении диаметра аневризмы в 5,0–5,5 см, а также при возникновении неблагоприятных признаков – быстрого роста, симптомности – больному показано оперативное лечение. Пациенты с осложненными аневризмами должны быть госпитализированы в экстренном порядке. Основным методом лечения AAA – хирургический – открытая операция либо эндоваскулярное вмешательство.

В ходе нашей работы стало понятно, что неперенным условием для оперативного лечения при AAA является достаточный запас эритроцитарной массы и плазмы, а также наличие аппарата для реинфузии эритроцитов. Сама операция требует сочетания деликатной техники исполнения и тщательного интраоперационного гемостаза. Особенностями техники при разрыве аневризмы стало обязательное первичное супрацелиакальное пережатие для избежания травмы вен в области «шейки» аневризмы. Это мы пропагандируем на многочисленных конференциях и съездах, и в нашей клинике это является аксиомой. Особое внимание к интраоперационной кровопотери диктовали цифры статистики разрыва аневризмы – удвоение летальности при интраоперационной потере более 1,5 литра – около 90%.

Для лечения неосложненных аневризм абдоминальной аорты с 1991 года в мире начали применять эндоваскулярное протезирование. С этой целью используют стент-графты или покрытые стенты. Наша клиника впервые в РФ установила подобный стент-графт при разрыве аневризмы в 2008 году с отличным непосредственным и отдаленным (более 5 лет) результатом.

Несмотря на большое количество плановых операций по поводу AAA в развитых странах и достигнутое снижение летальности (до 5–7%), при разрывах аневризм результаты остаются в пределах 30–70%. Наша работа по лечению больных с аневризмами абдоминальной аорты, а таких было оперировано более 300, также привела к снижению летальности, однако на сегодня следует признать, что суть этой проблемы находится не только в хирургической плоскости. Значение имеют и оснащение клиники кровью и препаратами, наличие круглосуточного доступного КТ, работа «скорой помощи» по быстрой и грамотной доставке таких больных и много другое.

Итогом нашей многолетней работы в этом направлении стало издание монографии «Осложненные аневризмы абдоминальной аорты» в 2010 году.

Аневризмы периферических артерий

Артерии нижних конечностей – второй по частоте артериальный бассейн, который подвержен дилатации и аневризматической трансформации. Интерес нашей клиники к этой патологии обусловлен ее высокой частотой поступления в сосудистый стационар по экстренным показаниям, нередко с клиникой острой артериальной непроходимости нижних конечностей. Следует отметить, что аневризмы бедренной и подколенной артерий встречаются чаще, чем изолированные аневризмы подвздошных артерий. На долю же подколенной артерии приходится около 78% всех периферических аневризм. Мы показали, что частота обнаружения у пациентов с аневризматическим поражением бедренных и подколенных артерий аневризмы абдоминальной аорты достигает 50–80%. В ходе работы стало очевидно, что сочетанные случаи аневризм бедренной и подколенной зоны встречаются приблизительно в 1/3 случаев. При аневризмах подколенной артерии в половине случаев поражение носит билатеральный характер. Исследования гистологического материала после резекции аневризмы подколенной артерии сделали очевидным дегенеративный характер изменений стенки аневризмы и радикальное отличие от атеросклеротического поражения этой области, что убедило нас в неправомерности термина «атеросклеротическая» аневризма.

Основными осложнениями аневризм периферических артерий являются тромбоз, острая артериальная непроходимость, дистальная эмболизация, разрыв. Клиническая симптоматика аневризм периферических артерий связана со сдавлением проходящих рядом структур: нервов, мочеточников (при аневризме подвздошных артерий), магистральных вен. Распространенность осложнений аневризмы, как правило, соотносится с ее локализацией, диаметром и характером внутреннего тромба. Мы выяснили, что острый тромбоз периферических аневризм встречаются не чаще, чем в 15% всех случаев. Дистальную эмболизацию мы наблюдали в 26%, а на разрыв приходилось до 24% случаев. Для разрыва характерны резкие боли в проекции аневризмы, увеличение этой области в объеме, а также появление пульсирующей гематомы.

Наиболее точный и доступный инструментальный метод выявления аневризм периферических артерий – **УЗДС**. Он дает важную информацию о диаметре, локализации и наличии внутрипросветного тромба. В диагностике аневризм подколенной артерии УЗДС имеет особенное преимущество, так как физикальные методы позволяют выявить аневризму лишь в половине случаев. **КТ** и **МРА** также являются высокоинформативными методами диагностики этой патологии и могут быть полезными для оценки размеров и определения точной локализации периферических аневризм. **Ангиография** обязательна для оценки состояния путей оттока; ее выполняют, как правило, при планировании реконструктивного вмешательства.

Анализируя наш материал (более 80 случаев), мы рекомендуем оперативное лечение при достижении асимптомными аневризмами подколенных артерий диаметра 2–2,5 см. Симптомная аневризма любого размера, по нашему мнению, служит показанием к операции. Оперативное лечение при множественных аневризмах периферических артерий должно быть этапным, при этом вначале следует оперировать ту аневризму, которая несет наибольший риск осложнений.

В настоящее время в качестве альтернативы хирургическому лечению предлагают **эндovasкулярные методы с применением стент-графтов**. Вместе с тем до сих пор их результаты хуже традиционных открытых операций, что связано с необходимостью установки стент-графта в проекции коленного сустава, где наличествуют активные движения во время ходьбы. При ложной мешковидной аневризме бедренной артерии мы имеем опыт успешного лечения путем введения тромбоактивного вещества (тромбина) непосредственно в полость ложной аневризмы.

Гибридные вмешательства в реконструктивной хирургии брюшной аорты и периферических артерий

Одна из главных проблем сосудистой хирургии – лечение хронической ишемии нижних конечностей. С накоплением опыта стало очевидно, что у пациентов с такой патологией для адекватной реваскуляризации требуется коррекция двух и более уровней (этажей) поражения. Появление гибридной хирургии, пионерами которой мы стали в нашей стране, во многом позволило снизить уровень смертности и количество осложнений в данной группе пациентов. Гибридные операции – это эндovasкулярные вмешательства в сочетании с открытыми реконструкциями, выполняемые в одной операционной с минимальной экспозицией во времени.

В каких же случаях необходимо выполнение гибридных операций? Это требуется при планировании традиционного шунтирования, когда прогноз проходимости шунта при неудовлетворительных путях притока или оттока представляется крайне неблагоприятным. Одномоментная с шунтированием эндovasкулярная коррекция путей оттока/притока позволяет эффективно решить эту проблему. С другой стороны, потребность в гибридных вмешательствах возникает, когда планируется эндovasкулярное лечение, но протяженность или анатомическая особенность (сгибы, области суставов) артериального бассейна не дает возможность эффективно ограничиться только данным типом вмешательства. Также следует отметить плюсы гибридной реконструкции в том, что одновременная открытая реконструкция двух блоков поражения сопровождается вдвое большим уровнем осложнений и вдвое большей летальностью.

Первое сообщение о выполнении гибридной операции датировано 1973 годом, когда J.M. Porter опубликовал клинический случай выполнения пациенту баллонной ангиопластики подвздошной артерии

и бедренно-бедренного шунтирования для сохранения конечности. Однако до середины 90-х годов золотым стандартом лечения больных с многоуровневыми поражениями оставалась двухэтапная открытая реваскуляризация. В связи с усовершенствованием техники эндоваскулярных вмешательств и расширением арсенала хирургов постепенно возобновился интерес к таким сочетанным вмешательствам. Первые работы о сочетанных оперативных вмешательствах в нашей стране датируются 1999–2005 гг. В журнале «Анналы хирургии» в 1999 году вышла статья из нашей клиники, посвященная одномоментным вмешательствам, сочетающим эндоваскулярные и открытые операции, а в 2004 году – монография «Баллонная ангиопластика при ишемии нижних конечностей», где также подробно освещены возможности гибридной хирургии.

Мы условно различаем гибридные операции на выполняемые при сочетанном поражении аорто-подвздошной и бедренно-подколенной зоны и на инфраингвинальные процедуры, когда все мероприятия выполняются на сосудах ниже паховой связки. Типичными процедурами при операциях первого типа является стентирование или баллонная ангиопластика (реже) подвздошной артерии в сочетании с эндартерэктомией из общей или глубокой бедренной артерии либо бедренно-подколенным шунтированием. Как правило, шунтирование или эндартерэктомия выполняется первым этапом. Стентирование подвздошной артерии выполняется вторым этапом либо установкой интродьюсера через пункцию шунта или заплаты, либо через незавершенную «губу» (полуокружность) анастомоза. В последнем случае после успешного стентирования подвздошной артерии удаляется интродьюсер, и «губа» анастомоза быстро завершается, затем выполняется пуск кровотока. В нашей клинике разработана и с успехом применяется одна из разновидностей гибридных вмешательств – «постангиопластическая эндартерэктомия», когда после открытой эндартерэктомии из общей бедренной артерии выполняется баллонная ангиопластика подвздошной (чаще наружной) артерии. После ангиопластики с применения баллона высокого давления атероматозный футляр достаточно легко удаляется катетером Фогарти из-за диссекции и отслойки бляшки, вызванной ангиопластикой.

При втором типе вмешательств, при инфраингвинальных операциях, чаще всего применяются открытые операции при окклюзиях поверхностной бедренной и подколенной артерии в сочетании с баллонной ангиопластикой артерий голени. Наиболее часто (до 80%) это пациенты, у которых облитерирующий атеросклероз сочетается с сахарным диабетом и поражением мелких артерий. Ранее, до эры гибридных вмешательств, открытые операции на бедренно-подколенном сегменте при пораженных путях оттока были обречены на короткий период функционирования либо ранние тромбозы, что вело к большому числу ампутаций у этой категории больных.

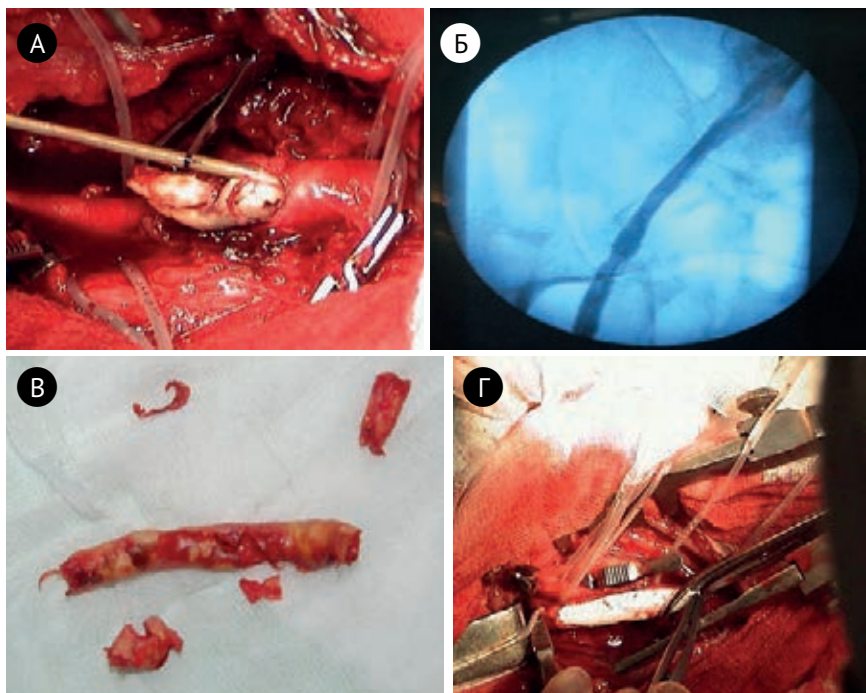


Рис. 9. Постангиопластическая тромбинтэктомия – новый вид гибридной хирургии. Этап удаления атеросклеротической бляшки из артериотомического отверстия (А), ангиограмма после баллонной ангиопластики (Б), удаленная атеросклеротическая бляшка (В), этап операции ПАТИ – вид вставки в бедренной артерии из ПТФЭ (Г).

Таким образом, на сегодняшний день принято считать, что при многоуровневых поражениях коррекция двух блоков поражения с помощью только открытого оперативного вмешательства сопровождается большим количеством осложнений, летальностью. Наш опыт (более 200 операций) позволяет констатировать, что гибридная хирургия позволяет добиться значительного улучшения результатов, уменьшить травматичность операции, в итоге сохранить конечность и жизнь у пациента с критической ишемией.

Хирургия брахиоцефальных артерий

К началу 2000-х годов стало очевидно, что клиника нуждается в полноценном лечебном охвате еще одного сосудистого бассейна – брахиоцефальных артерий. Основанием для этого явились статистические данные о нарастании доли ишемических инсультов, связанных с поражением сонных артерий. С другой стороны все чаще у больных с атеросклеротическим поражением аорты и артерий нижних конечностей стали выявляться значимые поражения сонных и позвоночных ар-

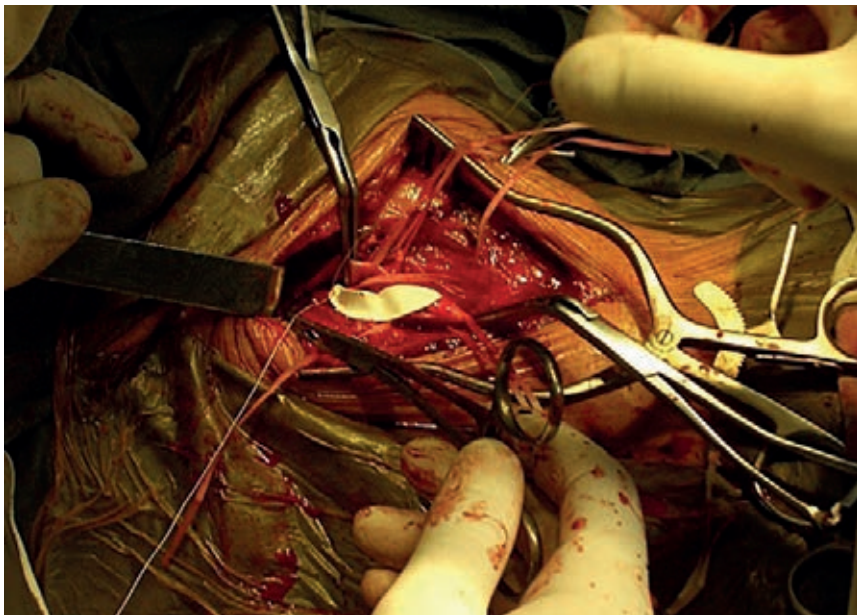


Рис. 10. Каротидная эндартерэктомия с пластикой бифуркации синтетической заплатой: этап операции.

терий. Такие пациенты требовали первоочередной коррекции стенозов брахиоцефальной зоны, а уже вторым этапом – реконструкции аорты и артерий нижних конечностей. Ранее такие вмешательства выполнялись редко, сейчас возникла необходимость в регулярных операциях на брахиоцефальной зоне.

Было открыто отделение для выполнения подобных реконструкций, которое за короткий срок выполнило свою задачу. С 2004 года по сегодняшний день выполнено более 1000 операций на сонных, позвоночных и подключичных артериях с использованием самых современных методик. Клиника на сегодняшний день владеет практически всеми видами открытых операций на этой зоне. Реконструкции выполняются при поражениях бифуркации, аневризмах, извитости сонных артерий; при поражении первого сегмента подключичной артерии (окклюзия, стеноз) с явлениями «стил»-синдрома, хронической артериальной недостаточности верхней конечности. В последние годы мы стали оперировать первый сегмент позвоночной артерии при стенозе и извитости при явлениях вертебро-базиллярной недостаточности. Активно применяется эндоваскулярные вмешательства на всех брахиоцефальных артериях, в том числе, на интракраниальных сегментах. Следует учитывать тот факт, что до 50% больных, оперируемых в нашей клинике уже переносили инсульт или транзиторную ишемическую атаку, а иногда и не один раз. Тем не

менее, на сегодняшний день мы можем констатировать, что суммарное количество послеоперационных осложнений даже у такой тяжелой категории больных приблизительно в полтора-два раза ниже чем условная граница, определенная мировыми консенсусами (не более 3% в сумме инсульт + летальность у асимптомных, не более 6% у симптомных больных). Своими результатами мы неоднократно делились на Всероссийских и московских съездах и конференциях.

Эндоваскулярная хирургия

С начала 80-х годов особое значение в практике ангиологии начинают приобретать ангиографические методы исследования. Накопление опыта этих исследований привело к мыслям о возможности использования эндоваскулярных манипуляций не только в диагностических целях, но и в лечебных.

Первая внутрисосудистая операция в ГКБ 57 была выполнена 12 мая 1985 г. Для профилактики массивной тромбоэмболии лёгочной артерии в нижнюю полую вену был имплантирован кава-фильтр отечественной разработки РЭПТЭЛА (рис. 11).

Позже выполняется первая баллонная ангиопластика бедренной артерии и начинается период развития эндоваскулярных операций. Ангиография из диагностической методики получила вектор к будущей малоинвазивной специальности – эндоваскулярной хирургии (рентгенохирургии).

В 2003 г. кабинет ангиографии был реорганизован в новое структурное подразделение – отделение рентгенохирургических методов диагностики и лечения, которое возглавил профессор В.Н. Шиповский.

Ангиографические методы исследования, сначала используемые в качестве важнейшего диагностического звена обследования больных сосудистого профиля, в течение быстрого времени нашли широкое распространение практически во всех остальных отделениях: в терапии, кардиологии, пульмонологии, урологии, химиотерапии, гинекологии, абдоминальной хирургии. Бурное распространение ангиографии и последовавшей за ней эндоваскулярной хирургии было обусловлено её малотравматичностью, органосохранностью и эффективностью лечения.

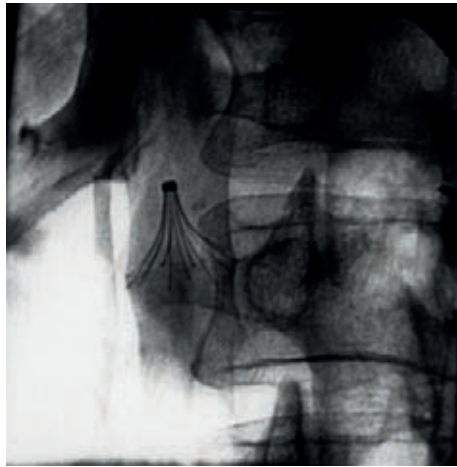


Рис. 11. Флебограмма – нижняя кавография с установленным кава-фильтром РЭПТЭЛА.

Особенно бурное развитие эндоваскулярных технологий в стране началось с середины 1990-х годов, что было связано с созданием качественных высокотехнологичных баллон-катетеров и металлических каркасов для стентирования артерий (прежде всего коронарных), а также накоплением доказательной базы безопасности их применения и клинической эффективности. В начале 2010-х годов в Москве стартовала динамичная государственная городская программа по эндоваскулярному лечению инфаркта миокарда и хронических форма ИБС. Началось активное развитие внутрисосудистых операций на коронарных артериях – стентирования, баллонной ангиопластики, тромбэкстракции, модификаций сложных бифуркационных поражений венечных артерий.

Первую баллонную ангиопластику левой коронарной артерии мы выполнили в 1997 г., когда ангиозный приступ у больного 52-х лет был купирован на операционном столе. С единичных операций на венечных артериях количество операций на коронарных артериях к 2011 г. взрывообразно увеличивалось до 700 в год (рис. 12). Последующее снижение числа коронарных операций связано с резким увеличением ангиографических комплексов в г. Москве.

В настоящее время в клинике ежегодно выполняются до 350 коронарных стентирований. Находит широкое применение выполнения стентирования коронарных артерий через лучевую артерию, имеющее многие клинические преимущества. На рис. 13 приведены ангиограммы пациента, которому выполнено стентирование правой коронарной артерии по поводу острого инфаркта миокарда.

Взрывообразное развитие эндоваскулярные технологии получили, прежде всего, у больных сосудистого профиля. С 1996 г. активно начинают выполняться баллонные ангиопластики артерий нижних конечностей (подвздошные, бедренные, подколенные артерии) у больных с хронической ишемией нижних конечностей. За период 1996–2016 гг. нами в клиники выполнено более 1200 стентирований и баллонных ангиопластик артерий нижних конечностей. Для эндоваскулярных операций нами разработаны и внедрены в практику многообразные пункционные чрескожные доступы различных артерий – бедренной, подмышечной, подколенной, лучевой, артерии стопы.

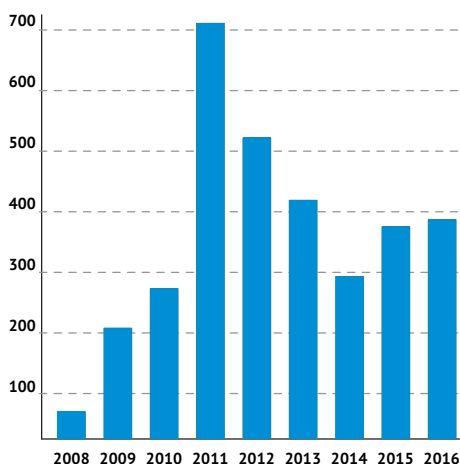


Рис. 12. Количество стентирований коронарных артерий в ГКБ 57 (2008–2016 годы).

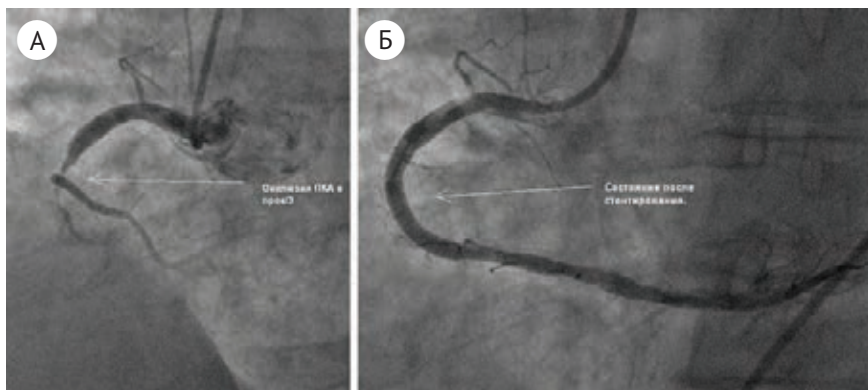


Рис. 13. А) Ангиограмма правой коронарной артерии больного с инфарктом миокарда; Б) ангиограмма после стентирования коронарной артерии.

Результаты эндоваскулярных операций существенно снизили количество традиционных открытых хирургических вмешательств. Так при синдроме Лериша в клиники в качестве альтернативы травматичного аорто-бедренного сосудистого шунтирования более 75% при поражении аорто-бедренного сегмента выполняются с использованием эндоваскулярных технологий (баллонная ангиопластика или стентирование).

С 2003 г. в клинике начались работы по баллонной ангиопластики артерий голени при синдроме диабетической стопы. Одними из первых в стране сотрудники клиники начали разрабатывать внутрисосудистые операции на артериях малого диаметра (от 1,5 мм до 3 мм) на большом протяжении (в сумме до 1,5 м.). Новая область применения баллонной ангиопластики потребовала от нас и разработки новых чрескожных доступов – через подколенную артерию, подмышечную и ретроградного доступа через артерии стопы.

Многоэтажная локализация окклюзионно-стенотического поражения при сочетании атеросклероза и сахарного диабета привели нас к разработке алгоритма лечения при подобном распространённом поражении. Во-первых, были предложены показания к гибридным (хирургические + эндоваскулярные) операциям, разработаны техники их выполнения и, во-вторых, начался поиск методики баллонной ангиопластики при протяжённых поражениях. Операции получили широкое распространение, обусловленное, с одной стороны, эффективностью восстановления кровотока в стопе и, с другой стороны, малоэффективностью альтернативных традиционных методов лечения. Возможности реваскуляризации с помощью шунтирующих протезирующих традиционных вмешательств у этой категории больных крайне ограничены. Фактически, эти пациенты до недавнего времени были обречены на ампутацию. Однако в последние годы мы являемся свидетелями качественного про-

рыва в решении этой проблемы – родилась и бурно развивается эндоваскулярная технология восстановления внутреннего просвета артерии с помощью специальных баллон-катетеров диаметром около 1 мм, выполняемая под рентгеновским мониторингом. На сегодняшний день наш опыт ангиопластик артерий голени составляет более 400 операций.

Наличие тяжёлого контингента пациентов с хронической почечной недостаточностью и невозможностью в связи с этим выполнения ангиографических исследований с йодосодержащими контрастными препаратами привели нас к идее использования в качестве контрастного вещества безопасного медицинского углекислого газа. Наши работы являются пионерскими в стране, и разработанная нами методика карбоксиграфии как нового метода визуализации имеет большие перспективы. Работы по эндоваскулярному лечению хронической ишемии нижних конечностей легли в основу выпущенной в 2002 г. монографии «Баллонная ангиопластика при хронической ишемии нижних конечностей, двух докторских диссертаций (В.Н. Шиповский, Ш.Р. Джуракулов) и четырёх кандидатских работ (М.Б. Шомахов, М.М.-Б. Богатырев, Ш.Г. Магомедов и С.Б. Турсунов).

В решении проблемы острой артериальной непроходимости нижних конечностей обнадёживающие результаты показала методика реолитической тромбэктомии. Эта методика с использованием системы AngioJet разработана и внедрена нами в клиническую практику при острых тромбозах различной локализации (артерии нижних конечностей, воротная вена). Принцип операции заключается в фрагментации высокоскоростными потоками жидкости через катетер тромботических масс и в одновременной эвакуации их через дополнительные каналы в катетере в экстракорпоральный блок. Выполняемое следующим этапом стентирование для ликвидации остаточного стеноза артерии позволяет адекватно восстановить кровоток в тромбированной артерии.

В 2009 г. в мы начали операции по стентированию внутренних сонных артерий для профилактики ишемического инсульта. Показанием считаем асимптомные более 70% и симптомные стенозы более 60%, а также при внутричерепной локализации (основная артерия), являющиеся причиной хронической ишемии головного мозга. Уже выполнено более 20 операций с хорошим клиническим результатом. Хорошие результаты показал и наш опыт выполнения операций стентирования первой порции подключичной артерии при т.н. синдроме подключичного «обкрадывания», который является причиной хронической ишемии головного мозга и недостаточности кровообращения в верхней конечности. Стентирование выполняется в качестве альтернативы травматичному сосудистому сонно-подключичному шунтированию. Опыт стентирования подключичных артерий – более 60.

Операция по стентированию почечных артерий в лечении больных с артериальной гипертензией стала практически стандартом лечения

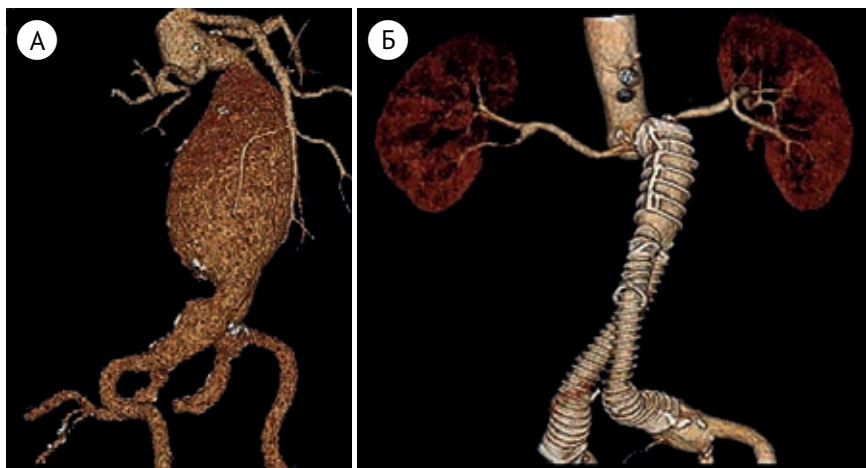


Рис. 14. А) Фрагмент МСКТ – аневризма брюшной аорты; Б) фрагмент МСКТ – брюшная аорта после имплантации стент-графта.

в случае стенотического поражения почечных артерий и вазоренальной гипертензии. Задачей операций является не только лечение высоких цифр артериального давления, но и сохранение почки в качестве функционирующего органа.

Чрезвычайно важным аспектом являются разрабатываемые нами в клиники эндоваскулярные методы лечения аневризм различной локализации. Используются две методики. Первая – установка в просвет аорты (артерии) специального металлического каркаса, покрытого тонким слоем политетрафторэтилена для предотвращения протекания крови за просвет стента. Методика получила название эндопротезирования. Особенно актуальна она при аневризме брюшной аорты (рис. 14).

Методика внутрисосудистой чрескатетерной эмболизации разрабатывалась нами в двух аспектах: решение проблемы кровотечений и подавление функциональной активности органов.

Нами накоплен большой опыт по эмболизации бронхиальных артерий у больных с кровохарканьем и профузным лёгочным кровотечением (88 пациентов). Причиной кровотечения чаще всего являлся муковисцидоз или хронические воспалительные заболевания лёгких. Нами разработана ангиосемиотика бронхиальных артерий, определены показания и этапность к их эмболизации, успешно выполнены операции по остановке кровотечения у тяжёлой группы больных.

У больных с циррозом печени, портальной гипертензией, осложнённой профузным пищеводным кровотечением, внедрена операция по эмболизации левой желудочной вены из межрёберного трансаксиллярного доступа. Впервые в отечественной практике при вене больших

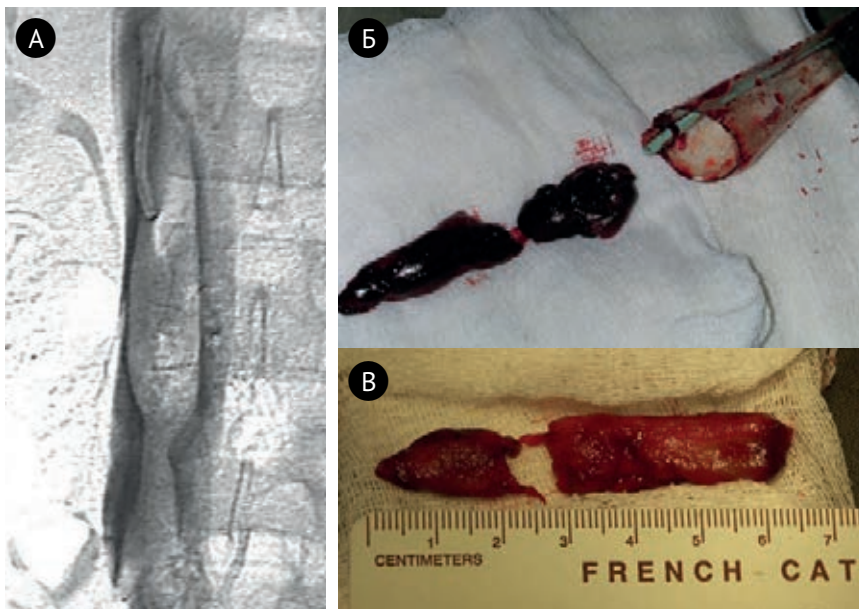


Рис. 15. А) Гигантский тромб в нижней полой вене. Б, В) Фрагменты тромба удалённого из нижней полой вены.

размеров успешно имплантирована оригинальная сосудистая «пробка» отечественного производства.

При профузных маточных кровотечениях в результате распространённого опухолевого процесса в малом тазу по экстренным показаниям в клинике организована круглосуточная работа по эмболизации маточных артерий или ветвей внутренней подвздошной артерии, являющаяся в большинстве случаев единственным средством спасения жизни.

Новым аспектом использования эндоваскулярных технологий стала остановка кровотечений из желудка и двенадцатиперстной кишки при язвенной болезни и опухолях у больных с неэффективностью или невозможностью эндоскопического гемостаза. Разработаны показания к выбору ветвей чревного ствола (левая желудочная, желудочно-двенадцатиперстная, панкреато-дуоденальная) и эмболизирующего материала. Для лечения больных с профузным желудочным кровотечением вследствие портальной гипертензии нами впервые в отечественной практике предложен и внедрён новый эндоваскулярный способ лечения кровотечения из варикозно-расширенных вен пищевода, т.н. операция БРТО (баллон-ассистированная ретроградная трансвенная окклюзия). Идея операции заключается в катетеризации варикозных узлов желудка и введение в них клеевой композиции для предотвращения кровотечения.

Следующей задачей внутрисосудистой эмболизации является подавление функциональной активности органа. Прежде всего, речь идёт об эмболизации миомы матки, которую мы внедрили в клинику в 2003 г. Выполненные 70 операций показали хороший клинический результат в 91% наблюдений.

Операцию по редукции (уменьшению) селезёночного кровотока мы выполняли у больных с циррозом печени, портальной гипертензией, осложнённой асцитом. В качестве эмболизирующего материала мы использовали металлические спирали типа Giaturco или синтетические калиброванные фрагменты типа PVA. Отмечены хорошие клинические результаты, что позволяет рекомендовать методику в качестве альтернативы существующим методам.

Важным разделом эндоваскулярной хирургии, в котором мы традиционно работаем с 1985 г., являются операции по профилактики тромбэмболии лёгочной артерии. С 1985 г. установка кава-фильтров для профилактики ТЭЛА различных конструкций была выполнена более чем у 1000 пациентов. Мы обладаем опытом имплантации всех моделей кава-фильтров. При флотирующем тромбозе нижней полой вены (рис. 15А) нами в качестве альтернативы тяжёлой полостной операции внедрены и активно используются эндоваскулярные тромбэктомии по Пономарю, позволяющие малотравматично удалить большие тромбы (рис. 15Б).

Важным направлением нашей работы за последние 20 лет стало лечение осложнений портальной гипертензии – профузных кровотечений из варикозных вен пищевода и резистентного асцита.

Одним из эффективных способов лечения является операция трансъюгулярного внутривенного порто-системного шунтирования (ТИПС) – имплантация внутривенного шунта соединяющего нижнюю полую вену с воротной веной (рис. 16). Следует подчеркнуть, что операция выполняется путём пункции яремной вены, что принципиально важно у подобного контингента больных.

Нами операции ТИПС выполняются с 2004 г., к настоящему времени наша клиника является ведущей в стране по количеству выполненных операций ТИПС. За этот период доказана эффективность применения операции ТИПС у больных с осложнениями синдрома портальной гипертензии с точки зрения профилактики рецидивов кровотечения, позволившая выполнить последующую ортотопическую трансплантацию печени у 44 пациентов.

Результатом проведенной практической и научной работы явился выход двух монографий: «Техника операции ТИПС», автор – В.Н. Шиповский и «Портальная гипертензия. Диагностика и лечение», авторы – И.И. Затевахин, В.Н. Шиповский, М.Ш. Цициашвили, Д.В. Монахов. За комплекс работ посвящённых лечению осложнений портальной гипер-

тензии в 2008 г. И.И. Затевахину, В.Н. Шиповскому и А.К. Шагиняну была присуждена премии Правительства РФ в области науки и техники.

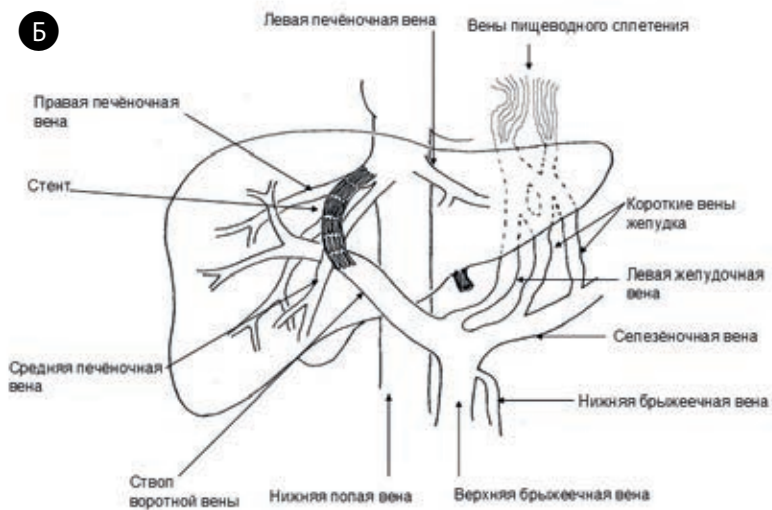
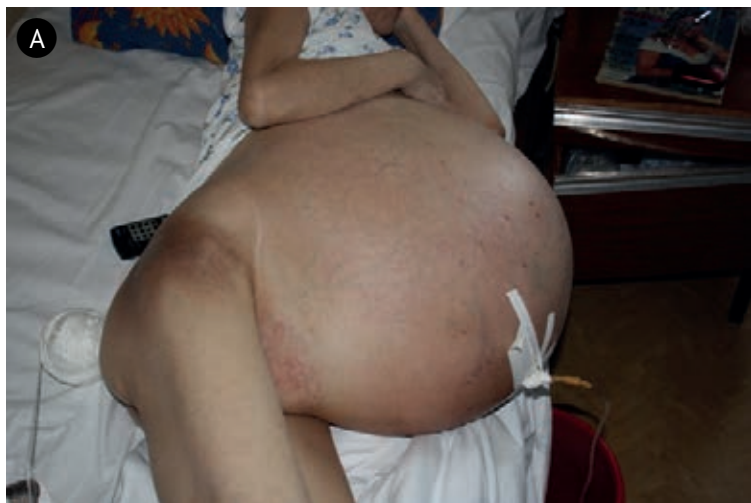

Рис. 16. А) больная с осложнением цирроза печени (рефрактерным асцитом); Б) схема операции ТИПС.

Научные труды по сосудистой хирургии

- Монографии – 10
- Главы в учебниках и руководствах – 20
- Докторские диссертации – 18
- Кандидатские диссертации – 37

Монографии

1. Савельев В.С., Затевахин И.И.
Эмболии бифуркации аорты и магистральных артерий конечностей (клиника, диагностика, лечение). Медицина, М., 1970.
2. Савельев В.С., Затевахин И.И., Степанов Н.В.
Острая непроходимость бифуркации аорты и магистральных артерий конечностей. Медицина, М., 1987.
3. Затевахин И.И., Говорунов Г.В., Сухарев И.И.
Реконструктивная хирургия поздней реокклюзии аорты и периферических артерий. М., 1993.
4. Затевахин И.И., Комраков В.Е.
Инфекция в сосудистой хирургии. М., 1998.
5. Затевахин И.И., Цициашвили М.Ш., Юдин Р.Ю.
Тредмил в диагностике и лечении хронической артериальной недостаточности. М., 1999.
6. Затевахин И.И., Комраков В.Е., Юдин Р.Ю.
Облитерирующий тромбангиит. М., 2002.
7. Затевахин И.И., Шиповский В.Н., Золкин В.Н.
Баллонная ангиопластика при ишемии нижних конечностей. Медицина, М., 2004.
8. Затевахин И.И., Матюшкин А.В.
Осложненные аневризмы абдоминальной аорты. М., 2010.
9. Шиповский В.Н.
Техника операций TIPS . М., 2010.
10. Затевахин И.И., Шиповский В.Н., Цициашвили М.Ш., Монахов Д.В.
Портальная гипертензия. Диагностика и лечение. Москва, 2015.

