Российский национальный исследовательский медицинский университет имени Н.И. Пирогова Минздрава России

Кафедра пропедевтики детских болезней педиатрического факультета

Студенческий научный кружок кафедры пропедевтики детских болезней педиатрического факультета

Материалы X Всероссийской научно-практической студенческой конференции

МАЗУРИНСКИЕ ЧТЕНИЯ

АНДРЕЙ ВЛАДИМИРОВИЧ МАЗУРИН

Москва
2020

ФГАОУ ВО РНИМУ ИМ. Н.И. ПИРОГОВА МЗ РФ
КАФЕДРА ПРОПЕДЕВТИКИ ДЕТСКИХ БОЛЕЗНЕЙ ПФ
СТУДЕНЧЕСКИЙ НАУЧНЫЙ КРУЖОК

Материалы

X Всероссийской научно-практической студенческой конференции

МАЗУРИНСКИЕ ЧТЕНИЯ

Москва
2020

Мазуринские чтения.

Материалы X Всероссийской научно-практической студенческой конференции (2020 г.) /коллектив авторов (под редакцией к.м.н. Л.Е. Лариной и д.м.н. А.Б. Моисеева). — М.: РНИМУ им. Н.И. Пирогова, 2020. — 52 с.

В издании представлены материалы X (2020 г.) Всероссийской научно-практической студенческой конференции.

Сохранена стилистика, орфография и пунктуация авторов.

© Идея: Моисеев А.Б., Ларина Л.Е., 2011-2020

© Текст: коллектив авторов, 2020

СОДЕРЖАНИЕ

МАНИФЕСТАЦИЯ ЦИТОМЕГАЛОВИРУСНОЙ ИНФЕКЦИИ У РЕБЕНКА РАННЕГО ВОЗРАСТА: КЛИНИЧЕСКИЙ СЛУЧАЙ 5
Дерюшева А.Ю.

КЛИНИЧЕСКИЙ СЛУЧАЙ РАННЕЙ ДИАГНОСТИКИ СИНДРОМА ПРАДЕРА-ВИЛЛИ 6
А.М. Алиев, Ю.А.Сидорова

ДИАГНОСТИКА НОВОЙ ФОРМЫ АУТОВОСПАЛИТЕЛЬНОГО СИНДРОМА: STING-АССОЦИИРОВАННЫЙ ВАСКУЛИТ (СИНДРОМ SAVI) 7
Аведова А.Я.

КЛИНИЧЕСКИЙ СЛУЧАЙ ВПЕРВЫЕ ДИАГНОСТИРОВАННОЙ ТЯЖЕЛОЙ ИДИОПАТИЧЕСКОЙ ТРОМБОЦИТОПЕНИЧЕСКОЙ ПУРПУРЫ У ПАЦИЕНТА 12 ЛЕТ 8
Водова А.В.

РЕДКИЙ СЛУЧАЙ ВОСПАЛЕНИЯ ДЕВЕРТИКУЛА МЕККЕЛЯ У НОВОРОЖДЕННОГО РЕБЕНКА 10
Волянюк Е.В.

КЛИНИЧЕСКИЙ СЛУЧАЙ СИНДРОМА ВРОЖДЁННОЙ ЦЕНТРАЛЬНОЙ ГИПОВЕНТИЛЯЦИИ, ДИАГНОСТИРОВАННОГО У РЕБЕНКА В НЕОНАТАЛЬНОМ ПЕРИОДЕ 11
Коссова А.А.

КЛИНИЧЕСКИЙ СЛУЧАЙ НЕСОВЕРШЕННОГО ОСТЕОГЕНЕЗА 12
Денисова А.А., Дворовкин Н.В., Соболенкова В.С., Федоров С.Ю.

КЛИНИЧЕСКИЙ СЛУЧАЙ СИНДРОМА ДЕ МОРСЬЕ 13
Гулиева С.М., Лелюхина А.О.

КЛИНИЧЕСКИЙ СЛУЧАЙ РЕБЕНКА С КЛАССИЧЕСКОЙ ГОМОЦИСТИНУРИЕЙ 14
Филиппова А.А.

КЛИНИЧЕСКИЙ СЛУЧАЙ ГЕПАТОПУЛЬМОНАЛЬНОГО СИНДРОМА 16
Капранова М.С.

КЛИНИЧЕСКИЙ СЛУЧАЙ ТУБЕРКУЛЕЗА МНОЖЕСТВЕННЫХ ЛОКАЛИЗАЦИЙ У ДЕТЕЙ 17
Гущина З.А., Узун А.С.

СИНДРОМ КОСТЕЛЛО 18
Манучарян М.В., Алавердян О.О., Палян Д.С., Ибрагимова Д.Н., Коджаева А.Р.

КЛИНИЧЕСКИЙ СЛУЧАЙ МИТОХОНДРИАЛЬНОЙ ГЕПАТОПАТИИ 19
Пиковская А.А., Блиганов П.И.

ВСЕГДА ЛИ ФАРМАКОРЕЗИСТЕНТНАЯ ЭПИЛЕПСИЯ ПРОСТО ЭПИЛЕПСИЯ? 20
Никитская А.С., Митрофанова В.Д., Верещак Д.П.

ВРОЖДЕННАЯ ДИСФУНКЦИЯ КОРЫ НАДПОЧЕЧНИКОВ 21
Трифонова Е.И

КЛИНИЧЕСКИЙ ПРИМЕР: СИНДРОМ ГЛЮКОЗО-ГАЛАКТОЗНОЙ МАЛЬАБСОРБЦИИ 22
Мещанинова Н.В., Бондаренко Д.А., Матиева Д.В.

ПОЗДНЯЯ ДИАГНОСТИКА ВРОЖДЕННОЙ ТРОМБОФИЛИИ 23
Богачева В.М., Абдиева К.Е.

КЛИНИЧЕСКИЙ СЛУЧАЙ ЭМБОЛИИ АМНИОТИЧЕСКОЙ ЖИДКОСТЬЮ 25
Костоева Р.М., Базалий О.А.

ИНФЕКЦИОННЫЙ ЭНДОКАРДИТ ТРИКУСПИДАЛЬНОГО КЛАПАНА КАК ОСЛОЖНЕНИЕ ДВУСТОРОННЕЙ ДЕСТРУКТИВНОЙ ПНЕВМОНИИ СТАФИЛОКОККОВОЙ ЭТИОЛОГИИ 28
Попова А.П., Милёхина М.Ю., Брызгалина С.Ю., Карпикова К.Б.

КЛИНИЧЕСКИЙ СЛУЧАЙ ВЕДЕНИЯ ПОЗДНЕГО НЕДОНОШЕННОГО НОВОРОЖДЕННОГО В УСЛОВИЯХ ВТОРОГО ЭТАПА ВЫХАЖИВАНИЯ 29
Алавердян О.О., Манучарян М.В., Ибрагимова Д.Н., Коджаева А.Р.

КЛИНИЧЕСКИЙ СЛУЧАЙ ТЕЧЕНИЯ ОСТРОГО ГЕМАТОГЕННОГО МЕТАФИЗАРНОГО ОСТЕОМИЕЛИТА ПРАВОЙ ПЛЕЧЕВОЙ КОСТИ И ВРОЖДЕННОЙ ПНЕВМОНИИ ДОНОШЕННОГО У НОВОРОЖДЕННОГО 30
Куракина А.О., Алавердян О.О., Манучарян М.В.

АНЦА-АССОЦИИРОВАННЫЙ ВАСКУЛИТ 32
Похващева П.Ю., Тихоновский П.А.

ОККЛЮЗИОННЫЙ АРТЕРИАЛЬНЫЙ ТРОМБОЗ, РАЗВИВШИЙСЯ ПОСЛЕ ОПЕРАЦИИ ПО ПОВОДУ ВРОЖДЕННОГО ПОРОКА СЕРДЦА У ГРУДНОГО РЕБЕНКА 33
Лазарева М.С., Башарина Т.С.

КЛИНИЧЕСКИЙ СЛУЧАЙ ФУЛЬМИНАНТНОЙ ФОРМЫ МЕНИГОКОККОВОЙ ИНФЕКЦИИ 34
Найко Т.В.

КЛИНИЧЕСКИЙ СЛУЧАЙ КОЛХИЦИН-РЕЗИСТЕНТНОЙ СЕМЕЙНОЙ СРЕДИЗЕМНОМОРСКОЙ ЛИХОРАДКИ 35
Лушникова Е.Ю.

КЛИНИЧЕСКИЙ СЛУЧАЙ ПАЦИЕНТА С БОЛЕЗНЬЮ ЭРДГЕЙМА-ЧЕСТЕРА С ИЗОЛИРОВАННЫМ ПОРАЖЕНИЕМ ГОЛОВНОГО МОЗГА 36
Русскин В.О., Турчинец А.М.

АУТОИММУННЫЙ ЛИМФОПРОЛИФЕРАТИВНЫЙ СИНДРОМ 37
Доброток А.В., Русакова В.А.

КЛИНИЧЕСКИЙ СЛУЧАЙ ФОКАЛЬНОЙ ЭПИЛЕПСИИ У ПАЦИЕНТА С ПОРОКАМИ РАЗВИТИЯ ГОЛОВНОГО МОЗГА 38
Адалимова Н.С.

КЛИНИЧЕСКИЙ СЛУЧАЙ ФАТАЛЬНОЙ ФАМИЛЬНОЙ БЕССОННИЦЫ У ПАЦИЕНТКИ С МАНИФЕСТАЦИЕЙ КЛИНИЧЕСКИХ СИМПТОМОВ В 16 ЛЕТ 39
Адалимова Н.С.

ФУЛЬМИНАНТНАЯ ПУРПУРА У РЕБЕНКА С МЕНИНГОКОКЦЕМИЕЙ 40
Горбенко Т. М.

ПАНСИНУСИТ И ТРОМБОЗ СОСУДОВ ГОЛОВЫ И ШЕИ КАК ОСЛОЖНЕНИЯ САХАРНОГО ДИАБЕТА 1 ТИПА У ПОДРОСТКА 41
Добронравова Е.Д., Гостюхина А.Д., Рябова А.П., Сас Д.С., Турыгин С.В.

КЛИНИЧЕСКИЙ СЛУЧАЙ ПАРОКСИЗМАЛЬНОЙ ФОРМЫ ФИБРИЛЛЯЦИИ ПРЕДСЕРДИЙ, ПАРОКСИЗМАЛЬНОЙ ЖЕЛУДОЧКОВОЙ ТАХИКАРДИИ У РЕБЕНКА С МНОЖЕСТВЕННОЙ СОПУТСТВУЮЩЕЙ ПАТОЛОГИЕЙ 43
Заваркина А.А.

ОСТРЫЙ МИЕЛИТ ИНФЕКЦИОННОЙ ЭТИОЛОГИИ КАК ПРИЧИНА СИНДРОМА ОСТРОГО ВЯЛОГО ПАРАЛИЧА В ДЕТСКОМ ВОЗРАСТЕ 44
Омельченко С.В., Турчинец А.М., Русскин В.О.

ВТОРИЧНЫЙ ЦИРРОЗ ПЕЧЕНИ НА ФОНЕ БИЛИАРНОЙ АТРЕЗИИ У 3-Х МЕСЯЧНОГО РЕБЕНКА 46
Брызгалина С.Ю., Милёхина М.Ю., Попова А.П., Карпикова К.Б.

КЛИНИЧЕСКИЙ СЛУЧАЙ ТЯЖЕЛОГО ТЕЧЕНИЯ НЕКОМПАКТНОГО МИОКАРДА ЛЕВОГО ЖЕЛУДОЧКА У РЕБЕНКА 1 ГОДА 46
Карпикова К.Б., Милёхина М.Ю., Брызгалина С.Ю., Попова А.П.

РАННЯЯ ДИАГНОСТИКА ДИАСТЕМАТОМИЕЛИИ В СОЧЕТАНИИ С МНОЖЕСТВЕННЫМИ ПОРОКАМИ РАЗВИТИЯ У НОВОРОЖДЕННОГО РЕБЕНКА 48
Егорская А.Т., Кривдина Н.В., Егорская Л.Е., Цыганова Ю.А.

СИНДРОМ ЖАКЕНА 48
Гостюхина А.Д., Сас Д.С., Добронравова Е.Д.

ПОРАЖЕНИЕ КОСТНОЙ СИСТЕМЫ В ДЕБЮТЕ ВРОЖДЁННОГО СИФИЛИСА. ТРУДНОСТИ ДИАГНОСТИКИ. 50
Шахгильдян Л.Д., Смирнова Л.А.

НАСЛЕДСТВЕННЫЙ ДЕФИЦИТ ФАКТОРА СВЕРТЫВАНИЯ – ГИПОФИБРИНОГЕНЕМИЯ 51
Головко Е.Д.

СИНДРОМ ИЦЕНКО-КУШИНГА 51
Марьина О.И.

МАНИФЕСТАЦИЯ ЦИТОМЕГАЛОВИРУСНОЙ ИНФЕКЦИИ У РЕБЕНКА РАННЕГО ВОЗРАСТА: КЛИНИЧЕСКИЙ СЛУЧАЙ

Дерюшева А.Ю.

Научный руководитель: Пермякова Анна Владимировна, к.м.н., доцент

Кафедра детских инфекционных болезней
Пермский государственный медицинский университет имени ак. Е.А. Вагнера

Цитомегаловирусная инфекция (ЦМВИ) повсеместно распространена среди детского населения, серопозитивность в разных возрастных группах составляет от 20% до 60% [1]. Цитомегаловирусная болезнь отличается многообразием клинических проявлений от бессимптомного течения до тяжелых генерализованных форм с поражением внутренних органов и ЦНС у лиц с иммунодефицитом и при внутриутробном поражении плода [2]. Ниже представляем клинический случай развития цитомегаловирусной болезни на фоне иммунодефицитного состояния.

Анамнез жизни: ребенок 4 мес., от 5 беременности (3 детей — здоровы, 1 м/а), протекавшей на фоне отягощенного гинекологического анамнеза — хронический эндометрит, субкомпенсированная фетоплацентарная недостаточность, хроническая внутриутробная гипоксия плода, маловодие. Роды самостоятельные на 39 неделе, ребенок с признаками незрелости массой 2940 гр и длиной 49 см. С рождения — на грудном вскармливании, выписан на 4-е сутки. В первые 3 месяца жизни ребенок достаточно прибавлял в весе, получал профилактические прививки: БЦЖ, вирусный гепатит. В 3,5 месяца ребенок переносит ОРВИ в виде легкого катарального синдрома и повышения температуры до 37,5, лечился амбулаторно. Через 2 недели у ребенка усилился кашель и появилась одышка, в связи с чем он был госпитализирован в педиатрическое отделение ДГКБ № 13 г. Перми. При поступлении: состояние стабильно тяжелое за счет дыхательной недостаточности, ЧД-65, ЧСС-150, Sp – 80%. Дыхание спонтанное, требующее дополнительной оксигенации — кислородная маска (2 л/мин). Рефлексы достаточные, симметричные. Слизистые влажные, массивный беловатый налёт на слизистой щёк, миндалинах. Зев гиперемирован. Кожные покровы бледные, цианоз н/г треугольника. На животе, в паховой обл. слева — мелкоточечная сыпь, на гиперемированом фоне, исчезает при надавливании.

В лёгких дыхание жесткое, неравномерно ослаблено с обеих сторон. Хрипы проводные, сухие, влажные разнокалиберные, выслушиваются с обеих сторон в большом количестве. Печень + 4,0 см. Селезёнка + 3,0 см. По результатам рентгенологического исследования в день поступления — полисегментарная двусторонняя пневмония.

В клиническом анализе крови при поступлении: лейкоциты 6,5×/л, лимфоциты – 41×/л, сегментоядерные нейтрофилы – 56×/л, моноциты – 3×/л, тромбоциты 370×/л, СОЭ – 58 мм/час, СРП менее 6, на протяжении примерно трех недель характер показателей значительно не изменялся. В течение следующих трех недель была назначена антибактериальная терапия цефалоспорином III поколения — без положительной динамики. По результатам трижды проведенной рентгенографии сохранялись явления полисегментарной пневмонии, ателектаз справа. Проведено серологическое обследование — выявлены анти-ЦМВ IgM (1:200) трехкратно в динамике, индекс авидности анти-ЦМВ IgG нарастает от 19% до 74% в течение месяца, в крови и в соскобе ДНК ЦМВ не выделена. Другие герпетические инфекции (ВПГ-1, 2, ЭБВ, ВГЧ-6), респираторный микоплазмоз и хламидиоз, токсоплазмоз, коклюш и паракоколюш, а также адено-, рео- и вирусы гриппа не подтверждены. Двукратно обнаружены анти-chlamidia trachomatis IgM (1:400, КП=11,0), при отрицательных IgG (мать серонегативна к Chlamidia trachomatis). При бактериологическом исследовании в кале обнаружен умеренный рост Klebsiella pneumonia, Candida spp, из зева выделена Pseudomonas aeruginosa, из крови — St. warneri. Состояние ребенка прогрессивно ухудшалось, и на четвертой неделе госпитализации в связи с нарастанием дыхательной недостаточности переведен на ИВЛ.

Ранний возраст ребенка, тяжелое течение двусторонней пневмонии предположительно вирусно-бактериальной этиологии, отсутствие эффекта от проводимой антибактериальной терапии предполагает диагноз активной смешанной хламидийно-цитомегаловирусной инфекции с поражением легких. Затяжное развитие тяжелой пневмонии с манифестацией оппортунистической инфекции позволило предположить наличие иммунодефицитного состояния. Ребенок обследован: иммуноглобулины общие — в границах возрастной нормы, в иммунограмме определено снижение СД4 лимфоцитов – 34% (норма 35-57%), СД8-21%, СД4/СД=1,59, Тлимф – 55% (1,76*10 г/л). На 28 день госпитализации проведен анализ на ВИЧ — результат положительный, обнаружена ДНК ВИЧ в количестве более 10 млн копий/мл. При проведении эпидемиологического исследования установлено, что отец и мать ребенка инфицированы ВИЧ, во время беременности у матери результаты на ВИЧ были отрицательны (серонегативное окно). По согласованию с Пермским краевым центром СПИД на 30-й день госпитализации ребенку назначена антиретровирусная терапия — Зидовудин, Эпивир, Калетра. Состояние ребенка продолжало резко ухудшаться, на 4й день АРВТ развивается панцитопенический синдром: Эр – 3,86×/л, лейкоциты – 1,3×/л, юные – 2×/л, палочкоядерные – 47×/л, сегментоядерные – 17×/л, лимфоциты – 24×/л, моноциты-7×/л, тромбоциты – 106×/л, СОЭ-43. Через десять дней АРВТ – : Эр – 2,36×/л, гемоглобин – 65г/л, лейкоциты – 0,6×/л, палочкоядерные – 0, сегменто-

ядерные – 0, лимфоциты – 0, моноциты – 0, тромбоциты – 25×/л, СОЭ – 15. Нарастают показатели СРП от 23,8 при начале терапии до 978, прокальцитонина — от 0,65 нг/мл, до 12,8 нг/мл, АСТ — от 76 до 1410. Данные лабораторные изменения свидетельствуют о генерализации инфекционного процесса и формировании синдрома полиорганной недостаточности. Через 6 недель от поступления, несмотря на проводимую терапию, произошла остановка сердечной деятельности, констатирована биологическая смерть пациента. Диагноз заключительный клинический: острая ВИЧ-инфекция, стадия 2В, фаза вторичных заболеваний (пневмония, кандидоз, острая ЦМВ-инфекция). Окончательный паталогоанатомический диагноз: основное заболевание: острая ВИЧ-инфекция, стадия 2В, фаза вторичных заболеваний. Редукция лимфатической ткани. Акцидентальная трансформация тимуса 3-4 фазы. Спленомегалия.

Данный случай демонстрирует отсроченную манифестацию симптомов ВИЧ-инфекции, которая протекала по типу пневмонии на фоне иммунодефицитного состояния.

Заражение детей ВИЧ может происходить от инфицированной матери, риск передачи инфекции составляет от 15% до 50%, инкубационный период — до 12 месяцев. Особенностями патогенеза является способность ВИЧ поражать незрелую иммунную систему. Среди оппортунистических инфекций, маскирующих состояние иммунодефицита у детей раннего возраста, ведущее значение имеет цитомегалия. Известно, что ЦМВ обладает выраженной иммуносупрессивной способностью и при внутриутробном инфицировании способствует длительной персистенции и отсроченной манифестации в постнатальном периоде. Физиологическая иммунная недостаточность детей раннего возраста в совокупности с иммуносупрессивным действием ЦМВ обуславливают клиническую симптоматику врожденной/приобретенной ЦМВ инфекции.

Литература.

1. Лобзин Ю.В. Врожденные инфекции: клиника, диагностика, лечение, профилактика: учебное пособие для врачей / Ю.В. Лобзин, ред. 2-е изд. Санкт-Петербург: Тактик-Студио. – 2013. – С. 104.
2. Лобзин Ю.В., Ключевые аспекты проблемы врожденных инфекций / Лобзин Ю.В., Васильев В.В. – Инфектология. – 2014. – 6 (3). С. 5-14.

КЛИНИЧЕСКИЙ СЛУЧАЙ РАННЕЙ ДИАГНОСТИКИ СИНДРОМА ПРАДЕРА-ВИЛЛИ

А.М. Алиев, Ю.А.Сидорова

Научный руководитель: Ю.А. Сидорова

ФГАОУ ВО РНИМУ им. Н.И. Пирогова Минздрава России

Синдром Прадера-Вилли (СПВ) — это генетическое заболевание из группы наследственных форм ожирения. Хромосомные аномалии при синдроме Прадера-Вилли включают делецию участка 15 хромосомы (чаще всего) или дисомию (15 q11–q12). Частота встречаемости данного синдрома 1 на 10 000-30000 живых новорожденных.

Заболевание характеризуется выраженным клиническим полиморфизмом и, помимо ожирения, включает в себя фенотипические особенности, задержку роста, психомоторного и умственного развития, нарушение дыхания во сне. Другими эндокринными нарушениями, характерными для СПВ, являются гипотиреоз, гипогонадизм, надпочечниковая недостаточность. Считается, что в основе клинических проявлений синдрома Прадера-Вилли лежит гипоталамическая дисфункция.

Особое внимание при данном синдроме заслуживает гиперфагия, характеризующаяся тяжелым и прогрессирующим течением. При СПВ возникают устойчивые обсессии связанные с поиском, накоплением и хранением пищи. Без строгого ограничения пищи ожирение при этом синдроме становится морбидным с последующим развитием тяжелых осложнений.

Девочка, С., 3 года 7 месяцев, наблюдается с диагнозом синдром Прадера-Вилли с рождения.

Девочка родилась на 40 неделе, масса 3010 г. , длина 51 см, при рождении — выраженная мышечная гипотония, аспирация мекониальными водами с развитием дыхательной недостаточности. Учитывая слабое шевеление плода во время беременности, мышечную гипотонию, слабость сосания, стигмы дисэмбриогенеза (долихоцефалия, миндалевидный разрез глаз, опущенные углы), гипоплазию малых половых губ был заподозрен синдром Прадера-Вилли, что было подтверждено молекулярно-генетическим методом (отсутствие неметилированного аллеля промоторной области гена SNRPN).

В 1 года 2 мес. При осмотре отмечалась задержка психо-моторного развития (не сидит, не ползает, не гулит), сохранялась мышечная гипотония. В ходе обследования были выявлены низкие уровни ИФР-1 (29,5 нг/мл), был заподозрен СТГ-дефицит. По литературным данным, секреция гормона роста у детей с СПВ значимо снижена и эквивалентна диагнозу соматотропная недостаточность. С анаболической и ростостимулирующей целью было рекомендовано лечение рекомбинантным гормоном роста.

Лечение сопровождалось ускорением темпов роста, снижением жировой массы и увеличением мышечной массы без побочных эффектов.

В 2 года 10 мес., при обследовании выявлены низкие уровни Т4 св. 11.07 пмоль/л (11,5-20,4), при нормальных уровнях ТТГ 1,062 (0,64-5,76) мМЕ/л. Был установлен диагноз вторичный гипотиреоз, девочке была назначена заместительная гормональная терапия левотироксином.

В 3 года 6 мес. (в настоящее время) рост: 103 см (SDS 1,37), вес 19 кг, SDS ИМТ 1,42. На фоне получаемой терапии отмечается улучшение психо-моторного развития. В настоящее время у девочки отмечаются признаки гиперфагии, в связи с чем родителями проводится работа с психологом.

Заключение:

Синдром Прадера-Вилли (СПВ) является самой частой генетической причиной ожирения и представляет собой серьезную медицинскую и социальную проблему, требующую особого подхода и специальных знаний. Данный клинический случай демонстрирует важность ранней диагностики с целью улучшения качества жизни пациента.

Ранняя диагностика (до 24 месяцев) и своевременное начало терапии необходимы для предотвращения развития ожирения (самая частая причина инвалидизизации пациентов с СПВ).

Учитывая отсутствие патогенетического лечения, отсутствие «явных» биомаркеров, свидетельствующих о тяжести Синдрома Прадера-Вилли прогноз заболевания зависит не только от своевременной диагностики и раннего начала лечения, но также от соблюдения рекомендаций таких как контроль пищевого поведения.

При данном синдроме необходимо динамическое наблюдение за состоянием углеводного, жирового обмена, а также проведение полисомнографии для диагностики и лечения расстройств дыхания во сне, особенно при уже развившимся ожирении.

ДИАГНОСТИКА НОВОЙ ФОРМЫ АУТОВОСПАЛИТЕЛЬНОГО СИНДРОМА: STING-АССОЦИИРОВАННЫЙ ВАСКУЛИТ (СИНДРОМ SAVI)

Аведова А.Я.

Научные руководители:
старший научный сотрудник отдела оптимизации иммунодефицитов, врач-педиатр, иммунолог-ревматолог, к.м.н. Козлова Анна Леонидовна;
врач педиатр, аллерголог-иммунолог Бурлаков Василий Игоревич

ФГАОУ ВО РНИМУ им. Н.И. Пирогова Минздрава России
НМИЦ детской гематологии, онкологии, иммунологии имени Д. Рогачева

Цель: презентация клинического случая пациента с редким аутовоспалительным синдромом — STING-ассоциированным васкулитом.

Актуальность: использование современных молекулярно-генетических методов исследования с целью постановки диагноза и своевременного начала медикаментозной терапии.

Материалы и методы исследования: объективное обследование пациента на базе НМИЦ ДГОИ имени Д.Рогачева, изучение истории болезни, данных лабораторных и инструментальных методов исследования, анализ литературы. Молекулярно-генетический анализ методом высокопроизводительного секвенирования нового поколения (NGS).

Введение:

Синдром SAVI (STING-Associated Vasculopathy with onset in Infancy) — аутосомно-доминантное заболевание из группы наследственных аутовоспалительных синдромов, развитие которого обусловлено наличием мутаций с приобретением функции в гене TMEM173 (STING1), кодирующем белок STING (стимулятор генов интерферона), что приводит к аномальному усилению активности белка и гиперпродукции IFNβ. STING — ключевой адаптерный белок в эндоплазматической сети, который необходим для индукции интерферона бета. Согласно данным мировой литературы, основными клиническими проявлениями синдрома SAVI является течение системного васкулита, выражающаяся в развитии эритематозной сыпи на коже, интерстициальной болезни легких, артралгий, лихорадки, сухих гангрен пальцев и некрозов тканей в исходе васкулита.

Клинический случай:

Пациентка А, 1 год 6 мес. Ребенок от 4 беременности, 2 родов (2 выкидыша на сроке 5-6 недель), мальчик от первой беременности здоров. Анамнез жизни отягощен: роды преждевременные на 34 неделе, вес при рождении 2380г., рост 46 см, оценка по шкале APGAR 8/8 баллов. В постнатальном периоде: респираторный дистресс-синдром, дыхательная не-

достаточность тяжелой степени, проводилась ИВЛ. Ребенок болен с рождения, когда впервые появились эритематозные пятнистые высыпания на верхних и нижних конечностях , а также на лице по типу васкулита, переходящие в экхимозы. В дальнейшем у девочки отмечались частые респираторные инфекции, которые проявлялись риносинуситами, ларингитами, бронхитами и пневмонией (2 эпизода: в неонатальном периоде и на первом году жизни).

В возрасте 9 месяцев ребенок находился на стационарном обследовании и лечении по месту жительства по поводу воспалительных высыпаний на нижних конечностях в виде обширных участков эритемы с дальнейшей прогрессией в экхимозы. Проведена биопсия воспалительного элемента, по результатам патоморфологического исследования: эпидермис с одиночными мелкими очагами изъязвлений и собственно кожа с умеренно выраженным отеком, вокруг некоторых сосудов наличие скудной индурации нейтрофилами. На первом году жизни у ребенка отмечалось несколько эпизодов немотивированной лихорадки. Пациентке был выставлен диагноз: ювенильнный идиопатический артрит, серонегативный, с системным началом; заподозрен аутовоспалительный синдром.

В феврале 2020 года в возрасте 1 года 6 мес. пациентка госпитализирована в НМИЦ ДГОИ имени Д. Рогачева для проведения обследования и постановки диагноза. При осмотре выявлены эритематозные высыпания на теле, безболезненные, исчезают при надавливании. На нижних конечностях — гиперпигментированные участки на месте разрешающихся экхимозов, развившиеся без предшествующей травматизации на фоне эритематозных элементов.

По данным лабораторных тестов у пациентки отмечается железодефицитная анемия 1 степени (снижение гемоглобина до 100 г/л, ферритин 13,7 мкг/л, сывороточное железо 4,2 мкмоль/л), воспалительных изменений не выявлено. По данным иммунофенотипирования лимфоцитов значимых дефицитов популяций лимфоцитов не выявлено. По результатам исследования иммуноглобулинов сыворотки-без значимых отклонений. По результатам антинуклеарных скринингов — аутоантител не выявлено. По данным КТ органов грудной клетки диагностированы интерстициальные изменения в виде участков уплотнения по типу «матового стекла» перибронхиально в обоих легких и субплеврально в левом легком.

С целью верификации диагноза пациентке было проведено молекулярно-генетическое исследование методом высокопроизводительного секвенирования нового поколения (NGS), по результатам которого была выявлена мутация в гене TMEM173 c.505C>TR169W(p.Arg169Trp), в гетерозиготном состоянии, затрагивающая консервативный домен димеризации белка STING.

Наличие ряда диагностических признаков: ранний дебют заболевания, васкулитная сыпь, поражение дыхательной системы, отсутствие аутоантител и воспалительных изменений в крови, мутация в гене TMEM173 c.505C>T, могут являться основанием для постановки диагноза STING-ассоциированный васкулит с дебютом в раннем возрасте.

Пациентке инициирована патогенетическая терапия ингибитором Jak-киназы — тофацитинибом (1мг/кг/сут). Данный препарат блокирует передачу сигнала от Jak-киназ к интерферон стимулирующему гену (IFGS3), что уменьшает синтез эндогенных интерферонов I типа.

Заключение:

Ранний дебют заболевания, а также клиническая картина в виде кожного синдрома, поражения легких могут свидельствовать в пользу дефекта врожденного звена иммунитета, что требует более глубокого подхода в виде консультаций профильных специалистов — иммунологов, ревматологов, а также проведения дополнительных методов исследования с целью верификации диагноза. Своевременная постановка диагноза, а также раннее начало специфической терапии, отличающейся от принятой терапии васкулитов, может не только стабилизировать состояние, но и остановить инвалидизацию пациента и значительно улучшить качество жизни.

КЛИНИЧЕСКИЙ СЛУЧАЙ ВПЕРВЫЕ ДИАГНОСТИРОВАННОЙ ТЯЖЕЛОЙ ИДИОПАТИЧЕСКОЙ ТРОМБОЦИТОПЕНИЧЕСКОЙ ПУРПУРЫ У ПАЦИЕНТА 12 ЛЕТ

Водова А.В.

Научный руководитель: к.м.н. Леонтьев М.А.

ФГАОУ ВО РНИМУ им. Н.И. Пирогова
Минздрава России
ГБУЗ Морозовская ДГКБ ДЗМ

Идиопатическая тромбоцитопеническая пурпура (ИТП) — это аутоиммунное заболевание, обусловленное выработкой антител к структурам мембраны тромбоцитов и их предшественников мегакариоцитов. Заболеваемость ИТП в мире составляет 1,6–3,9 на 100 000 населения в год, лиц моложе 20 лет она поражает не более, чем в 24% случаев. У детей подобное заболевание часто развивается остро, проявляется геморрагическим синдромом разной степени выраженности, с преимущественной локализацией петехий и экхимозов на коже и слизистых. Частота жизнеугрожающих кровотечений (субарахноидальные кровоизлияния) при ИТП не превышает 0,5%.

31.01.2020 г. в 00:14 в приемное отделение МДГКБ поступил пациент Д., 12 лет, 66 кг, с жалобами на геморрагическую сыпь на теле. Остро заболел 29.01.2020 вечером: появилась слабость и сыпь на ногах и спине, к вечеру распространившаяся на

верхние конечности. 30.01.20 обращались в поликлинику по месту жительства, рекомендована консультация гематолога. В терапии получал: аскорутин по 1 таб х 3 р/д – 1 день, цетрин по 1 таб х 1 р/д. На основании данных общеклинического анализа крови (ОАК) и клинической картины заболевания (кол-во тромбоцитов $5*10^9$ /л) был выставлен предварительный диагноз «Идиопатическая тромбоцитопеническая пурпура (D69.3)». Учитывая отсутствие наружных кровотечений, назначена неспецифическая гемостатическая терапия: Этамзилат 250 мг х 3 раза в день, гипоаллергенный стол. Для дальнейшего обследования и лечения госпитализирован в отделение гематологии, к назначенной терапии добавлен транексам, проведена костно-мозговая пункция. Тромбоциты по Фонио – $10x10^9$ /л; миелограмма: ретикулярные клетки – 2%, количество мегакариоцитов (в препарате) – 1:80 – шнурующие не найдены. По данным миелограммы исключен дебют острого лейкоза, аплазия кроветворения.

04.02.2020 в 07:00 у пациента появилась общемозговая симптоматика — головная боль, многократная рвота с прожилками крови. При осмотре состояние тяжелое, сознание отсутствует (шкала ком Глазго 9), анизокория. Экстренно выполнена компьютерная томография головного мозга, выявлено — острое нарушение мозгового кровообращения по геморрагическому типу в бассейне правой средней мозговой артерии, внутримозговая гематома 20 $см^3$, отек-дислокация головного мозга. Ребенок транспортирован в отделение реанимации и интенсивной терапии (ОРИТ), переведен на искусственную вентиляцию легких. В связи с наличием интракраниального объема и дислокации структур головного мозга, необходимо оперативное вмешательство в объеме декомпрессивной краниэктомии.

Учитывая критическую тромбоцитопению, потенциальный риск превышал предполагаемую пользу, так как безопасный уровень тромбоцитов для проведения краниотомии, согласно рекомендациям европейского общества анестезиологов, составляет не менее $100*10^9$ /л. Для достижения целевых значений уровня тромбоцитов дважды проведена трансфузия тромбоконцентрата, для уменьшения интраоперационной кровопотери введен Коагил 7,2 мг.

В операционную пациент был транспортирован на ИВЛ с продолжающейся инфузией норадреналина 0,12 мкг/кг/мин, количество тромбоцитов в ОАК на тот момент составляло $4*10^9$ /л. Интраоперационная инфузионно-трансфузионная терапия включала в себя: эритроцитарную взвесь 610 мл, тромбоцитарный концентрат 430 мл, криопреципитат 160 мл, кристаллоидные препараты и сочеталась с вазопрессорной поддержкой. Общий объем инфузии составил 4070 мл, кровопотеря – 1300 мл. По завершении операции пациент переведен в ОРИТ. В ОАК после оперативного вмешательства — тромбоциты 51 х 10^9 /л, эритроциты 3,59 х 10^{12} /л, Hb 95 г/л, гематокрит 28,6 %, лейкоциты 11,63 х 10^9 /л, нейтрофилы 10,44 х 10^9 /л. Учитывая стойкое снижение количества тромбоцитов, внутримозговую гематому правой теменно-затылочной области, выраженность геморрагического синдрома, была проведена терапия аналогом тромбопоэтина — Ромипластим (Энплейт) из расчета 7,5 мкг/кг, продолжена неспецифическая гемостатическая терапия (дицинон, транексам).

В течение последующего времени нахождения ребенка в ОРИТ состояние оставалось крайне тяжелым за счет церебральной несостоятельности, сосудистой и респираторной недостаточности центрального генеза. Отмечалось прогрессивное нарастание концентрации натрия плазмы крови (до 198 мМоль/л 07.01.2020), полиурия, гипостенурия — то есть явления несахарного диабета центрального генеза. На 6–7 день пребывания в ОРИТ состояние ребенка с отрицательной динамикой в виде нарастания выраженности электролитных (гипернатриемия, критическая гиперкалиемия до 9 мМоль/л, гиперхлоремия, выраженная гипокальциемия на фоне дотации кальция), микроциркуляторных (сетчатые синюшно-багровые пятна на бледном фоне) и метаболических нарушений (выраженный смешанный ацидоз с pH 7.0, выраженная гиперкапния, дефицит бикарбонатов). Отмечалось повышение АЛТ (до 910,90 ЕД/л), АСТ (до 2501,80 ЕД/л), мочевины, креатинина, СРБ в рамках системы множественных острых дисфункций.

Несмотря на все предпринятые попытки лечения, 11.02.2020 в 06:50 пациент скончался при явлениях острой полисистемной дисфункции. При патоморфологическом исследовании установлено, что причиной смерти явилась тотальная энцефаломаляция, вследствие массивного кровоизлияния в вещество головного мозга.

Данный клинический случай представляет собой интерес, так как несмотря на критически низкий уровень тромбоцитов, пациент достаточно стабильно перенес оперативное вмешательство в объеме декомпрессивной гемикраниэктомии и удаления внутримозговой гематомы, не получив при этом повторных геморрагических осложнений.

РЕДКИЙ СЛУЧАЙ ВОСПАЛЕНИЯ ДЕВЕРТИКУЛА МЕККЕЛЯ У НОВОРОЖДЕННОГО РЕБЕНКА

Волянюк Е.В.

Научный руководитель: Пикуза Ольга Ивановна, профессор кафедры пропедевтики детских болезней и факультетской педиатрии КГМУ

ФГБОУ ВО Казанский государственный медицинский университет МЗ РФ
ГАУЗ ДГБ № 1 города Казани

Дивертикул Меккеля является наиболее частой врожденной аномалией желудочно-кишечного тракта и ее встречаемость в популяции составляет 2 %. Риск развития осложнений со стороны дивертикула Меккеля на протяжении жизни составляет 4-6% и существенно снижается с увеличением возраста. Так, частота кровотечения у детей до 2-х лет составляет 64,7%, тогда как в возрасте старше 8 лет – 25%. Дивертикул Меккеля осложняется инвагинацией у 60% детей в возрасте младше 2-х лет и не наблюдается данного осложнения у детей в 8 лет и старше. В крупных хирургических клиниках России в течение 20 лет оперируются до 445 детей с патологией дивертикула Меккеля. [1]

Редкий случай инвагинации дивертикула Меккеля диагностирован у новорожденного ребенка. Ребенок родился от 1 беременности, протекавшей с ранним токсикозом, угрозой прерывания в третьем триместре. Родился на сроке 36 недель путем операции кесарева сечения на фоне предлежания плаценты. Вес при рождении 2900, рост 53 см, окружность головы 33 см. Оценка по шкале Апгар 8-9 баллов. С рождения находился на грудном вскармливании. В раннем неонатальном периоде отмечалась физиологическая желтуха. Выписан на 5 сутки домой. В возрасте 24 дней ребенок поступил в отделение патологии новорожденных детей с жалобами на желтуху. Прибавка веса составила 310г (дефицит веса 100г=3%). Состояние при поступлении средней тяжести. На грудном вскармливании, не срыгивает, физиологические отправления не нарушены. В лабораторных анализах крови при поступлении воспалительных изменений нет, гемоглобин 164 г/л, при гематокрите 46%. В биохимических анализах крови общий билирубин 223 мкм/л, прямой 0,8 мкм/л, показатели АЛТ, АСТ, глюкозы, СРБ в норме. Инструментальное обследование: нейросонография — без патологии. УЗИ внутренних органов — перегиб желчного пузыря. ЭХО-КС: ДМЖП мышечный 2,1 мм. ООО 3 мм, ОАП 3 мм (гемодинамически незначимый). Выставлен клинический диагноз Конъюгационная желтуха. Ребенок получал фототерапию, инфузионную терапию (глюкозо-солевые растворы) с целью замещения жидкости. Желтушность в динамике уменьшалась, билирубин снизился до 133 мкмоль/л. В весе положительная прибавка, находился на смешанном вскармливании.

В возрасте 1 мес отмечалось ухудшение состояния: срыгивание, вялость, вздутие живота. В лабораторных анализах крови появились воспалительные сдвиги: лейкоцитоз 21,4х109, гранулоцитоз со сдвигом влево (п/я 18%), в биохимических анализах крови повышение СРБ до 18 мг/л. По УЗИ печени содержимое желчного пузыря неоднородное, осадок. Петли кишечика вздуты, стенки утолщены до 1,8 мм, межпетлевая жидкость 2-2,5 мм, толстый кишечник — вздутие, парез. (рис.1).

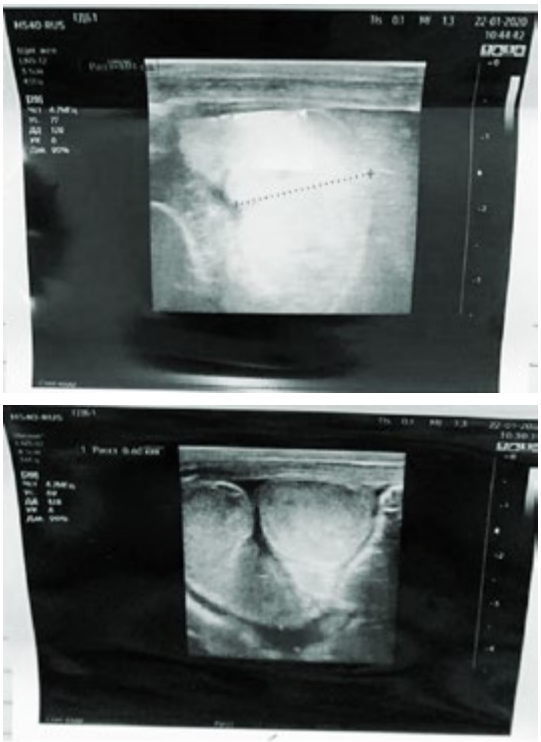

Рисунок 1. УЗИ брюшной полости.

На обзорной рентгенограмме живота — без патологических уровней, свободного газа в брюшной полости. Перерастянуты петли кишечника. В легких без очаговых теней (рис. 2).

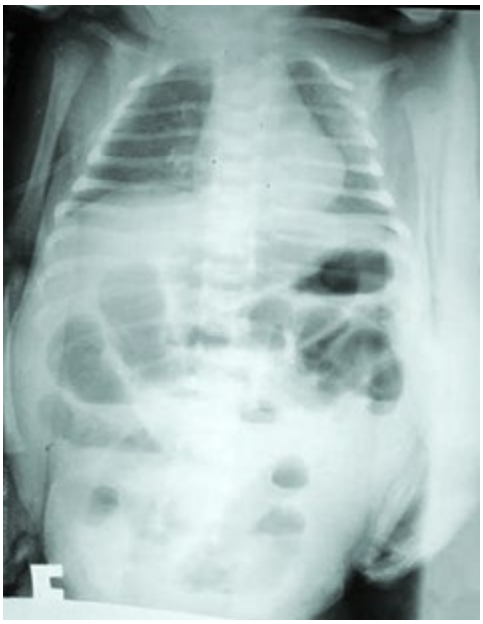

Рисунок 2. Рентгенография живота и грудной клетки

Ребенок переведен на парентеральное питание, назначена антибактериальная терапия (ампициллин, амикацин). С диагнозом Некротизирующий энтероколит? Ребенок переведен в хирургическое отделение.

При проведении лапаротомии обнаружен фиброзный перитонит на фоне дервертикула Меккеля и изолированного заворота подвздошной кишки с некрозом. Проведена операция с наложением илеостомы.

Таким образом, дивертикул Меккеля редкой патологией в практике врача-педиатра. В анамнезе пациента резкое ухудшение, срыгивание, вялость, вздутие живота, а также признаки острого воспаления по лабораторным показателям крови. Такому пациенту требуется срочная госпитализация, проведение ряда инструментальных исследований для подтверждения диагноза (УЗИ, рентген) и срочная операция по поводу удаления дивертикула Меккеля.

Литература:

1. МЗ РФ Клинические рекомендации Дивертикул Меккеля у детей (2019).

КЛИНИЧЕСКИЙ СЛУЧАЙ СИНДРОМА ВРОЖДЁННОЙ ЦЕНТРАЛЬНОЙ ГИПОВЕНТИЛЯЦИИ, ДИАГНОСТИРОВАННОГО У РЕБЕНКА В НЕОНАТАЛЬНОМ ПЕРИОДЕ

Коссова А.А.

Научный руководитель:
д.м.н., профессор Дегтярева М.Г.

ФГАОУ ВО РНИМУ им. Н.И. Пирогова
ГБУЗ МО «Московский областной центр охраны материнства и детства»

Врождённый центральный гиповентиляционный синдром (congenital central hypoventilation syndrome, «синдром проклятия русалки», синдром Ундины) — орфанное аутосомно-доминантное заболевание (OMIM 209880), характеризующееся нарушением автономного контроля дыхания в отсутствии нервномышечных, лёгочных, кардиологических заболеваний или поражения ствола мозга. Впервые данный синдром был описан Haddad et al. (1978) у трех пациентов, которые умерли в первые месяцы жизни, затем Stern et al. (1980) описали синдром Ундины у новорожденного мальчика. Нарушение автономного контроля дыхания приводит к неадекватному вентиляционному ответу на гиперкапнию и гипоксимию. Дыхание нормальное во время бодрствования, но во время сна у больных наблюдается гиповентиляция. В наиболее тяжёлых случаях гиповентиляция у пациентов наблюдается как во время сна, так и во время бодрствования.

Клинический случай.

Ребенок от соматически здоровой женщины 25 лет, от первой беременности, протекавшей в первом и втором триместрах без особенностей, в третьем триместре — с угрозой прерывания. На сроке гестации 20 недель по данным ультразвукового (УЗИ) скрининга заподозрена атрезия пищевода с трахеопищеводным свищем. Роды преждевременные на 34 неделе гестации, оперативные. Оценка по шкале APGAR 4/5/6 баллов. Масса тела ребенка 2145 г, длина тела 48 см. При рождении тяжесть клинического состояния обусловлена дыхательной недостаточностью. Ребенок интубирован в родильном зале, переведен на ИВЛ, с связи с артериальной гипотензией назначена кардиотоническая поддержка (допамин 5 мкг\кг\ч) с постепенной отменой после улучшения состояния. В неврологическом статусе отмечался синдром угнетения. Атрезия пищевода не подтверждена.

В возрасте 4 суток жизни ребенок был переведен в отделение реанимации и интенсивной терапии новорожденных (ОРИТН) «Московского центра охраны материнства и детства» (МОЦОМД). При поступлении состояние тяжелое за счет дыхательной недостаточности, респираторная поддержка методом ИВЛ. В неврологическом статусе синдром угнетения, клинических судорог нет. Кожные покровы иктеричны, микроциркуляция удовлетворительная. При аускультации дыхание ослабленное везикулярное, проводится во все отделы, влажные мелкопузырчатые хрипы, при санации верхних дыхательных путей из интубационной трубки получена слизистая мокрота в большом количестве. Гемодинамика стабильна. По желудочному зонду — отделяемое с прожилками зелени. Живот вздут, перистальтика не выслушивается. Стула при осмотре не было. Половые органы сформированы правильно по женскому типу. Диурез достаточный.

По данным общего анализа крови выявлен лейкоцитоз ($18x10^9$/л), тромбоцитопения ($66x10^9$/л.). В целом, тяжесть состояния ребенка на момент перевод в ОРИТН была обусловлена течением неонатальной пневмонии и НЭК 2 стадии.

На фоне проводимой терапии явления НЭК и пневмонии были купированы. В связи с улучшением состояния предпринимались неоднократные попытки перевода ребенка на малоинвазивную вентиляцию, однако через 15-20 часов наблюдалось стереотипная отрицательная динамика клинического состояния за счет нарастания дыхательной недостаточности на фоне нарастающей мышечной гипотонии, развитие и нарастание респираторного ацидоза и возникновения глубокого апноэ, за чем следовал повторный перевод на ИВЛ. В течение следующих двух недель было предпринято 5 безуспешных попыток перевода ребенка на самостоятельное дыхание. Кроме нарастания слабости дыхательной мускулатуры иные причины дыхательной недостаточности были исключены, что стало основой для

проведения дифференциально-диагностического поиска орфанных, в том числе, наследственных нервно-мышечных, заболеваний.

Проведено комплексное клинико-лабораторное и инструментальное обследование. По данным НСГ на 15 сутки жизни определялись признаки структурной незрелости в виде умеренного однородного повышения эхогенности перивентрикулярных зон, визуализации полости прозрачной перегородки. УЗИ тимуса — без патологии. Электронейромиография (ЭНМГ) на 19 сутки жизни-аксонодемиелинизирующие изменения легкой степени выраженности, вероятно за счет задержки миелинизации нервых волокон. Текущего денервационного процесса не выявлено. МРТ головного мозга на 18 сутки жизни — структуры головного мозга сформированы правильно, церебральных дисгенезий и клинически значимых структурных изменений не выявлено. Минимальное расширение наружных ликворных пространств по открытому типу.

Анализ крови методом тандемной масс-спектрометрии на наследственные болезни обмена — аминоацидопатии, органические ацидурии, дефекты митохондриального бета-окисления исключены.

Антитела к ацетилхолиновым рецепторам и скелетных мышцах — отрицательны.

Селективный скрининг — концентрация FGF – 21 в плазме крови — более 4000 пг/мл, что может соответствовать митохондриальным заболеваниям и нарушениям жирового и углеводного обмена.

Для уточнения диагноза после консультации с генетиком и неврологом Российской детской республиканской клинической больницы (РДКБ), дифференциально диагностический поиск проводился в следующих группах заболеваний:

1) гликогенозы;
2) митохондриальные заболевания;
3) врожденный центральный гиповентиляционный синдром;
4) синдром Фацио-Лонги.

По результатам генетического анализа выявлен GCN повтор в гене PHOX2B, что подтвердило диагноз Врожденного центрального гиповентиляционного синдрома. В возрасте 3 месяцев жизни ребенок был переведен в ФГБУ «Национальный медицинский исследовательский центр им. В.А. Алмазова» Минздрава России для решения вопроса о постановке стимулятора диафрагмальных нервов.

КЛИНИЧЕСКИЙ СЛУЧАЙ НЕСОВЕРШЕННОГО ОСТЕОГЕНЕЗА

Денисова А.А., Дворовкин Н.В., Соболенкова В.С., Федоров С.Ю.

Научные руководители:
Соболенкова Виктория Сергеевна, к.м.н. доцент кафедры пропедевтики внутренних болезней;
Федоров Сергей Юрьевич, к.м.н. доцент кафедры Поликлиническая медицина

Тульский государственный университет
Медицинский институт
Кафедра пропедевтики внутренних болезней
ГУЗ «Городская клиническая больница скорой медицинской помощи им. Д.Я. Ваныкина»

Актуальность. Несовершенный остеогенез представляет собой редкое наследственное заболевание соединительной ткани и скелета, характеризующееся повышенной ломкостью костей, деформацией скелета, низким ростом, аномалией дентина. Распространённость патологии в различных странах мира составляет 6-7 случаев на 100 000 новорождённых. В общероссийский регистр пациентов с несовершенным остеогенезом включено описание 650 случаев, из которых 421 — у детей.

Описание клинического случая. Пациент П.С., 15 лет, поступил в детское ортопедо-травматологическое отделение ГУЗ «Городская клиническая больница скорой медицинской помощи им. Д.Я. Ваныкина», с жалобами на боли в области грудного отдела позвоночника, периодические боли после ходьбы в икроножных мышцах. Данные жалобы беспокоят около полугода, в связи с чем педиатром по месту жительства направлен на консультацию к ортопеду-травматологу, госпитализирован. Из анамнеза (собран со слов матери): первый ребенок в семье (всего имеет 4 детей), от I беременности (течение физиологическое), I родов (в срок, через естественные родовые пути). До 5-летнего возраста рос и развивался — без особенностей. После 5 лет перенес 35 переломов верхних и нижних конечностей, компрессионных переломов позвоночника. Из перенесенных заболеваний — ОРВИ до 8 раз в год, острый бронхит. Наследственность и аллергоанамнез: не отягощены. В отделении при осмотре выявляются дефицит веса и роста, деформации стоп и грудной клетки; болезненность позвоночника и ограничение его подвижности. На рентгенологических снимках позвоночника определяется изменение тел грудных и поясничных позвонков (Th6-L3). В клинических анализах крови и мочи — без изменений; отмечается гиперфосфатемия, гипокалиемия, выраженный дефицит гидроскивитамина D, повышение щелочной фосфатазы. В отделении проведено следующее лечение: жесткая кровать, ношение корсета, физиопроцедуры, препараты витамина D и кальция в возрастных дозировках, после чего боли в икроножных мышцах значительно уменьшились. Заподозрено течение несовершенного остеогенеза.

Больной направлен в РДКБ, диагноз в последующем подтвердился.

Обсуждение. Таким образом, приведенный выше клинический случай демонстрирует несвоевременную диагностику несовершенного остеогенеза, в результате чего ребенок в течение нескольких лет не имел возможности получить специализированную помощь.

Заключение. Несовершенный остеогенез, болезнь «хрустального человека» или болезнь Лобштейна-Вролика — это генетическое заболевание скелета и соединительной ткани, характерной особенностью которого является наличие переломов костей. Поздняя диагностика и несвоевременно начатое лечение приводят к ранней инвалидизации пациента. Целью лечения несовершенного остеогенеза является улучшение минерализации костей, предотвращение развития переломов, максимально возможное восстановление трудоспособности и улучшение качества жизни. Применяется хирургическое лечение переломов, остеосинтез, ЛФК, физиотерапия. Медикаментозное лечение включает назначение бифосфонатов, гормона роста, препаратов кальция и витамина Д, лечение осложнений. Разрабатываются методы генной терапии.

КЛИНИЧЕСКИЙ СЛУЧАЙ СИНДРОМА ДЕ МОРСЬЕ

Гулиева С.М., Лелюхина А.О.

Научный руководитель:
д.м.н., проф. Дегтярёва Мария Григорьевна

Кафедра неонатологии ФДПО
РНИМУ им. Н.И. Пирогова

Синдром Де Морсье (De Morsier) включает в себя гипоплазию зрительного нерва в сочетании с отсутствием/гипоплазией прозрачной перегородки, гипоплазией мозолистого тела и гипофизарной дисфункцией. При этом облигатным признаком является гипоплазия зрительного нерва, тогда как вышеперечисленные церебральные дисгенезии могут встречаться в различных сочетаниях. Впервые пациента с гипоплазией зрительного нерва описал Ривз (Reeves) в 1941 году. Термин «септооптическая дисплазия» Де Морсье ввёл в 1956 году, описав группу пациентов со сходными клиническими проявлениями. Каждый пациент с септооптической дисплазией (СОД) с начальными проявлениями синдрома в раннем детстве, представляет для врачей-специалистов множество поводов для размышления.

Проспективное наблюдение за пациентом Ф.Г. проводилось на протяжении 4-х лет жизни, и продолжается в настоящее время.

Ребёнок от первой беременности у соматически здоровой женщины 21 года, с неотягощённым акушерско-гинекологическим анамнезом, протекавшей без осложнений. Роды срочные, самостоятельные, масса тела ребенка 3220 г, рост 52 см, оценка по шкале APGAR 7/8 баллов. В возрасте 2 суток жизни ребёнок оперирован по поводу атрезии пищевода, дистального трахеопищеводного свища, послеоперационный период протекал без осложнений. При проведении комплексного клинико-инструментального обследования другой патологии внутренних органов и систем выявлено не было, и в возрасте 2 недель жизни ребенок был выписан из больницы в удовлетворительном состоянии.

Впервые жалобы на отсутствие фиксации взгляда и прослеживания за предметами, размашистый горизонтальный нистагм, сходящееся косоглазие родители предъявили в возрасте 1,5 месяцев. При осмотре офтальмологом выявлена выраженная гипоплазия диска зрительного нерва с обеих сторон. При исследовании зрительных вызванных потенциалов (ЗВП) на вспышку и шахматный паттерн острота зрения определена на уровне светоощущения. Дифференциальную диагностику проводили между изолированной патологией зрительных проводящих путей, врождённым нистагмом, глазной формой альбинизма, амоврозом Лебера (Leber's congenital amaurosis, LCA).. Обследование включало проведение ЗВП в динамике, экспертную НСГ, а затем МРТ головного мозга, осмотр и генетическое обследование. По данным нейровизуализации была выявлена агенезия прозрачной перегородки. Амавроз Лебера и альбинизм были исключены. Установлен диагноз: «Синдром де Морсье. Септохиазмальная дисплазия. Состояние после операции по поводу атрезии пищевода».

В течение первого года жизни в неврологическом статусе в двигательной сфере сохранялась умеренная общая мышечная гипотония в сочетании с нормальной динамикой редукции рефлексов спинального и орального автоматизма, средней живости сухожильными рефлексами и отсутствием патологических рефлексов. Отмечалась нормальная динамика психического и речевого развития, и темповая задержка стато-моторного развития в первом полугодии жизни, с последующей нормализацией во втором полугодии. В дальнейшем психическое, речевое и стато-моторное развитие соответствуют возрасту. Формирование биоэлектрической активности головного мозга по данным электроэнцефалографии в динамике соответствовало возрасту, патологических видов активности не отмечалось, что позволяло без ограничений проводить терапию по рекомендации офтальмолога.

На фоне динамического наблюдения и офтальмологического лечения (электро-, лазеро-стимуляция зрительного нерва) по данным ЗВП в динамике к возрасту 6 мес. жизни, отмечено появление слабых устойчивых ответов на вспышку света. При дальнейшем наблюдении отмечается медленная положительная динамика амплитуды и латентности компонентов ЗВП, сохраняется снижение остроты зрения, однако цветовое и предметное зрение сохранны. Отмечается вторичное сходящееся косоглазие, нуждается в постоянной очковой коррекции.

Во втором полугодии жизни отмечено замедление набора массы тела при нормальной динамике ростовых показателей, физическое развитие к возрасту 1 год оценивалось как среднее, дисгармоничное с дефицитом массы в пределах 1 сигмального отклонения.

Во втором году жизни обращало на себя внимание отставание темпов роста (скорость роста составляла 12,3 см/год, дефицит составлял 1,5 сигмальных отклонения). При исследовании гормонального статуса по рекомендации эндокринолога, уровень кортизола и тиреоидных гормонов соответствовал норме, ИФР (инсулиноподобный фактор роста)-16,8 нг/мл. Проводилась консервативная терапия, обследование в динамике.

К возрасту 4-х лет в клинической картине доминируют эндокринные нарушения в виде задержки роста (рост 94 см, масса 13,25 кг, скорость роста=5 см/год, дефицит составлял 2 сигмальных отклонения). Костный возраст соответствует 12-18 мес.

По данным МРТ головного мозга в динамике в возрасте четырёх лет выявлено объединение передних рогов бокового желудочка, при нормальной дифференцировке коры и белого вещества головного мозга. Данная картина в сочетании с гипоплазией свода и колена мозолистого тела отмечается при гипоплазии/агенезии прозрачной перегородки, что в сочетании с гипоплазией зрительного нерва и задней доли гипофиза соответствует синдрому де Морсье.

Таким образом, представленное клиническое наблюдение иллюстрирует типичную картину данного орфанного заболевания (OMIM 182230), где сочетается патология зрительных проводящих путей, МРТ-картина агенезии прозрачной перегородки передних отделов мозолистого тела и эндокринные нарушения, степень выраженности которых с возрастом усугубляется, и определяет клиническую тяжесть состояния пациента. В настоящее время ребёнок проходит эндокринологическое обследование для определения дальнейшей тактики лечения.

КЛИНИЧЕСКИЙ СЛУЧАЙ РЕБЕНКА С КЛАССИЧЕСКОЙ ГОМОЦИСТИНУРИЕЙ

Филиппова А.А.

Научный руководитель: Щедеркина И.О. зав. неврологического отделения консультативно-диагностического центра МДГКБ, к.м.н.

Работа была проведена на базе ГБУЗ «Морозовская ДГКБ ДЗМ»

Введение: Гомоцистинурия — наследственное, аутосомно-рецессивное заболевание из группы аминоацидопатий, обусловленное мутациями гена, кодирующего фермент цистатионсинтаза. Вследствие недостаточности цистатионсинтазы нарушается цикл преобразования метионина. В результате повышается уровень метионина и гомоцистеина в сыворотке крови, появляется гомоцистин в крови, который образует некротически дегенеративные участки в почках, селезенке, слизистых оболочках, повреждая сосудистую стенку и стимулируя тромбообразование. Также изменяется обмен соединительной ткани.

Различают B6-зависимую и B6-резистентную формы заболевания. В клинической картине преобладают умственная отсталость с формированием очаговой неврологической симптоматики, эктопия хрусталика, скелетные деформации, тромбоэмболии и кардиоваскулярная патология, характерны также фенотипические особенности, т.к. данные пациенты часто наблюдаются с дисплазией соединительной ткани. Для заболевания характерны полиморфизм и прогредиентность течения.

Актуальность темы связана с тем, что данное заболевание необходимо правильно и своевременно диагностировать, т.к. гомоцистинурия относится к жизнеугрожающим, редким заболеваниям, приводящим к сокращению продолжительности жизни и инвалидности.

Клинический случай: Пациент М., 13 лет. Жалобы на головокружение, головную боль, шаткость походки, косоглазие, поведенческие нарушения.

В 5 лет у ребенка отмечалось нарушение зрения (снижение остроты зрения до -15 диоптрий), выявили микросферофакию обоих глаз. Проводились неоднократные оперативные вмешательства в НМИЦ глазных болезней им. Гельмгольца. 27.08.19 находился на плановой госпитализации в отделении офтальмологии МДГКБ для проведения оперативного лечения эксплантации ИОЛ с левой стороны, передней витрэктомия. 09.09.19 появились сильная головная боль, головокружение, шаткость походки. Осмотрен неврологом: состояние тяжелое, косоглазие сходящееся OU, движения глазных яблок ограничены, дизартрия. Проба Барре положительная справа, в правой руке сила снижена до 3б., в правой ноге до 4 баллов. Заподозрено ОНМК в бассейне левой СМА.

На МРТ были выявлены структурные изменения левого поперечного и продольного синусов, обусловленные тромбозом, и расширение правого поперечного синуса. Венозный инфаркт мозга. На коагулограмме — повышение уровня гомоцистеина до 128,32 мкмоль/л.

Ребенок был переведен в ОРИТ, начата гепаринотерапия 18 Ед/кг. Для исключения воспалительного процесса ЦНС проводилась люмбальная пункция, но патологии не было выявлено. На следующий день был отмечен генерализованный тонико-клонический судорожный приступ, купирован введением реланиума. На КТ головного мозга картина тромбоза правого поперечного, сигмовидного синусов, правой внутренней яремной вены, сагиттального синуса с распространением на поверхностные вены. По данным тандемной масс-спектрометрии метионин в пределах нормы.

У ребенка установлен диагноз: Тромбоз венозных синусов головного мозга (сагиттального на всем протяжении, поперечного и сигмовидного справа). Тромбоз внутренней правой яремной вены. Венозный инфаркт мозга. Тетрапарез D>S. OU

Сходящееся содружественное альтернирующее постоянное вторичное косоглазие. OD Сублюксация ИОЛ. OU Артифакия. Начата низкобелковая диета, противосудорожная терапия — Леветирацетам 10 мг/кг 2 раза в сутки в/в капельно, витаминотерапия — витамин В6 200 мг в/в.

17.09.19 переведен в отделение гематологии для продолжения обследования и лечения тромбозов. На фоне проводимой терапии отмечалась положительная динамика — снижение гомоцистеина 23.09.19 до 23,77 мкМоль/л. По данным МРТ головного мозга от 28.09.19. наблюдалась положительная динамика в виде регресса ранее описанного синус тромбоза. Но сохранялись фрагменты тромботических масс по ходу вовлеченных синусов с признаками нарушения кровотока. На коагулограмме гомоцистеин снизился до 15,8 мкМоль/л.

Проведено медико-генетическое исследование поиск мутаций в гене CBS на наследственные метаболические заболевания, в результате которого определена миссенс замена в гетерозиготном состоянии в 5 экзоне гена CBS. Данная замена описана в международной базе как патогенная. И также носсенс мутация в гетерозиготном состоянии в 14 экзоне гена CBS. Данная замена не описана в международной базе по мутациям человека и не встречается в здоровой популяции по данным базы gnomAD. Но, учитывая тип нуклеотидной замены, вероятность ее патогенности велика. У родной сестры мальчика также были выявлены подобные мутации и повышение гомоцистеина. Девочке 6 лет, жалоб нет, начата профилактика.

Выписан из стационара 04.10.19. Дома продолжал принимать антикоагулянтную терапию дальтепарином натрия 7500 ЕД 2 р/д п/к, низкобелковая диета, витамин В12 в/м 1 р/нед 100 мкг, Витамин В6 250 мг 2 р/д, Фолиевая кислота 5 мг 2 р/д, противосудорожную терапию леветирацитам по 500 мг 2 р/д.

Повторно госпитализирован с 05.02.20 по 12.02.20 в гематологическое отделение с целью дополнительного обследования и оценки эффективности терапии. При поступлении жалобы на боли в нижних отделах грудного отдела позвоночника слева. На рентгенографии картина множественных компрессионных изменений 2-3 степени позвонков грудного и поясничного отделов на фоне остеопороза. Правосторонний сколиоз грудного отдела позвоночника 1 степени. Левосторонний сколиоз поясничного отдела 1 степени, гиперлордоз. При обследовании также была выявлена гипергомоцистеинемия до 57,7 мкмоль/л. Скорректирована диета — низкобелковая диета с исключением продуктов с высоким содержанием метионина, продолжена раннее назначенная витаминотерапия, а также прием леветирацитам по 500 мг 2 р/д внутрь, баклосан по 25 мг 2 р/д внутрь, нимесулид 100 мг 2 р/д внутрь при болях.

Ребенок от 1-й беременности, 1-х родов. Беременность протекала на фоне анемии, нейроциркулярной дистонии, с угрозой прерывания в 20-22 недели. Доношенный, при рождении рост 54 см, вес 3600 г, по шкале Апгар 8/9 баллов. До 3-х лет рос и развивался нормально. С 3-х лет задержка речевого развития. Профилактические прививки по возрасту. Телосложение марфаноподобное. Астеническая конституция.

Данная клиническая работа нацелена на иллюстрацию сложности постановки классической гомоцистинурии. Необходимо всегда держать данный диагноз в диапазоне выбора при данных клинических проявлениях, т.к. своевременная диагностика и правильно начатое лечение позволяет предотвратить дальнейшее ухудшение состояния пациента.

КЛИНИЧЕСКИЙ СЛУЧАЙ ГЕПАТОПУЛЬМОНАЛЬНОГО СИНДРОМА

Капранова М.С.

Научный руководитель:
д.м.н., профессор Полякова С.И.

Кафедра госпитальной педиатрии
им. академика В.А. Таболина ПФ
ФГАОУ ВО РНИМУ им. Н.И. Пирогова
Минздрава России

Гепатопульмональный синдром — это патологическое состояние, характеризующееся триадой: расширение и ангионеогенез внутрилегочных сосудов и нарушение вентиляционного-перфузионного соотношения. Диагностические критерии гепатопульмонального синдрома:

1. Наличие хронического поражения печени.
2. Увеличения альвеолярно-артериального градиента на 15 мм рт. ст.
3. Наличие дилатации внутрилегочных сосудов при проведении 2-мерной трансторакальной контрастной эхокардиографии (ЭхоКГ) или радиоизотопного сканирования с макроагрегированным альбумином.

Клиническая картина сопровождается такими патогномоничными симптомом, как ортодеоксия (усиление гипоксемии в вертикальном положении). Улучшение состояния связано с усилением кровотока в основании легких под силой тяжести.

Актуальность: частота возникновения данного синдрома у пациентов с циррозом пlечени составляет от 4 до 47%. Пятилетняя выживаемость пациентов с гепатопульмональным синдромом без трансплантации печени составляет 23% и 63% у пациентов без гепатопульмонального синдрома.

Девочка 7 лет (11.01.2013 г.) с диагнозом вторичный билиарный цирроз печени. Ребенок от 4 беременности, 2 срочных родов, 39 недели гестации, протекавшей на фоне угрозы прерывания, ХФПН. Масса тела при рождении 2950 г, длина тела 52 см, оценка по шкале Апгар 8/96.. Перенесенные заболевания: ОРВИ, ветряная оспа. Аллергический анамнез: не отягощен.

Анамнез заболевания. Ребенок болен с рождения, со слов матери желтушное окрашивание кожных покровов отмечалось с момента выписки из родильного дома. Нарастание желтухи отмечалось со 2 месяца жизни. В возрасте 2 месяцев по экстренным показаниям госпитализирована в отделение патологии новорожденных с жалобами на иктеричность кожных покровов, обесцвеченный стул, плохую прибавку в весе. Диагностирована Билиарная атрезия и в возрасте 3 месяцев выполнена портоэнтеростомия по Касаи, биопсия печени подтвердила диагноз Вторичный билиарный цирроз печени. Морфологическая картина соответствует атрезии желчевыводящих путей, атрезии желчного пузыря, с формированием билиарного цирроза (ИГА по Knodeli 5 баллов — мягкая).

Несмотря на проводимую терапию (симптоматическую и гормонотерапию в течение 2 месяцев), у ребенка сохранялась желтушность кожных покровов, иктеричность склер, обесцвеченный стул, синдром цитолиза, холестаза, гипоальбуминемия. В течение 7 лет ежегодно наблюдалась в специализированном хирургическом отделении.

30.12.2020 г — плановая госпитализация в отделение гастроэнтерологии в Федеральном центре. При поступлении: рост 120 см (50-75 перцентиль), вес 21 кг (50-75 перцентиль).

Физическое развитие среднее, гармоничное. Кожа: бледная, умеренно влажная, чистая.

Видимые слизистые бледно-розовые, чистые. Расширенная подкожная венозная сеть на коже живота и лица. Акроцианоз. Цианоз носогубного треугольника. Деформация пальцев в виде барабанных палочек, ногтей в виде часовых стекол. Печень +1 см из-под края реберной дуги, плотно-эластичной консистенции, безболезненная. Селезенка +3 см из-под края реберной дуги. Остальные системы без патологии. Жалобы: одышка, утомляемость, цианоз, снижение физической активности. При проведении пульсоксиметрии: лежа $satO_2$=84%, стоя $satO_2$=79%, что говорит об ортодеоксии, наличии артериовенозных шунтов. Обращает на себя внимание тяжесть состояния, не соответствующая печеночной недостаточности.

Функциональные пробы печени без особенностей, по данным инструментальных исследований: диффузные изменения паренхимы печени с признаками внутрипеченочной портальной гипертензии.

В динамике за 2013 по 2020 гг — повышение эритроцитов, цветного показателя, гематокрита вследствие хронической гипоксии.

Несмотря на компенсированный цирроз печени, гепатопульмональный синдром, требуется консультация на предмет трансплантации печени.

Своевременная трансплантация печени у лиц с гепатопульмональным синдромом снижает летальность с 63 до 9%. Доступным инструментом диагностики артериовенозных шунтов является определение разницы парциального давления O_2 в положении лежа и стоя.

КЛИНИЧЕСКИЙ СЛУЧАЙ ТУБЕРКУЛЕЗА МНОЖЕСТВЕННЫХ ЛОКАЛИЗАЦИЙ У ДЕТЕЙ

Гущина З.А., Узун А.С.

Научный руководитель: доцент, к.м.н. Киселевич О.К.

ФГАОУ ВО РНИМУ им Н.И. Пирогова МЗ РФ

Туберкулез — инфекционное заболевание, которое вызывается патогенными микобактериями, относящиеся к классу Актинобактерий, порядку Актиномицеты, семейству Mycobacteriaceae, образующие группу Mycobacterium tuberculosis complex. Туберкулез множественных локализаций у детей протекает с преимущественным поражением внутригрудных лимфатических узлов, а также в виде милиарного туберкулеза легких.

Анамнез жизни: Девочка 2017 г.р., от III беременности, II оперативных родов на сроке 27-28 недель. Беременность протекала на фоне артериальной гипертензии, с угрозой прерывания на 5 недели, так же на 22 неделе была угроза прерывания на фоне идиопатической тромбоцитопенической пурпуры. Девочка при рождении массой 1100г, оценка по Апгар 7/7 баллов. С рождения находилась на искусственной вентиляции легких, были проведены реанимационные мероприятия. Переведена в перинатальный центр, где находилась до 2 мес. 10 дней, с диагнозом: Врожденная пневмония. Церебральная гипоксия. Неонатальная желтуха. Анемия недоношенных. Ретинопатия недоношенных 2-3 степени. Гемангиома кожи спины. С рождения на искусственном вскармливании, профилактические прививки не проводились.

Фтизиатрический анамнез: в роддоме БЦЖ-М не вакцинирована. Был туберкулезный контакт с отцом (Инфильтративный туберкулез правого легкого, фаза распада и обсеменения. МБТ(+).).

Анамнез заболевания: заболела по словам матери в марте 2018 года (в возрасте 4 месяца), когда появился приступообразный кашель с эпизодами рвоты на фоне нормальной температуры тела. Была осмотрела педиатром, пульмонологом и аллергологом. Назначена симптоматическая терапия (пульмикорт) — без эффекта.

В июне 2018 года (в возрасте 7 месяцев) в связи с усилением кашля, выполнена рентгенография органов грудной клетки, выявлены изменения в легких. Девочка экстренно госпитализирована в ДГКБ№9, где был поставлен диагноз: Двусторонняя острая полисегментарная пневмония. Бронхообструктивный синдром. Дыхательная недостаточность I-II степени. Правосторонний шейный лимфаденит. Получала лечение амписидом, клацидом, амикацином, ингаляции с пульмикортом, атровентом. УЗИ органов брюшной полости и почек: эхографические признаки гиперплазии мезентериальных лимфатических узлов, спленомегалия. УЗИ мягких тканей шеи: эхографические признаки лимфаденита. Исследование мокроты методом люминесцентной микроскопии: обнаружены КУМ. Анализ мокроты на МБТ методом ПЦР: обнаружена ДНК МБТ complex, чувствительная к R.

В июле 2018 переведена в ТЛПО №1. Состояние на момент осмотра тяжелое, за счёт выраженных симптомов дыхательной недостаточности, интоксикации. На осмотре беспокойна, отмечается постоянное подкашливание, шумное дыхание. Аппетит снижен, воду пьёт. Кожные покровы чистые, периорбитальный и периоральный цианоз, на коже спины справа гемангиома. Одышка смешанного характера, с участием вспомогательной мускулатуры. Отмечается опухолевидное образование в шейной и подчелюстной областях справа. Пальпируются периферические лимфатические узлы в V группах до II-III размера, подчелюстной узел до IV размера, лимфатические узлы в шейной группе справа множественные, плотные, подвижные. В легких жесткое дыхание, затруднён выдох, выслушиваются редкие крепитирующие хрипы. ЧД во время сна 52 в мин, во время бодрствования до 96 в мин. Клинический анализ крови: лейкоцитоз (13,2х10*9), анемия (84 г/л), с/я нейтрофилы (60%), эозинофилы (14%), СОЭ (20мм/ч). Железо (2,9 мкмоль/л). Анализ мочи в пределах нормы. Анализ СМЖ в пределах нормы. Анализ ликвора на МБТ методом ПЦР — ДНК МТБ не обнаружена. Посев мокроты люминесцентным методом — отрицательный. Мазки из зева, мочи на МБТ методом ПЦР-отрицательные. Исследование крови, ликвора, мочи на токсоплазмоз, ВЭБ, ЦМВ, вирус герпеса методом ПЦР — отрицательные. Анализ мазка на грибы-выделены Candida sp. Реакция на пробу Манту с 2ТЕ ППЛ-Л – 7 мм с петехиями. Реакция на пробу с АТР — отрицательная. ЭКГ: синдром ранней реполяризации желудочков. УЗИ сердца: незначительная дилатация ПЖ, ЛП и ПП. УЗИ органов брюшной полости: кальцинаты в селезенке. Консультация бронхолога: учитывая, что дыхательная недостаточность у ребёнка связана с массивным туберкулезным процессом в легочной ткани и отсутствием признаков поражения крупных бронхов, проведение бронхоскопии не показано. Консультация иммунолога: изменения Т-клеточного звена соответствуют острому воспалительному процессу. Проводилась противотуберкулёзное лечение по I режиму.

В августе 2018 года отмечается положительная динамика в клиническом анализе крови, биохимии крови. Положительная динамика на КТ органов грудной клетки в виде уменьшения, частичного рассасывания и уплотнения инфильтративных изменений с двух сторон.

В апреле 2019 года положительная динамика на КТ органов грудной клетки в виде уменьшения распространенности участков консолидации в легких.

В настоящее время (через 15 месяцев от начала лечения, в возрасте 1 год 10 мес) состояние средней тяжести за свет основного заболевания. Отстаёт в

физическом и речевом развитии. На осмотре активная. Кожа и видимые слизистые розовые, чистые. В легких дыхание пуэрильное, хрипов нет.

Таким образом, мы хотели показать трудности диагностики на этапе общей лечебной сети и особенности течения туберкулеза у ребёнка раннего возраста с отягощенным семейным анамнезом, не вакцинированного вакциной БЦЖ.

СИНДРОМ КОСТЕЛЛО

Манучарян М.В., Алавердян О.О., Палян Д.С., Ибрагимова Д.Н., Коджаева А.Р.

Научный руководитель: д.м.н., профессор Турти Т.В.

Лечащий врач: к.м.н. Бакович Е.А.

Кафедра факультетской педиатрии ПФ ФГАОУ ВО РНИМУ им Н.И. Пирогова МЗ РФ ФГАУ «НМИЦ здоровья детей» Минздрава России, Москва

Актуальность: синдром Костелло — чрезвычайно редкое генетическое заболевание с аутосомно-доминантным механизмом наследования, связанное с мутацией гена HRAS на коротком плече 15-й хромосомы. Данный ген кодирует синтез сверхактивного белка HRAS, который влияет на активацию клеточного деления и роста клеток, в связи с чем отмечается предрасположенность к развитию доброкачественных и злокачественных опухолей. Наиболее частые мутации — p.G12 и p.G13. Характерный фенотип: голова гидроцефальной формы, грубые черты лица, полные щеки, полные губы, часто потрескавшиеся, большой рот, широкая вдавленная переносица, гипертелоризм, эпикант, кожные изменения в виде повышенной складчатости кожи, гиперпигментации, глубокие ладонные и подошвенные складки, папилломы, чаще на лице и в паховой области, диффузная мышечная гипотония.

Характерна интеллектуальная недостаточность. Прогноз зависит от сроков начала и адекватности симптоматического лечения. Распространенность заболевания: 1 случай на 24 миллиона населения, в мире зарегистрировано около 300 пациентов с данным синдромом. За последние 5 лет в ФГАУ «НМИЦ здоровья детей» Минздрава России данный диагноз был установлен у 5 детей.

Клинический случай: девочка М., в 2,5 мес. впервые поступила в отделение патологии раннего детского возраста с жалобами на затрудненное глотание, задержку психомоторного развития, низкий рост, мышечный гипертонус, пароксизмальные состояния во сне, нарушение терморегуляции, тотальный гипергидроз.

Из анамнеза: ребенок от 2-й беременности (1-я — мальчик, здоров), протекавшей на фоне угрозы прерывания, выраженного токсикоза (рвота до 15 раз/сутки), высоким АД, протеинурией, отеками, анемией. На 26-й неделе развилось острое многоводие, получала стационарное лечение. Роды путем экстренного кесарева сечения на 38-й неделе, отмечалось преждевременное излитие околоплодных вод зеленого цвета. Масса тела при рождении 4480 г, длина 50 см, оценка по шкале APGAR 6/7 баллов. Состояние после рождения тяжелое за счет дыхательной недостаточности, ИВЛ до 4-х суток жизни. На 2-е сутки жизни диагностирована аспирационная пневмония. Питание зондовое. У ребенка зарегистрированы множественные стигмы дизэмбриогенеза: повышенная складчатость кожи, деформация ушных раковин, макроглоссия, широкая переносица, широкий нос, тонкие волосы, полные потрескавшиеся губы, широкие брови, гипертелоризм, эпикант, отсутствие сосательного рефлекса, трудности при кормлении. Проведена консультация генетика. По результатам молекулярно-генетического исследования выявлена мутация гена HRAS. Диагностирован синдром Костелло. С 10 месяцев отмечается нарастание мышечного тонуса. В 2 года было проведено удаление множественных папиллом перианальной и вагинальной области.

В возрасте 4 лет, в связи с гастроэзофагеальной рефлюксной болезнью, дефицитом веса, трудностями при кормлении, была проведена фундопликация по Ниссену, установлена гастростома с целью обеспечения адекватного питания. При осмотре в 5 лет, зарегистрированы: дефицит физического развития (ниже 3-го центильного интервала), папулезная сыпь на передней и боковой поверхности бедер, мраморность, повышенная складчатость кожи, деформация ушных раковин, макроглоссия, широкая переносица, гипертелоризм, широкие брови, тонкие волосы, широкий нос, полные потрескавшиеся губы. Варусная деформация стопы справа, слева вальгусная деформация стопы, перекрест нижних конечностей на уровне бедер. Повышенный мышечный тонус по спастическому типу. Склонность к запорам. Результаты обследования: ОАК и ОАМ — без патологии. Консультация кардиолога — гипертрофическая кардиомиопатия; консультация нефролога — нефрокальциноз. Нейросонография — вентрикуломегалия. МРТ головного мозга: картина перивентрикулярной лейкопатии.

С момента установления диагноза, ребенок находится под наблюдением педиатра и других специалистов, регулярно получает курсы восстановительного лечения. Программы индивидуализированного восстановительного лечения включали: наблюдение педиатра, кардиолога, нефролога, невролога; питание в соответствии с физиологическими потребностями, комплекс реабилитационных мероприятий: физиотерапия, прикладная кинезотерапия, механотерапия, массаж, гимнастика, курсы ботулинотерапии, психолого-педагогическое сопровождение. Проводимое комплексное наблюдение и лечение позволяет достичь положительной динамики и стабилизации состояния, контроля течения болезни, ее осложнений.

Вывод: приведенный клинический случай ввиду своей редкости представляет научно-практический интерес для неонатологов, педиатров, неврологов, кардиологов. Данный синдром требует, как можно более ранней диагностики, проведения молекулярно-генетического исследования при наличии характерных фенотипических признаков, начала симптоматического лечения, что улучшает прогноз и повышает качество жизни пациентов.

КЛИНИЧЕСКИЙ СЛУЧАЙ МИТОХОНДРИАЛЬНОЙ ГЕПАТОПАТИИ

Пиковская А.А., Блиганов П.И.

Научный руководитель: д.м.н., профессор Полякова Светлана Игоревна

ФГАОУ ВО РНИМУ им Н.И. Пирогова МЗ РФ

Актуальность: Митохондриальные гепатопатии — группа редких заболеваний, причиной которых являются аномалии структуры и функции митохондрий, приводящие к острой или хронической печеночной недостаточности. Существуют первичные гепатопатии, развитие которых связано с дефектами транспорта электронов или окисления жирных кислот, и вторичные, при которых повреждения митохондрий могут быть результатом независимого патологического процесса.

Клинический случай: Пациент С., 5 месяцев. Поступил планово в отделение гастроэнтерологии РДКБ с направляющим диагнозом: Хронический холестатический гепатит, подозрением на синдром Аллажиля с целью верификации диагноза. Анамнез заболевания: Мальчик от 7 беременности, 5 родов на 32 неделе (2 детей здоровы, 2 выкидыша, 2 неонатальные смерти в возрасте 3 суток), протекавшей на фоне гестационного сахарного диабета (HbA 1c(ср) – 8%) , железодефицитной анемии 1 степени, вируса простого герпеса IgG, токсоплазмоза, краснухи, ХФПН 1 ст. Оценка по АПГАР – 7/7 баллов. Получал заместительную терапию сурфактантом, дыхательную поддержку CPAP, антибактериальную, гемостатическую, инфузионную терапию. В биохимическом анализе крови: белок-синтетическая недостаточность печени, синдром цитолиза, синдром холестаза. Гипокоагуляция плазменного гемостаза, гипофибриногенемия, сниженная активность антитромбина. Церулоплазмин снижен; медь в сыворотке – 0,391 мкг/дл.

Наблюдался у эндокринолога с диагнозом: ВДКН, неклассическая форма. По УЗИ брюшной полости: признаки перивезикального отека. Гипертензионный синдром, синдром двигательных и вегето-висцеральных нарушений. Генеалогический анамнез отягощен: смерть тети ребенка в возрасте 2 лет, смерть 2 сибсов в неонатальном периоде.

При осмотре: Рост 56 см, вес 4100. Физическое развитие очень низкое, гармоничное. Белково-энергетическая недостаточность 1 ст. Состояние ребенка тяжелое. Кожа смуглая элементами мраморности, чистая. Видимые слизистые бледно-розовые, чистые. ПЖК развита недостаточно, распределена равномерно, периферических отеков и пастозности нет. Мышечный тонус снижен. Печень +3 вниз из-под края реберной дуги, эластичная, безболезненная. Селезенка не пальпируется. Стул 2-3 раза/день кашицеобразный, зеленоватый. Отмечается крупноразмашистый тремор.

Обсуждение: Консультация офтальмолога: частичная атрофия соска зрительного нерва обоих глаз. Консультация невролога: последствия перинатального поражения ЦНС, ЗПМР. Консультация генетика: по совокупности клинико-анамнестических данных дифференциальная диагностика проводится в группе митохондриальных энзимомиопатий, в частности митохондриальных гепатопатий. Результаты обследований: секвенирование ДНК — мутации в 2 и 3 экзоне гена DGUOK характерны для синдрома истощения мтДНК, гепатоцеребральной формы, аутосомно-рецессивное наследование. Биопсия печени: фиброз печени F2 по METAVIR. Клинический анализ крови : анемия тяжелой степени смешанного генеза. Биохимический анализ крови : гипераммониемия, лактатацидоз, гипогликемия.

Несмотря на проводимую терапию, состояние ребенка прогрессивно ухудшалось.

Отмечалось нарастание СС и дыхательной недостаточности. Правосторонний гемоторакс, геморрагический шок, правосторонний пневмоторакс. Реанимационные мероприятия эффект не имели, ребенок скончался.

Диагностическая ценность: При постановке диагноза представление должно строиться из клинико-лабораторных критериев и подтверждаться генетикой.

Вывод: При отягощённом генеалогическом анамнезе следует отводить особое внимание пренатальной диагностике. Способом рождения детей у данной пары является экстракорпоральное оплодотворение с использованием метода цитоплазматической замены.

ВСЕГДА ЛИ ФАРМАКОРЕЗИСТЕНТНАЯ ЭПИЛЕПСИЯ ПРОСТО ЭПИЛЕПСИЯ?

Никитская А.С., Митрофанова В.Д., Верещак Д.П.

Научный руководитель: врач невролог-эпилептолог МДГКБ Соболев Владимир Борисович

ФГАОУ ВО РНИМУ им. Н.И. Пирогова Минздрава России

Актуальность:

Синдром Хаберленда — крайне редкий нейро-кожный синдром из группы факоматозов. Впервые данный синдром был описан 1970 году Хаберлендом и Перу, и на данный момент в профессиональной литературе описано порядка 60 случаев, среди которых только у половины были эпилептические приступы. Основными клиническими критериями этого синдрома являются:

1) односторонние липоматозные кожные новообразования;
2) алопеция;
3) ипсилатеральные офтальмологические и неврологические пороки развития;
4) другие висцеральные пороки в виде коарктации аорты, опухолей челюсти, костных кист.

Клинический случай.

В клинику г. Москвы для обследования в связи с наличием фармакорезистентных эпилептических приступы поступил пациент 5 лет (11.07.2012г.р.). Из анамнеза известно, что ребенок от 1 беременности, протекавшей на фоне угрозы прерывания в I триместре. С рождения наблюдается кардиологом с диагнозом «Коарктация аорты». Среди висцеральных аномалий развития диагностированы:

1) аномалия развития почек — тазовые почки,
2) опухоль нижней челюсти.

Очаговые длительные эпилептические приступы в виде стереотипных моторных тонических движений появились в возрасте 3-х месяцев. Попытка подбора терапии эпилепсии в течение нескольких лет безуспешна. Были использованы Этосуксимид, Иновелон, Фризиум, Депакин сироп и Хроносфера, Тегретол и Трилептал, Топамакс в стандартных для возраста ребёнка дозировках. На момент обследования получал Кеппру 1000 мг/сут. В ходе лечения эпилепсии было обращено внимание на кожные образования, был заподозрен факоматоз, в связи с чем ребенок был консультирован дерматологом. Была выполнена биопсия образований кожи для подтверждения предполагаемого диагноза. По результатам биопсии определен очаговый фиброз кожи, повышенное количество подкожного жира, распространяющегося в верхнюю ретикулярную дерму. При осмотре выявлены стигмы дизэмбриогенеза: череп асимметричный, лицевые дисморфии, бородавчатые образования в области верхних век (липоматозная гамартома века справа), нарушенный рост ресниц справа, визуализируется эпибульбарный дермоид (в виде очагового периферического помутнения роговицы — зрение на уровне светоощущения), участки линейной гиперпигментации на коже конечностей, туловища, подкожная липома в лобной области справа. Имеют место умственная и речевая задержка, дистоническая разгибательная установка стоп, мышечный тонус со склонностью к гипотонии. При проведении МРТ выявлена атрофия с ангиоматозом и полимикрогирией в правом полушарии. Видео ЭЭГ показало стереотипные очаговые моторные тонические приступы без зоны инициации на ЭЭГ.

Таким образом, фенотипически и клинически у данного пациента определяются следующие диагностические критерии синдрома Хаберленда [Диагностические критерии Moog для ECCL]:

1) офтальмологические расстройства (хористома роговицы);
2) кожные поражения (подкожная липома в лобно-височной области, узловые кожные поражения на веках);
3) поражения других органов (коарктация аорты, опухоль нижней челюсти);
4) расстройства ЦНС (атрофия с ангиоматозом и полимикрогирией в правом полушарии), что позволяет на основании вовлечения трех систем с двумя и более основными критериями, поставить диагноз синдром Хаберленда.

Вывод:

Данный клинический случай является ярким примером того, что любое резистентное к стандартной терапии заболевание у ребёнка требует углубленное и нестандартное обследование маленького пациента. При наличии множества отклонений и неочевидности диагноза должна быть очевидна консультация не только врача генетики с хромосомным и генетическим анализом, но и консультация специалиста по орфанным заболеваниям, так как не всегда, даже имея на руках данные генетического исследования, можно точно поставить сложный наследственный диагноз как, например, синдром Хаберленда.

ВРОЖДЕННАЯ ДИСФУНКЦИЯ КОРЫ НАДПОЧЕЧНИКОВ

Трифонова Е.И

Научный руководитель: к.м.н., асс.кафедры детских болезней Подчиненова Дарья Васильевна

Сибирский государственный университет, г.Томск
Кафедра детских болезней

Актуальность. Врожденная дисфункция коры надпочечников (адреногенитальный синдром; ВДКН; код по МКБ E25.0) — группа заболеваний с аутосомно-рецессивным типом наследования, в основе которых лежит дефект одного из ферментов или транспортных белков, принимающих участие в биосинтезе кортизола в коре надпочечников. Самой частой формой ВДКН является дефицит 21-гидроксилазы (более 90%). Частота данного заболевания в мировой популяции, рассчитанная по данным неонатального скрининга, составляет от 1:10000 до 1:20000 живых новорожденных. В России, по данным скрининга, частота составляет 1:9500. Клиническая картина каждой формы ВДКН обусловлена дефицитом гормонов, синтез которых невозможен при данном ферментативном блоке, и избытком накапливаемых предшественников. Таким образом, избыточная секреция надпочечниковых андрогенов происходит в период половой дифференцировки (9–15-я неделя эмбрионального развития), что у плодов с кариотипом 46XX приводит к вирилизации наружных гениталий. Внутренние половые органы девочек развиваются правильно. Степень маскулинизации при рождении может варьировать от слегка гипертрофированного клитора до полностью мужского строения гениталий. У мальчиков (46XY) имеет место преждевременное половое развитие (ППР) по изосексуальному типу и раннее закрытие зон роста с последующей низкорослость.

Оригинальность. При отсутствии ЗГТ у девочек с классическими формами адреногенитального синдрома, развивается ППР по гетеросексуальному типу (увеличение в размерах и напряжение клитора, ускорение темпов роста, быстрое прогрессирование костного возраста, преждевременное адренархе), результатами которого являются низкий конечный рост, гирсутизм, социальная дезадаптация и бесплодие.

В начале 2019 года в эндокринологическое отделение Детской городской больницы

№1 (ДГБ №1) в плановом порядке поступила пациентка Б.,5 лет. Диагноз при поступлении: врожденные адреногенитальные нарушения, связанные с дефицитом ферментов. При поступлении мать пациентки предъявляла жалобы на увеличение груди, появление волос на лобке, частую смену настроения и поведения и быструю прибавку в росте и массе тела. Из анамнеза пациентки известно, что ребенок от 4 беременности. Беременность протекала с угрозой прерывания. Роды протекали физиологично на сроке 40 недель. Наследственность отягощена по заболеваниям щитовидной железы: диффузный у брата пациентки; менархе у женщин в семье в 11-12 лет. Изменение наружных половых органов мать девочки заметила с рождения. Только в ноябре 2015 года (возраст 2 года) на медицинском осмотре у гинеколога дано направление к эндокринологу, но обращения к врачу не было. Весной 2016 появилось оволосение на лобке. Обратились к гинекологу повторно. Были проведены исследования и обнаружено: повышение 17-ОН-прогестерона, костный возраст от июня 2016 соответствовал 6-7 годам (на тот момент опережение паспортного возраста на 3-4 года). Для более точной верификации диагноза пациентка была направлена в ДГБ №1. При обследовании выявлено повышение 17-ОН-прогестерона, снижен кортизол, повышен тестостерон. Назначена терапия кортефом 08:00-15:00-22:00 по 2,5мг. У эндокринолога наблюдались постоянно, 17-ОН-прогестерон и костный возраст по месту жительства не исследовали. В сентябре 2017 года проведена операция — пластика наружных половых органов.

Мать девочки отмечает, что с середины 2017 года заметно увеличились молочные железы. Последняя госпитализация до настоящего момента была в июне 2018 года с жалобами на увеличение молочных желез, оволосение на лобке. Пациентка была повторно обследована и выявлено: увеличение фолликулостимулирующего гормона (ФСГ), лютеинизирующего гормона (ЛГ), эстрадиола; УЗИ органов малого таза (УЗИ ОМТ) — гениталии на возраст 7 лет (на тот момент паспортный возраст 5 лет); костный возраст на 12–15 лет; проведение пробы с диферелином 0,1 мг — выброс более 10 нг/л — свидетельствует об истинном преждевременном половом развитии; повышение 17-ОН-прогестерона. Ребенку был назначен диферелин в дозе 11,25 мг в/м 1 раз в 3 месяца, скорректирована доза кортефа до 12,5 мг/сут. Со слов матери прием препаратов не пропускают; также отмечает быструю прибавку в росте и массе тела (за последние 6 месяцев прибавила 7,5 см в росте, 10 кг в массе тела. В октябре 2018 года ребенок по медико-санитарной экспертизе (МСЭ) внесен в категорию ребенок-инвалид сроком на год.

Последняя госпитализация в январе 2019 года. При объективном осмотре рост 123,5 см (110 см, вес 29,2 кг (23,0 кг, SDS роста=2,6, SDS веса= 2,03). Физическое развитие пациентки оценивается как высокое, гармоничное (высокорослость, ожирение 2 степени). Телосложение феминное, подкожно-жировая клетчатка развита избыточно, распределена преимущественно по абдоминальному типу. Половые органы сформированы по женскому типу, правильно (после пластики наружных гениталий). Половое развитие Ах 1, Р 2, Ма 3, Ме нет. В результатах анализа обращают на себя внимание показатели гормонального исследования от 31.01.19: 17-ОН-прогестерон – 279нмоль/л (0,24-7,82); АКТГ – 81 пг/мл (менее 46); Ренин – 47,2 мкМЕд/мл (2,8-46,1); кортизол крови – 08:00 – 39,3 нмоль/л (150-660), 16:00 – 137,4 нмоль/л (150-660); пролактин – 618 мМЕ/л (105-660),

ФСГ – 1,2 мкМЕ/л (1,0-4,2); ЛГ – 1,4 мМЕ/л (0,3-1,0); тестостерон – 0,02 нмоль/л (0,1-0,35); эстрадиол – 0,05нмоль/л (0-0,029); тиреоидный статус (ТТГ,св. Т4) — без патологии. Рентгенография кистей рук и лучезапястных суставов от 29.01.19: костный возраст соответствует 12-15 годам. Без динамики в сравнении с рентгенографией от июня 2018 года. УЗИ ОМТ от 01.01.2019: размеры и развитие гениталий соответствует норме на 9-10 летний возраст (возраст 5 лет). УЗИ ОМТ от июня 2018-размеры и развитие гениталий соответствует норме на 7 летний возраст. УЗИ молочных желез от 29.01.19: наличие железистой ткани указывает на опережение полового развития. Консультация врача генетика от 11.02.19: по анамнестическим данным, объективного осмотра и параклиническим данным у пациентки сочетанная патология: адреногенитальный синдром и синдром ППР (хромосомный анализ от 10.10.2016 – 46XX, женский кариотип).

На основании проведенного обследования был выставлен диагноз: Врожденная дисфункция коры надпочечников, вирильная форма. Сопутствующий диагноз: ППР центрального генеза, по изосексуальному типу, неполное (телархе, пубархе). Ожирение экзогенно-конституциональное 2 степени (SDS веса: 2,03), нарушение толерантности к углеводам. Пациентка выписывается в удовлетворительном состоянии. Проведена коррекция терапии с учетом полученных лабораторных данных: повышена доза препарата Кортеф с 12,5 мг/сут до 17,5 мг/сут. Увеличена доза препарата.Диферелин согласно массе тела с 2,5 мг/мес до 3,75 мг/мес-в/м 1 раз в 28 дней. На основании лабораторных данных и объективного осмотра складывается впечатление о том, что пациентка нерегулярно принимает назначенные препараты, поэтому с матерью ребенка была проведена разъяснительная беседа.

Обсуждение. ВДКН-генетическое, потенциально летальное заболевание, которое имеет четкий диагностический маркер и оптимальным общемировым методом его диагностики в настоящее время является неонатальный скрининг. Он дает возможность верифицировать диагноз в раннем возрасте, назначить заместительную гормональную терапию (ЗГТ), что необходимо для гармоничного своевременного физического и полового развития, и позволяет сохранить качество жизни пациентов. Данные клинического случая показывают важность своевременного выявления и терапии врожденной дисфункции коры надпочечников. В связи с достаточно поздним назначением ЗГТ не удалось избежать прогрессирования болезни в виде маскулинизации наружных половых органов, раннее появление пубархе и телархе в возрасте 3 лет, резкой прибавки в весе до 10 кг и росте до 7,5 см. Заболевание не было скомпенсировано в достаточной мере из-за низкой приверженности матери пациентки к лечению. Многофакторность патологии требует ведение ребенка специалистами разных профилей: педиатром, эндокринологом, урологом-андрологом, гинекологом, психологом.

КЛИНИЧЕСКИЙ ПРИМЕР: СИНДРОМ ГЛЮКОЗО-ГАЛАКТОЗНОЙ МАЛЬАБСОРБЦИИ

Мещанинова Н.В., Бондаренко Д.А., Матиева Д.В.

Научные руководители: врач-гастроэнтеролог Анушенко А.О., к.м.н., доцент Шилова М.М.

Кафедра факультетской педиатрии ПФ ФГАОУ ВО РНИМУ им. Н.И. Пирогова Минздрава России
Национальный медицинский исследовательский Центр Здоровья Детей

Глюкозо-галактозная мальабсорбция — редкое обменное заболевание с аутосомно-рецессивным типом наследования, проявляющееся нарушением всасывания глюкозы и галактозы в тонком кишечнике, и, как следствие, тяжёлым течением с первых дней жизни с осмотической диареей и гипогидратацией. Нарушение всасывания глюкозы и галактозы обусловлено дефектом натрий-глюкозного котранспортёра 1-го типа, который обеспечивает активный транспорт глюкозы и структурно сходной с ней галактозы из просвета тонкой кишки в энтероциты. Кроме того, натрий-глюкозный котранспортёр-1 способствует реабсорбции глюкозы в проксимальных канальцах почек. Трудность диагностики обусловлена редкой встречаемостью данной патологии и большим количеством заболеваний, протекающих с синдромом мальабсорбции.

Ребёнок Х., 5 л. 11 мес., от близкородственного брака (мать и отец — двоюродные брат и сестра). Из анамнеза известно, что у ребёнка на грудном вскармливании с рождения после каждого кормления жидкий, водянистый, периодически жирный стул. В связи с чем в возрасте 1 месяца последовательно переведен на безлактозные смеси, среднецепочечные триглицериды, соевую смесь. Постоянно получал ферментотерапию, антибактериальную терапию. С 8 мес. переведён на парентеральное питание, энтерально получал безмолочную смесь, за счёт чего отмечалось незначительное клиническое улучшение.

В 11 мес. впервые поступил в гастроэнтерологическое отделение. При осмотре состояние тяжёлое, жалобы на отсутствие прибавки в массе, частый жидкий непереваренный стул до 10 раз, раздражительность, капризность, беспокойство после еды, выраженное вздутие живота. Лихорадка, интоксикация, выраженность кишечного синдрома и белково-энергетическая недостаточность. На фоне проведённой инфузионной терапии появились изменения: ребенок прибавлял в массе, купировалась воспалительная активность, но выраженность кишечного синдрома и функциональные расстройства сохранялись. В ходе комплексного обследования были исключены целиакия, муковисцидоз, анэндокриноз кишечника, аминоацидопатии. Учитывая

гистологическое заключение биоптатов, высокие титры аутоантител, наличие аллергического компонента полностью исключить аутоиммунное поражение кишечника не представлялось возможным, в связи с чем ребенку назначены глюкокортикостероиды из расчета 1мг/кг внутривенно с переходом на пероральный прием — с умеренной положительной динамикой.

На основании данных осмотра, отсутствия выраженной положительной динамики на фоне проводимой терапии, органической патологии и гистологических изменений, наличия нефрокальциноза, а также консультаций диетолога, генетика, нефролога нельзя исключить течение глюкозо-галактозной недостаточности. Из рациона исключили продукты, содержащие глюкозу, сахарозу, галактозу и лактозу. На 4-ые сутки от начала диеты отмечалась выраженная положительная динамика: частота стула сократилась до 5 раз, а через неделю — до 1-2 раз. Стул оформленный, вздутие и газообразование купировались. Учитывая положительную динамику, улучшение общего состояния, нормализацию эмоционального фона, купирование кишечного синдрома объёмы парентерального питания постепенно уменьшены до полной отмены, на фоне чего общее состояние ребёнка оставалось стабильным, в массе постепенно прибавлял, кишечный синдром отсутствовал. Затем начато снижение дозы глюкокортикостероидов до полной отмены. С 11 месяцев на фоне подобранной диеты сохранял клинико-лабораторную ремиссию.

Настоящая госпитализация в нефрологическое отделение «НМИЦ здоровья детей» возрасте 5 л. 11 мес. в связи с гиперкальциемией. С целью замедления прогрессирования нефрокальциноза назначена терапия — цитратная смесь. Переведён в гастроэнтерологическое отделение. При осмотре: масса 21,3 кг, рост 116,3 см (SDS +0,5). Физическое развитие среднее, гармоничное. ИМТ 15,75, SDS ИМТ +0,2. Живот выступающий, при пальпации мягкий, безболезненный во всех отделах. Стул оформленный и кашеобразный, 1-3 раза в день, без патологических примесей. Проведен глюкозотолерантный тест, результат которого соответствует плоской сахарной кривой, что не исключает мальабсорбцию глюкозы. В результате молекулярно-генетического исследования в экзоне 15 гена SLC5A1 выявлен нуклеотидный вариант c. 1916del (chr22:32506121del; NM_000343.3) в гомозиготном состоянии. Нуклеотидный вариант описан в международной базе данных HGMD professional у пациентов с глюкозо-галактозной мальабсорбцией. Согласно базе данных OMIM, мутации в гене SLC5A1 описаны у пациентов с глюкозо-галактозной мальабсорбцией (OMIM 606824), наследуемой по аутосомно-рецессивному типу.

Сочетание синдрома мальабсорбции глюкозы, галактозы, сахарозы и лактозы, нефрокальциноза и положительной динамики на фоне элиминационной диеты, позволило сузить диагностический поиск и своевременно поставить диагноз, впоследствии подтверждённый молекулярно-генетическим исследованием. Прогноз благоприятный.

ПОЗДНЯЯ ДИАГНОСТИКА ВРОЖДЕННОЙ ТРОМБОФИЛИИ

Богачева В.М., Абдиева К.Е.

Научный руководитель: доцент, к.м.н. Ларина Л.Е.

Кафедра пропедевтики детских болезней ПФ ФГАОУ ВО РНИМУ им Н.И. Пирогова МЗ РФ

Гематогенная (врожденная) тромбофилия представляет собой склонность к развитию рецидивирующих тромбозов, при которой определяется дефицит естественных антикоагулянтов. Возможен отягощенный семейный анамнез по сердечно-сосудистым заболеваниям: инфаркт миокарда, ишемический инсульт и т.п. Также для гематогенной тромбофилии характерно носительство множественных протромботических полиморфизмов, например: мутации генов FII, FV (фактор Лейдена), PAI-1 и др.

Протромбин (коагуляционный фактор II) является субстратом для образования тромбина, который катализирует образование из фибрина основы тромба. Полиморфизм гена FII приводит к его повышенной экспрессии и увеличивает риск тромбоза. Гетерозиготными носителями гена являются 2-3% представителей европейской расы.

Фактор V активирует образование тромбина из протромбина. Точечная мутация гена FV придает устойчивость активной форме фактора Лейдена к расщепляющему действию протеина С, что приводит к гиперкоагуляции. Частота встречаемости в популяции 2–6%.

Белок PAI-1 ингибирует активность тканевого активатора плазминогена,

отвечающего за образование плазмина, и, следовательно, подавляет фибринолиз. Его мутация приводит к увеличению его экспрессии, а также к понижению уровня плазмина и уменьшению скорости протеолиза фибринового сгустка.

Клинический случай.

Пациент Р., 17 лет поступил в Морозовскую ДГКБ с жалобами на тянущие боли в области крестца, иррадиирующие по задней поверхности левого бедра, отек левой ноги.

Анамнез жизни: раннее развитие по возрасту. Профилактические прививки по национальному календарю. Аллергоанамнез: поллиноз.

26.04.2019 оперирован в ДГКБ им. Филатова по поводу острого флегмонозного аппендицита. 01.05.19 выписан в стабильном состоянии. В тот же день появились боли в левой ягодичной области, области крестца. 04.05.19 в связи с усилением болей, мешающим нормальной жизнедеятельности, обратился в ДГКБ им. Филатова, где была проведена ультразвуковая допплерография (УЗДГ) подвздошных сосу-

дов, по результатам которой выявили тромбоз левой подвздошной вены. Госпитализирован в МДГКБ.

При осмотре отёк мягких тканей левой ноги, разница окружностей до 4 см.

6.05.19 по данным УЗДГ сосудов нижних конечностей: слева наружная подвздошная, общая бедренная (ОБВ), верхняя половина поверхностной бедренной (ПБВ), глубокой бедной (ГБВ), большой подкожной вен (БПВ) расширены, просвет окклюзионно заполнен неоднородными тромботическими массами, кровоток не определяется. В коагулограмме повышение Д-димера 2060,5 нг/мл (0,0-230,0 нг/мл), АЧТВ 55,4 сек и снижение протромбинового индекса (ПТИ) 65,0% на фоне антикоагулянтной терапии, снижение уровня протеина S 36 %, протеина С 55 %, анти-Ха-активность 0,38 Е/мл. Отрицательные прямая проба Кумбса и волчаночный антикоагулянт исключают антифосфолипидный синдром.

По результатам генетического исследования у пациента обнаружены гетерозиготные мутации FV Leiden (ген фактора V), G20210A в гене протромбина (фактор II), 4G/5G в гене PAI-1 (ген ингибитора активатора плазминогена-1), G29926C в гене THBS (ген тромбоспондина-4), C807T в гене GpIa (ген гликопротеина III). Аналогичные мутации были обнаружены в геноме матери ребенка, что подтвердило наследственный характер заболевания.

В связи с данными результатами поставлен окончательный диагноз: гематогенная тромбофилия (дефицит естественных антикоагулянтов — протеинов S и C, наличие множественных протромботических полиморфизмов, в том числе гетерозиготных мутаций факторов II и V (Лейден), ингибитора активатора плазминогена). Осложнение: левосторонний илеофеморальный венозный тромбоз.

Лечение: гепарин с увеличением дозы от 18 до 30 ЕД/кг/ч непрерывной инфузией до 20.05, концентрат антитромбина III 1000 ЕД в/в струйно №5 11, 14,16,18,20.05; концентрат протеина С в/в струйно 1500 ЕД №2 22 и 24.05, далтепарин натрия 10000 ЕД х2 р/д п/к 20 и 21.05, надропарин кальция 11400 ЕД х 2 р/д 22-24.05. В контрольной коагулограмме после проведенного лечения: Д-димер 1701,5 нг/мл (0,0 – 230,0 нг/мл), АЧТВ 63,8 сек, ПТИ 59,0%, протеин S 32,8 %, протеин С 62 %, анти-Ха-активность гепарина 1,13Е/мл (достигнут целевой уровень). На повторном УЗДГ отмечалось начало реканализации тромба. С положительной динамикой выписан домой в удовлетворительном состоянии под наблюдение педиатра, гематолога, кардиолога по месту жительства на антикоагулянтной терапии в виде далтепарина натрия 10000 ЕД или надропарина кальция 11700 ЕД (разовая доза) 2 р/д п/к не менее 3 месяцев под контролем уровня анти-Ха-активности (целевые значения 0,5-1,2 ЕД/мл).

При последующей госпитализации в конце июня 2019 года отмечался умеренный отек мягких тканей левой голени, разница окружностей до 2,5 см. В коагулограмме содержание Д-димера 371,5 нг/мл, протеин С 88%, анти-Ха-активность гепарина 1,31 Е/мл. УЗДГ нижней конечности от 27.06.19: ОБВ ниже сфено-феморального соустья (СФС), ГБВ — реканализация 80-90%, ПБВ — в верхней половине реканализация 5-20%, в нижней половине — окклюзия; подколенная вена (ПВ) — реканализация 5-10%, задняя большеберцовая вена (ЗББВ) — окклюзионно заполнена тромботическими массами, нижняя треть — реканализация 90-95%.

По сравнению с исследованием 21.05 видна положительная динамика. Продолжено лечение надропарином кальция 11700 ЕД х2 р/д п/к.

На момент плановой госпитализации 13.11.2019 разница окружности голеней составила до 2 см. По результатам коагулограммы: Д-димер составил 19,0 нг/мл, протеин С 83%, анти-Ха-активность достигла целевого значения. УЗДГ нижних конечностей: эхографические признаки окклюзионного тромбоза наружной подвздошной вены, ОБВ, ПБВ, ГБВ, БПВ, ПВ, ЗББВ слева, частичная реканализация. По сравнению с исследованием 27.06 положительная динамика. Продолжено лечение надропарином кальция 11700 ЕД х2 р/д п/к.

В заключение можно сказать, что отягощенный генетический анамнез по мутациям генов FV (фактор Лейдена), FII, PAI-1 в сочетании с дефицитом протеинов С и S приводит к риску нарушения реологии крови и тромбообразования при наличии триггерного фактора, которым в данном случае явился флегмонозный аппендицит и последующее оперативное вмешательство. Ранняя диагностика тромбофилии очень важна, так как превентивные меры и своевременно начатая терапия могут предотвратить развитие тромбоза. Также таким пациентам следует учитывать семейный характер данного заболевания в случае обнаружении схожих жалоб у близких родственников.

КЛИНИЧЕСКИЙ СЛУЧАЙ ЭМБОЛИИ АМНИОТИЧЕСКОЙ ЖИДКОСТЬЮ

Костоева Р.М., Базалий О.А.

Научный руководитель: к.м.н. доцент кафедры акушерства и гинекологии им. проф. Г.А. Ушаковой Рудаева Елена Владимировна

ФГБОУ ВО Кемеровский государственный медицинский университет Минздрава России

Аннотация: Эмболия амниотической жидкостью (ЭАЖ) — критическое состояние у беременных, рожениц и родильниц, связанное с попаданием амниотической жидкости и ее компонентов в легочный кровоток матери с развитием острой гипотензии или внезапной остановки сердца, острой дыхательной недостаточности и присоединением коагулопатии. Частота ЭАЖ вариабельна в разных странах, но признанным уровнем считается 1 случай на 20 тыс. родов. К факторам риска относят: возраст матери более 35 лет, многоводие, интенсивные схватки во время родов, травму живота, кесарево сечение, индукцию родов, дискоординацию родовой деятельности, предлежание плаценты, эклампсию, многоплодную беременность, разрыв матки или шейки матки, преждевременную отслойку нормально расположенной плаценты, сахарный диабет, макросомию, острый дистресс плода, антенатальную и интранатальную гибель, мужской пол плода. Для ЭАЖ характерна острая артериальная гипотония (САД<90мм рт. ст.), шок или остановка сердца, острая гипоксия матери (диспноэ, цианоз или периферическая капиллярная сатурация O_2 (Sp<90%) и плода, коагулопатия, ДВС-синдром и массивное кровотечение при отсутствии других причин. Раннее начало терапии при подозрении на ЭАЖ — главный фактор, определяющий прогноз для матери и плода.

Ключевые слова: эмболия, амниотическая жидкость, беременность, ДВС-синдром.

CLINICAL CASE OF EMBOLISM AMNIOTIC LIQUID

Abstract

Amniotic fluid embolism (EAF) is a critical condition in pregnant women, parturients and puerperas, associated with the release of amniotic fluid and its components into the pulmonary bloodstream of the mother with the development of acute hypotension or sudden cardiac arrest, acute respiratory failure and the addition of coagulopathy.

The frequency is variable in different countries, but a recognized level is considered to be 1 case per 20 thousand births. Risk factors include: mother's age over 35 years, polyhydramnios, intense labor during labor, abdominal trauma, cesarean section, induction of labor, discoordination of labor, placenta previa, eclampsia, multiple pregnancies, rupture of the uterus or cervix, placental abruption, diabetes , fetal macrosomia, acute fetal distress, antenatal and intrapartum death, male fetus.

Characteristic acute arterial hypotension (CAD <90 mm Hg), cardiac arrest, acute hypoxia of the mother (dyspnea, cyanosis or peripheral capillary saturation of O_2 (SpO_2) <90%) and fetus, coagulopathy, disseminated intravascular coagulation in the absence of other reasons. Early initiation of therapy for suspected embolism of amniotic fluid is a factor that determines the prognosis for the mother and fetus.

Keywords: embolism, amniotic fluid, pregnancy, disseminated intravascular coagulation of blood

Введение. Эмболия амниотической жидкостью (ЭАЖ) критическое акушерское состояние, характеризующееся сердечно-сосудистым и дыхательным коллапсом, коагулопатией. ЭАЖ занимает ведущее место среди причин материнской смертности во всем мире и относится к редким и крайне тяжелым акушерским осложнениям. Это осложнение встречается крайне редко, с более высокой частотой в развитых странах мира.

Подозрение на ЭАЖ представляет собой экстренную акушерскую ситуацию и в большей степени напоминает анафилактоидную реакцию. Синдром включает в себя клинические признаки, которые наблюдаются при анафилаксии, синдроме системной воспалительной реакции, септическом шоке .Диагноз ставится на основании таких клинических симптомов, как острая артериальная гипотензия (САД<90 мм рт. ст.), шок или остановка сердца, острая гипоксия матери (диспноэ, цианоз или периферическая капиллярная сатурация O2 (SpO2) < 90%), острая гипоксия плода, коагулопатия, ДВС-синдром и массивное кровотечение.

Раннее начало терапии при подозрении ЭАЖ — фактор, определяющий благоприятный прогноз для матери и плода в исходе родов.

Учитывая научно-практическую значимость и малую освещённость в литературе, проблема ЭАЖ является актуальной. В связи с этим ниже представлен клинический случай данной патологии.

Цель исследования: Изучить особенности анамнеза, течения беременности и исходы родов у женщины с эмболией амниотической жидкостью. Найти возможную взаимосвязь исходов родов и степени тяжести патологического процесса, взаимосвязь анамнеза жизни и течение периода беременности.

Материалы и методы: Рассмотрен клинический случай на базе ГАУЗ КО «Областная клиническая больница скорой медицинской помощи им. М.А. Подгорбунского».

Результаты и их обсуждения. Клинический случай. В сентябре 2018 года пациентка Н. 40 лет, обратилась в приемное отделение родильного дома ГАУЗ КО «Областная клиническая больница скорой медицинской помощи им. М.А. Подгорбунского» с жалобами на повышение двигательной активности плода. Из анамнеза: беременность девятая, роды — восьмые. Две предыдущие беременности осложнились интранатальной гибелью плодов,

ранним послеродовым гипотоническим кровотечением, по поводу чего пациентке проводилось переливание свежезамороженной плазмы. Имели место одни преждевременные роды в сроке 32 недели беременности, один медицинский аборт. Остальные роды протекали без осложнений.

В женской консультации пациентка наблюдалась регулярно с 9-10 недель гестации. Беременность протекала на фоне анемии беременной, кандидозного вульвовагинита, лейкоцитурии, изосенсибилизации по системе АВ0. В 12 недель по данным УЗИ было диагностировано полное предлежание плаценты. УЗИ проведенное в сроке 31,5 недели гестации выявило задержку роста плода на 2 недели, признаки плацентарной недостаточности, низкой плацентации. При явке в женскую консультацию в сроке 39-40 недель беременности была рекомендована госпитализация в родильный дом. Прибавка в весе за беременность составила 20 кг. Анамнез жизни без особенностей, аллергологический анамнез не отягощен.

При поступлении в стационар общее состояние удовлетворительное. Кожные покровы чистые, обычной окраски и влажности. Отеков нет. В легких дыхание везикулярное, хрипов нет. Тоны сердца ясные, ритмичные, пульс 78 уд/мин. Язык чистый, влажный. Живот увеличен за счет беременной матки, при пальпации мягкий, безболезненный во всех отделах. Симптом поколачивания отрицателен с обеих сторон. Мочеиспускание свободное, безболезненное. Стул в норме.

При исследовании локального статуса: матка увеличена соответственно сроку гестации, правильной овоидной формы, с четкими ровными контурами, в нормальном тонусе, на пальпацию не возбудима, безболезненная. Положение плода продольное, головка прижата ко входу в малый таз. Сердцебиение плода приглушенное, ритмичное с частотой до 144 уд/мин. При влагалищном исследовании диагностирована незрелая шейка матки.

Был выставлен диагноз:

Основной: Беременность 40 недель.

Осложнения основного: Хроническая плацентарная недостаточность. Хроническая гипоксия плода. Задержка роста плода 1 степени.

Пациентка была госпитализирована в отделение патологии беременных, составлен план ведения согласно действующим клиническим рекомендациям.

На четвертые сутки госпитализации, в связи развитием регулярной родовой деятельности и излитием околоплодных вод, пациентка была переведена в родовое отделение. В акушерском статусе без особенностей. По данным влагалищного исследования: определена зрелая шейка матки (сглажена, открытие маточного зева 3 см), подтекали зеленые околоплодные воды.

При поступлении в родовое отделение, учитывая 3 степень риска гнойно-септических осложнений, была назначена антибактериальная терапия. Проведена катетеризация периферических вен.

Через час от момента поступления в родовое отделение, пациентка, лежа на спине, ощутив нехватку воздуха, резкую слабость, при попытке встать с кровати оступилась, осела на пол. При осмотре, женщина в положении полулежа у кровати. Предъявляла жалобы на нехватку воздуха, одышку, слабость. Общее состояние тяжелое. Сознание спутанное, на вопросы отвечала с трудом. Кожные покровы бледные, «холодный пот», акроцианоз, кожа бедер и живота багрового цвета. АД 90/55 мм рт. ст., пульс 48 уд/мин. Из особенностей акушерского статуса — сердцебиение плода глухое, ритмичное, с частотой до 80 уд/мин. Выделения из половых путей — зеленые околоплодные воды.

Учитывая возникшие в родах осложнения, эмболия амниотической жидкостью и острая гипоксия плода, по жизненным показаниям со стороны матери и плода было показано экстренное родоразрешение путем кесарева сечение.

В 10 часов 50 минут за головку извлечен живой, доношенный плод женского пола, массой 3100 г., длиной 50 см. с однократным тугим обвитием вокруг шеи пуповиной, с оценкой по шкале Апгар 3/6 баллов. Интраоперационно: матка ушита, эпизодически расслабляется. Введен окситоцин 1,0 мл в/в капельно, метилэргобревин 1,0 мл в/в, с положительным эффектом. При наружном массаже матки дополнительно порционно выделилось около 500 мл крови, введен окситоцин 1,0 мл в/в капельно, миролют 600 мкг ректально. Общая кровопотеря составила 1500 мл.

Послеоперационный диагноз:

Основной: Срочные оперативные роды в сроке 40 недель беременности. Эмболия амниотической жидкостью.

Осложнение: Кардиогенный шок. Массивная кровопотеря. Геморрагический шок 1 ст. Анемия средней степени тяжести сложного генеза. Острая гипоксия плода. Хроническая плацентарная недостаточность.

Операции: Экстренная надлобковая лапаротомия. Кесарево сечение по Гусакову. ЭТН.

Принимая во внимание, объем кровянистых выделений, стабильное состояние пациентки, гемодинамические показатели, от оперативного вмешательства решено воздержаться. Продолжена искусственная вентиляция легких, наблюдение в условиях развернутой операционной, интенсивная терапия, коррекция гемостаза, контроль за общим

состоянием, выделениями из половых путей.

Состояние пациентки сохранялось тяжелое, без динамики. Проводилась искусственная вентиляция легких. Кожные покровы бледные. АД 92/85 мм рт. ст., ЧСС 110 уд/мин. Симптомы раздражения брюшины отрицательные. Матка плотная, увеличена в размерах. При массаже матки выделилось около 300 мл

жидкой крови с небольшим количеством сгустков. После осмотра кровотечение продолжалось. Повязка на живота смочена кровью ближе к левому углу шва. Проводилась гемотрансфузия в соответствии со степенью кровопотери, коррекция ДВС-синдрома. Принимая во внимание признаки гипокоагуляционной стадии ДВС-синдрома, отсутствие эффекта от консервативной терапии, принято решение о проведении релапаротомии, тотальной гистерэктомии без придатков.

Через 4 часа после родоразрешения начата операция.

Послеоперационный диагноз:

Основной: Срочные оперативные роды в сроке 40 недель беременности. Эмболия амниотической жидкостью.

Осложнение: Кардиогенный шок. Массивная кровопотеря. Геморрагический шок 3 ст., обратимый. ДВС-синдром, гипокоагуляция. Острая гипоксия плода. Постгеморрагическая анемия тяжелой степени тяжести.

Операция: Экстренная надлобковая лапаротомия. Кесарево сечение по Гусакову. Релапаротомия. Экстирпация матки без придатков. Дренирование брюшной полости. Катетеризация подключичной вены. Искусственная вентиляция легких. Эндотрахеальный наркоз. Гемотрансфузия.

Общая кровопотеря составила 2650 мл, во время второй операции 400 мл. Восполнена в объеме 5850 мл.

Женщина была переведена в реанимационное отделение родильного дома. Состояние тяжелое. Продолжала находиться на искусственной вентиляции легких. Кожные покровы бледные. Отмечалась общая пастозность подкожной клетчатки. При аускультации дыхание везикулярное, хрипов нет. АД 140/80 мм рт. ст., пульс 100 уд/мин. Живот подвздут, умеренно болезненный в области послеоперационных швов. Моча по катетеру концентрированная. По дренажу из брюшной полости геморрагическое отделяемое. Сохранялась анемия (Hb=73 г\л).

В динамике отмечалось улучшение показателей гемостаза. Была начата комплексная терапия послеоперационного периода, проведена гемотрансфузия.

Дальнейшее течение послеоперационного периода протекало без отрицательной динамики. На восьмые сутки послеоперационного периода пациентка была переведена в послеродовое отделение, а на одиннадцатые сутки выписана домой без ребенка. Ребенок переведен в реанимационное отделение областной клинической детской больницы.

Заключение. В I периоде родов возникло осложнение — ЭАЖ. Из имеющихся факторов риска: возраст (40 лет), мужской пол плода.

Имели место классические клинические проявления ЭАЖ: внезапное начало, угнетение сознания, заторможенность, боли в животе и грудной клетке, тахипноэ, цианоз, гипотония, тахикардия, одышка, нехватка воздуха, острая гипоксия плода.

Пациентки, выжившие после ЭАЖ и планирующие следующую беременность не относятся к группе высокого риска повторного развития этого синдрома. Опубликовано несколько клинических случаев беременностей у пациенток после ЭАЖ, в которых не отмечено рецидива ЭАЖ в последующую беременность. Риск повторного развития ЭАЖ крайне невысок, т.к. это осложнение развивается в результате воздействия антигенов в данной беременности.

Своевременная диагностика и раннее начало терапии при подозрении ЭАЖ — фактор успешного прогноза материнских и плодовых осложнений. ЭАЖ остается одним из самых тяжелых состояний, встречающимся в практике акушеров-гинекологов и анестезиологов. Это связано с внезапным, непредсказуемым началом, тяжелой клинической картиной и высоким уровнем смертности. Значительно облегчает ведение пациенток с данной патологией наличие клинических рекомендаций Министерство здравоохранения Российской Федерации «Эмболия амниотической жидкостью: интенсивная терапия и акушерская тактика», 2018 г.

Литература / References:

1. Hession PM, Millward CJ, Gottesfeld JE, Rehring TF, Miller KB, Chetham PM, et al. Amniotic Fluid Embolism : Using the Medical Staff Process to Facilitate Streamlined Care. Perm J. 2018; 20 (4): 97-101. DOI: 10.7812/TPP/15-248.
2. Kaur K, Bhardwaj M, Kumar P, Singhal S, Singh T, Hooda S. Amniotic fluid embolism. J Anaesthesiol Clin Pharmacol. 2017; 32 (2): 153-159. DOI: 10.4103/0970-9185.173356.
3. Mohyuddin T, Sarwar S, Ayyaz D. Amniotic Fluid Embolism. J Coll Physicians Surg Pak. 2017; 27 (3): 48-50. DOI: 252.
4. Obstetrics : national guidelines. Savelyeva GT, et al, editors. Moskow: GEOTAR-Media, 2017. 1008 p. Russian (Акушерство: национальное руководство / под ред. Савельевой Г.М. и др. Москва : ГЭОТАР-Медиа, 2018. 1080 с.).
5. Adamyan LV, Artymuk NV, Barinov SV, Belokrinitskaya TE. Amniotic fluid embolism: intensive care and obstetric tactics: clinical guidelines (treatment protocol) Moscow, 2017. 34 p. Russian (Адамян Л.В., Артымук Н.В., Баринов С.В., Белокриницкая Т.Е. Эмболия амниотической жидкостью: интенсивная терапия и акушерская тактика : клинические рекомендации (протокол лечения). Москва, 2017. 34 с.).
6. Serov BH, Sukhikh GT. Baranov II, Pyregov AV, Tyutyunnik VL, Shmakov RG. Emergency conditions in obstetrics : a guide for doctors. Moscow: GEOTAR-Media, 2013. 784 p. Russian (Серов В.Н., Сухих Г.Т., Баранов И.И., Пырегов А.В., Тютюнник В.Л., Шмаков Р.Г. Неотложные состояния в акушерстве : руководство для врачей. Москва : ГЭОТАР-Медиа, 2016. 784 с.).
7. Marx G, Schindler AW, Mosch C, Albers J, Bauer M, Gnass I, et al. Intravascular volume therapy in adults: Guidelines from the Association of the Scientific Medical Societies in Germany. Eur J Anaesthesiol. 2016; 33 (7): 488-521. DOI: 10.1097/EJA.0000000000000447.

ИНФЕКЦИОННЫЙ ЭНДОКАРДИТ ТРИКУСПИДАЛЬНОГО КЛАПАНА КАК ОСЛОЖНЕНИЕ ДВУСТОРОННЕЙ ДЕСТРУКТИВНОЙ ПНЕВМОНИИ СТАФИЛОКОККОВОЙ ЭТИОЛОГИИ

Попова А.П., Милёхина М.Ю., Брызгалина С.Ю., Карпикова К.Б.

Научный руководитель: к.м.н., доцент Ларина Л.Е.

ФГАОУ ВО РНИМУ им. Н.И. Пирогова Минздрава России

Инфекционный эндокардит (ИЭ) — тяжелое жизнеугрожающее воспалительное заболевание эндокарда, преимущественно с поражением клапанов сердца. В педиатрической практике частота встречаемости составляет 0.05–0.12 случаев на 1000 детского населения. Чаще всего патологический процесс развивается на измененном эндокарде у детей с врожденными пороками сердца после или до хирургической коррекции, на фоне имплантированного кардиовертера-дефибриллятора, после длительного использования внутривенного доступа для проведения гемодиализа, химиотерапии и обеспечения ребенка парентеральным питанием, у подростков, использующих инъекционные наркотики. Однако в 8-10% случаев ИЭ встречается у детей без аномалий строения сердца и факторов риска. Высокая летальность — 20% и трудность диагностики ИЭ с поражением нативных клапанов определяют актуальность изучения таких клинических наблюдений.

Мальчик М., 4 года 7 месяцев, родился от второй беременности, первых оперативных родов (тазовое предлежание, двойное обвитие пуповины) на 38 неделе гестации. Заболевание началось 18.08.19 остро с подъема температуры до фебрильных значений и кашля. В течение 10 дней госпитализации по месту жительства получал цефтриаксон, далее джозамицин. На фоне терапии фебрилитет сохранялся, мальчик был выписан без улучшения. 10.09.19 госпитализирован в РДКБ Чеченской Республики с диагнозом острая внебольничная правосторонняя среднедолевая пневмония средней степени тяжести, где в качестве этиотропной терапии использовались препараты защищенных пенициллинов. Самостоятельно покинув стационар, после обращения в МДГКБ 18.09.19 был экстренно госпитализирован.

При поступлении состояние тяжелое за счёт явлений дыхательной недостаточности (ДН) и интоксикационного синдрома. Кожные покровы бледные с землистым оттенком, цианоз носогубного треугольника. Аускультативно дыхание жесткое, в нижних отделах влажные мелкопузырчатые хрипы, ЧДД 38/мин, SO_2 92%. ЧСС 135 уд/мин. Печень из под края реберной дуги – 4 см. Лабораторно анемия средней степени тяжести — Hb 84 г/л, нейтрофильный лейкоцитоз — WBC 22 тыс/мкл. На КТ органов грудной клетки (ОГК) признаки двусторонней полисегментарной деструктивной пневмонии: по всем сегментам лёгких многочисленные очаги размером до 15х12 мм, частично содержащие полости, размерами до 8 мм в диаметре. В 4 и 5 сегментах участки уплотнения легочной паренхимы.

На основании анамнеза, лабораторно-инструментальных данных и осмотра была диагностирована внебольничная двусторонняя полисегментарная пневмония тяжелого течения, осложненная деструктивными изменениями, ДН 0-1. На фоне проводимой антибактериальной (метронидазол, цефтриаксон со сменой на цефепим) и инфузионной терапии состояние с отрицательной динамикой в виде нарастания явлений ДН, интоксикационного синдрома, развития сердечной недостаточности (СН). Объективно 23.09.19: тоны сердца приглушены, систолический шум в 4 точке, ЧСС 156 уд/мин, ЧДД 45/мин, нарастание размеров печени и селезенки – 7 и 1 см из под края реберной дуги соответственно, отеки голеней и стоп. В клиническом и биохимическом анализах крови — нарастал анемический синдром (Hb до 62 г/л) и лейкоцитоз до WBC 30 тыс/мкл, СОЭ более 140 мм/ч, СРБ 0,2032 г/л, гипопротеинемия (общий белок 61 г/л, альбумин 26 г/л). По данным ЭХО-КГ от 23.09.19 инфекционный эндокардит с поражением трикуспидального клапана: Недостаточность умеренная, регургитация 3+. В проекции створок визуализировалась высокоподвижная линейная структура (вегетация), пролабирующая в полость правого предсердия, размерами до 17 мм. Расширение правых отделов сердца. На УЗИ органов мошонки отечно-инфильтративные изменения мягких тканей. По данным ЭКГ — синусовая тахикардия, диффузные изменения миокарда. На основании представленных данных был диагностирован инфекционный эндокардит трикуспидального клапана, острое течение, недостаточность трикуспидального клапана 2-3 степени. НК 2А, как редкое осложнение тяжелого бактериального системного процесса на фоне деструктивной пневмонии. Эскалация терапии — добавлен ванкомицин. Была начата коррекция правожелудочковой СН: фуросемид, спиронолактон, каптоприл.

По результатам бактериального посева крови на стерильность от 24.09.19 — рост метициллинрезистентного золотистого стафилококка (MRSA), была произведена смена антибактериальной терапии на рифампицин и амикацин. На КТ ОГК 7.10.19 появление «свежих» и увеличение в размерах старых очаговых образований легких с признаками деструкции, правосторонний гидроторакс, увеличение внутригрудных лимфоузлов. На фоне проводимой терапии: фебрильная лихорадка, выраженный интоксикационный синдром, отрицательная динамика по данным ЭХО-КГ и КТ. Сохранялась высокая воспалительная активность, нарастание лейкоцитоза, ПКТ больше 10 нг/мл.

Ребенку с септическим процессом было рекомендовано продолжить назначенную терапию тремя антибактериальными препаратами (ванкомицин, рифампицин, амикацин) и провести трёхдневный

курс внутривенного иммуноглобулина. Состояние мальчика несколько улучшилось — появился аппетит, стал более активным, уменьшилась одышка. Однако лихорадка сохранялась, лабораторно нарастали анемия и лейкоцитоз. Терапия была скорректирована с учетом развития резистентности микроорганизма по данным посева крови — отмена ванкомицина, рифампицина, включение линезолида. Учитывая прогрессирование дыхательной и сердечно-сосудистой недостаточности, 4.11.19 мальчик был переведен в отделение реанимации.

13.11.19 усиление дыхательной и сердечной недостаточности. Бледные кожные покровы, периорбитальный цианоз при нагрузке, время капиллярного наполнения 4 сек. Отеки на голенях, лице, животе, асцит. Смешанная одышка, втяжение уступчивых мест. Учитывая активный инфекционный процесс, консилиумом было решено воздержаться от оперативного вмешательства и продолжить антибактериальную терапию (амикацин, линезолид, сульфаметоксазол). С 15.11.19 в коагулограмме выраженная гипокоагуляция (ПТИ 17%, фибриноген 0,71 г/л). 22.11.19 отмечено нарастание лейкоцитоза (70 тыс/мкл), тромбоцитопении (50 тыс/мкл), уровня мочевины (15 ммоль/л) и креатинина (149 мкмоль/л), АСТ 7916 ед/л, АЛТ 23 363 ед/л, ГГТ 214 ед/л, ЩФ 422 ед/л, ЛДГ 23 363 ед/л, билирубин 255 мкмоль/л (прямая фракция – 146 мкмоль/л), гипопротеинемии (альбумин 24 г/л, общий белок 61 г/л), Na 162 ммоль/л, K 3,2 ммоль/л. На рентгенограмме ОГК двусторонние инфильтративные изменения, увеличение размера сердечной тени (КТИ 0,65). В динамике отмечено нарастание гидроторакса. Мальчик был интубирован, проводилась медикаментозная седация. На фоне вазопрессорной поддержки состояние крайне тяжелое, септический шок, синдром полиорганной недостаточности: сердечная недостаточность НК2А, дыхательная недостаточность III, острая почечная недостаточность, острая печеночная недостаточность, синдром диссеминированного внутрисосудистого свертывания. Несмотря на проводимые мероприятия: ИВЛ, перитонеальный диализ, инфузионная терапия, трансфузия свежезамороженной плазмы и криопреципитата, антибактериальная терапия (даптомицин, фосфомицин, меропенем с 22.11), противогрибковая терапия (каспофугин), седация (фентанил), вазопрессорная поддержка (норадреналин, допамин), гемостатическая терапия (витамин к), смерть мальчика наступила 9.12.19.

Представленное наблюдение демонстрирует редкое развитие клапанной патологии с поражением трикуспидального клапана на фоне септического процесса. Важно помнить, что массивная бактериемия, как при деструктивной пневмонии, может осложняться поражением сердца. ИЭ, вызванный MRSA, характеризуется тяжелым прогрессирующим течением, деструкцией клапанов с нарастающей СН. Своевременное назначение этиотропной терапии — необходимое условие для снижения летальности.

КЛИНИЧЕСКИЙ СЛУЧАЙ ВЕДЕНИЯ ПОЗДНЕГО НЕДОНОШЕННОГО НОВОРОЖДЕННОГО В УСЛОВИЯХ ВТОРОГО ЭТАПА ВЫХАЖИВАНИЯ

Алавердян О.О., Манучарян М.В., Ибрагимова Д.Н., Коджаева А.Р.

Научный руководитель: к.м.н., доцент Саркисян Е.А.

Кафедра госпитальной педиатрии им. академика В.А. Таболина ПФ ФГАОУ ВО РНИМУ им. Н.И. Пирогова Минздрава России
ГБУЗ «ДГКБ №9 им. Г.Н. Сперанского ДЗМ»

Актуальность: в последнее время как в отечественной, так и в мировой неонатологии особое место занимает изучение проблем заболеваемости и выхаживания поздних недоношенных детей. В зарубежной литературе их также включают в группу близкие к доношенным. Они рождаются при сроке беременности от 34 до 37 недель (36 недель 23 ч, 59 мин, 59 с), у сравнительно развитую сурфактантную систему, ряд психоневрологических, морфофункциональных особенностей; более зрелые, по сравнению с глубоко недоношенными, однако отличаются от здоровых доношенных детей. Респираторный дистресс-синдром у поздних недоношенных новорожденных (РДСН) развивается при количественным дефиците сурфактанта и чаще у детей от матерей, не получивших антенатальную профилактику стероидами. Предрасполагающими факторами рождения недоношенных детей являются внутриутробные инфекции, усугубляющие гипоксические изменения в мозговом веществе. Вследствие перинатальных поражений ЦНС развиваются отклонения, приводящие к развитию психически и физически неполноценного ребенка. Грудное молоко и ранее начало грудного вскармливания уменьшает возможность развития наркотизирующего энтероколита. Фетальные коммуникации у таких детей остаются открытыми в течение первого года жизни. Развитие инфекционного процесса, приводящее к развитию функциональных и метаболических нарушений, могут привести к нарушениям функций сердечно-сосудистой системы.

Клинический случай: девочка К., 3 сутки жизни, поступила в отделение второго этапа выхаживания в тяжелом состоянии с клиникой дыхательных расстройств, инфекционного токсикоза, неврологической симптоматикой синдрома угнетения.

Из анамнеза: ребёнок от 3-й беременности, 2 родов (1 медицинский аборт), протекавшей на фоне угрозы прерывания во втором триместре. Роды оперативные, преждевременные, на 34-й неделе (гипоксия плода, преждевременная отслойка нормально расположенной плаценты). Антенатальная профилактика РДС не проводилась. Вес при рождении 2440 г, длина тела 47 см, APGAR 7/7 баллов.

Состояние при рождении оценивалось как тяжелое за счет симптомов дыхательной недостаточности (втяжение уступчивых мест грудной клетки, , ЧДД 80 в мин, по шкале Сильвермана 6-7 баллов большое количество крепитирующих хрипов), риска реализации ВУИ, неврологической симптоматики в виде синдрома угнетения. Проводилась неинвазивная искусственная вентиляция легких с последующим переходом на респираторную поддержку с положительным давлением в дыхательных путях. (nCPAP)+6,0 до 2-х суток жизни.

Учитывая, наличие выраженных признаков дыхательной недостаточности, кислородную зависимость, данные рентгенологического обследования (РДСн), выполнена заместительная терапия сурфактантом (Куросурф 200мг/кг). Состояние ребенка с улучшением, однако отмечается нарастание признаков инфекционного процесса: нарастание синдрома угнетения, вялость, мышечная гипотония, снижение физиологических рефлексов, серо-землистый оттенок кожных покровов и выраженным мраморным рисунком, наличие перорального цианоза при нагрузке, аускультативно приглушение и нарушение ритмичности сердечных тонов.

Результаты обследования: в ОАК — анемия, лейкоцитоз, в ОАМ — гематурия, лейкоцитурия, цилиндрурия. биохимический анализ крови — непрямая гипербилирубинемия, повышение СРБ. Рентгенография органов грудной клетки — признаки респираторного дистресс-синдрома. ЭКГ — преобладание потенциалов правого желудочка, изменения в миокарде. Holter-исследование — синусовый ритм, регистрируются одиночные наджелудочковые экстрасистолы с эпизодами бигеминии и тригеминии. Эхо-КГ: открытое овальное окно (2,3 мм) со сбросом крови слева направо. Консультация невролога — гипоксически-ишемическое поражение ЦНС. Синдром вегетативных нарушений. Осмотр офтальмолога: группа риска по развитию ретинопатии недоношенных.

Учитывая клиническую симптоматику дыхательных расстройств, инфекционного токсикоза, неврологическую симптоматику синдрома угнетения, данные объективного исследования поставлен следующий клинический диагноз:

1. Синдром дыхательных расстройств. ВУИ. Инфекция мочевыводящих путей.
2. Нарушение сердечного ритма (суправентрикулярная экстрасистолия). ООО 2,3 мм.

Нарушение кровообращения 0 степени.

Осложнение: Дыхательная недостаточность 0-1

Сопутствующий: Гипоксически-ишемическое поражение ЦНСР. Неонатальная гипербилирубинемия. Ранняя анемия недоношенных. Кандидозное поражение кожных покровов. Риск развития ретинопатии недоношенных. Недоношенность 34 нед.

Вскармливание ребенка грудное сцеженным нативным молоком матери. Получаемое лечение включало: правильно организованный лечебно-охранительный режим, антибактериальную терапию по чувствительности выявленных микробов, противогрибковую, антигеморрагическую, ингаляционную, фото и симптоматическую терапию. На фоне проводимой терапии состояние ребёнка с положительной динамикой, признаков дыхательной недостаточности и инфекционного токсикоза нет, отмечается прибавка в весе. Ребёнок выписался на двадцатый день жизни домой в удовлетворительном состоянии под амбулаторно-поликлиническое ведение пациента в соответствии с рекомендациями.

Выводы: таким образом, у поздних недоношенных детей присутствуют фактически все основные патологические состояния, свойственные неонатальному периоду.

Антенатальная профилактика респираторного дистресс-синдрома, ранние и правильно организованные лечебно-профилактические мероприятия сразу после рождения, своевременная диагностика и корректное лечение с использованием современных протоколов, учитывая возможность развития разных патологий для этого возраста, правильное их наблюдение и ведение постнатальном периоде, являются залогом уменьшения длительности госпитализации и в дальнейшей инвалидизации подрастающего поколения.

КЛИНИЧЕСКИЙ СЛУЧАЙ ТЕЧЕНИЯ ОСТРОГО ГЕМАТОГЕННОГО МЕТАФИЗАРНОГО ОСТЕОМИЕЛИТА ПРАВОЙ ПЛЕЧЕВОЙ КОСТИ И ВРОЖДЕННОЙ ПНЕВМОНИИ ДОНОШЕННОГО У НОВОРОЖДЕННОГО

Куракина А.О., Алавердян О.О., Манучарян М.В.

Научный руководитель:
к.м.н., доцент Саркисян Е.А.

Кафедра госпитальной педиатрии
им. академика В.А. Таболина ПФ
ФГАОУ ВО РНИМУ им. Н.И. Пирогова
Минздрава России
ГБУЗ «ДГКБ №9 им. Г.Н. Сперанского ДЗМ»

Одной из проблем в современной медицине и неонатологии в частности, остается остеомиелит новорождённых, который являясь редким, воспалительным заболеванием костной ткани, вызывается бактериями преимущественно стафилококковой группы.

Остеомиелит может протекать как локальное заболевание, а может быть одним из очагов неонатального сепсиса. Острый гематогенный остеомиелит (ОГО), возникающий у детей раннего возраста, имеет существенные отличия, обусловленные анатомо-физиологическими, иммунологическими, микробиологическими особенностями больных этой возрастной группы.

Клинический случай: девочка В. родилась в удовлетворительном состоянии. Ребенок от матери 19 лет, соматические заболевания матери — пиелонефрит, гидронефроз, киста правой почки, гинекологические — уреаплазмоз, кандидоз. Ребёнок от 2 беременности, вторых родов. Данная беременность с угрозой прерывания в 6-8 нед (стационарное лечение), во 2/3 кандидоз влагалища (Клотримазол), в 3/3 отёки, повышение артериального давления до 140/80 (Допигит), ОПВ +28 кг. Вес при рождении 4150 г, длина 54 см, APGAR 7/8 баллов. Сразу после рождения отсутствие движений в правой верхней конечности, слабая двигательная активность в кисти, отёк правой плечевой области, правого предплечья, кожные покровы не изменены. На рентгенографии правой верхней конечности в 2 проекциях костных травматических повреждений не выявлено. Неонатальная желтуха развилась на 2 сутки жизни. По совокупности данных был выставлен диагноз: Парез Дюшена-Эрба, гипербилирубинемия новорождённых. В возрасте 3 дней для дальнейшего обследования и лечения поступает в неонатальное отделение ДГКБ№9 им Г.Н. Сперанского. При поступлении состояние средней степени тяжести. Тяжесть состояния обусловлено признаками инфекционного токсикоза, дыхательными расстройствами (втяжения уступчивых мест грудной клетки при беспокойстве, аускультативно дыхание жесткое, проводится равномерно, выслушиваются крепитирующие хрипы над всей поверхностью лёгких, больше справа), болевым синдромом и снижением двигательной активности правой верхней конечности (правая верхняя конечность лежит вдоль туловища, мышечная сила правой верхней конечности резко снижена, движения в правом локтевом суставе затруднены, хватательный рефлекс правой кисти практически отсутствует, отмечается болезненность и отечность в области правого плеча), неврологической симптоматикой синдрома угнетения.

Сразу же при поступлении проведенное рентгенологическое исследование органов грудной клетки и правого плечевого пояса, костей правой верхней конечности выявило наличие инфильтративных теней, больше в верхней доле правого легкого отмечаются, инфильтративные тени ближе к плевре, переломы, в области ключицы и костей правой верхней конечности не выявлены. По данным клинического анализа крови признаки воспаления отсутствуют. Начато соответствующее лечение: включающее антибактериальную, инфузионную, антигеморрагическую, симптоматическую терапию; при необходимости ребенок получал нестероидные анальгетики. Повторно проведенные клинические исследования крови не выявили признаков воспалительных изменений. На фоне проводимой терапии, повышение болезненности, увеличение отека, в проксимальной области правой верхней конечности. Неоднократно ребенок проконсультирован с детским хирургом (проведены повторные рентгенологические исследования и УЗИ локтевых суставов), проведено вправление вывиха правого локтевого сустава. Рентгенологическая картина, характерная для метафизарного остеомиелита, появилась только к концу второй недели жизни, инфильтративных теней в легких не наблюдалось через 15 дней после поступления в отделение.

Результаты лабораторных исследований: в общем анализе крови, проведенные частотой раз в 2-3 дня, воспалительные изменения отсутствуют. Маркеры воспаления отрицательные. Бак. посев крови: выделен Staphylococcus epidermis — чувствителен к ванкомицину, линкомицину, оксациллину, фузидиевой кислоте, ципрофлоксацину, эритромицину, имипенемам. Микробиологические посевы из разных локусов были идентичные. ПЦР исследованием вирусы и грибки не выявлены.

Рентгенологическое исследования проведенные правой верхней конечности уже через 2 недели выявили множественные очаги деструкции, отмечается увеличение периостальных наложений, патологический вывих локтевой кости кнутри сохраняется.

На Эхо-КГ наличие 2 межпредсердных сообщений, открытого артериального протока, проконсультирован с кардиологом.

Ребенок проконсультирован с неврологом, неоднократно ортопедом.

Проводимое лечение включало: иммобилизация правой верхней конечности, лейкопластырное вытяжение, антибактериальное лечение по бактериологическим посевам, учитывая особенности лечения метафизарного остеомиелита (амписид, зивокс, тиенам), противогрибковую, антигеморрагическую и симптоматическую терапию, иммунокоррекцию.

Ребенок выписан через 2 месяца в удовлетворительном состоянии. Даны рекомендации, дома назначены антибиотики (линезолид) для приема внутрь, что рекомендуется по протоколам принятым в нашей стране и за рубежом. Повторная госпитализация через 1 месяц с диагностической целью, состояние ребенка удовлетворительное. В месячном возрасте ребенок проконсультирован с ортопедом: результаты лечения удовлетворительные.

Таким образом, у детей первых месяцев жизни острый гематогенный мета-эпифизарный остеомиелит имеет сравнительно стертое клиническое течение, протекает с умеренной воспалительной реакцией, характеризуется запоздалым проявлением характерных рентгенологических признаков. В ранней рентгенологической картине часто расширение суставной щели со смещением входящих костей, деструктивные изменения появляются потом без особой периостальной реакции, либо периостальная реакция появляется потом. При своевременной и правильно проведенной терапии дальнейших осложнений со стороны опорно-двигательной системы не развивается.

АНЦА-АССОЦИИРОВАННЫЙ ВАСКУЛИТ

Похващева П.Ю., Тихоновский П.А.

Научный руководитель:
к.м.н, доцент Ларина Любовь Евгеньевна

ФГАОУ ВО РНИМУ им. Н.И. Пирогова
Минздрава России
Морозовская Детская Городская Клиническая
Больница

АНЦА-ассоциированный системный васкулит — группа заболеваний, характеризующихся хроническим иммунным воспалением стенки мелких сосудов, полиморфной клинической картиной с частым вовлечением легких и почек и наличием циркулирующих аутоантител к цитоплазме нейтрофилов (АНЦА). Современная номенклатура выделяет следующие АНЦА-ассоциированные васкулиты: гранулематоз с полиангиитом (Вегенера); микроскопический полиангиит; эозинофильный гранулематоз с полиангиитом. Данное заболевание сопряжено с воздействием внешней среды у генетически предрасположенных людей. Встречается достаточно редко: 20 случаев на миллион населения.

Девочка В., 12 лет, 21.01.2020 экстренно поступила в приемное отделение Морозовской Детской Городской Клинической Больницы с жалобами на периферические отеки в надлобковой области и области ног и изменения в анализах крови и мочи (анемия и протеинурия). Из анамнеза: с декабря 2019 года были жалобы на слабость, в течение месяца на левом бедре появился геморрагический элемент. 15.01.2020 на фоне благополучия появилась тошнота, 16.01 однократно рвота. 18.01 жидкий стул.

При осмотре: ЧДД 27/мин., ЧСС 125/мин. Лабораторно: в крови: Hb 52 г/л, креатинин 716 мкмоль/л, мочевина 40,3 ммоль/л, общий белок 47 г/л, альбумин 22 г/л, К 7,5 ммоль/л; в моче: белок >3 г/л, эритроциты 200 кл/мкл. Состояние ребенка было расценено как тяжелое.

Девочка была госпитализирована в отделение реанимации и интенсивной терапии.

21.01.20 Гемотрансфузия эритроцитарной взвесью 10-15 мл/кг.

22.01.20 ЧДД 25 в мин., ЧСС 115 в мин.; АД: 100/70 мм.рт.ст.; отечность лица, ног, пастозность кистей. Была назначена заместительная почечная терапия (ЗПТ). Заключение: быстропрогрессирующий гломерулонефрит (БПГН), острое почечное повреждение (ОПП). В б/х крови: на фоне ЗПТ мочевина 24 ммоль/л, креатинин 440 мкмоль/л. Был назначен гепарин 150 ЕД/кг/сут и пульс-терапия метилпреднизолоном 1 г в/в 1 раз в день 3 дня, затем 1 раз через день.

24.01.20: Лабораторно: Hb 71 г/л, креатинин 339 мкмоль/л, мочевина 16,7 ммоль/л, альбумин 26 г/л. УЗИ органов брюшной полости: увеличение линейных размеров печени, без изменения паренхимы, умеренное количество свободной жидкости в брюшной полости. К терапии было добавлено однократное введение циклофосфамида 600 мг в/в.

27.01.20: Отмечалась анизокория. На МРТ головного мозга: признаки кисты эпифиза.

28.01.20: Бледность кожных покровов сохраняется, пастозность лица, отеки стоп.

Геморрагических высыпаний не было обнаружено, на передней поверхности левого бедра пальпировался безболезненный узел 0,5х0,5 см. При аускультации: жесткое дыхание, ослабленное в нижних отделах. АД 140/ 95 мм.рт.ст. Олигоанурия. Была переведена на терапию преднизолоном 60 мг/сут, циклофосфамид однократно 600 мг в/в капельно. ЗПТ была продолжена.

31.01.20: Признаки медикаментозного синдрома Иценко-Кушинга. Лабораторно: Hb 76 г/л креатинин 126 мкмоль/л, мочевина 7,2 ммоль/л, общий белок 48 г/л, альбумин 36 г/л. При исследовании: ANCA screen 3,6 (N<=1); pANCA/АТ к МРО 76,8 Ед/мл (N=0-10,0). Был поставлен диагноз: некротизирующий АНЦА-ассоциированный васкулит. АНЦА-ассоциированный быстропрогрессирующий гломерулонефрит, ОПП. Был назначен Амлодипин 2,5 мг 2 р/сут.

01.02.20: КТ-органов грудной полости: КТ-картина множественных двусторонних полисегментарных очаговых изменений; гидроторакс слева, небольшое количество жидкости в правой плевральной полости и в перикарде. Двусторонняя полисегментарная пневмония. К предшествующей терапии дополнительно был назначен Меропенем 10 мг/кг каждые 8 часов, Ко-тримоксазол 480 мг 2 раза в день длительно.

03.02.20: Ухудшение общего состояния: субфебрильная температура. АД 118/78 мм.рт.ст. Лабораторно: креатинин 283 мкмоль/л, мочевина 24 ммоль/л, общий белок 27 г/л, альбумин 33г/л, лейкоцитоз 12,87*109/л. КЩС была компенсирована. В ОАМ: белок 3,3 г/л, измененные эритроциты покрывали сплошь все поле зрения.

04.02.20: Был собран консилиум, на котором было принято решение о присоединении терапии ритуксимабом 375мг/м 2–4 недели.

05.02.20: Аускультативно наблюдались: среднепузырчатые влажные хрипы в нижних отделах легких. ЧДД 32/мин. Диагноз: микроскопический полиангиит, АНЦА положительный, с поражением почек (БПГН) и легких (геморрагический альвеолит).

Рентгенография органов грудной клетки: рентген-картина инфильтративных изменений с обеих сторон, преимущественно справа. Наличие жидкости в левой и правой плевральных полостях. Бронхоскопия: диффузное диапедезное двустороннее легочное кровотечние. Геморрагический бронхит. Лабораторно: тромбоциты 84 тыс/мкл. Подключение к аппарату ИВЛ.

07.02.20: УЗИ плевральной полости: эхо-признаки гидроторакса слева и выраженной гиповентиляции

лёгочной ткани в задне-каудальных отделах лёгкого слева.

09.02.20: Бронхоскопия: геморрагический бронхит.

10.02.20: Рентгенография органов грудной клетки: частичное восстановление воздушности лёгочной паренхимы с обеих сторон; дренаж в правой плевральной полости; признаки правостороннего гидроторакса. 12.02.2020: Купирование легочного кровотечения.

13.02.20: При осмотре: анурия. Лабораторно: Hb 100 г/л, тромбоциты 113 тыс/мкл, лейкоцитоз 20*109/л, мочевина 35 ммоль/л, креатинин 320 мкмоль/л. УЗИ почек: значительное нарушение гемодинамики.

24.02.20: Умеренное кровотечение со слизистых оболочек, выраженная тромбоцитопения, отсутствие коагуляции в тестах, повышение анти Ха-активности, петехии на туловище и конечностях. КТ-головного мозга: признаки отека мозга, множественных внутримозговых кровоизлияний, внутрижелудочкового кровотечения (ВЖК), субарахноидальное кровоизлияние, вентрикуломегалия. Было проведено оперативное вмешательство: имплантация наружного вентрикулярного дренажа. КТ в динамике: признаки нарастания отека головного мозга, вклинение мозжечка в большое затылочное отверстие, множественные внутримозговые кровоизлияния, ВЖК. Остановлено введение гепарина, введен протамин сульфата 25 мг, трансфузия криопреципитата 4 дозы.

25.02.20: УЗД брахиоцефальных артерий: в магистральных сосудах с двух сторон кровоток четко не определяется. УЗИ плевральных полостей: слева — минимальное количество жидкости. УЗИ брюшной полости: признаки асцита.

27.02.20: При осмотре: атоническая кома (ШКГ 3). Анурия. Лабораторно: активность по Квику 70% , МНО 1,25, ПВ 14,4 с; фибриноген по Клаусу 4,68 г/л; ТВ 26,1 с; АЧТВ 32,1, анти Ха-активность 0,12 Е/мл. ЗПТ была возобновлена. Терапия осталась прежняя.

05.03.20: ОАК (02:00): лейкоциты 1,2*10 9 /л; RBC 2,38*10 12 /л, Hb 71 г/л; гематокрит 20,5%, тромбоциты 3*10 9 /л, лимфоциты 24,1%, п/я 15%, с/я 70%. КЩС: некомпенсированный метаболический ацидоз, гипогликемия, гипербилирубинемия.

Биологическая смерть 05.03.20 в 11:10. По данным патолого-анатомического вскрытия от 06.03.20 предварительный диагноз: Некротизирующий АНЦА ассоциированный васкулит, некротический микрополиангиит. Осложнения: выраженный геморрагический синдром, множественные кровоизлияния в вещество головного мозга, распространенные кровоизлияния в легкие, двусторонний гемогидроторакс; гемогидроперитонеум. Непосредственной причиной смерти явилась полиорганная недостаточность. Морфологическое исследование органов в работе.

Вывод: некротизирующий АНЦА-ассоциированный васкулит требует повышенной настороженности и активной тактики ведения, ввиду стремительно развивающейся полиорганной недостаточности и высокого риска летального исхода.

ОККЛЮЗИОННЫЙ АРТЕРИАЛЬНЫЙ ТРОМБОЗ, РАЗВИВШИЙСЯ ПОСЛЕ ОПЕРАЦИИ ПО ПОВОДУ ВРОЖДЕННОГО ПОРОКА СЕРДЦА У ГРУДНОГО РЕБЕНКА

Лазарева М.С., Башарина Т.С.

Научный руководитель: доцент, к.м.н. Ларина Л.Е.

Кафедра пропедевтики детских болезней
ФГАОУ ВО РНИМУ им. Н.И. Пирогова
Минздрава России

Тромбоз — состояние, характеризующееся возникновением тромба с полной или частичной окклюзией сосуда и нарушением (или значимой угрозой нарушения) тканевого или органного кровотока.

У новорожденных тромбозы часто связаны с катетеризацией сосудов, соматической патологией и инфекцией. Патогенез тромбозов у детей практически всегда комплексный, а риск возникновения значительно увеличивается при сочетании нескольких протромботических факторов.

Пациент мальчик А., 14.02.2019 г.р.

Anamnesis vitae: Ребенок от первых самопроизвольных родов на 39 неделе (угроза прерывания на сроке 17 недель, в третьем триместре мать перенесла ОРВИ). Оценка по шкале Апгар – 8/8 баллов. Масса тела при рождении 3040г, рост 51 см, окружность головы – 35 см, груди – 34 см. Состояние при рождении удовлетворительное, над всей поверхностью сердца короткий систолический шум.

Anamnesis morbi: Из роддома ребенок переведен в отделение неонатологии МДГКБ. При проведении ЭХОКГ выявлен ВПС: двустворчатый клапан аорты с выраженным стенозом; открытое овальное окно (ООО) 3 мм. Пациент и его родители были консультированы кардиохирургом. Рекомендовано наблюдение кардиолога и плановая операция в старшем возрасте. Ребенок выписан в удовлетворительном состоянии.

При плановом проведении ЭХОКГ 25.03.2019: ВПС, выраженный стеноз клапана аорты с пиковым градиентом 90-95 мм рт.ст. (ср.гр. 58 мм рт.ст), ООО 3мм. Концентрическая гипертрофия левого желудочка. Ребенок экстренно госпитализирован в отделение кардиохирургии для проведения оперативного вмешательства. При поступлении выставлен диагноз: Двустворчатый клапан аорты. Выраженный стеноз клапана аорты. ООО. НК 2А. II Ф.К. Ross.

27.03.2019 г. проведена транслюминальная баллонная вальвулопластика аортального клапана. Результаты операции хорошие (ЭХОКГ: пиковый градиент на аортальном клапане 38 мм рт.ст.; средний

градиент 18 мм рт.ст. незначительная аортальная регургитация, полости сердца не расширены, сократимость левого желудочка в пределах нормы, ФВ 66%).

Послеоперационный период осложнился окклюзионным тромбозом наружной подвздошной и бедренной артерий слева. УЗДГ: просвет наружной подвздошной, бедренной артерий выполнен гиперэхогенными и изоэхогенными тромботическими массами, кровоток при ЦДК не определяется на протяженных участках, на отдельных участках в виде единичных пикселей, пристеночно; визуализируются коллатерали.

Проводилась терапия гепарином, антитромбином 3, протеином С, простагландином Е1, дальтепарином натрия. По данным УЗДГ сосудов нижних конечностей отмечена положительная динамика в течении тромбоза (реканализация бедренной и подвздошной артерий). Пациент выписан с продолжением терапии дальтепарином натрия в дозе 150 ЕД/кг (разовая доза) 2 раза в день не менее трех месяцев, под контролем анти-Ха-активности 1 раз в месяц. УЗДГ сосудов нижних конечностей 1 раз в месяц, контрольный осмотр детским кардиологом через 2 недели. Пациент выписан 10.04.2019.

Госпитализация в отделение гематологии МДГКБ с 19 по 21 мая 2019 года для коррекции терапии. В биохимическом анализе крови — пограничная гиперхолестеринемия (5,46 ммоль/л). В коагулограмме уровень естественных антикоагулянтов не снижен, безопасен с точки зрения рецидива тромбоза. Было решено прекратить антикоагулянтную терапию.

При повторной госпитализации с 26 по 28 июня 2019 года по данным УЗДГ тромботические массы в просвете сосудов не определяются, просвет наружной подвздошной артерии слева умеренно сужен – 2,3 мм (справа – 2,9 мм), интенсивность кровотока в режиме ЦДК и показатели ЛСК несколько ниже, чем справа. По сравнению с исследованием в мае отрицательной динамики нет. В гемограмме патологических изменений не выявлено. В биохимическом анализе крови — умеренная дислипидемия. Коагулограмма компенсирована. В коррекции гемостаза пациент не нуждается.

По данным УЗДГ сосудов в декабре 2019 года: признаков сужения подвздошной и бедренной артерий слева нет. Гемодинамика без патологии.

Гемостатический баланс у новорожденных и детей грудного возраста менее устойчив, чем таковой у взрослых. Это объясняется сниженной активностью как прокоагулянтов, так и антикоагулянтов. Активность фактора VIII и фактора Виллебранда после рождения выше, чем активность их ингибиторов — протеинов С и S.

В связи с данными физиологическими особенностями свертывающей и ротивосвертывающей систем у новорожденных при проведении терапии и оперативных вмешательств стоит учитывать возможный риск развития как тромботических, так и геморрагических осложнений. В целях предупреждения их возникновения необходимо проводить своевременную профилактику, а при развитии важно как можно раньше начинать диагностику и лечение.

КЛИНИЧЕСКИЙ СЛУЧАЙ ФУЛЬМИНАНТНОЙ ФОРМЫ МЕНИГОКОККОВОЙ ИНФЕКЦИИ

Найко Т.В.

Научный руководитель: доцент, к.м.н. Ларина Л.Е.

Кафедра пропедевтики детских болезней
ФГАОУ ВО РНИМУ им. Н.И. Пирогова
Минздрава России

Менингококковая инфекция — острое инфекционное заболевание, вызываемое диплококком Neisseria meningitidis, передающееся воздушно-капельным путем, протекающее с развитием менингококцемии, характеризующейся тяжелым поражением нервной системы и часто сопровождающимся развитием инфекционно-токсического шока.

Данное заболевание характеризуется периодичностью. Интервалы между отдельными подъемами заболеваемости колеблются от 4 до 14-15 лет. У детей первого года жизни, как правило, чаще регистрируется сверхострая форма менингококкового сепсиса.

Актуальность данной темы связана с тем, что прививка от менингококковой инфекции не входит в число обязательных прививок Национального календаря, что должно вести к усиленной настороженности в связи с молниеносным течением заболевания и с возможным летальным исходом у детей, которые не были привиты от менингококковой инфекции.

Мальчик М., 1,6 лет, родившийся 08.08.2018 г. от второй беременности, вторых

оперативных родов — кесарево сечение на 38 неделе беременности, масса при рождении 3200 г, длина 50 см, оценка по шкале Апгар 8/9, был выписан из роддома на 4 день.

Из anamesis vitae: прививки по возрасту. Из перенесенных заболеваний — ОРВИ,

атопический дерматит. Anamnesis morbi: 19.12.19 мать отметила подъем температуры до 37,4° С. 20.12.19 ребенок был осмотрен дежурным педиатром, была назначена симптоматическая терапия. 21.12.19 — подъем температуры до пиретических значений (39,4° С), отмечался жидкий стул до 4 раз. 23.12.19 вновь подъем температуры до 39,2° С, в ночь на 24.12.19 мать отметила монотонный крик, появление отеков верхних конечностей, кровоточивость десен. В 7:00 утра была вызвана бригада скорой медицинской помощи, ребенок не был госпитализирован. В 9:00 стали отмечаться синюшность кожных покровов, появление сыпи по всему телу, образо-

вание в области правого запястья. Была вызвана бригада СМП, ребенок был госпитализирован в Морозовскую детскую государственную клиническую больницу в отделение реанимации и интенсивной терапии №29.

Объективный статус: общее состояние крайне тяжелое, глубокая кома, оценка по шкале Глазго 5. В коагулограмме отмечались выраженная гипокоагуляция (протромбиновый индекс 42 %, фибриноген 0,97 г/л, АЧТВ 53,7 с). В биохимическом анализе крови тяжелая гипопротеинемия: общий белок 46,6 г/л, альбумин 24,0 г/л, азотемия: уровень мочевины 14,7 мМоль/л, креатинин 156,0 мкмоль/л, значительное увеличение трансаминаз: аспартатаминотранферазы (731,3 ЕД/л), аланинаминотрансферазы (121,1 ЕД/л), СРБ 0,2657 г/л, уровень прокальцитонина >10 нг/мл. В результатах люмбальной пункции отмечались цитоз 8/3 мкл, лимфоциты 4 клетки, макрофаги 4 клетки, белок 0,432 г/л. В общем анализе крови анемия легкой степени тяжести (Hb 104 г/л), выраженная тромбоцитопения (PLT 35 10*9/л).

При рентгенологическом исследовании выявлены наличие инфильтративных изменений в легких с обеих сторон, наличие воздуха в плевральной полости.

Терапия в реанимационном зале: инфузия глюкозо-солевых растворов 20 мл/кг/час, кардиотоники/вазопрессоры: допамин 10 мкг/кг/мин, норадреналин 0,5 мкг/кг/мин, преднизолон 60 мг в/в, цефтриаксон 1 гр 2 р/сут. Медикаментозная седация: фентанил 5 мкг/кг/час, рокуроний 0,6 мг/кг/час.

24.12.2019 в 12:40 были зафиксированы жизнеугрожающая брадикардия с переходом в асистолию, отсутствие пульса на магистральных артериях, отсутствие электрической активности миокарда по данным ЭКГ, мидриаз, отсутствие сознания. Была начата расширенная сердечно-легочная реанимация, через 30 минут проведения расширенной СЛР электро-активность миокарда по данным ЭКГ отсутствовала, в связи с этим в 13:10 была констатирована смерть.

Посмертный диагноз (основной): менингококковая инфекция, генерализованная форма.

Острая менингококцемия.

Данный клинический случай является примером несвоевременной клинической диагностики. Заболевание является жизнеугрожающим, встречаются молниеносные формы, которые могут привести к летальному исходу. Обсуждение вопроса о введении в Национальной календарь прививки против менингококковой инфекции остается открытым.

КЛИНИЧЕСКИЙ СЛУЧАЙ КОЛХИЦИН-РЕЗИСТЕНТНОЙ СЕМЕЙНОЙ СРЕДИЗЕМНОМОРСКОЙ ЛИХОРАДКИ

Лушникова Е.Ю.

Научный руководитель: старший научный сотрудник отдела оптимизации иммунодефицитов, врач педиатр, иммунолог-ревматолог, к.м.н. Козлова Анна Леонидовна

ФГАОУ ВО РНИМУ им. Н.И. Пирогова Минздрава России
НМИЦ ДГОИ им. Дмитрия Рогачева

Семейная средиземноморская лихорадка (Familial Mediterranean fever — FMF), так же известная как периодическая болезнь (ПБ) — аутовоспалительное заболевание из группы инфламасомопатий, наследуемое по аутосомно-рецессивному типу. Характеризуется приступами периодической лихорадки с полисерозитом, развитием АА-амилоидоза, иногда рожистым воспалением кожи. Чаще всего данная патология встречается у жителей средиземноморского региона , а именно у армян, турок, евреев, арабов и итальянцев.

Причиной возникновения семейной средиземноморской лихорадки является мутация в гене MEFV, кодирующем белок пирин, который, связываясь с инфламмасомой, ингибирует активацию каспазы и последующую секрецию провоспалительного цитокина IL-1. Данная мутация приводит к гиперсекреции ИЛ-1 и стимуляции воспалительного процесса.

Классической терапией при данном заболевании является применение колхицина, однако, существуют случаи, не отвечающие на данную терапию. Принимая во внимание тот факт, что отсутствие контроля атак семейной средиземноморской лихорадки приводит в высокому риску развития амилоидоза почек и полиорганной недостаточности, пациенты с колхицин-резистентными формами заболевания требуют терапии с применением современных патогенетических препаратов — блокаторов ИЛ-1.

Описание клинического случая: Пациент Х., 8 лет, родом из Дагестана. Анамнез жизни отягощен. Ребенок от 2 беременности, 2 самостоятельных преждевременных родов на сроке 36 нед. Течение беременности: на фоне обострения пиелонефрита, анемии, врожденной гипоплазии одной почки. Вес при рождении 2800 г. Рост 50 см. В течение 2-х недель находился на выхаживании. Семейный анамнез отягощен: близкородственный брак (родители троюродные брат и сестра), у младшей сестры — генетически подтвержденная FMF.

Заболевание дебютировало на первом году жизни в виде эпизодов повышения температуры до 40*С длительностью от 1 до 3 дней, сопровождающихся абдоминальными болями и диареей, а так же повышением острофазовых маркеров крови (повышение С-реактивного белка до 3х норм). Частота эпизо-

дов — несколько раз в месяц. В связи с этим пациент неоднократно был госпитализирован в различные стационары по месту жительства. В возрасте 2х лет наблюдался в отделении гастроэнтерологии РДКБ (г. Москва) с подозрением на воспалительное заболевание кишечника, где для верификации диагноза ему было проведено молекулярно-генетическое обследование. В гене MEFV обнаружена патогенная мутация c.2080A>G, p. M694V в гомозиготном состоянии.

На основании клинической и лабораторной картины, данных семейного анамнеза и результатов молекулярно-генетического обследования был поставлен диагноз «Семейная средиземноморская лихорадка». Инициирована терапия колхицином в дозе 500 мкг в сутки.

В три года, во время плановой госпитализации в отделение иммунологии ДГКБ№9, на фоне терапии колхицином у пациента развился очередной эпизод заболевания в виде повышения температуры до 38,6С, адбоминальных болей, повышения СРБ до 106,7 мг/л; получал НПВС с положительным эффектом. Доза колхицина была увеличена в два раза. Однако, в период до следующей госпитализации приступы сохранялись, к указанной выше симптоматике добавились боли в локтевых, лучезапястных и коленных суставах. Во время приступа СРБ 114 г/л, вне приступа в пределах референсных значений. В дальнейшем сокращения частоты эпизодов удалось добиться только на терапии колхицином в дозировке 2мг/кг, однако, в связи с тем, что эффект был недостаточным, было принято решение направить пациента в отделение иммунологии НМИЦ ДГОИ им. Дмитрия Рогачева для рассмотрения вопроса о применении антицитокиновой терапии.

Во время плановой госпитализации у пациента Х. отмечалось повышение температуры до 38,4, сопровождающееся абдоминальной болью и болью в грудной клетке. По данным МСКТ выявлен асептический плеврит, что дополнительно свидетельствует в пользу недостаточной эффективности от проводимой базовой терапии Колхицином. По данным лабораторного обследования в момент приступа — лейкоцитоз до 22,5х10*9/л, нейтрофилез 17,63х10*9/л, повышение СРБ до 58,1 мг/л, СОЭ 15 мм/час. Данное состояние было расценено, как обострение основного заболевания, в связи с чем была инициирована антицитокиновая терапия Канакинумабом — препаратом моноклональных антител к ИЛ-1-бета, в стартовой дозе 2,9 мг/кг (75 мг/сут) с положительным эффектом.

С целью достижения медикаментозного контроля/ремиссии основного заболевания, учитывая недостаточную эффективность проводимой ранее терапии колхицином, принято решение продолжить антицитокиновую терапию. Отмена Канакинумаба может привести к потере контроля/ремиссии заболевания и развитию серьезных осложнений. Пациенту было рекомендовано проведение регулярных анализов крови: ОАК с дифференциальным подсчетом лейкоцитарной формулы, СОЭ, СРБ. Терапия с применением препарата Канакинумаб будет продолжена по схеме 75 мг/1 раз в 8 недель.

Заключение: Семейная средиземноморская лихорадка — это генетически-обусловленное заболевание, ассоциированное с высоким риском развития тяжелых осложнений в виде амилоидоза почек и полиорганной недостаточности, в связи с чем данное заболевание требует постоянной терапии. В случаях недостаточной эффективности или непереносимости основного базового препарата необходимо рассмотреть возможность инициации терапии препаратом Канакинумаб — единственным в мире зарегистрированным препаратом для терапии колхицин-резистентным форм FMF.

КЛИНИЧЕСКИЙ СЛУЧАЙ ПАЦИЕНТА С БОЛЕЗНЬЮ ЭРДГЕЙМА-ЧЕСТЕРА С ИЗОЛИРОВАННЫМ ПОРАЖЕНИЕМ ГОЛОВНОГО МОЗГА

Русскин В.О., Турчинец А.М.

Научные руководители:
Холин Алескей Александрович, д.м.н., профессор;
Соловьев Владимир Борисович, врач-невролог, заведующий лаборатории

Видео-ЭЭГ мониторинга МДГКБ
ФГАОУ ВО РНИМУ им. Н.И. Пирогова
Минздрава России
Морозовская детская городская клиническая больница

Введение: Болезнь Эрдгейма-Честера — это редкое мультисистемное заболевание, характеризующееся сверхпродукцией и накоплением гистиоцитов в различных органах и тканях. Гистиоциты — это компоненты моноцитарного ростка, являются тканевыми макрофагами. В типичных случая заболевание характеризуется поражением скелета, эндокринной системы, почек, ЦНС.

Актуальность: точных данных о частоте встречаемости болезни Эрдгейма-Честера нет в связи с редкостью данной патологии, в мировой литературе описано около 500 больных. В большинстве случаев заболевание начинается с боли в костях, впоследствие присоединяются слабость в нижних конечностях, экзофтальм, диабет и неврологические симптомы. Данный случай демонстрирует крайне редкое проявление болезни Эрдгейма-Честера с изолированным поражением ЦНС. Стоит отметить, что симптомы поражения других систем не появились на протяжении длительного периода времени (8лет). Ребенок от первой беременности. Акушерский анамнез не отягощен. Раннее развитие по возрасту.

Дебют заболевания в 2012 году в возрасте 11 лет с генерализованного тонико-клонического приступа, находился на стационарном лечении, где было проведено МРТ-исследование и выявлено объем-

ное образование левой височной доли, расценено как астроцитома. В дальнейшем в течении 5 лет находился на динамическом наблюдении, 1 раз в год проводил ПЭТ с метионином, отрицательной динамики не наблюдалось. До 2017 года получал вальпроаты в дозировке 21 мг\кг\сут Приступы сохранялись в виде остановки активности, фиксации взора длительностью до 5-10 сек частотой несколько раз в год. В дальнейшем рекомендациям не следовал, дозировку АЭП не соблюдал. В августе 2018 года отмечалась серия генерализованных тонико-клонических приступов в ответ на повышение температуры. Был госпитализирован в отделение реанимации, где состояние было стабилизировано, после чего ребенок был переведен в отделение неврологии и выписан с рекомендациями приема вальпроатов 900 мг х 2 р\сут. В октябре 2018 года состояние ухудшилось — приступы повторялись с частотой 4 раза\сут. В связи с чем было принято решение о нейрохирургическом вмешательстве. В декабре 2018 года было проведено хирургическое удаление объемного образования левой височной доли. По результатам гистологии от января 2019 года: картина гистоцитарного поражения головного мозга, соответствует болезни Эрдгейма-Честера. Исход хирургического лечения — IA по Engel.

Заключение: данный клинический случай является уникальным примером изолированного поражения ЦНС при болезни Эрдгейма-Честера без проявления симптомов поражения других органов и систем с катамнезом в 8 лет.

АУТОИММУННЫЙ ЛИМФОПРОЛИФЕРАТИВНЫЙ СИНДРОМ

Доброток А.В., Русакова В.А.

Научный руководитель: доцент, к.м.н. Ларина Л.Е.

Кафедра пропедевтики детских болезней ПФ ФГАОУ ВО РНИМУ им Н.И. Пирогова МЗ РФ

Первичные иммунодефицитные состояния (ПИД) — это генетически детерминированные заболевания, связанные с дефектами одного или нескольких компонентов системы иммунитета, а именно: клеточного и гуморального иммунитета, фагоцитоза, системы комплимента.

Частота встречаемости ПИД составляет от 1:1000 до 1:5 000 000 в зависимости от формы. К настоящему времени известны более 140 молекулярно-генетических дефектов, приводящих к стойким иммунным дисфункциям.

Аутоиммунный лимфопролиферативный синдром (АЛПС) — генетически обусловленное заболевание, характеризующееся иммунной дисрегуляцией вследствие потери контроля над лимфоцитарным гомеостазом из-за нарушения апоптоза. В настоящий момент в мировой литературе описано более 500 пациентов с диагнозом АЛПС. 75% случаев приходится на дефект гена FAS-рецептора и FAS-лиганда. Остальные могут быть связаны с дефектами генов CASP10, CASP8, FADD, PRKCD, кодирующих белки сигнальных путей апоптоза.

Пациент А.И., 2 года, 10.10.2019г. впервые поступил в отделение гематологии МДГКБ с жалобами на сыпь, вялость, носовое кровотечение.

Anamnesis vitae: от 3 беременности (1-я — девочка, здорова, 2-я — девочка, здорова), протекавшей без осложнений. Третьи роды в срок, самостоятельные. Масса при рождении 3450г, длина – 54 см, APGAR 8/9. На первом году жизни рос и развивался по возрасту.

Перенесённые заболевания: ветряная оспа в 2 месяца жизни, обструктивный острый бронхит, гнойный отит, буллёзный отит, лимфаденопатия с 04.2019г., ОРВИ, герпетическая инфекция с 09.2019г. Наследственность не отягощена. Аллергия на Амоксициллин. Хронические заболевания родители отрицают.

Anamnesis morbi: с 6 месяцев жалобы на лимфаденопатию, неоднократно находился на стационарном лечении в связи с рецидивирующими инфекционными заболеваниями. В ДГКБ №9 им. Г.Н. Сперанского установили повышение содержания дважды негативных Т-лимфоцитов (NCRab+CD3+CD4-CD8-) до 12,6% (N до 6%), общий витамин B12 10590 пг/мл (N 180-914 пг/мл), гипергаммаглобулинемия IgA 1590 мг/дл (N 14.0-92.0 мл/дл), IgG 13620мг/дл (275-1020 мг/дл).

С 19.09.2019г по 28.09.2019г госпитализирован в НМИЦ ДГОИ им. Д. Рогачёва с подозрением на ПИД. Рассматривался диагноз АЛПС, однако мутации в гене FAS не были выявлены. Выписан с рекомендацией о проведении панельного секвенирования.

Вечером 09.10.2019г у ребёнка появилась петехиальная сыпь на нижних конечностях.

10.10.2019г экзантема распространилась на туловище, шею и лицо. Отмечены единичные мелкие экхимозы на бёдрах и голенях. Появились кровотечение из носа и кровоточивость дёсен, которые самостоятельно купировались. В этот же день госпитализирован в МДГКБ. При объективном обследовании выявлена лимфаденопатия поднижнечелюстной, переднешейной, заднешейной, подмышечной групп. Лимфоузлы размером до 1 см. В области шеи болезненные при пальпации. На слизистой полости рта геморрагии. Печень увеличена, нижний край гладкий. По данным УЗИ органов брюшной полости от 11.10.2019г: эхографические признаки гепатоспленомегалии, мезентериальной лимфаденопатии.

Лабораторные исследования указывают на постгеморрагическую анемию I степени: RBC 3,58 х10 12 /л, HGB 92 г/л, RDW 18,1%, анизоцитоз +, микроциты ++, гипохромия +++, относительное количество Rt 5,21%. Прямая и непрямая пробы Кумбса отрицательные. В миелограмме увеличение клеток эритроидного ростка и снижение лейко-эритробластического отношения. В клиническом анализе крови тромбоцитопения 1-6 х10 9 /л, лимфоцитарный лей-

коцитоз и нейтропения. В биохимическом анализе крови гипериммуноглобулинемия (IgG 1145 мг/дл, IgA 134,1 мг/дл), цианокобаламин более 1500 пг/мл. IgG к Herpes simplex virus 1, антитела к Epstein-Barr virus EA, IgG к Chlamidia pneumonia сомнительные.

Проведена гемостатическая терапия: Этамзилат 250 мг/сутки. На фоне терапии внутривенным иммуноглобулином (ВВИГ), а именно Привиджен 2г/кг/курс, клинико-гематологического эффекта не отмечено. По результатам миелограммы данных за дебют гемобластоза не получено, начата пероральная терапия Преднизолоном 3 мг/кг/сутки. На 20-ый день терапии достигнута клинико-гематологическая ремиссия. Ребёнок выписан 02.11.2019г в удовлетворительном состоянии. Рекомендовано продолжить приём преднизолона до 30.11.2019г под контролем гематолога по месту жительства.

24.01.2020г повторное поступление МДГКБ. Экстренная госпитализация в ОРИТ в связи с тяжёлой аутоиммунной гемолитической анемией (RBC 1,58 х10 12 /л, HGB 49 г/л, прямая и непрямая пробы Кумбса положительные, гипербилирубинемия за счёт прямой и непрямой фракций, повышение активности ЛДГ и концентрации ферритина, в миелограмме увеличение клеток эритроидного ростка и снижение лейко-эритробластического отношения).

Жалобы на субфебрилитет, кашель в течение двух недель, иктеричность кожных покровов, потемнение мочи. По данным УЗИ органов брюшной полости от 27.01.2020г.: эхографические признаки гепатоспленомегалии, деформации желчного пузыря, портальной лимфаденопатии. В клиническом анализе крови тромбоцитоз, лимфоцитарный лейкоцитоз, нейтропения. В биохимическом анализе крови гипериммуноглобулинемия (IgG 1859 мг/дл, IgA 163,2 мг/дл), цианокобаламин более 2000 пг/мл. IgG к Herpes simplex virus 1, антитела к Epstein-Barrvirus EA, IgG к Chlamidia pneumonia отрицательные.

За время наблюдения на фоне лечения ВВИГ (Привиджен1 г/кг/курс 2 курса), пульс-терапии Дексаметазоном 0,5 мг/кг и Метилпреднизолоном 10 мг/кг 2 р/д в течение 4 дней, с последующей терапией Преднизолоном 2 мг/кг/сутки, гемотрансфузий эритроцитарной взвесью 25.01.20г., 01.02.20г. и 05.02.20г. состояние улучшилось. При выписке HGB 128 г/л, явления гемолиза купированы (кожные покровы светло-розовые, моча светлая). Выписан 15.02.2019г. в удовлетворительном состоянии. Рекомендовано продолжить приём Преднизолона до 03.04.20г.

Заключение.

Состояние пациента соответствует критериям диагностики АЛПС:

- персистирующее увеличение периферических лимфатических узлов в трёх и более группах и/или гепатоспленомегалия (с 6 месяцев жалобы на лимфаденопатию поднижнечелюстной, переднешейной, заднешейной, подмышечной групп, гепатоспленомегалия);
- аутоиммунные гемоцитопении и/или другие аутоиммуные нарушения (24.01.2020г госпитализация в связи с тяжёлой аутоиммунной гемолитической анемией);
- повышение уровня иммуноглобулинов сыворотки крови (с 11.10.19г гипериммуноглобулинемия IgG и IgA);
- содержание (более 6%) двойных негативных Т-лимфоцитов в периферической крови (ДНТ до 12,6%);
- повышение уровня цианокобаламина в крови (с 11.10.19г более 1500 пг/мл).

Отсутствие дефектов в гене FAS не исключает наличие мутации в других причинно-значимых генах, подтверждающих АЛПС. Рекомендовано проведение панельного секвенирования.

АЛПС требует как можно более ранней диагностики, начала лечения и профилактики, а также повышенной настороженности врача к прогрессированию и утяжелению заболевания. Необходимы наблюдения педиатра, гематолога, иммунолога с обязательным исследованием гемограммы и реакции Кумбса. Следует соблюдать охранительный режим (избегать травм, переохлаждений, инсоляции, ОРВИ), уделять особое внимание профилактике рецидивов гемолиза при возникновении инфекционных осложнений.

Исключается приём препаратов, блокирующих функции тромбоцитов (препараты салициловой кислоты, пиразолидоновых производных, гепарина, пентоксифиллина).

Вакцинация проводится в период длительной ремиссии.

КЛИНИЧЕСКИЙ СЛУЧАЙ ФОКАЛЬНОЙ ЭПИЛЕПСИИ У ПАЦИЕНТА С ПОРОКАМИ РАЗВИТИЯ ГОЛОВНОГО МОЗГА

Адалимова Н.С.

Научный руководитель: д.м.н., профессор Холин Алексей Александрович

Кафедра неврологии, нейрохирургии и медицинской генетики им. акад. Л.О. Бадаляна ФГАОУ ВО РНИМУ им. Н.И. Пирогова Минздрава России

Одной из частых причин тяжёлых форм эпилепсии у детей являются пороки развития головного мозга. В связи с расширением возможностей такой развивающейся области как хирургия эпилепсии — пациенты с пороками развития нуждаются в своевременном обследовании. Пороки развития, в частности фокальные кортикальные дисплазии, могут быть диагностированы только при нейровизуализационном обследовании, а именно МРТ, а верифицированы только при гистологическом исследовании.

Клинический случай. Пациент Х., ребёнок от вторых родов, второй беременности, протекавшей с

угрозой прерывания в 3 триместре. Роды на 37 нед., самостоятельные, воды светлые, закричал сразу. Масса при рождении 3360 г., рост – 53 см.

На НСГ сразу после рождения отмечалась выраженная внутренняя гидроцефалия, микротромбы в передних рогах. Отмечались фебрильные судороги. Привит согласно календарю. Перенесенные заболевания — ангина, ОРВИ, ветряная оспа.

Первый эпилептический приступ случился 28.08.19, утром, во время занятий, описанный как "замирание, затем поворот головы вправо и переход в генерализованный судорожный припадок". Также два приступа произошли 11.09.19. После введения в терапию Финлепсина (100 мг), приступов больше не было.

ЭЭГ от 11.09.19 — основной ритм не соответствует возрастной норме. На фоне выраженных диффузных изменений регистрируется медленноволновая активность тета диапазона, комплекс ОМВ в фронто-центральных отделах.

МРТ от 03.10.19 — МР-картина ФКД в лобных долях — с двух сторон определяется утолщение коры, нарушена архитектоника, извилины и борозды сглажены. Определяется локальное углубление кортикальных борозд с образованием латеральных ямок. Выраженная заместительная гидроцефалия.

Таким образом, ранняя нейровизуализация и клиническая диагностика пороков развития головного мозга, сопровождающихся эпилептическими приступами у детей, способствуют своевременному назначению рациональной антиэпилептической терапии и нейрохирургического лечения. Это снижает долю формирования фармакорезистентной эпилепсии, а значит, способствует улучшению качества жизни таких пациентов.

КЛИНИЧЕСКИЙ СЛУЧАЙ ФАТАЛЬНОЙ ФАМИЛЬНОЙ БЕССОННИЦЫ У ПАЦИЕНТКИ С МАНИФЕСТАЦИЕЙ КЛИНИЧЕСКИХ СИМПТОМОВ В 16 ЛЕТ

Адалимова Н.С.

Научный руководитель:
д.м.н., профессор Холин Алексей Александрович

Кафедра неврологии, нейрохирургии
и медицинской генетики им. акад. Л.О. Бадаляна
ФГАОУ ВО РНИМУ им. Н.И. Пирогова
Минздрава России

Стенли Прузинер, американский доктор, стал тем человеком, который смог объяснить суть и патогенез прионных заболеваний, за что был удостоен Нобелевской премии в 1997 году. Что мы знаем о прионных заболеваниях на сегодняшний день? У человека прионные заболевания могут наследоваться, могут возникать спорадически, а также быть приобретенными и контагиозными. Нейродегенеративные заболевания данной группы, имея долгий инкубационный период (годы) — после манифестации симптомов быстро прогрессируют, приводя к развитию двигательных нарушений и деменции.

Клинический случай. Пациентка А. 16 лет, перинатальный анамнез не отягощён, раннее развитие в соответствии с возрастной нормой.

Первые жалобы появились в январе 2019 года — на нарушение сна. Пациентка жаловалась на короткий, поверхностный сон, до 4-5 часов, беспокоили кошмары. Также отмечала аменорею с начала января. С февраля 2019 года отмечалось чувство онемения в конечностях. В начале марта пациентка отмечала боли во всем теле неспецифического характера, а так же постоянный субфебрилитет — до 37,5 градусов.

С августа 2019 отмечается нарушение походки и координации, навязчивые движения по типу хореоидных, приступы парадоксального навязчивого дыхания с тоническим напряжением мускулатуры, снижение мышечного тонуса, нарушение тазовых функций в виде дневного и ночного энуреза, сохраняется субфебрилитет, повышенная потливость. Отмечались зрительные галлюцинации на фоне общего когнитивного дефицита, сон так и не был нормализован.

МРТ от 09.09.2019 — без патологии, электронейромиография от 17.09.2019г — патологии не выявлено, анализ крови на антитела от 17.09.19 — отрицательные, ЭЭГ — без эпилептиформной активности. Обследована на системные заболевания от 23.07.2019г — без особенностей. Ликвор — норма. Проведен анализ крови на церулоплазмин и анализ суточной меди в моче от 24.10.2019г — патологии не выявлено.

В анамнезе пациентки есть указание на то, что бабушка пациентки по отцовской линии наблюдалась с диагнозом рассеянный склероз в 48 лет, отмечались симптомы двигательных нарушений и деменция, умерла в 50 лет.

В виду исключения аутоиммунных, метаболических и большинства возможных причин заболевания, пациентке был выставлен диагноз "наследственно-дегенеративное заболевание ЦНС не дифференцированное". В декабре 2019 года пациентку направили на генетическое обследование. Результаты полного экзомного секвенирования: патогенный вариант гена PRNP, приводящий к аминокислотной замене p.Asp178Asn. Данный вариант был ассоциирован у множества пациентов с фамильной фатальной бессоницей, которая характеризуется нарушением сна, прогрессирующим со временем, галлюцинациями, делирием и дизавтономией, предшествующей моторным и когнитивным нарушениям.

В литературе описано менее 50 семей с верифицированным диагнозом ФФБ.

Случай данной пациентки уникален также по той причине, что обычный возраст манифестации кли-

нических симптомов — 48–51 год, у нашей же пациентки первые признаки заболевания появились в 16 лет. Эффективное лечение на данном этапе отсутствует. Ведутся исследования, направленные на рассмотрение клинических особенностей прионных заболеваний, молекулярно-генетические аспекты их патогенеза, принципы современной диагностики.

Данный случай демонстрирует важность своевременной диагностики в виде генетического обследования пациентов с нейродегенеративными заболеваниями, в особенности пациентов с отягощенным анамнезом по данной группе заболеваний.

ФУЛЬМИНАНТНАЯ ПУРПУРА У РЕБЕНКА С МЕНИНГОКОКЦЕМИЕЙ

Горбенко Т. М.

Научный руководитель: к.м.н., доцент кафедры пропедевтики детских болезней Педиатрического факультета РНИМУ им. Н.И. Пирогова, Ларина Л. Е.

ФГАОУ ВО РНИМУ им. Н.И. Пирогова Минздрава России

Менингококцемия — генерализованная форма менингококковой инфекции, проявляющаяся бактериемией с массивной гибелью менингококков (Neisseria meningitidis).

Пациент А., 1 год 5 мес., находится на лечении в МДГКБ ДЗМ г. Москвы с 12.01.2020г. по настоящее время.

Из анамнеза: около 20:30 11.01.2020 ребенок внезапно стал резко беспокойным, периоды беспокойства повторялись до 3 раз. Лихорадил вечером 11.01 до 37,8 о С. Бригадой СМП доставлен в приемное отделение МДГКБ. При поступлении состояние средней тяжести, сознание ясное, беспокоен, двигательно расторможен, периодически отмечается монотонный крик. ЧДД – 35 в мин., АД – 95/62, ЧСС – 118 уд/мин. Локальный статус: по правой боковой поверхности живота единичные атопичные элементы, выявленные при осмотре в приемном отделении. Наличие другой сыпи вечером 11.01.2020 мать отрицает. От менингококковой инфекции не привит.

Спустя 8 часов повышение температуры тела до 39,5 о С, кожный геморрагический синдром в виде множественных крупных геморрагических высыпаний диаметром до 4-5 см на туловище, конечностях, голове. Рвота съеденной пищей, 3 раза. Выявлены менингеальные симптомы: ригидность затылочных мышц, нижний симптом Брудзинского сомнительный.

Печень +2-3 см от края реберной дуги. Был поставлен предварительный диагноз: Менингококцемия; ребенок был переведен в отделение реанимации и интенсивной терапии.

В гемограмме от 12.01.2020 — тромбоцитопения (101 тыс/мкл), анемия I степени, нейтрофилёз со сдвигом лейкоцитарной формулы влево (лейкоциты – 10,6 тыс/мкл (п/я – 7%, с/я – 62%, лф – 22%, мн – 9%)). В единичных нейтрофилах обнаружены бобовидные структуры, похожие на менингококки. В биохимическом анализе крови от 12.01.2020 — выраженные воспалительные изменения: прокальцитонин более 10 нг/мл, С-реактивный белок 0,1 г/л.

В коагулограмме от 12.01.2020: гипокоагуляция по факторам протромбинового комплекса (ПТИ – 32%), фибриноген – 1,45 г/л, АЧТВ – 44,6 сек, выраженный дефицит естественных антикоагулянтов (в большей степени протеина С (10%) и незначительный протеина S – (60%)), антитромбин III – 77%. SpO_2 – 97%, ребенок переведен на ИВЛ.

В гемограмме от 13.01.2020 — тромбоцитопения до 35 тыс/мкл, в большей степени за счет синдрома потребления, в биохимическом анализ крови от 14.01.2020 — признаки поражения печени (гипопротеинемия, гипоальбуминемия, повышение мочевины, многократное повышение трансаминаз, больше АСТ и ЛДГ, высокий СРБ).

На момент осмотра 15.01.2020 динамика состояния отрицательная, крайняя тяжесть состояния обусловлена явлениями полиорганной недостаточности. Периферические отеки диффузные, вплоть до анасарки. Множественные геморрагические высыпания с некротическими элементами на туловище, конечностях и голове, не нарастают. SpO_2 – 90%, тахикардия 157 уд/мин на фоне гипертермии. Аускультативно дыхание жесткое, проводится во все отделы, хрипы влажные мелко-пузырчатые. Гемодинамика нестабильная, тенденция к артериальной гипотонии. АД: 107/61 мм. рт. ст, пульс 157 уд/мин.. На рентгенограмме отмечается отрицательная динамика по сравнению с рентгенограммой от 14.01.2020: нарастание инфильтративных изменений с обеих сторон.

На момент осмотра 16.01.2020 состояние крайне тяжелое, без отрицательной

динамики, по данным общего анализа крови сохраняется анемия, тромбоцитопения. Печень +5 см от края реберной дуги. Проведена бронхоскопия, по результатам которой выявлен фибринозно-гнойный двухсторонний эндобронхит 2 степени. На компьютерной томографии органов грудной полости выявлен ателектаз верхней доли правого легкого, нижней доли левого легкого, полисегментарные инфильтративные изменения в обоих легких.

При осмотре неврологом выявлена умеренно выраженная ригидность затылочных мышц, мышечный тонус гипотоничный, сухожильные рефлексы оживлены. Нельзя исключить течение полинейропатии критических состояний.

На МРТ головного мозга с контрастированием от 23.01.2020 картина участков

цитотоксического отека в белом веществе левой лобной и теменной доли субкортикальных отделов левых височной, затылочной и теменной долей.

На ЭХО-кардиографии от 28.01.2020 сравнительно с исследованием от 14.01.2020 выявлено умеренное увеличение левого желудочка без снижения фракции выброса.

В динамике выявлено обратное развитие некрозов кожи, отсутствие отеков. SpO_2 – 100%, дыхание жесткое, хрипы проводные, больше справа. Умеренное диспноэ (дыхание больше плечевым поясом), при санации трахеобронхиального дерева — значительное количество белесоватой мокроты. Состояние стабильно тяжелое.

На протяжении всего периода пребывания в отделении реанимации и интенсивной терапии пациент получал терапию:

- антибактериальную: Цефтриаксон 100 мг/кг в/в струйно с 12.01 по 18.01.2020; Меропенем 40 мг/кг в/в капельно каждые 8 часов (с 20.01 по 16.02.2020); Линезолид 10 мг/кг в/в капельно каждые 8 часов (с 20.01 по 26.02.2020); Полимиксин В 2 мг/кг в/в капельно (с 27.01 по 26.02.2020);
- антикоагулянты: Гепарин натрия 12 ЕД/кг/час в/в капельно (с 24.01 по 13.02.2020);
- Концентрат протеина С 50 ЕД/кг в/в струйно медленно (14.01.2020);
- трансфузия свежезамороженной плазмы 15 мл/кг (12.01, 14.01.2020); Парацетамол суспензия 10 мг/кг перорально при лихорадке; Преднизолон 2 мг/кг в/в струйно (12.01, 24.01, 27.01.2020); Фуросемид в/в капельно 1 мг/кг (20.02-26.02 2020); Омепразол 1,5 мг/кг в/в струйно (с 29.01 по 26.02.2020).

Находился в состоянии медикаментозной седации на фоне: Фентанила 5 мг/кг/час и Рокурония бромида 0,6 мг/кг/час.

Диагноз:

Основной: Генерализованная менингококковая инфекция. Инфекционно-токсический шок.

Осложнение основного: Двусторонняя полисегментарная пневмония. Ателектаз верхней доли правого легкого. Синдром полиорганной недостаточности: ДН 3 ст, сердечно-сосудистая недостаточность. Фульминантная пурпура. Асцит. Полинейропатия критических состояний.

По литературным данным заболеваемость генерализованными формами менингококковой инфекции достоверно снижается, однако показатели детской заболеваемости превышают показатели заболеваемости совокупного населения практически в 4 раза, что требует настороженности педиатров по отношению к данному заболеванию.

На данный момент при менингитах менигококковой этиологии у детей летальность 10-15%, а при менингококцемии она возрастает до 60%. Вероятность необратимых последствий у детей, перенесших менингококковый менингит – 10-20%, которые включают в себя нарушения слуха, зрения, умственного развития, массу неврологических расстройств.

Так же велика вероятность необходимости ампутации в следствие необратимого некроза конечностей, развивающегося на фоне распространенных геморрагических и некротических высыпаний.

В настоящее время вакцинация от менингококковой инфекции не включена в обязательный перечень национального календаря прививок, однако риски тяжелого течения у детей, в особенности раннего возраста, крайне высоки и существует необходимость просвещения родителей в данной сфере, стимуляции вакцинации детей.

ПАНСИНУСИТ И ТРОМБОЗ СОСУДОВ ГОЛОВЫ И ШЕИ КАК ОСЛОЖНЕНИЯ САХАРНОГО ДИАБЕТА 1 ТИПА У ПОДРОСТКА

Добронравова Е.Д., Гостюхина А.Д., Рябова А.П., Сас Д.С., Турыгин С.В.

Научный руководитель: к.м.н., доцент кафедры пропедевтики детских болезней Педиатрического факультета РНИМУ им. Н.И. Пирогова, Ларина Л.Е.

ФГАОУ ВО РНИМУ им. Н.И. Пирогова Минздрава России

Сахарный диабет 1 типа — эндокринное заболевание, характеризующееся хроническим деструктивным поражением бета-клеток поджелудочной железы. Это приводит к абсолютному дефициту инсулина и повышению уровня глюкозы крови. Хроническая гипергликемия сопровождается развитием осложнений со стороны многих органов и систем.

Тромбозы при сахарном диабете — проявление такого позднего осложнения как диабетическая микроангиопатия. При данном заболевании отмечается протромботическое состояние свертывающей системы крови, а также повышение экспрессии ингибитора активатора плазминогена и молекул клеточной адгезии, что свидетельствует об эндотелиальной дисфункции и также способствует повышенному тромбообразованию.

Кроме того, гипергликемия угнетает гуморальное и клеточное звенья иммунитета, что ведет к повышению восприимчивости больных сахарным диабетом к инфекционным заболеваниям.

Девочка Б., 16 лет. Из анамнеза известно, что диагноз сахарного диабета 1 типа установлен с возраста 7 лет. Гликированный гемоглобин от 12% и более на протяжении всего заболевания. Ребенок находится на инсулинотерапии препаратами инсулин лизпро (Хумалог) и инсулин деглудек (Тресиба).

В апреле 2019 года у девочки отмечался правосторонний конъюктивит. Позднее, в июле — ангиопатия сетчатки с двух сторон.

В сентябре 2019 года ребенок перенес ОРВИ, которая сопровождалась головными болями.

01.10.2019 года девочку с жалобами на отек правого века и артериальную гипертензию (до

170/100 мм рт. ст.) госпитализировали в областную детскую больницу города Челябинска, где были обнаружены признаки окклюзии внутренней сонной артерии, признаки ишемии на границе правых лобной и теменной долей, признаки тромбоза правой верхней глазничной вены; признаки воспалительных изменений решетчатых и клиновидных пазух, а также поражение правого глазодвигательного нерва и полный птоз справа. До госпитализации никакой антикоагулянтной терапии девочка не получала, лечилась симптоматически.

21.10.2019 года ребенок консультирован в НМИЦ эндокринологии в Москве в связи с декомпенсацией сахарного диабета. В дальнейшем была проведена консультация нейроофтальмологом и нейрохирургом НМИЦН им. Н. Н. Бурденко: заподозрена болезнь Вегенера. В связи с быстропрогрессирующим и жизнеугрожающим состоянием 24.10.2019 года девочка была госпитализирована в эндокринологическое отделение МДГКБ с последующим переводом в отделение оториноларингологии. При осмотре отмечался птоз правого века. Состояние тяжелое, обусловленное воспалительным процессом и тромбозом.

По результатам УЗИ-исследования почек и надпочечников отмечены эхографические признаки диффузных изменений паренхимы почек.

По результатам КТ-исследования придаточных пазух носа с контрастированием от 24.10.2019 г. выявлено мягкотканное образование верхних отделов правой глазницы, оттесняющее внутреннюю прямую мышцу глаза, с отеком зрительного нерва. Отмечено наличие патологического содержимого с интракраниальным распространением воспалительного процесса и формированием жидкостного компонента, окруженного капсулой, в области прямой извилины лобной доли справа. Обнаружены признаки кистозно-полипозной трансформации левой верхнечелюстной пазухи, а также признаки тромбоза кавернозного синуса и внутренней сонной артерии.

Учитывая данные КТ-исследования, а также отсутствие положительной динамики со стороны интракраниальных структур, 25.10.2019 года проведена двусторонняя эндоскопическая эндоназальная этмоидотомия.

По результатам МРТ головного мозга от 5.11.2019 года выявлена МР-картина формирующегося абсцесса правой лобной доли, а также снижение кровотока в правой внутренней сонной артерии.

По данным КТ-исследования от 06.11.2019 года отмечено тотальное заполнение патологическим содержимым решетчатых и клиновидных пазух; субототальное — лобных пазух и незначительное количество содержимого наблюдается в верхнечелюстных пазухах.

07.11.2019 года была проведена биопсия слизистой оболочки носа. Морфологическая картина соответствует гнойному синуситу. Данные результаты биопсии позволяют исключить болезнь Вегенера.

По результатам МРТ головного мозга от 13.11.2019 года отмечена МР-картина лакунарного инфаркта в задних отделах правой лобной доли.

По заключению невролога от 15.11.2019 года установлен диагноз: тромбоз кавернозного синуса; артериальный ишемический инсульт вследствие тромбоза внутренней сонной артерии справа, глазной артерии справа. Офтальмоплегия, частичная атрофия зрительного нерва, диабетическая ретинопатия. Перенесенный риносинусит, осложненный множественными абсцессами головного мозга.

При динамическом наблюдении по данным МРТ головного мозга отмечена положительная динамика в виде исчезновения одного абсцесса и уменьшения в размерах второго.

Согласно результатам консультации гематолога проводилась антикоагулянтная терапия нефракционированным гепарином. В дальнейшем ребенок был переведен на дальтепарин натрия с достижением целевой гипокоагуляции (анти-Ха-активность 0,63 ЕД/мл).

По результатам бактериального посева из очага инфекции выделен MRSE.

Рекомендован цефепим (6 г/сут в/в капельно), ванкомицин (2 г/сут в/в капельно) с контролем уровня креатинина и СРБ в динамике.

15.11.2019 года девочка выписана домой в удовлетворительном состоянии на продолжении антикоагулянтной терапии дальтепарином натрия под наблюдение педиатра, гематолога, невролога и эндокринолога по месту жительства.

27.01.2020 года девочка поступила в МДГКБ для планового лечения. При поступлении предъявляла жалобы на затруднение носового дыхания, насморк и птоз справа.

По результатам осмотра отмечалось ограничение движения глазного яблока справа, но по сравнению с состоянием на ноябрь 2019 года — с улучшением. Глазная щель справа закрыта полностью. При пальпации верхне-медиального угла правого глаза отмечается инфильтрат. На коже в этой области определяется свищ (под корочкой).

На антикоагулянтной терапии достигнута целевая гипокоагуляция.

30.01.2020 года было проведено иссечение свища верхнего века справа, а также эндоназальная эндоскопическая ревизия околоносовых пазух.

Проведено медикаментозное лечение дальтепарином натрия в объеме 5000 МЕ подкожно 2 раза в сутки. По окончании терапии анти-Ха-активность плазмы составила 0,68 ЕД/мл.

07.02.2020 года девочка выписана домой в удовлетворительном состоянии с рекомендациями: домашний режим в течение 7 дней, контрольный осмотр по месту жительства через 7 дней, исключение

физической нагрузки на 1 месяц. Показано продолжение антикоагулянтной терапии в прежней дозе не менее 3 месяцев.

При сахарном диабете возможно развитие состояния декомпенсации, что может привести к смерти в результате быстро прогрессирующих осложнений. Так, по статистике, тромбоэмболия сосудов головного мозга обусловливает 15% смертей у лиц с сахарным диабетом, хотя проявления микроангиопатии при сахарном диабете 1 типа на первый план выходят редко.

КЛИНИЧЕСКИЙ СЛУЧАЙ ПАРОКСИЗМАЛЬНОЙ ФОРМЫ ФИБРИЛЛЯЦИИ ПРЕДСЕРДИЙ, ПАРОКСИЗМАЛЬНОЙ ЖЕЛУДОЧКОВОЙ ТАХИКАРДИИ У РЕБЕНКА С МНОЖЕСТВЕННОЙ СОПУТСТВУЮЩЕЙ ПАТОЛОГИЕЙ

Заваркина А.А.

Научные руководители: Тетерина Л.В., к.м.н., доцент Варламова Т.В.

ФГБОУ ВО «Петрозаводский государственный университет» (ПетрГУ),
ГБУЗ РК «Городская детская поликлиника №2»,
ГБУЗ РК «Детская республиканская больница»

Аритмии детского возраста остаются актуальной проблемой здравоохранения, так как несмотря на значительный прогресс в лечении данных пациентов, остаются одной из основных причин развития сердечной недостаточности и внезапной детской смерти.

Пациентка А. 15 лет, наблюдается у детского кардиолога Городской детской поликлиники №2 (ГДП №2) города Петрозаводска по основному диагнозу: Пароксизмальная форма фибрилляции предсердий. Пароксизмальная желудочковая тахикардия. Состояние после операции электрофизиологического исследования, точечная радиочастотная аблация правого перешейка, точечная радиочастотная аблация очагов эктопических предсердных тахикардий правого предсердия от 07.04.2017. Осложнение: Хроническая сердечная недостаточность IIA. Сопутствующий: состояние после оперативной коррекции врожденного порока сердца: ушивание дефекта межжелудочковой перегородки (ДМЖП), имплантация двухкамерного электрокардиостимулятора (ЭКС) — атриовентрикулярная блокада (АВ-блокада) 2ст, Мобиц 2, в условиях искусственного кровообращения (ИК) от 06.07.2009, реимплантация 10.06.2019. Состояние после операции пластики аорто-правожелудочковой фистулы синтетической заплатой от 19.04.2016 года. Синдром дисплазии соединительной ткани. Вегетососудистая дистония пубертатного периода. Синдром внутричерепной гипертензии, компенсация. Нестабильность шейного отдела позвоночника. Левосторонний сколиоз грудопоясничного отдела позвоночника 1 ст. Spina bifida posterior S1. Болезнь Келлера 1. Нарушение аккомодации. Миопия слабой степени OU. Вторичный хронический пиелонефрит, вне обострения. Почечная недостаточность 0 ст. Гастроэзофагеальная рефлюксная болезнь 3 ст, вне обострения.

По данным анамнеза первые признаки основного заболевания проявились в возрасте 3 месяцев (2006 г), проявлялись в виде синкопального состояния, сопровождались цианозом губ, носогубного треугольника, подсчет частоты сердечных сокращений (ЧСС), регистрация ЭКГ не проводились. Сонографически выявлен перимембранозный ДМЖП.

В 3 года (2009 г) при обследовании выявлены нарушения ритма: предсердная тахикардия, АВ-блокада 2 ст).

В 2009 г в ФГБУ ННПЦССХ им. А.Н. Бакулева проведено оперативное лечение: ушивание ДМЖП, имплантация двухкамерного ЭКС. Послеоперационный период осложнен: пневмония. Результат проведенного лечения: работа ЭКС эффективна, резидуальный ДМЖП без перегрузок сердца и легочной гипертензии.

В начале 2016 года обследована в СПб ГБУЗ «ДГБ №1» г. Санкт-Петербурга, выявлено наличие гемодинамически значимой аорто-правожелудочковой фистулы, рекомендовано оперативное лечение в ФГБУ «ФЦВМТ» МЗ РФ (г. Калининград).

19.04.2016 проведено оперативное вмешательство: пластика аорто-правожелудочковой фистулы синтетической заплатой в условиях ИК. Послеоперационный период осложнен: обильное отделяемое по дренажам, взята в операционную, проведена ревизия средостенья. В правой плевральной полости обнаружен старый временный электрод, удален, дренажи промыты. В послеоперационном периоде отмечались нарушения ритма: трепетание предсердий в течение нескольких минут, без субъективных жалоб, купировались самостоятельно, неоднократно носовые кровотечения. Спустя неделю проведено тестирование ЭКС: кратковременный эпизод трепетания предсердий, включена частотно-адаптивная стимуляция. Проведена коагуляция сосудов в зоне Киссельбаха с 2 сторон.

28.04.2016 в стабильном состоянии выписана из стационара.

19.05.2016 поступила в Кардиоревматологическое отделение Детской республиканской больницы (КРО ДРБ) г. Петрозаводска с жалобами на острую боль в грудной клетке слева (проснулась от боли), госпитализирована. По результатам СКТ выявлены поствоспалительные изменения органов грудной полости: плевродиафрагмальные, плевроперикардиальные спайки с обеих сторон. ЭКГ — ритм ЭКС с постоянной стимуляцией предсердий. Проводилась консервативная терапия с положительной динамикой, болевой синдром купирован. ЭХО КС — полости сердца

не расширены, дополнительных образований на электродах нет, сократительная функция удовлетворительная. Выписана на диспансерное наблюдение (ДН) кардиолога.

В январе 2017 года планово консультированы в ННПЦССХ им. А.Н. Бакулева.

В феврале 2017 родители обратились в ДРБ с жалобами на ухудшение состояния ребенка — головокружение, учащенное сердцебиение, амбулаторно по результатам холтеровского мониторирования (ХМ) выявлены эпизоды пароксизмальной желудочковой тахикардии, от госпитализации родители отказались, амбулаторно повторно выполнено 4 суточное ХМ: ритм кардиостимулятора, синусовый ритм, ЧСС от 70 до 264 в минуту, выявлены пароксизмы круговой желудочковой тахикардии стимулятора – 17, ЧСС от 181 до 261 в минуту, пароксизмы наджелудочковой тахикардии – 12, ЧСС от 190 до 261 в минуту.

Направлена на госпитализацию в ННПЦССХ им. А.Н. Бакулева с основным диагнозом:

Пароксизмальная форма трепетания предсердий. Пароксизмальная желудочковая тахикардия, неэффективность работы ЭКС.

07.04.2017 в ННПЦССХ им. А.Н. Бакулева проведено элетрофизиологическое исследование, точечная радиочастотная аблация правого перешейка, точечная радиочастотная аблация очагов эктопических предсердных тахикардий правого предсердия.

Выписана под диспансерное наблюдение по месту жительства.

В дальнейшем неоднократно поступала в КРО ДРБ для контрольного обследования и оценки работы ЭКС.

Состоит на диспансерном учете у педиатра, детского кардиолога, невролога, ортопеда, нефролога, гастроэнтеролога, офтальмолога ГДП№2.

16.03.2018 госпитализирована в ФГБУ СЗМИЦ им. В.А.Алмазова для решения о замене ЭКС. Проведено обследование, минимальный расчетный срок службы ЭКС составляет 6 месяцев, в сентябре рекомендована повторная консультация.

По результатам дальнейших наблюдений и консультаций 10.06.2019 в СЗМИЦ им. В.А.Алмазова была проведена замена ЭКС.

14.01.2020 на приеме детского кардиолога ГДП№2 состояние удовлетворительное, стабильное без медикаментозной терапии. На ЭКГ от 28.08.2019 — ритм синусовый, самостоятельный, ЧСС – 77 в минуту, PQ-0,18. ЭКГ от 06.03.2020 — ритм синусовый, самостоятельный, ЧСС 74 в минуту.

Благодаря своевременной диагностике, преемственности работы республиканских медицинских учреждений и центральных баз, к настоящему моменту, состояние ребенка удалось стабилизировать.

ОСТРЫЙ МИЕЛИТ ИНФЕКЦИОННОЙ ЭТИОЛОГИИ КАК ПРИЧИНА СИНДРОМА ОСТРОГО ВЯЛОГО ПАРАЛИЧА В ДЕТСКОМ ВОЗРАСТЕ

Омельченко С.В., Турчинец А.М., Русскин В.О.

Научный руководитель: д.м.н., профессор, Холин Алексей Александрович

Кафедра неврологии, нейрохирургии и медицинской генетики имени академика Л.О. Бадаляна ФГАОУ ВО РНИМУ им. Н.И. Пирогова

Актуальность: Одним из важнейших этапов принятой в 1988 году ВОЗ Программы ликвидации полиомиелита являлось проведение «надзора за синдромом острого вялого паралича». Синдром острого вялого паралича (ОВП) — это любое острое заболевание у ребёнка до 15 лет с острым вялым параличом, или сходное с полиомиелитом заболевание у больного любого возраста. Ряд заболеваний сопровождается развитием синдрома ОВП, в том числе: инфекционные поражения периферической нервной системы и спинного мозга (вызванные полиовирусами, неполиоэнтеровирусами, герпесвирусами), синдром Гийена-Барре, острый поперечный миелит, болезни двигательного нейрона, реже травматические невриты, нарушения кровоснабжения и опухоли спинного мозга. Выявление всех случаев заболеваний, проявляющихся синдромом ОВП, как потенциальных случаев полиомиелита, требует проведения немедленного эпидемиологического расследования и является показателем эффективности системы эпидемиологического надзора и сохранения высокого уровня настороженности медицинских работников в отношении полиомиелита. Проведение дифференциальной диагностики синдрома острого вялого паралича представляет большие трудности, о чём свидетельствует следующий клинический случай.

Клинический случай: Пациент Т. (29.12.2015 г. р.). Наследственность не отягощена.

От первой беременности, протекавшей физиологически. Роды самостоятельные, в срок. При рождении вес 3150 г., рост 50 см, оценка по шкале APGAR 8/9 баллов. Наблюдалась педиатром и кардиологом по поводу врождённого порока сердца (открытое овальное окно). Моторное и речевое развитие по возрасту. Вакцинирована в соответствии с Национальным календарём профилактических прививок. В 3 года 8 месяцев (конец августа 2019 г.) перенесла осложнённую инфекцию, вызванную ВПГ 1 типа, получала лечение Ацикловиром. С 07.09.19 г. отмечалось повышение температуры до 38^{0}С в течение 2-х дней, кашель, была назначена антибактериальная терапия. 09.09.19 г. упала с горки высотой около 1 метра, на следующий день вечером подъём температуры до 38,5^{0}С, ночью беспокойно спала, утром появились жалобы на нарушение активных движений и чувствительности в левой руке, слабость в ногах,

головокружение. Пациентка была госпитализирована в стационар, 18.09.19 г. появились ограничения активных движений в проксимальных отделах правой руки, отмечался болевой синдром в левой руке. Во время пребывания в отделении дважды был жидкий стул, при исследовании кала и мазка из ротоглотки (12.09.19) выделена РНК энтеровируса. **КТ головного мозга и шейного отдела позвоночника** — без патологии. **КТ органов грудной полости (11.09.19)** — признаки очагово-инфильтративных изменений обоих лёгких области SX, повторная **КТ (20.09.19)** — с положительной динамикой. По данным **ЭНМГ (27.09.19)** — признаков нарушения проведения по сенсорным волокнам периферических нервов верхних конечностей не получено, нельзя исключить переднероговое поражение. **МРТ спинного мозга шейного отдела с внутривенным контрастированием (01.10.19)** — не выявило патологии и участков накопления контрастного вещества. За время пребывания в стационаре с 10.09.19 по 08.10.19 г. получала антибактериальную терапию, Ацикловир, Циклоферон, Виферон, Иммуноглобулин (в/в 1 г/кг сутки), Цитофлавин, витамин В. На фоне проводимого лечения появились движения в правой руке, стала хорошо ходить, сохранялись явления левосторонней верхней моноплегии.

С 09.10.19 по 07.11.19 г. находилась на лечении в 1 КИБ с диагнозом «Острый вялый парапарез с преобладанием слева». В связи с подозрением на синдром ОВП был проведён **анализ кала (02.11.19)** — патогенные энтеробактерии не обнаружены, 2 пробы на полиомиелит негативные. С 07.11.19 по 04.12.2019 г. находилась на лечении в РДКБ. По данным **поверхностной и стимуляционной ЭНМГ (14.11.19)** отмечается смешанный характер нарушения электрогенеза мышц на уровне C5-Th1 слева по переднероговому типу, аксонально-демиелинизированная полинейропатия левой верхней конечности с преобладанием аксонопатии, миелинопатии правых срединного и лучевого нервов в дистальных отделах, миелинопатии правого локтевого нерва — в проксимальных отделах. По данным **МРТ спинного мозга (03.12.19)** — нельзя исключить незавершённые воспалительные изменения спинной хорды. **При неврологическом осмотре:** асимметрия верхнего плечевого пояса за счёт гипотрофии слева, ограничение объёма движений в левой руке, моноплегия в дистальных отделах в правой руке — умеренное ограничение в проксимальных отделах при осуществлении активных движений, кисти при сжатии кулака. Со слов мамы отмечается положительная динамика: пациентка стала поднимать правую руку на уровень плеча и выше горизонтали, вверх, движения в кисти в значительном объёме, удерживает и берёт предметы, сопротивляется при пробах с кистью. Сила мышц снижена в левой руке до 0-1 балла дистально, до 1-2 баллов проксимально, в правой руке — до 4–5 баллов в дистальных отделах. Гипотрофия мышц в области левого плеча, умеренная в области левой кисти, симптом «обсосанных пальчиков», умеренная мозаичная гипотрофия мышц ладонной поверхности, гипо/атония левой руки за счёт периферического пареза (плегии). Сухожильные рефлексы слева — вызывается непостоянный рефлекс с бицепса, карпо-радиальный, с трицепса не вызывается. Умеренно выраженные акрогипертермия, акрогипергидроз в левой руке. Были проведены дополнительные исследования для осуществления диагностического поиска, который включал: оптикомиелит Дейвика (однако, на офтальмологическую симптоматику отсутствуют жалобы, клинические данные и заключение окулиста), другие миелиты вирусной этиологии, аутоиммунные миелиты. **Анализ ликвора (06.12.19)** — антитела к аквапорину 4 и анти-MOG в пределах референсных значений.

Анализ ликвора (09.12.19) — белок (0,84 г/л ↑), глюкоза (2,51 ммоль/л ↓), 44 лимфоцита, 38 моноцитов-макрофагов, HSV simple 1 IgG (Negative). **Анализ венозной крови (09.12.19)** — HSV simple 1 IgG (Positive). **Анализ ликвора (12.12.19)** — методом ПЦР энтеровирус не обнаружен, ДНК ВЭБ, ЦМВ, ВПГ 1,2 типа в крови и ликворе отрицательны. Получала лечение — Ипидакрина гидрохлорид (Нейромидин), АТФ с ККБ, пульс терапия Метилпреднизолоном (Солу-медрол) + физиологический раствор № 5 в течение 4-5 часов. Получала курс иммуноглобулина (10% Привиджен) в дозе 1 г/кг на курс **с выраженным положительным эффектом** — улучшились двигательные функции, увеличился объём активных движений в левой конечности (в проксимальных отделах, предплечье), отмечено улучшение трофики мышц, увеличение мышечной силы. Было рекомендовано введение ежемесячных курсов высокоочищенного иммуноглобулина для внутривенного введения (Придвижен, Октагам) ежемесячно 1 г/кг/курс. 27.02.2020 г. поступила в РДКБ с жалобами на ограничение движений в правой руке, слабость, ограничение движений в левой руке для планового обследования и продолжения лечения.

Заключение: Синдром острого вялого паралича требует проведения дифференциальной диагностики с рядом инфекционных поражений спинного мозга, с травматическими, аутоиммунными и онкологическими поражениями. Представленный клинический случай демонстрирует сложность проведения диагностического поиска, важность ранней постановки диагноза и своевременного начала терапии, что определяет исход заболевания, вызвавшего развитие синдрома острого вялого паралича, и влияет на качество жизни пациента.

ВТОРИЧНЫЙ ЦИРРОЗ ПЕЧЕНИ НА ФОНЕ БИЛИАРНОЙ АТРЕЗИИ У 3-Х МЕСЯЧНОГО РЕБЕНКА

Брызгалина С.Ю., Милёхина М.Ю., Попова А.П., Карпикова К.Б.

Научный руководитель: к.м.н., доцент кафедры пропедевтики детских болезней Педиатрического факультета РНИМУ им. Н.И. Пирогова Ларина Л. Е.

ФГАОУ ВО РНИМУ им. Н.И. Пирогова Минздрава России

Билиарная атрезия – редкое заболевание неизвестного происхождения, которое характеризуется облитерацией желчевыводящих путей. Оно проявляется в перинатальном периоде и поражает как внепеченочные, так и внутрипеченочные желчные протоки, приводит к вторичному билиарному циррозу, печеночной недостаточности и в конечном итоге, при отсутствии лечения, к смерти в течение первых двух лет жизни.

Девочка, 3 месяца 23 дня. Ребенок от 3-ей беременности, проходившей на фоне резус-конфликта, 3-их срочных родов, вес при рождении 3350 г, длина 51 см. Апгар 8/9 баллов.

В 1,5 месяца родители обратили внимание на желтушность склер и кожных покровов у девочки с тенденцией к нарастанию, в связи с чем ребенок прошел обследование и лечение в ФГБУН «ФИЦ питания и биотехнологии». Был выявлен синдром цитолиза, холестаза и гиперхолестеринемии. Исключены вирусные гепатиты А, В, С; болезни обмена; синдромальная генетическая патология. Выписана с минимальной положительной динамикой с диагнозом: криптогенный гепатит умеренной активности с холестазом.

Пищевая аллергия, гастроинтестинальная и кожная форма. Дефицит массы тела легкой степени тяжести. Гипогликемия неясного генеза.

20.11.19 (в 3 месяца 17 дней) мать отметила вздутие живота у ребенка, плач, отказ от еды. Был однократный стул светло-коричневого цвета, состояние ребенка после стула не улучшилось, в связи с чем утром 21.11.19 родители обратились в ФГБУ НМИЦ акушерства, гинекологии и перинатологии им. академика В.И. Кулакова МЗ РФ. При проведении УЗИ брюшной полости был диагностирован асцит, по КЩС гиперлактатемия. По СМП ребенок экстренно доставлен в МДГКБ в ОРИТ. В 1-е сутки на фоне нарастания синдрома полиорганной недостаточности (СПОН) переведена на ИВЛ, тяжелая гиперлактатемия с момента поступления, гипопротеинемия, гипокоагуляция, общий билирубин 255,7 мкмоль/л.

Учитывая проявления асцита и абдоминального компартмент-синдрома, выполнен лапароцентез, начата антибиотикотерапия цефоперазоном/сульбактамом. На 2-е сутки выполнена лапароскопическая ревизия брюшной полости, биопсия печени. К терапии добавлен меропенем. В послеоперационном периоде развился ДВС синдром, желудочно-кишечное и легочное кровотечения. В дальнейшем отмечалось нарастание СПОН, анурия, депрессия сердечной деятельности. Была проведена сердечно-легочная реанимация (СЛР) с успешным исходом. Проводилась посиндромная терапия, заместительная плазмотерапия (ЗПТ), высокочастотная ИВЛ. На фоне прогрессии СПОН 26.11.19 остановка сердечной деятельности. 30 мин СЛР без эффекта. 26.11.19 в 6:29 констатирована биологическая смерть ребенка. Посмертный диагноз: Атрезия желчных протоков. Цирроз печени, декомпенсированный. Функциональный класс С по Чайлд-Пью.

Данный клинический случай наглядно показывает, что при ведении детей с затянувшейся желтухой нельзя занимать выжидательную позицию. Причина желтухи должна быть найдена как можно быстрее и скорригирована. У описанного ребенка имела место атрезия желчных протоков, которая очень быстро привела к циррозу печени и декомпенсации состояния пациентки, в то время как своевременно выполненная портоэнтеростомия могла бы снизить вероятность такого исхода.

КЛИНИЧЕСКИЙ СЛУЧАЙ ТЯЖЕЛОГО ТЕЧЕНИЯ НЕКОМПАКТНОГО МИОКАРДА ЛЕВОГО ЖЕЛУДОЧКА У РЕБЕНКА 1 ГОДА

Карпикова К.Б., Милёхина М.Ю., Брызгалина С.Ю., Попова А.П.

Научные руководители: д.м.н., профессор Котлукова Н.П.; к.м.н., доцент Ларина Л.Е.; к.м.н., ассистент Максимяк Л.А.

ФГАОУ ВО РНИМУ им. Н.И. Пирогова

Некомпактный миокард левого желудочка (НМЛЖ) — первичная, генетически гетерогенная кардиомиопатия, являющаяся следствием нарушения развития сердечной мышцы на этапе эмбриогенеза. Характеризуется наличием незрелого (губчатого) миокарда с располагающимся под ним компактным слоем, повышенной трабекулярностью миокарда и наличием глубоких межтрабекулярных пространств (лакун). Заболевание может иметь дилатационный или гипертрофический фенотип, проявляться симптомами сердечной недостаточности (СН), аритмиями и эпизодами тромбоэмболий. В трети случаев возможно бессимптомное течение кардиомиопатии. Далее представлен клинический случай тяжелого генетически обусловленного НМЛЖ у ребенка 1 года.

Мальчик И., 1 год 1 месяц. Из анамнеза известно, что ребёнок от матери 35 лет, от первой беременности, во время которой диагностирован гипотиреоз (получала терапию L-тироксином). При плановом

ультразвуковом исследовании (УЗИ) плода на 32-33 неделе гестации выявлены увеличение размеров сердца и нарушение сердечного ритма у ребенка.

Проводилась дифференциальная диагностика между врожденным пороком сердца (коарктация аорты) и кардитом. По результатам повторного УЗИ на 34-35 неделе подтверждены дилатация обоих желудочков сердца с резким снижением их сократительной способности, признаки некомпактного миокарда. В связи с высоким риском гибели плодана 35-36 неделе гестации проведено экстренное Кесарево сечение. Родился мальчик с массой тела 2400 г, длиной 47 см, оценка по Апгар – 5/6 баллов.

На 6 сутки жизни ребенок был переведён в ОРИТН ДГКБ им. З.А. Башляевой ДЗМ, где верифицирован диагноз некомпактного миокарда обоих желудочков (соотношение некомпактного слоя к компактному 2:1) с дилатационным фенотипом. Отмечалось снижение сократительной способности сердца (фракция выброса левого желудочка, ФВ ЛЖ 50%), признаки нарушения диастолической функции левого желудочка по 1 типу, относительная недостаточность митрального клапана тяжелой степени и трехстворчатого клапана умеренной степени, резидуальная легочная гипертензия. Клинически отмечались симптомы недостаточности кровообращения (НК) IIА-Б степени. Учитывая ранний дебют заболевания, исключались врожденные пороки сердца (в том числе, синдром Бланта-Уайта-Гарланда), миокардит. Был уточнен семейный анамнез: установлено, что у сестры матери имеется подозрение на наличие кардиомиопатии (не обследована), а дедушка ребенка по материнской линии умер в возрасте 40 лет от инфаркта миокарда. Это позволило заподозрить генетический характер заболевания у ребенка. Подбиралось лечение с применением инотропных препаратов (допамин, а затем — дигоксин в поддерживающей дозе), каптоприла, диуретиков с целью гемодинамической разгрузки (спиронолактон, фуросемид), антиагрегантов (ацетилсалициловая кислота). Мальчик был выписан с рекомендациями продолжения назначенной терапии. Затем ребенок еще дважды планово госпитализировался для динамического наблюдения и коррекции терапии с учетом прибавки массы. Однако несмотря на проводимое активное лечение отмечалось дальнейшее снижение ФВ ЛЖ до 28%. На фоне гиперволемии в малом круге кровообращения у ребенка развивались неоднократные пневмонии, также служившие поводом для госпитализации в стационар. Подтвержден генетический характер заболевания — выявлена мутация в гене MYH7, приводящая к патологии тяжелых цепей β-миозина.

В возрасте 7 месяцев жизни ребенок находился в ФГАУ «НМИЦ Здоровья детей».

Проведено повторное генетическое исследование, подтвердившее предыдущие результаты.

Выявлено также носительство генов тромбофилии (гетерозигота ITGB3(интегрин бета-3), SERPINE1 (PLANH1)(ингибитор активатора плазминогена), гомозигота MTRR (метионин-синтаза редуктаза). По результатам эхокардиографии (ЭхоКГ) — признаки НМЛЖ с увеличением левых отделов сердца, аневризматическое выпячивание в апикальном сегменте левого желудочка, ФВ ЛЖ 20%, относительная недостаточность митрального клапана до 3 степени. Проведена коррекция терапии: для профилактики ремоделирования миокарда и с целью нейрогуморальной разгрузки продолжена терапия каптоприлом, а также назначен бета-блокатор (карведилол). Дигоксин был постепенно отменен, диуретическая терапия продолжена в прежнем объеме. Клинически удалось достичь уменьшения проявлений НК, по ЭхоКГ — ФВ ЛЖ увеличилась до 37%.

Настоящая госпитализация в отделение экстренной кардиохирургии и интервенционной кардиологии МДГКБ ДЗМ состоялась в декабре 2019 года с жалобами на одышку, отеки. При осмотре обращали на себя внимание отечный синдром (отеки в параорбитальных областях, пастозность голеней), одышка с частотой дыхания до 60 в минуту, имело место расширение границ относительной сердечной тупости влево (до средней подмышечной линии), глухость тонов сердца, увеличение размеров печени до + 4 см по правой среднеключичной линии. На рентгенограмме органов грудной клетки имело место усиление легочного рисунка за счёт венозного компонента, значительное расширение тени сердца, КТИ (кардиоторакальный индекс) – 70%). По ЭхоКГ: НМЛЖ (отношение некомпактного слоя к компактному 2,5:1) с дилатационным фенотипом (эксцентрическая гипертрофия ЛЖ, расширение полостей левого желудочка и левого предсердия), выраженная диффузная гипокинезия левого желудочка, глобальная сократимость левого желудочка снижена (ФВ ЛЖ 28-30% по Тейхольцу, 35% по Симпсону), относительная недостаточность митрального клапана тяжелой степени и трикуспидального клапана умеренной степени, расчетное давление в правом желудочке 50-52 мм рт.ст. (норма 25 мм рт.ст.), расширение легочной артерии. В стационаре была усилена диуретическая терапия, на фоне чего удалось добиться положительного клинического эффекта в виде купирования отечного синдрома, сокращения размеров печени. В стабильном состоянии ребенок был выписан с рекомендациями продолжения назначенного лечения и наблюдения в динамике.

Настоящим описанием хотелось продемонстрировать вариант тяжелого течения первичной кардиомиопатии — НМЛЖ. Заболевание обусловлено патологией тяжелых цепей β-миозина на фоне мутации в гене MYH 7, что привело к развитию выраженной дилатации полостей сердца и систолической дисфункции уже во внутриутробном периоде. Ребенок требует регулярного наблюдения и коррекции терапии в условиях крупных многопрофильных стационаров, отмечается недостаточная эффективность базисного кардиологического лече-

ния, сохраняется тяжелый прогноз. Выявление кардиомиопатии с ранним дебютом является показанием для генетического обследования с последующим консультированием ребенка и родственников относительно вопросов планирования семьи.

РАННЯЯ ДИАГНОСТИКА ДИАСТЕМАТОМИЕЛИИ В СОЧЕТАНИИ С МНОЖЕСТВЕННЫМИ ПОРОКАМИ РАЗВИТИЯ У НОВОРОЖДЕННОГО РЕБЕНКА

Егорская А.Т., Кривдина Н.В., Егорская Л.Е., Цыганова Ю.А.

Научный руководитель: к.м.н., ассистент Шуткова А.Ю.

Кафедра госпитальной педиатрии
ФГБОУ ВО «Приволжский исследовательский медицинский университет» Минздрава РФ
ГБУЗ НО «Детская городская клиническая больница №1» Приокского района г. Нижнего Новгорода

Введение: диастематомиелия (ДМ) — тяжелый врожденный порок развития (ВПР) спинного мозга (СМ), характеризующийся его удвоением и мозаичными двигательными, чувствительными, трофическими и тазовыми нарушениями в сочетании с аномалиями и пороками развития позвоночника, нижних конечностей, кожи и внутренних органов; своевременно не диагностируется из-за слабой клинической выраженности на первом году жизни.

Цель: представить клинический случай ДМ в сочетании с множественными ВПР у новорожденного.

Материалы и методы: в январе 2020 года в ГБУЗ НО «Детская городская клиническая больница №1» г. Н.Новгорода обследована новорожденная девочка С. (4 дня).

Проведена оценка соматического, неврологического статусов по стандартным методикам, результатов клинико-лабораторных и инструментальных обследований: ультразвукового исследования брюшной полости (УЗИ ОБП), магнитно-резонансной томографии (МРТ) и компьютерной томографии (КТ) позвоночника.

Результаты: ребенок от 3 беременности на фоне рецидивирующей герпетической инфекции, повторных вирусных инфекций в 1, 2, 3 триместрах, гестационного сахарного диабета, анемии, отеков, многоводия. Роды в срок путем экстренного кесарева сечения (косое положение плода). Вес при рождении 3280 грамм, рост 52 см, оценка по шкале Апгар 6/8 баллов. Спонтанное дыхание с 4 минуты жизни после санации верхних дыхательных путей, тактильной стимуляции, дачи О 2 через маску, со 2 суток желтуха. При осмотре: состояние средней степени тяжести, иктеричность кожных покровов, на коже спины в области грудного отдела сосудистое пятно, наклон головы влево, уплощение лица в области нижней челюсти слева, укорочение левой ноги на 5 мм, гипотрофия левой голени, бедра, варусная деформация и укорочение левой стопы на 1 см, ограничение разведения бедер до 80 градусов. Мышечный тонус переменный. Рефлексы новорожденных снижены. ЧД 40/мин, ЧСС 110/мин. Нейросонография: гипоксически-ишемические изменения головного мозга. УЗИ ОБП выявило spina bifida в грудном отделе, подковообразную почку. МРТ позвоночника: аномалии развития нотохорды и спинного дизрафизма — ДМ II типа, фиксированный СМ, субдуральная ликворная подушка в грудном отделе позвоночника, аномалии развития тел позвонков и spina bifida нижнегрудного отдела позвоночника. КТ позвоночника: нарушение сегментации Th7-Th12, частичная сакрализация L5 слева и его частичная конкресценция с S1 слева, spina bifida posterior Th7-Th12, L5-S4. Таким образом, выставлен заключительный диагноз: неонатальная желтуха; множественные ВПР СМ, костно-мышечной системы и внутренних органов: ДМ II типа, фиксированный СМ, аномалии количества и дифференцировки позвонков, укорочение левой нижней конечности, варусная деформация левой стопы; подковообразная почка. Консервативное лечение неонатальной желтухи с положительной динамикой. Ребенок в удовлетворительном состоянии выписан домой (11 койко-дней) под наблюдение педиатра, невролога, ортопеда, нейрохирурга, нефролога; показана консультация генетика.

Выводы: при наличии дизрафических признаков у новорожденного показана оценка неврологического статуса, проведение УЗИ, КТ, МРТ для выявления ДМ и сочетанных с ней скрытых ПР позвоночника и внутренних органов. Ранняя диагностика ДМ позволяет врачам разных специальностей (нейрохирург, невролог, ортопед, нефролог) выбрать тактику и сроки лечения для предотвращения развития неврологического дефицита и инвалидизации, ухудшающих качество жизни.

СИНДРОМ ЖАКЕНА

Гостюхина А.Д., Сас Д.С., Добронравова Е.Д.

Научный руководитель: Ларина Любовь Евгеньевна, к.м.н., доцент

ГБУЗ ДЗМ “Морозовская детская городская клиническая больница”
ФГАОУ ВО РНИМУ им. Н.И. Пирогова

Синдром Жакена, или врожденное нарушение гликозилирования Ia типа (CDG-Ia) — наследственное заболевание, обусловленное дефектом биосинтеза гликопротеинов. В результате мутации гена PMM2 нарушается процесс N-гликозилирования, что приводит к недостаточности или дисфункции большого числа гликопротеинов, таких как тироксинсвязывающий глобулин, гаптоглобин, факторы свертывания, антитромбин, холинэстераза, лизосомные ферменты и мембранные гликопротеины. На-

следуется по аутосомно-рецессивному типу, точная частота неизвестна. Все заболевания из этой группы — мультисистемные с вовлечением в патологический процесс печени, почек, костной, эндокринной и кроветворной системы, глаз и перикарда. У многих пациентов в клинической картине доминирует поражение нервной системы. Среди неврологических нарушений ведущими симптомами могут быть задержка психомоторного развития, мышечная слабость и гипотония, сухожильная арефлексия, косоглазие, пигментная дегенерация сетчатки, судороги и инсультоподобные эпизоды. У некоторых больных наблюдается врожденный гиперинсулинизм с гиперинсулинемическими гипогликемиями в грудном возрасте. Заболевание также сопровождается различными дисморфическими особенностями, такими как челюстно-лицевой дисморфизм, втянутые соски и подкожно-жировые подушечки на ягодицах. В качестве биохимического маркера группы синдромов CDG используют лишенный углеводов аномальный трансферрин, а для дальнейшего уточнения диагноза используют молекулярно-генетический метод. Методов эффективной терапии синдрома Жакена не разработано.

В Морозовской ДГКБ наблюдается девочка М., 1 год 1 месяц. Ребенок от второй беременности, протекавшей на фоне хронического аутоиммунного тиреоидита и гипотиреоза у матери (получает гормон-заместительную терапию L-тироксином), 2 срочных самостоятельных родов. Вес при рождении 3390 г, длина тела 59 см, Апгар 8/9 баллов. В возрасте 19 суток жизни поступила в отделение неонатологии в состоянии средней тяжести, с признаками дыхательной недостаточности I степени и умеренными явлениями инфекционного токсикоза. Проводилась противовирусная терапия с положительным эффектом. На протяжении всей госпитализации отмечался сниженный аппетит, недостаточная прибавка в массе тела, которые нормализовались после коррекции режима и объема кормлений.

В возрасте 5 месяцев находилась на лечении в МДГКБ с диагнозом: Острая респираторная вирусная инфекция, острый фарингит. Афтозный стоматит. Контактный перианальный дерматит. По результатам УЗИ выявлена гепатомегалия с изменениями паренхимы печени, увеличение линейных размеров почек с диффузным изменением их паренхимы. В биохимическом анализе крови — повышение КФК, ЛДГ, трансаминаз, особенно АСТ (до 6760 Ед/л), снижение глюкозы до 3,1 ммоль/л и повышение лактата до 4,9 ммоль/л.

Ребенок консультирован генетиком, в результате чего исключены такие диагнозы как недостаточность альфа-1-антитрипсина, лизосомные болезни накопления, гликогенозы, аминоацидопатии, митохондриальные гепатопатии, однако выявлен аномальный спектр трансферринов, характерный для нарушения гликозилирования I типа. По результатам секвенирования гена MPI патогенных вариантов не обнаружено, нарушение гликозилирования Ib типа исключено.

Девочка находится под наблюдением невролога, офтальмолога, гастроэнтеролога и эндокринолога. По данным ЭЭГ убедительных данных за наличие эпилептиформной активности не получено, эпилептические приступы не зарегистрированы. С октября 2019 года установлен диагноз гипотиреоз (ТТГ 15,1 мкМе/мл, Т4 свободный 8,74 мкМе/мл), инициирована заметительная терапия L-тироксином 18,75 мг/сут с положительным эффектом. Осмотрена офтальмологом, диагноз: OU частичная атрофия зрительного нерва, сходящееся содружественное косоглазие, гипоплазия макулы и диска зрительного нерва; миопия слабой степени. В ноябре 2019 года находилась на обследовании в ДГКБ им. Н.Ф. Филатова.

02.12.19 получены результаты секвенирования гена PMM2, выявлены 2 патогенных варианта в гетерозиготном состоянии. Ребенку поставлен диагноз «Нарушение гликозилирования Ia типа».

В контрольном биохимическом анализе крови от 04.12.2019 выявлено нарастание трансаминаз (АСТ 892,3 Ед/л, АЛТ 721,4 Ед/л), ребенок экстренно госпитализирован в МДГКБ с целью обследования и коррекции терапии. При осмотре длина тела 94 см, вес 7400г, выявлены множественные стигмы дизэмбриогенеза (микрогнатия, низкий рост волос, высокое небо, запавшая переносица, клинодактилия), мышечный тонус диффузно снижен, сухожильные рефлексы на руках и ногах снижены, определяется патологический рефлекс Бабинского с двух сторон. Нервно-психическое развитие замедлено, держит голову, переворачивается со спины на живот, не сидит. Печень выступает на 2 см из-под края реберной дуги. По данным лабораторных исследований наблюдались повышенные уровни щелочной фосфатазы до 473 Ед/л (N = 124-341 Ед/л), АЛТ до 499,60 Ед/л (N = 13-45 Ед/л), АСТ до 530,50 Ед/л (N = 15-60 Ед/л), гипогликемия до 2,75 ммоль/л, гипокоагуляция без геморрагического синдрома, гипопротеинемия. По данным инструментальных методов обследования, в часности, УЗИ органов брюшной полости, почек и забрюшинного пространства: линейные размеры печени увеличены, паренхима диффузно изменена, определяется кистозное образование неправильной формы 5х4х4,3 мм на границе III и IV сегмента; увеличение линейных размеров селезенки; увеличение линейных размеров обеих почек, паренхима диффузно изменена, снижена кортико-медуллярная дифференцировка, при ЦДК кровоток обеднен, не прослеживается до капсулы, индекс резистентности сосудов увеличен. СКФ 113 мл/мин/1,73 м^2. Инициирована терапия викасолом 4мг/сут, эналаприлом 0,625 мг/сут с положительным эффектом. Уровень щелочной фосфатазы снизился до 366 Ед/л, АЛТ — до 179,80 Ед/л, АСТ — до 188,30 Ед/л, однако сохранялось удлиненное АЧТВ, гипогликемия (до 2,01 ммоль/л), гипопротеинемия. Гиперин-

сулинизм исключен (иммунореактивный инсулин 41 пмоль/л при N = 13-161 пмоль/л, проба с голоданием отрицательная). Заключительный диагноз: Нарушение гликозилирования Ia тип, обусловленное мутациями в гене PMM2, инфантильная форма. Осложнения основного диагноза: Синдром мышечной дистонии, задержка психомоторного развития. OU частичная атрофия зрительного нерва, сходящееся содружественное косоглазие, гипоплазия макулы, диска зрительного нерва. OU миопия слабой степени. Поражение печени, синдром цитолиза, вторичная коагулопатия. Хроническая болезнь почек, 1 стадия. Субклинический гипотиреоз. Транзиторная гипогликемия.

Выписана 14.12.19 с улучшением. Терапию викасолом, эналаприлом рекомендовано продолжить в тех же дозировках. Необходимо соблюдать диету с дневными интервалами не более 4-4,5 часов, с ночным перерывом не более 6 часов. По желанию семьи, родителям возможно проведение ДНК-диагностики, так как риск повторного рождения ребенка с аналогичной патологией составляет 25% для каждой последующей беременности.

ПОРАЖЕНИЕ КОСТНОЙ СИСТЕМЫ В ДЕБЮТЕ ВРОЖДЁННОГО СИФИЛИСА. ТРУДНОСТИ ДИАГНОСТИКИ.

Шахгильдян Л.Д., Смирнова Л.А.

Научный руководитель:
Шахгильдян С.В. врач-невролог ИКБ №1

Инфекционная клиническая больница №1
ФГАОУ ВО РНИМУ им. Н.И. Пирогова
Минздрава России

Наиболее характерными признаками врождённого сифилиса являются поражения кожи и слизистых оболочек, которые обнаруживаются уже при рождении или появляются в первые дни жизни. Однако тенденцией последних лет является течение раннего врождённого сифилиса без характерных проявлений со стороны кожи с преимущественным вовлечением опорно-двигательного аппарата, что ведёт к трудностям в своевременной постановке диагноза.

Пациент М., 2 месяцев, поступил в отделение с направляющим диагнозом “острый вялый верхний парапарез”. Ребенок от II беременности, протекавшей физиологически, II срочных родов. В женской консультации мать не наблюдалась. Масса тела при рождении 3000 г, длина 51 см. С рождения на грудном вскармливании. В роддоме выполнена вакцинация против гепатита В, БЦЖ. Выписан на 3 сутки в удовлетворительном состоянии. В возрасте 1 месяца отмечались локальные гиперемия и отёк правого предплечья, ограничение движений в правой руке. Предположен перелом. На рентгенографии костей предплечья изменений не выявлено. Симптомы расценены как аллергическая реакция, назначена десенсибилизирующая терапия, на фоне которой выявлена незначительная положительная динамика в виде нарастания объема активных движений. В возрасте 2 месяцев при сохраняющемся ограничении движений в правой руке присоединилось ограничение движений в левой. Неврологом дано направление на госпитализацию для исключения вялого пареза.

При поступлении состояние ребёнка средней тяжести. Лихорадки, интоксикации не было. При осмотре выявлены ограничение движений, снижение мышечного тонуса в обеих руках при сохранных сухожильных и периостальных рефлексах. Пассивные движения в верхних конечностях болезненны. Для исключения невритического поражения проведена ЭНМГ — патологии не выявлено. При рентгенографии шейного отдела позвоночника в двух проекциях и ультразвуковом исследовании спинного мозга шейного отдела патологии также не выявлено. Диагноз острого вялого паралича был снят. В соматическом статусе обращала на себя внимание гепатоспленомегалия (печень +6 см, селезенка +5 см). В общем анализе крови гемоглобин 73 г/л, эритроциты 3,0 млн/мкл, тромбоциты 237 тыс./мкл, лейкоциты 10,7 тыс./мкл, п/я – 3%, с/я – 27%, лимфоциты 35%, моноциты 13%, атипичные мононуклеары 20%, СОЭ по Вестергрену 45 мм/ч. В биохимическом анализе крови СРБ 96 мг/л, АСТ 312 Ед/л, АЛТ 244 Ед/л. Показатели общего анализа мочи в норме.

На рентгенограмме костей предплечий — изменения структуры эпифизов обеих костей, характерное для сифилитического остеохондрита. При осмотре окулиста выявлено снижение фотореакции, зрачок Аргайла–Робертсона. Проведено обследование матери и ребенка на сифилис: положительные реакции микропреципитации, РПГА, РИБТ, РИФ, антитела класса IgM у матери и ребенка. У ребенка диагностирован ранний врождённый сифилис с вовлечением костей, печени, селезёнки. Назначена противомикробная терапия пенициллином 100000 МЕ 6 раз в день в течение 2 недель, с положительной динамикой в виде исчезновения болевого синдрома, увеличения объёма активных движений в руках.

Ребёнок по требованию родителей выписан под амбулаторное наблюдение по месту жительства.

Под маской вялого паралича может скрываться масса различных патологических состояний, начиная от опухолей, нарушений кровообращения, заканчивая инфекционными поражениями различной этиологии. Редкой патологией является специфическое сифилитическое поражение костей, что вызывает большие трудности в диагностике. Данный пример демонстрирует сложности постановки диагноза раннего врожденного сифилиса при отсутствии соответствующего анамнеза у матери и подчеркивает важность обследования беременных на данную инфекцию.

НАСЛЕДСТВЕННЫЙ ДЕФИЦИТ ФАКТОРА СВЕРТЫВАНИЯ – ГИПОФИБРИНОГЕНЕМИЯ

Головко Е.Д.

Научный руководитель: Ларина Любовь Евгеньевна, к.м.н., доцент кафедры пропедевтики детских болезней

ФГАОУ ВО РНИМУ им. Н.И. Пирогова Минздрава России

Гипофибриногенемия — наследственная коагулопатия с аутосомно-рецессивным типом наследования, характеризующаяся низким содержанием фибриногена в крови. В основе патологии — мутация гена, кодирующего синтез пептидной части молекулы.

Гипофибриногенемии и афибриногенемии (полное отсутствие фибриногена) бывают врожденными и приобретенными. Наследственные формы возникают очень редко и их особенностью является субклиническое течение заболевания. У большей части пациентов имеется геморрагический компонент (экхимозы, петехии, спонтанные кровотечения, образования гематом при малейшей травме). У некоторых пациентов течение может быть бессимптомным, поэтому данная патология в отсутствие диагностики и принятия оответствующих мер может привести к тяжелым кровотечениям и летальному исходу.

С 05.02.2020г. по 11.02.2020г. в Морозовскую детскую городскую клиническую больницу был госпитализирован мальчик, 5 лет, для планового обследования в связи с изменениями в коагулограмме перед оперативным лечением по поводу аденоидных вегетаций.

Из анамнеза: ранее не было никаких операций, травм и кровотечений.

При сборе анамнеза обнаружено, что у бабушки пациента — гипофибриногенемия, которая не сопровождалась кровотечениями в течение жизни. При поступлении: общее состояние средней тяжести, сознание ясное. St. loc.: увеличение миндалин II степени.

Со стороны остальных органов и систем патологий не выявлено.

В коагулограмме была обнаружена гипофибриногененмия: фибриноген по Клаусу – 0,3г/л. Пациент был выписан домой 11.02.2020г. с рекомендациями наблюдения педиатра и гематолога и гемостатической терапии криопреципитатом перед оперативным вмешательством и при кровотечении.

Гипофибриногенемия не имеет четко очерченной клинической картины, потому что спонтанные кровотечения возникают не часто. Поэтому исследование коагулограммы перед операцией оказалось важным. Ранняя диагностика данной патологии необходима для предотвращения осложнения оперативного вмешательства.

СИНДРОМ ИЦЕНКО-КУШИНГА

Марьина О.И.

Научный руководитель: доцент кафедры терапии педиатрического факультета, к.м.н. Лопатникова Е.Н.

ФГБОУ ВО Ярославский государственный медицинский университет Минздрава России

Введение: Синдром Иценко-Кушинга — комплекс клинических симптомов, возникающих вследствие избытка глюкокортикоидов. По данным американских исследователей, синдром Кушинга, чаще всего вызывается экзогенным поступлением глюкокортикоидов. Эндогенная причина встречается редко и в 90% случаев развивается в 25-40 лет. Ежегодная заболеваемость эндогенным синдромом Кушинга составляет 13 случаев на 1 000 000 человек. Из этого числа: 70% случаев вызваны АКТГ-продуцирующей опухолью гипофиза (кортикотропинома, Болезнь Иценко-Кушинга); 15% случаев — АКТГ продуцирующей опухолью иной локализации 15% случаев — опухолью надпочечника. Заболеваемость среди детей составляет 0,2 случая на 1 000 000 человек в год.

Описание клинического случая: Пациентка М. 14 лет поступила в эндокринологическое отделение Областной детской клинической больницы г. Ярославля с жалобами на увеличение веса, задержку роста и полового развития, частые головные боли, повышенное артериальное давление, периодические боли в области спины.

Anamnesis morbi: С раннего возраста отмечается гипертрихоз конечностей, спины.

Впервые обследована эндокринологом по месту жительства в возрасте 12 лет в связи с выраженным гипертрихозом; на момент осмотра эндокринной патологии не выявлено. С 12 лет у ребенка отмечается отставание в росте, появление выраженных головных болей, прогрессивный набор массы тела, повышение артериального давления. Обследована неврологом в условиях стационара, установлен диагноз: вегетососудистая дистония, мигренеподобный синдром по гипертоническому типу, получала симптоматическую терапию.

В марте 2019 года — компрессионный перелом позвоночника (Th4, Th7), возникший при падении с высоты собственного роста. В июле 2019 обследована в эндокринологическом отделении по месту жительства. В гормональном профиле отмечалось повышение уровня кортизола (723 нмоль/л), нарушения ритма секреции кортизола (кортизол 20,00-747,3 нмоль/л), по результатам ПГТТ выявлено нарушение толерантности к глюкозе (5,9-10,6-12,2-9,6), по данным офтальмологического осмотра выявлена ангиопатия по гипертоническому типу, установлен диагноз: Болезнь Иценко-Кушинга (?), стероидный диабет, симптоматическая артериальная гипертензия; специфического лечения не получала. По представленным выпискам по месту жительства уровень

АКТГ не исследован, МРТ головного мозга не проводилось.

В ноябре 2019 года, при обследовании рост составлял 140 см (SDS – 3.35), отмечалось перераспределение подкожно-жировой клетчатки по абдоминальному типу, климактерический горбик, выраженный матронизм, задержка полового развития, умеренная артериальная гипертензия. По данным рентгенденситометрии выявлено значительное снижение костной плотности (Z-score – 4.8), отмечалась задержка костного возраста (костный возраст составлял 11,5 лет при паспортном возрасте 14 лет). По данным МСКТ органов брюшной полости выявлено объемное образование левого надпочечника (клинически кортикостерома). На основании выраженной задержки роста, клинической картины гиперкортизолизма, данных гормонального профиля (повышение уровня кортизола в утреннее (699 нмоль/л) и вечернее (515 нмоль/л) время, снижение уровня АКТГ (1 пг/мл), данных УЗИ, МСКТ надпочечников (аденома левого надпочечника) установлен диагноз синдром Иценко-Кушинга и рекомендовано проведение оперативного лечения.

В декабре 2019 проведена левосторонняя лапароскопическая адреналэктомия. Гистологически опухоль соответствовала аденоме с высокой функциональной активностью. В послеоперационном периоде получала терапию препаратами глюкокортикоидов с постоянным снижением дозы.

Заключение: вследствие большой разнонаправленной группы симптомов и редкости встречаемости данной патологии у детей, возникают трудности в диагностике и постановке правильного диагноза, что влечет за собой ухудшение состояния пациента, развития осложнений и уменьшение шансов на выздоровление.