На правах рукописи

КАЛИНИНА АЛЕКСАНДРА АЛЕКСАНДРОВНА

ЭНДОВИДЕОХИРУРГИЧЕСКАЯ ЗАДНЯЯ СЕПАРАЦИОННАЯ ПЛАСТИКА ПРИ СРЕДИННЫХ ПОСЛЕОПЕРАЦИОННЫХ ВЕНТРАЛЬНЫХ ГРЫЖАХ

3.1.9. Хирургия

АВТОРЕФЕРАТ

диссертации на соискание ученой степени

кандидата медицинских наук

Москва – 2024

Работа выполнена в Федеральном государственном автономном образовательном учреждении высшего образования «Российский национальный исследовательский медицинский университет имени Н.И. Пирогова» Министерства здравоохранения Российской Федерации

Научный руководитель:
Доктор медицинских наук, доцент **Ивахов Георгий Богданович**

Официальные оппоненты:
Доктор медицинских наук, профессор **Благовестнов Дмитрий Алексеевич**
Федеральное государственное бюджетное образовательное учреждение дополнительного профессионального образования «Российская медицинская академия непрерывного профессионального образования» Министерства здравоохранения Российской Федерации, кафедра неотложной и общей хирургии имени профессора А.С. Ермолова, заведующий кафедрой

Доктор медицинских наук, доцент **Паршиков Владимир Вячеславович**
Федеральное государственное бюджетное образовательное учреждение высшего образования «Приволжский исследовательский медицинский университет» Министерства здравоохранения Российской Федерации, кафедра госпитальной хирургии им. Б.А. Королева, профессор кафедры

Ведущая организация:
Федеральное государственное бюджетное образовательное учреждение высшего образования «Российский университет медицины» Министерства здравоохранения Российской Федерации

Защита диссертации состоится «___» _____ 2025 года в 14:00 часов на заседании Диссертационного совета 21.2.058.08 на базе ФГАОУ ВО РНИМУ им. Н.И. Пирогова Минздрава России (Пироговский университет) по адресу: 117513, Москва, ул. Островитянова д.1, стр. 6

С диссертацией можно ознакомиться в Научной библиотеке ФГАОУ ВО РНИМУ имени Н.И. Пирогова Минздрава России (Пироговский университет) по адресу: 117513, Москва, ул. Островитянова д.1, стр. 6; и на сайте www.rsmu.ru

Автореферат разослан «____» _____ 2025 года

Ученый секретарь Диссертационного совета
Доктор медицинских наук, профессор **Хашукоева Асият Зульчифовна**

ОБЩАЯ ХАРАКТЕРИСТИКА РАБОТЫ

Актуальность темы исследования

Значимость проблемы лечения послеоперационных вентральных грыж (ПОВГ) обуславливается в первую очередь их распространённостью, достигающей по различным данным от 2 до 30% (Кириенко А.И. и др., 2016; Ермолов А.С. и др., 2017). Лечение пациентов с большими ПОВГ является одной из важнейших проблем современной герниологии (Рутенбург Г.М. и др., 2020; Гогия Б.Ш. и др., 2022; Благовестнов Д.А. и др., 2024). Прорывом в лечении таких пациентов стала техника открытой задней сепарационной аллогерниопластики посредством релиза поперечных мышц живота – transversus abdominis muscle release (TAR) (Novitsky Y. et al., 2012). Внедрение TAR-аллогерниопластики по всему миру уже в ближайшие годы привело к разработке малоинвазивного варианта выполнения данного вмешательства. Так, в 2016 году I. Belyansky выполнил лапароскопическую TAR-аллогерниопластику (Belyansky I. et al., 2016). Внедрение тотального экстраперитонеального (enhanced-view totally extraperitoneal – eTEP) доступа при вентральных грыжах, явившееся своего рода революцией в герниологии, позволило также осуществлять TAR-сепарацию из экстраперитонеального доступа (eTEP-TAR) (Radu V.G. et al., 2019).

При всей привлекательности малоинвазивной задней сепарационной пластики, необходимо подчеркнуть, что открытая TAR-аллогерниопластика остаётся незаменимой опцией при наличии противопоказаний к малоинвазивному доступу в связи с характеристиками грыжи или сопутствующей патологией (Паршиков В.В., 2018; Bittner R. et al., 2019).

В настоящее время накоплен достаточно большой опыт открытых TAR-аллогерниопластик, тогда как результатов по малоинвазивному варианту крайне мало (Самарцев В.А. и др., 2017; Vasavada B.B. et al., 2023). В связи с относительно недавним внедрением эндовидеохирургической TAR-аллогерниопластики, вопрос о частоте осложнений, отдалённых результатах таких операций остаётся важным и малоизученным. В настоящее время оценка качества выполненной TAR-сепарации базируется, главным образом, на исключении рецидива, данные литературы относительно частоты рецидивов разнородны (Hodgkinson J.D., 2018; Sadava E.E.,

2024). Поскольку TAR-аллогерниопластика и доступ eTEP продолжают набирать популярность, важно учитывать их специфические осложнения, к которым, в том числе, относится и формирование интерпариетальных грыж. При этом классификации интерпариетальных грыж, как осложнений герниопластики, в настоящее время не разработано.

Таким образом, необходимость решения в пользу того или иного доступа при выполнении TAR-аллогерниопластики при срединных ПОВГ требует сравнительной оценки результатов лечения, что наряду с недостаточной изученностью вопроса подтверждает актуальность данного исследования.

Степень разработанности темы исследования

Задняя сепарационная TAR-аллогерниопластика является методом выбора при больших послеоперационных грыжах, требующих увеличения объёма брюшной полости (Сажин А.В. и др., 2018; Сигуа Б.В. и др., 2021). Однако, показания к выбору в пользу эндовидеохирургического доступа в данной категории пациентов отсутствуют, оставляя это решение на усмотрение хирурга (Бурдаков А.В. и др., 2020). В национальных и международных клинических рекомендациях в настоящее время не представлены алгоритмы до- и послеоперационного обследования пациентов с послеоперационными вентральными грыжами, требующих выполнения сепарационной пластики (Белоконев В.И. и др., 2024). Недостаточно данных о применении компьютерной томографии в послеоперационном периоде для исключения рецидива и других осложнений (Паршиков В.В., 2021; Halligan S. et al., 2018; Harji D. et al., 2021).

Установлено отсутствие сравнительных исследований открытого и эндовидеохирургического доступа при применении TAR-аллогерниопластики у пациентов с ПОВГ. Не определены факторы риска, влияющие на выбор доступа и частоту возникновения послеоперационных осложнений. Публикаций, описывающих отдалённые изменения передней брюшной стенки и качества жизни пациентов крайне мало. Основное внимание при анализе отдалённых осложнений посвящено исключению рецидива ПОВГ, отсутствует классификация других специфических осложнений TAR-аллогерниопластики.

Цель исследования

Улучшение результатов задних сепарационных TAR-аллогерниопластик при срединных послеоперационных вентральных грыжах на основе внедрения эндовидеохирургических технологий.

Задачи исследования:

1. Оценить безопасность и эффективность эндовидеохирургической задней сепарационной TAR-аллогерниопластики при срединных послеоперационных вентральных грыжах.

2. Сравнить ранние результаты открытых и эндовидеохирургических задних сепарационных TAR-аллогерниопластик при срединных послеоперационных вентральных грыжах.

3. Провести анализ отдалённых результатов открытых и эндовидеохирургических задних сепарационных TAR-аллогерниопластик на основе оценки качества жизни и изучения послеоперационных изменений передней брюшной стенки с применением метода компьютерной томографии.

4. Определить факторы риска развития послеоперационных осложнений после применения различных доступов при задних сепарационных TAR-аллогерниопластиках.

Научная новизна

Проведён сравнительный анализ результатов лечения пациентов, перенёсших открытую и эндовидеохирургическую TAR-аллогерниопластику по поводу срединных послеоперационных вентральных грыж, впервые с применением метода псевдорандомизации.

В качестве инструмента для сравнительного анализа послеоперационных осложнений после задних сепарационных TAR-аллогерниопластик впервые применён комплексный индекс осложнений (Comprehensive Complication Index).

Выполнена сравнительная оценка качества жизни пациентов после открытых и эндовидеохирургических TAR-аллогерниопластик в отдалённом послеоперационном периоде, впервые с использованием опросника качества жизни Европейского Герниологического Общества (EuraHS).

Разработана новая классификация интерпариетальных грыж после задних сепарационных TAR-аллогерниопластик с применением метода компьютерной томографии.

Теоретическая и практическая значимость работы

В результате проведённого сравнительного анализа результатов лечения пациентов со срединными послеоперационными вентральными грыжами с применением открытых и эндовидеохирургических TAR-аллогерниопластик с помощью метода псевдорандомизации доказана эффективность и безопасность эндовидеохирургического доступа при выполнении таких вмешательств. Получены выводы, свидетельствующие о преимуществах эндовидеохирургических технологий по сравнению с открытыми в отношении общей частоты осложнений и их тяжести, раневых осложнений. Независимыми факторами риска осложнений являлись открытый доступ и ожирение. Полученные результаты исследования позволят в клинической практике определять показания и противопоказания к открытому или эндовидеохирургическому доступу у соответствующих категорий пациентов.

Анализ качества жизни и изменений передней брюшной стенки по результатам компьютерной томографии свидетельствует о необходимости внедрения рутинной компьютерной томографии у всех пациентов после TAR-аллогерниопластики, а разработанная классификация интерпариетальных грыж позволит определять тактику лечения осложнений у таких пациентов. Ожидаемая практическая значимость от внедрения эндовидеохирургических технологий заключается в уменьшении продолжительности пребывания пациента в стационаре и улучшении качества жизни.

Методология и методы исследования

Данное исследование является ретроспективным. Отбор пациентов выполнялся на основании критериев включения и исключения. Методология включает оценку результатов лечения пациентов, оперированных на базе кафедры факультетской хирургии №1 лечебного факультета ФГАОУ ВО РНИМУ им Н.И. Пирогова Минздрава России (Пироговский Университет) в ГБУЗ «ГКБ №1 им. Н.И. Пирогова» ДЗМ за период с 1 января 2018 года по 31 декабря 2022 года по поводу срединной послеоперационной грыжи с применением открытой или эндовидеохирургической

задней сепарационной TAR-аллогерниопластики пластики. Исследование выполнено с соблюдением принципов доказательной медицины и применением современных инструментов статистического анализа.

Основные положения, выносимые на защиту

1. Эндовидеохирургическая двусторонняя задняя сепарационная TAR-аллогерниопластика является эффективной и безопасной методикой в лечении пациентов со срединными послеоперационными вентральными грыжами.

2. Применение эндовидеохирургической задней сепарационной TAR-аллогерниопластики у пациентов со срединными послеоперационными вентральными грыжами приводит к снижению общей частоты осложнений, раневых осложнений, их тяжести и частоты повторных вмешательств, а также сокращению длительности пребывания пациента в стационаре.

3. При оценке отдалённых результатов лечения пациентов после задней сепарационной TAR-аллогерниопластики наряду с оценкой качества жизни, необходимо проведение обследования с применением метода компьютерной томографии для исключения рецидива и других специфических для данного оперативного вмешательства осложнений – интерпариетальных грыж. Разработанная классификация интерпариетальных грыж позволяет систематизировать отдалённые результаты лечения пациентов, перенёсших TAR-аллогерниопластику, что позволит выбрать оптимальный метод лечения таких осложнений.

4. Наличие ожирения и сахарного диабета, как и выполнение открытой задней сепарационной TAR-аллогерниопластики являются независимыми факторами риска развития ранних послеоперационных осложнений.

Степень достоверности результатов исследования

Достоверность результатов исследования обеспечена достаточным количеством включённых наблюдений, использованием современных средств сбора и обработки информации, применением различных инструментов статистического анализа. Статистическая обработка данных проводилась с использованием программ Jamovi, RStudio Pro 2023.06.0 с применением дополнительного пакета MatchIt для выполнения псевдорандомизации, программы Statistica 10.

Апробация диссертации

Основные положения диссертации доложены и обсуждены на: XIV Съезде хирургов России (Москва, 22–27 ноября 2022 г.); XV Съезде хирургов России (Москва, 24–26 октября 2023 г.); XXXII Международном съезде европейской ассоциации эндоскопических хирургов (EAES, июнь 2024 года, Маастрихт, Нидерланды; стендовый доклад). Апробация диссертации состоялась на совместной научно-практической конференции сотрудников кафедры факультетской хирургии №1 лечебного факультета ФГАОУ ВО РНИМУ имени Н.И. Пирогова Минздрава России (Пироговский университет), НИИ клинической хирургии ФГАОУ ВО РНИМУ имени Н.И. Пирогова Минздрава России (Пироговский университет) и сотрудников хирургических отделений Городской клинической больницы №1 им. Н.И. Пирогова ДЗМ 19 июня 2024 года, протокол №1.

Личный вклад автора

Автор принимала непосредственное участие в выборе направления исследования, постановке цели и задач, планировании хода исследования. Автором организованы и осуществлены все мероприятия по сбору клинического материала (участие в операциях, ведение пациентов в послеоперационном периоде), систематизации и анализу базы данных, статистической обработке полученных результатов исследования. Автором самостоятельно выполнялось обследование пациентов в отдаленном периоде, оценка результатов компьютерной томографии. Написание и оформление основных публикаций по теме диссертации, глав диссертационной работы выполнено автором.

Соответствие диссертации паспорту научной специальности

Научные положения диссертационной работы соответствуют паспорту специальности 3.1.9. Хирургия. Результаты диссертации соответствуют области исследования специальности, конкретно пунктам 1,3,4 паспорта хирургия.

Внедрение результатов исследования в практику

Практические рекомендации внедрены в работу хирургических отделений ГБУЗ Городской клинической больницы №1 имени Н.И. Пирогова ДЗМ и ГБУЗ Городской клинической больницы №29 имени Н.Э. Баумана ДЗМ.

Результаты диссертационной работы используются при подготовке материала для обучения студентов и ординаторов кафедры факультетской хирургии №1 Института хирургии ФГАОУ ВО РНИМУ им Н.И. Пирогова.

Публикации по теме диссертации

По теме диссертации опубликовано 3 научные работы в рецензируемых научных журналах, определённых ВАК при Минобрнауки России для публикации основных результатов диссертационных работ на соискание ученой степени кандидата медицинских наук, 2 из них – в журналах, индексируемых в международных цитатно-аналитических базах данных Scopus, получен 1 патент на полезную модель.

Объём и структура диссертации

Работа изложена на 123 страницах печатного текста, состоит из введения, 4 глав, выводов, практических рекомендаций и библиографического указателя литературы, включающего 17 русскоязычных и 153 иностранных источника литературы. Иллюстративный материал представлен 23 таблицами и 16 рисунками.

ОСНОВНОЕ СОДЕРЖАНИЕ РАБОТЫ

Материалы и методы исследования

В данной работе выполнена оценка и анализ ретроспективно и проспективно собранных результатов лечения пациентов, оперированных в ГБУЗ ГКБ №1 им. Н.И. Пирогова (главный врач – к.м.н. Хайруллин И.И.) на базе кафедры факультетской хирургии №1 (зав. кафедрой – член-корр. РАН, д.м.н., профессор Сажин А.В.) Института хирургии РНИМУ им. Н.И. Пирогова МЗ РФ (Пироговский Университет) в период с 1 января 2018 года по 31 декабря 2022 года. Всего в исследование включено 133 пациента, из них 58 мужчин (43,6%) и 75 (56,4%) женщин. Средний возраст пациентов составил 62 года (мин. 27 – макс. 78 лет).

В исследование включены пациенты старше 18 лет, перенесшие заднюю сепарационную пластику с высвобождением поперечных мышц живота открытым (TAR) или эндовидеохирургическим (ЭВХ TAR) способом по поводу срединной послеоперационной вентральной грыжи. Анализ пациентов проводился по принципу «intention-to-treat», то есть анализ в соответствие с исходно назначенным лечением. Решение о выборе доступа оставалось за хирургом. Эндовидеохирургический TAR

объединяет два минимально-инвазивных доступа: экстраперитонеальный (eTEP-TAR) и лапароскопический. Ограничениями для малоинвазивного вмешательства были ширина дефекта более 14 см и наличие потери домена.

Критерии невключения: пациенты, перенесшие заднюю сепарационную пластику по методике A. Carbonell; пациенты с боковыми послеоперационными вентральными грыжами; пациенты с симультанными вмешательствами.

Таким образом, пациенты разделены на 2 группы:

1 группа : пациенты, перенёсшие TAR-пластику открытым способом (n=82);

2 группа: пациенты, перенёсшие эндовидеохирургическую TAR-пластику (n=51). Среди них у пяти пациентов с планируемой ЭВХ TAR-пластикой выполнена конверсия. По концепции «intention-to-treat» пациенты с конверсией анализированы в группе ЭВХ TAR.

При проведении исследования применялись различные клинические методы дооперационного обследования пациентов с послеоперационными вентральными грыжами. Они включали: изучение анамнеза заболевания и жизни, клинический осмотр и обследование, лабораторные и инструментальные методы диагностики. Каждому пациенту до операции выполнялась нативная компьютерная томография органов брюшной полости с оценкой размера грыжевого дефекта, ширины прямых мышц живота, расчётом индекса Карбонелла и определением показаний к сепарационной пластике.

Проанализированы зарегистрированные осложнения, длительность пребывания в стационаре после операции, частота повторных операций в связи с первичным вмешательством, 30-дневная повторная госпитализация. Период наблюдения раннего послеоперационного периода составил 30 ± 3 дня. Кроме стандартно используемой классификации осложнений Clavien-Dindo применён интегральный комплексный индекс осложнений (Comprehensive Complication Index - CCI), объединяющий все осложнения у конкретного пациента с учетом степени тяжести. Пациенты приглашались на контрольный осмотр через 1 год и более после операции. При визите выполнялся физикальный осмотр, компьютерная томография в покое и с пробой Вальсальва. Качество жизни оценивалось с помощью

русскоязычной версии шкалы оценки качества жизни пациентов, перенесших вмешательство по поводу грыжи передней брюшной стенки Европейского герниологического общества (шкала EuraHS).

Статистическая обработка

Статистический анализ данных выполнялся с использованием программ Jamovi, RStudio Pro 2023.06.0 с применением дополнительного пакета MatchIt, а также программы Statistica 10. Непрерывные переменные представлены в виде медианы и интерквартильного размаха ввиду распределения абсолютных величин, отличающегося от нормального (согласно критерию Шапиро-Уилка и графику распределения величин). Категориальные переменные представлены в виде относительных величин с указанием процентов. Сравнение непрерывных переменны выполнялось с помощью U-критерия Манна-Уитни, категориальных – с помощью критерия Хи-квадрат Пирсона или точного критерия Фишера при ожидаемом значении признака в четырёхпольной таблице сопряжения менее 5. Статистически значимым принято значение p менее 0,05. Для достижения сопоставимости сравниваемых групп по ряду переменных выполнялся метод псевдорандомизации (Гржибовский А. М. и др., 2016). Статистический анализ факторов риска осложнений оперативного вмешательства проводился с помощью простой логистической регрессии для выявления потенциальных факторов и множественной регрессии для определения независимых факторов риска исхода. Данные представлены отношением шансов и 95% доверительным интервалом с указанием верхней и нижней границы.

РЕЗУЛЬТАТЫ ИССЛЕДОВАНИЯ И ИХ ОБСУЖДЕНИЕ

Ранние результаты открытых и эндовидеохирургических задних сепарационных TAR-аллогерниопластик

По результатам сравнения групп по базовым характеристикам выявлены статистически значимые различия между группами по полу ($p = 0,005$), ASA ($p = 0,017$), ширине дефекта ($p < 0,001$) и индексу Карбонелла ($p = 0,016$). Как следствие ограничений малоинвазивной хирургии, в группе открытых TAR-аллогерниопластик преобладали пациенты с большей шириной дефекта.

Для достижения сопоставимости групп выполнена псевдорандомизация (PSM), по результатам которой достигнуто соотношение групп 1:1 (51 пациент в каждой группе). Дальнейший анализ ранних результатов представлен в группах после PSM. Продолжительность операции составила в открытой группе 195 (155–250) мин, в эндовидеохирургической – 295 (248–330) мин (p < 0,001). По количеству интраоперационных осложнений группы имели статистически значимые различия в пользу ЭВХ TAR (p=0,014). Ранние результаты открытых и ЭВХ TAR-аллогерниопластик представлены в Таблице 1.

Таблица 1 – Ранние результаты после задних сепарационных пластик после псевдорандомизации

Результаты	**Открытый TAR (n=51)**	**ЭВХ TAR (n=51)**	**p**
Частота осложнений	29 (56,9%)	15 (29,4%)	**0,009**
Интраоперационные осложнения	10 (19,6%)	2 (3,9%)	**0,014**
Раневые осложнения	22 (43,1%)	12 (23,5%)	**0,036**
Ранняя спаечная непроходимость	2 (3,9%)	0 (0%)	0,476
СИАГ	1 (2,0%)	0 (0%)	1,000
ТГВ н/к, ТЭЛА	6 (11,8%)	4 (7,8%)	0,741
Пневмония	3 (5,9%)	0 (0%)	0,243
ДН	1 (2,0%)	1 (2,0%)	1,000
Повторная госпитализация	5 (9,8%)	0 (0%)	0,056
Повторная операция	6 (11,8%)	0 (0%)	**0,027**
Койко-день	6,0 (5,5–7,0)	5,0 (4,0–6,0)	**< 0,001**
Clavien Dindo IIIa – V	6 (11,8%)	0 (0%)	**0,027**
CCI	8,7 (0–20,9)	0 (0–8,7)	**0,011**
Летальность	1 (2,0%)	0 (0%)	1,000

СИАГ – синдром интраабдоминальной гипертензии; ТГВ н/к – тромбоз глубоких вен нижних конечностей; ТЭЛА – тромбоэмболия лёгочных артерий; ДН – дыхательная недостаточность; CCI – Comprehensive Complication Index

Примечание: непрерывные переменные представлены в виде Медианы (ИКР), категориальные в виде n (%)

Общая частота послеоперационных осложнений в открытой группе составила 56,9% (n=29), в эндовидеохирургической - 29,4% (n=15) (p = 0,009). По экстраабдоминальным осложнениям статистически значимых различий не было.

Все осложнения в группе ЭВХ TAR относились к классам I и II по классификации Clavien-Dindo и были излечены консервативно. В группе пациентов, перенёсших открытую TAR-пластику количество серьезных осложнений (IIIa-V классы), было статистически значимо больше (11,8% и 0%, p = 0,027). Комплексный индекс осложнений (CCI) также был выше в группе открытых операций (8,7 (0–20,9) и 0 (0–8,7), p = 0,011). Повторная операция потребовалась шести пациентам, перенёсшим открытую TAR-пластику. В эндовидеохирургической группе повторных операций не было (p = 0,027). Продолжительность госпитализации после операции в группе ЭВХ TAR была меньше, чем в TAR-группе (p < 0,001).

Статистически значимые различия в пользу ЭВХ TAR выявлены по общей частоте раневых осложнений (43,1% и 23,5%, p = 0,036) (Таблица 2). Следует отметить, что в группе эндоскопических TAR-аллогерниопластик отсутствовали раневые осложнения классов IIIa и выше, тогда как в группе открытых TAR-пластик процент данных осложнений достаточно высок - 22,7% (p=0,036).

Таблица 2 – Структура раневых осложнений после псевдорандомизации

Осложнение	**Открытый TAR (n=51)**	**ЭВХ TAR (n=51)**	**p**
Раневые осложнения	22 (43,1%)	12 (23,5%)	**0,036**
Серома	6 (11,8%)	6 (11,8%)	1,000
Гематома	12 (23,5%)	5 (9,8%)	0,063
ИОХВ	4 (7,8%)	1 (1,9%)	0,362

Примечание: категориальные переменные представлены в виде n (%)

Таким образом, одним из важных результатов исследования является выявление значимого преимущества эндоскопической TAR-пластики по сравнению с открытой в отношении общей частоты послеоперационных осложнений, что согласуется с большей частотой повторных вмешательств и повторных госпитализаций в открытой группе. Высокая частота осложнений после открытой операции сочетается также с увеличением их тяжести по классификации послеоперационных осложнений Clavien-Dindo. Результаты исследования согласуются с большинством публикаций, посвящённых сравнению отрытой и роботической TAR-аллогерниопластики (Reeves J. et al., 2020; Bracale U. et al.,

2021; Abdu R. et al., 2021; Dewulf M. et al., 2022; Nguyen T. et al., 2022). Так, например, средняя частота раневых осложнений после rTAR в систематическом обзоре составила 5,3%, а инфекционных раневых осложнений 3,6%, что сопоставимо с результатами, полученными для эндоскопической TAR-сепарации (Radu V.G. et al., 2019; Khetan M. et al., 2021).

Следует подчеркнуть низкую частоту инфекций области хирургического вмешательства в эндовидеохирургической группе (менее 2%). Частота ИОХВ в группе открытых TAR-пластик до PSM (6,1%) согласуется с данными исследования Y. Novitsky, где частота инфекционных осложнений для грыж 1 степени составляет 6,7% (Novitsky Y.W., 2016). После PSM полученная частота ИОХВ в открытой группе в 4 раза превышает частоту в эндовидеохирургической, однако данные результаты не являются статистически значимыми (7,8% и 1,9%, p = 0,362).

Факторы риска осложнений раннего послеоперационного периода

Факторы риска были определены последовательно для следующих исходов: все осложнения раннего послеоперационного периода, раневые осложнения, «серьёзные» осложнения по классификации Clavien-Dindo (классы IIIa-V).

По результатам простой логистической регрессии были выявлены следующие потенциальные факторы риска развития осложнений в раннем послеоперационном периоде: ожирение (ОШ = 2,47, 95% ДИ = 1,21–5,04, p = 0,014) наличие сахарного диабета (ОШ = 4,60, 95% ДИ 1,69–12,52, p = 0,003) и вид оперативного вмешательства (ОШ = 3,07, 95% ДИ 1,46–6,45, p = 0,004). Так как было выявлено статистически значимое различие в группах по ширине дефекта (p = 0,015), данный фактор использовался в дальнейшем анализе как ковариата для уравнивания групп. Согласно множественной логистической регрессии независимыми факторами риска осложнений у пациентов, перенесших заднюю сепарационную TAR-аллогерниопластику, является наличие сахарного диабета (ОШ = 3,73, p = 0,015), ожирение (ОШ = 2,23, p = 0,045) и открытый доступ (ОШ = 3,42, p = 0,004).

Факторы риска раневых осложнений раннего послеоперационного периода

Раневые осложнения, в том числе инфекционные (ИОХВ), были диагностированы у 44 из 133 пациентов (33,1%). В простом регрессионном анализе

только сахарный диабет статистически значимо превалировал у пациентов с раневыми осложнениями (ОШ = 2,97, 95% ДИ 1,20–7,35, p = 0,029). Учитывая принятый уровень значимости p < 0,05 для потенциальных факторов риска, выбираемых с помощью простой логистической регрессии, множественный регрессионный анализ в данном случае не выполнялся.

Факторы риска «серьёзных» осложнений по Clavien-Dindo раннего послеоперационного периода

Выполнено сравнение характеристик пациентов с наличием и отсутствием серьёзных осложнений в раннем послеоперационном периоде (класс IIIa и более по классификации Clavien-Dindo). Серьёзные осложнения были зарегистрированы у 8 пациентов (6%), остальные осложнения относились к классам I–II и были излечены консервативно. В результате сравнительного анализа было выявлено, что пациенты с такими осложнениями чаще страдали сахарным диабетом (p = 0,005, ОШ 9,30), а все грыжи по ширине дефекта относились к W3 по классификации EHS (p = 0,021). Поскольку осложнения IIIa-V классов были диагностированы только в группе пациентов, перенёсших открытую TAR-аллогерниопластику, регрессионный анализ не выполняли.

Отдалённые результаты открытых и эндовидеохирургических задних сепарационных TAR-аллогерниопластик

На первом этапе из анализа исключены пациенты с летальным исходом в период госпитализации, а также пациенты, которым дозвониться не удалось (30 пациентов, 22,6%). Остальные пациенты получили приглашение на осмотр (103 пациента, 77,4%). На данном этапе также исключены из анализа пациенты с летальным исходом в отдалённом послеоперационном периоде по причинам, не связанным с операцией по поводу грыжи (2 пациента из группы открытой TAR-аллогерниопластики), а также пациенты, отказавшиеся от разговора или визита (n = 16). Количество пациентов, которым непосредственно выполнена компьютерная томография и оценены изменения передней брюшной стенки в отдалённом периоде наблюдения составило 85 человек (64,9% от общего числа оперированных). Из них 51 пациент перенес открытое вмешательство (63,8% от всех пациентов, оперированных в данной группе), 34

пациента – эндовидеохирургическое (66,7% от оперированных в группе). По доле отслеженных пациентов группы сопоставимы (p=0,074).

Качество жизни пациентов после открытой и эндовидеохирургической TAR-аллогерниопластики

Оценка качества жизни в отдалённом послеоперационном периоде выполнена с помощью шкалы EuraHS. Выполнена сравнительная оценка общего среднего балла по шкале и отдельно для каждого из разделов у пациентов, перенесших открытую и ЭВХ TAR-аллогерниопластику. По результатам анализа не выявлено статистически значимых различий между группами по качеству жизни (9,1 ± 10,7 и 8,3 ± 11,7 баллов, p = 0,461). Хронический болевой синдром в отдалённом периоде отмечало 19 пациентов (9 пациентов из открытой и 10 пациентов из ЭВХ группы). Об ограничениях в активности сообщил всего 21 пациент, из них 13 (61,9%) пациентов перенесли открытую, а 8 (38,1%) – эндовидеохирургическую TAR-аллогерниопластику. Косметический дискомфорт являлся наиболее распространённой жалобой, его отмечали 46 пациентов, в подавляющем большинстве перенёсшие открытую TAR-сепарацию (29 пациентов, 63%). При этом все пациенты с косметическим дискомфортом подчёркивали, что его причиной являются рубцы после предыдущих вмешательств и избыточная масса тела, а вмешательство по поводу грыжи улучшило внешний вид. По результатам сравнения открытых и ЭВХ TAR-аллогерниопластик также не выявлено статистически значимых различий по уровню хронического болевого синдрома (1,2 ± 3,2 и 2,1 ± 4,3 баллов, p = 0,217), ограничений в повседневной активности (2,4 ± 5,4 и 1,9 ± 5,0 баллов, p = 0,724) и косметического дискомфорта (5,3 ± 5,9 и 4,2 ± 5,1 баллов, p = 0,447).

Выполнено также сравнение качества жизни пациентов, у которых по результатам компьютерной томографии выявлены осложнения с теми, у кого была нормальная КТ-картина. По результатам анализа средний балл качества жизни по шкале EuraHS был на 47,3% ниже среди пациентов с осложнениями по КТ, однако статистически значимой разницы не выявлено (14,8 ± 16,9 и 7,8 ± 9,7, p = 0,153). По наличию болевого синдрома (2,6 ± 4,3 и 1,4 ± 3,6, p = 0,257), ограничениям в активности (5,0 ± 10,3 и 1,8 ± 3,9, p = 0,758) и косметическому дискомфорту (6,7 ± 4,9 и 4,5 ± 5,6, p

= 0,093) группы также не различались, несмотря на больший балл по шкале для группы с осложнениями. Следует подчеркнуть, что лишь один пациент из открытой и один пациент из эндоскопической группы сообщили о беспокоящем их повторном грыжевом выпячивании. Остальные пациенты с зарегистрированными впоследствии осложнениями по КТ таких жалоб не предъявляли. Результаты анализа качества жизни могут свидетельствовать об отсутствии чувствительности к наличию рецидивов и других осложнений TAR-аллогерниопластики как открытым, так и ЭВХ доступом, что подчеркивает необходимость рутинного выполнения контрольной КТ всем пациентам после данных вмешательств в отдалённом послеоперационном периоде.

Оценка морфологических изменений передней брюшной стенки с применением компьютерной томографии

У подавляющего большинства пациентов (n = 73, 85,9%) по результатам КТ имелось нормальное строение передней брюшной стенки без патологических изменений, в том числе релаксации передней брюшной стенки. У ряда пациентов имелась атрофия тех или иных мышц, которая, однако, также присутствовала на дооперационной КТ, что демонстрирует важность выполнения КТ всем пациентам до операции не только с позиции планирования, но и получения данных для последующего сравнения результатов и избежания гипердиагностики.

Нежелательные события (n = 14, 16,5%) выявлены у 12 пациентов (14,1%). Всего выявлено 5 рецидивов (3 рецидива в группе открытой TAR-аллогерниопластики, 2 – в эндовидеохирургической). По результатам выполненной компьютерной томографии кроме общепринятого оцениваемого исхода – рецидива грыжи, мы получили ряд исходов, относящихся к внутренним (интерпариетальным) грыжам. В настоящее время классификации, описывающие подобные изменения передней брюшной стенки после герниопластики, отсутствуют. На основании полученных нами результатов, а также некоторых данных из публикаций, мы предложили новую классификацию специфических изменений передней брюшной стенки (интерпариетальных грыж) после задней сепарационной TAR-аллогерниопластики.

Классификация интерпариетальных грыж после перенесённой задней сепарационной пластики на основе КТ передней брюшной стенки:

1) Срединная ИПГ (повреждение заднего листка прямых мышц живота)

2) ИПГ вследствие повреждения спигелиевой линии

- односторонняя

- двусторонняя

3) Латеральная ИПГ

Под интерпариетальной грыжей (ИПГ) мы понимали ситуацию, при которой вследствие дефекта глубоких слоев передней брюшной стенки в различных её слоях располагалось грыжевое содержимое при отсутствии выпячивания снаружи.

Срединная ИПГ представляет собой повреждение заднего листка прямых мышц живота, не выходит за пределы прямой мышцы и находится медиальнее спигелиевой линии (Рисунок 3).

Рисунок 3 – Срединная интерпариетальная грыжа. Стрелкой указано повреждение заднего листка апоневроза прямых мышц живота

Повреждение спигелиевой линии характеризовалось чаще всего разрывом спигелиевой линии с латерализацией наружной, внутренней косых и поперечной мышцы живота и возникновением «bulging» - эффекта. Пример интерпариетальной грыжи вследствие повреждения спигелиевой линии представлен на Рисунке 4.

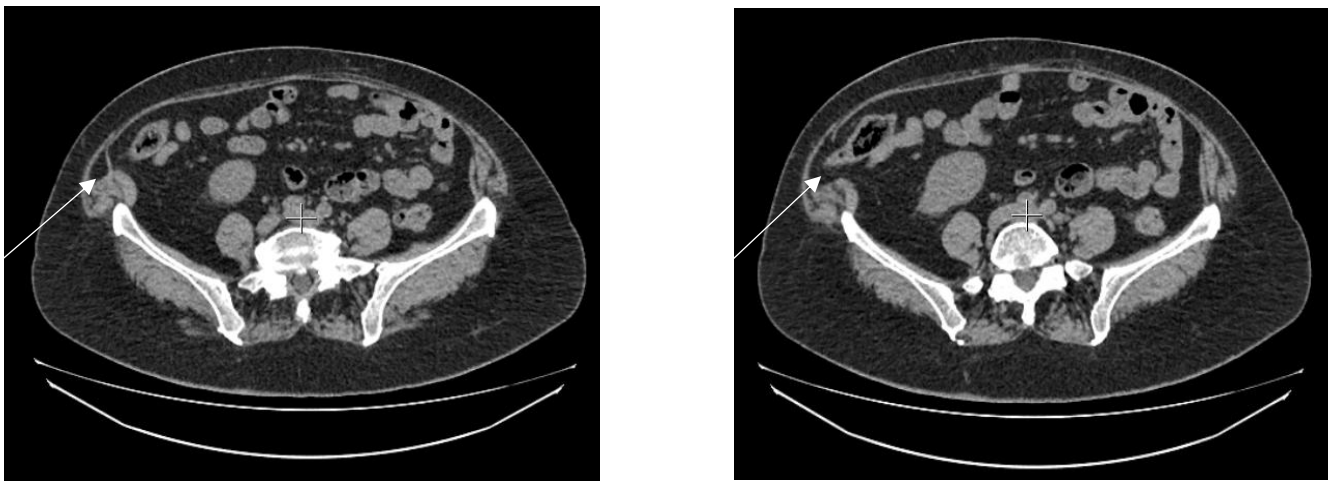

Рисунок 4 – Повреждение спигелиевой линии справа. Стрелкой указан разрыв спигелиевой линии

Латеральная ИПГ представляет собой наличие грыжевого выпячивания латеральнее интактной спигелиевой линии (Рисунок 5).

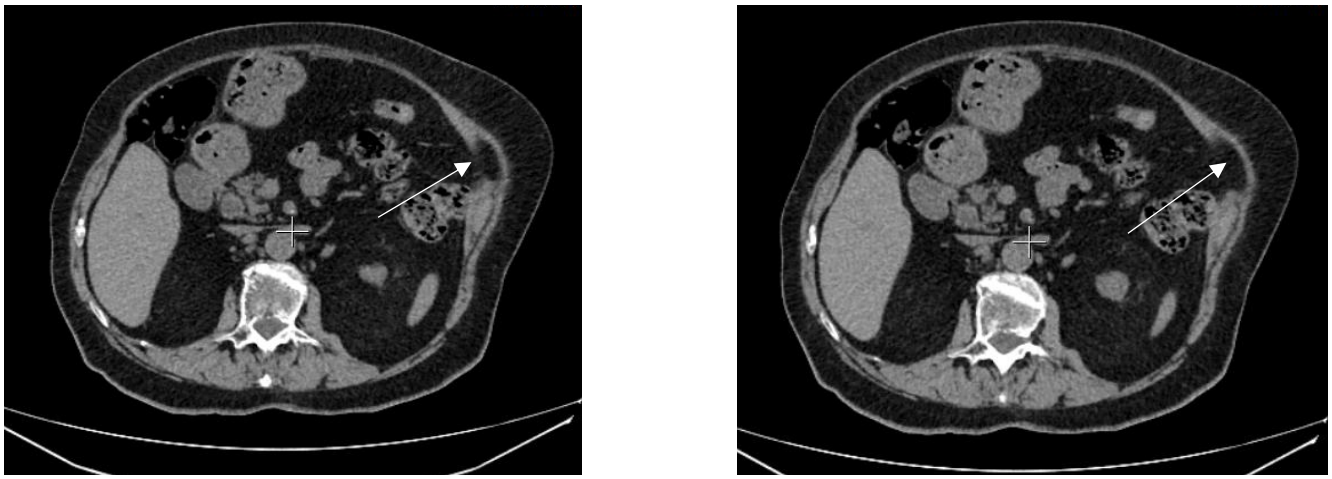

Рисунок 5 – Латеральная интерпариетальная грыжа. Стрелкой указано повреждение апоневроза латеральнее спигелиевой линии слева

Важную роль в выявлении изменений передней брюшной стенки по результатам КТ играла проба Вальсальвы. Преимущество пробы в выявлении интерпариетальных грыж проиллюстрировано на клиническом примере ранее представленной латеральной ИПГ, которую при выполнении обычной КТ в покое можно принять за истончение мышц в данной области. Пример латеральной интерпариетальной грыжи в покое и с пробой Вальсальвы представлен на Рисунке 6.

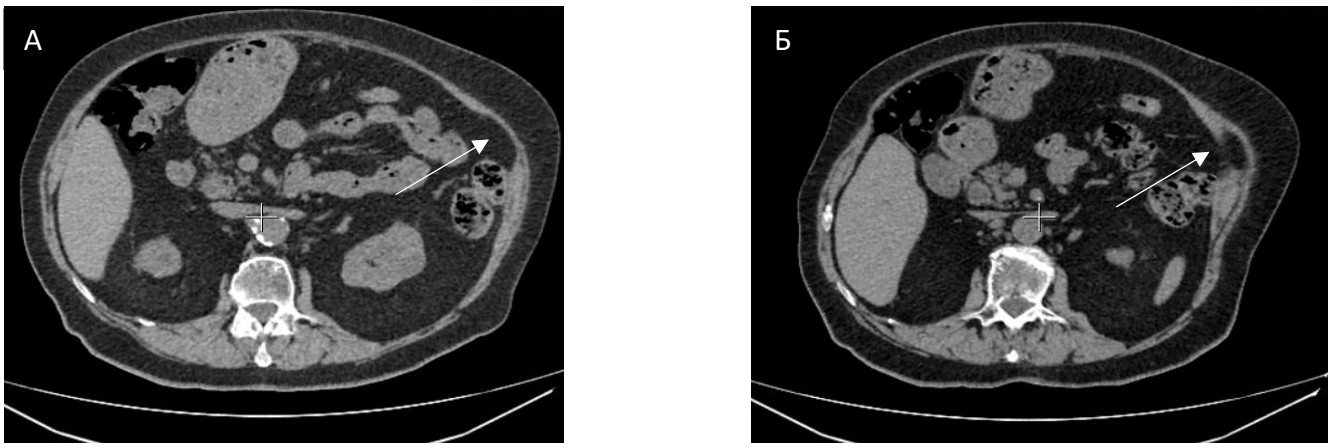

Рисунок 6 – Латеральная интерпариетальная грыжа в покое (А) и с пробой Вальсальвы (Б)

Всего по результатам исследования было диагностировано 9 интерпариетальных грыж (10,3%). У одного пациента также наблюдалось сочетание рецидива и латеральной ИПГ, у одного пациента - сочетание ИПГ вследствие повреждения спигелиевой линии с одной стороны и срединной ИПГ. Все зарегистрированные отдалённые результаты и их распределение по группам представлены в Таблице 5.

Таблица 5 – Характеристика отдалённых результатов изменений передней брюшной стенки, оцененных с помощью компьютерной томографии с распределением по группам

Отдалённые результаты	Открытый TAR (n = 51)	ЭВХ TAR (n = 34)	Всего	p
Норма	41 (80,4%)	32 (94,1%)	73 (85,9%)	0,112
Рецидивы	3 (5,9%)	2 (5,9%)	5 (5,9%)	1,000
Интерпариетальные грыжи	9 (17,6%)	0 (0%)	9 (10,6%)	**0,0097**
Одностороннее повреждение спигелиевой линии	3 (5,9%)	0 (0%)	3 (3,5%)	0,271
Двустороннее повреждение спигелиевой линии	3 (5,9%)	0 (0%)	3 (3,5%)	0,271
Латеральная ИПГ	1 (1,96%)	0 (0%)	1 (1,2%)	1,000
Срединная ИПГ	2 (3,9%)	0 (0%)	2 (2,35%)	0,514
Рецидив + ИПГ	12 (23,5%)	2 (5,9%)	14 (16,5%)	0,112

Примечание: переменные представлены в виде n (%)

В настоящее время оценка качества выполненной TAR-сепарации, как и других методик герниопластики по поводу послеоперационных грыж, базируется, главным образом, на исключении рецидива. Частота рецидивов в нашем исследовании составила 5,9%. Данные литературы относительно частоты рецидивов разнородны (Novitsky Y.W. et al., 2016; Sadava E.E. et al., 2022; Hodgkinson J.D. et al., 2018). Важно отметить, что частота интерпариетальных грыж превосходила частоту рецидивов (10,6%).

Интерпариетальные грыжи могут являться причиной снижения качества жизни пациентов, перенесших заднюю сепарационную пластику. Однако, по результатам исследования, уровень качества жизни не являлся чувствительным к наличию или отсутствию осложнений. Интерпариетальные грыжи, первичные или послеоперационные, чаще всего бессимптомны и могут нести высокий риск развития ущемления (Carbonell A.M., 2008; Noomene R. et al., 2014; Shrestha G. et al., 2023; Jayamanne H. et al., 2022; Hammond E. et al., 2023). Поэтому необходимо более детальное изучение отдаленных результатов лечения послеоперационных вентральных грыж и операций по методике TAR на основании применения компьютерной томографии рутинно после герниопластики по поводу послеоперационных грыж. Другим перспективным выводом для дальнейшего изучения может являться роль приёма Вальсальвы. Компьютерная томография в покое может не вполне точно отражать скрытые изменения и осложнения, возникающие у пациента при выполнении физической активности, при кашле, натуживании и других повседневных действиях. Это было продемонстрировано на клиническом примере латеральной ИПГ. Данную проблему может решить применение простого и доступного приёма Вальсальвы у каждого пациента (Jaffe T.A. et al., 2005; Emby D.J. et al., 2003).

Факторы риска осложнений отдалённого послеоперационного периода

По результатам множественной логистической регрессии комбинация у пациента ожирения и открытой операции увеличивала риск развития отдалённых осложнений до 5,5 раз (p = 0,02, ДИ 1,31–23,03). А рецидивный характер грыжи, а именно два и более рецидива в анамнезе, увеличивали риск осложнений до 15,5 раз (p = 0,011, ДИ 1,85–129,63). Таким образом, в некоторых категориях пациентов, не имеющих

противопоказаний к малоинвазивному лечению, возможно лучшим будет применение лапароскопического или эндоскопического eTEP – доступа.

Согласно множественной логистической регрессии с осложнениями были ассоциированы и рецидивный характер грыжи, и открытый доступ. О влиянии повторных вмешательств по поводу послеоперационной грыжи на частоту возникновения следующего рецидива сообщается в исследовании, основанном на национальном герниорегистре (Pereira J.A. et al., 2018). У 30,4% пациентов с рецидивами в отдалённом периоде в анамнезе уже были оперативные вмешательства по поводу грыжи ($p < 0,0001$). В другом крупном исследовании базы данных, включающей 41 526 пациентов проанализированы ранние 30-дневные результаты лечения по поводу вентральных грыж (Al-Mansour M.R. et al., 2024). Таким образом, в некоторых категориях пациентов, не имеющих противопоказаний к малоинвазивному лечению, возможно лучшим будет применение лапароскопического или эндоскопического eTEP – доступа.

Результаты исследования свидетельствуют о том, что эндовидеохирургическая TAR-аллогерниопластика является эффективным и безопасным вмешательством при срединных послеоперационных вентральных грыжах. Полученные результаты позволят стандартизировать алгоритм выбора доступа при необходимости TAR-сепарации, а также алгоритм оценки результатов лечения пациентов с ПОВГ.

Перспективы дальнейшей разработки темы

Полученные результаты исследования перспективны в отношении проведения рандомизированного клинического исследования по сравнению открытой и эндовидеохирургической задней сепарационной TAR-аллогерниопластики. Предложенная классификация интерпариетальных грыж требует дальнейшей валидации в рамках проспективного или рандомизированного клинического исследования на основании внедрения в рутинную практику стандартизированной оценки качества жизни и выполнения предоперационной и послеоперационной компьютерной томографии.

ВЫВОДЫ

1. Эндовидеохирургическая задняя сепарационная TAR-аллогерниопластика при срединных послеоперационных вентральных грыжах является безопасным и эффективным вмешательством, сопровождающимся низкой частотой инфекций области хирургического вмешательства (2,2%) и отсутствием послеоперационных осложнений класса IIIa и выше по Clavien-Dindo.

2. В сопоставимых условиях эндовидеохирургическая задняя сепарационная TAR-аллогерниопластика приводит к меньшей частоте развития всех послеоперационных осложнений (29,4% против 56,9%, p = 0,009), включая раневые (23,5% против 43,1%, p = 0,036), и их тяжести по комплексному индексу осложнений (0 (0–8,7) против 8,7 (0–20,9), p = 0,011) по сравнению с открытой TAR-аллогерниопластикой.

3. При обследовании пациентов в отдаленном периоде с применением компьютерной томографии в группе эндовидеохирургической TAR-аллогерниопластики не было выявлено специфических осложнений в отличие от 17,6% (n = 9) в группе открытых вмешательств (p = 0,0097) при сопоставимой частоте рецидивов. В то же время сравнение отдаленных результатов качества жизни по шкале EuraHS не выявило статистически значимой разницы между открытой и эндовидеохирургической TAR-аллогерниопластиками.

4. Независимыми факторами риска развития ранних послеоперационных осложнений у пациентов, перенесших заднюю сепарационную TAR-аллогерниопластику, является наличие сахарного диабета (ОШ = 3,74, p = 0,015), ожирение (ОШ = 2,23, p = 0,045) и открытый доступ (ОШ = 3,42, p = 0,004).

ПРАКТИЧЕСКИЕ РЕКОМЕНДАЦИИ

1. Эндовидеохирургическая TAR-аллогерниопластика может являться операцией выбора для пациентов со срединными послеоперационными вентральными грыжами, которым требуется выполнение задней сепарации.

2. У пациентов с ожирением, сахарным диабетом и необходимостью задней сепарации по поводу срединной послеоперационной вентральной грыжи следует стремиться к выполнению эндовидеохирургической TAR-аллогерниопластики.

3. При оценке отдалённых результатов лечения пациентов, перенесших заднюю сепарационную TAR-аллогерниопластику, наряду с оценкой качества жизни, необходимо рутинное проведение нативной компьютерной томографии органов брюшной полости для исключения рецидива и интерпариетальных грыж.

СПИСОК РАБОТ, ОПУБЛИКОВАННЫХ ПО ТЕМЕ ДИССЕРТАЦИИ

1. Калинина, А.А. Эволюция методов сепарационной пластики (обзорная статья) / Я.А. Буренков, Н.С. Глаголев, Г.Б. Ивахов, А.В. Андрияшкин, К.М. Лобан, А.А. Калинина, А.В. Сажин // **Хирургическая практика**. – 2022. – № 3(45). – С. 32-41.
2. Kalinina, A.A. Risk factors of venous thromboembolism after incisional ventral hernia repair / A.V. Andriyashkin, K.M. Loban, A.A. Kalinina, G.B. Ivakhov, I.A. Zolotukhin, A.V. Sazhin // **Hernia.** – 2023. – V. 27 – №4. – P. 895-899.
3. Kalinina, A.A. Risk factors of venous thromboembolism after incisional ventral hernia repair: author's reply / A.V. Andriyashkin, K.M. Loban, A. A. Kalinina, G.B. Ivakhov, I.A. Zolotukhin, A.V. Sazhin // **Hernia**. – 2023. – V. 27 – №3. – P. 713-714.
4. Kalinina, A.A. Comparison of open and endoscopic posterior component separation with transversus abdominis release: a propensity score-matched study / G.B. Ivakhov, A.A. Kalinina, A.V. Andriyashkin, S.M. Titkova, K.M. Loban, N.S. Glagolev, A.V. Sazhin // **Hernia**. – 2024. – V. 28 – №6. – P. 2145-2150.
5. Калинина, А.А. Тренажер для обучения наложению хирургических швов при ушивании диастаза прямых мышц живота / Н.И. Шульгин, М.В. Ануров, А.А. Калинина, А.А. Вальков, С.М. Титкова, Г.Б. Ивахов // Патент на полезную модель 225787 U1, 06.05.2024.