Больная 50 лет, потупила в клинику на 3-й день заболевания с жалобами на боли в правом подреберье, тошноту, повторную рвоту желудочным содержимым, повышение температуры до 38 °С, желтушность кожных покровов и склер. Боли возникли после празднования больной собственного юбилея.

Состояние больной тяжёлое. Кожные покровы и слизистые иктеричны. Число дыханий 24 в минуту, пульс – 108 в минуту. Язык сухой, обложен белым налетом. Живот болезненный в правом подреберье. Желчный пузырь не пальпируется. Симптомы Ортнера – положительный. Симптомов раздражения брюшины нет.

Количество лейкоцитов в крови – $20{,}7\times10^{9}$/л. Билирубин крови: 82 мкмоль/л (общий), 65 мкмоль/л (прямой), 17 мкмоль/л (непрямой).

Больной выполнено эндоскопическое исследование (Рис. 1 и Рис. 2).

Вопросы:

1. Поставьте диагноз.
2. Опишите выявленную при обследовании патологию.
2. Какую Вы выбираете лечебную тактику?
3. Нужно ли больную оперировать?
4. Если «да», то укажите объём оперативного вмешательства. Если «нет, то как Вы будете лечить больную?

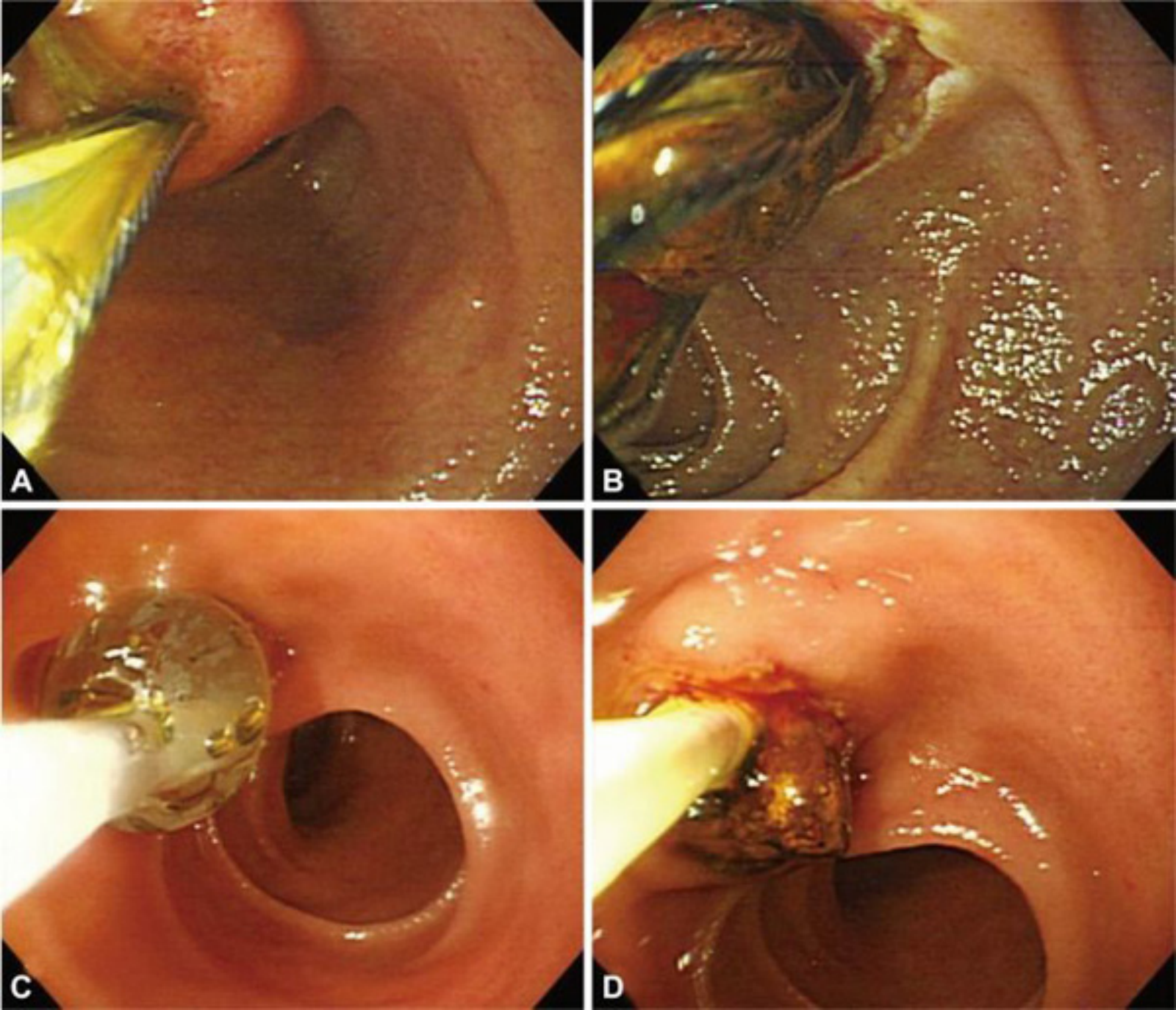
A
B
C
D