Больная 25 лет переведена в реанимационное отделение из роддома на 3-и сутки после оперативного родоразрешения. Состояние больной тяжёлое. Выраженная одышка, цианоз лица. АД – 90/70 мм рт. ст., ЧДД – 28 в одну минуту, пульс – 120 в одну минуту. Определяется отёк и цианоз левой нижней конечности.

Больной выполнена перфузионная сцинтиграфия лёгких (Рис. 1) и ангиопульмонография (Рис. 2).

Вопросы:

1. Опишите сцинтиграмму лёгких и ангиопульмонограмму.
2. Сформулируйте диагноз.
3. Нужна ли Вам какая-либо дополнительная информация для определения тактики лечения?
4. Имеются ли, на Ваш взгляд, показания к тромболитической терапии?
5. Какие лечебные мероприятия и в какой последовательности Вы предлагаете проводить пациентке?
6. Нуждается ли больная в хирургической профилактике рецидива лёгочной эмболии?

Perfusion Analysis

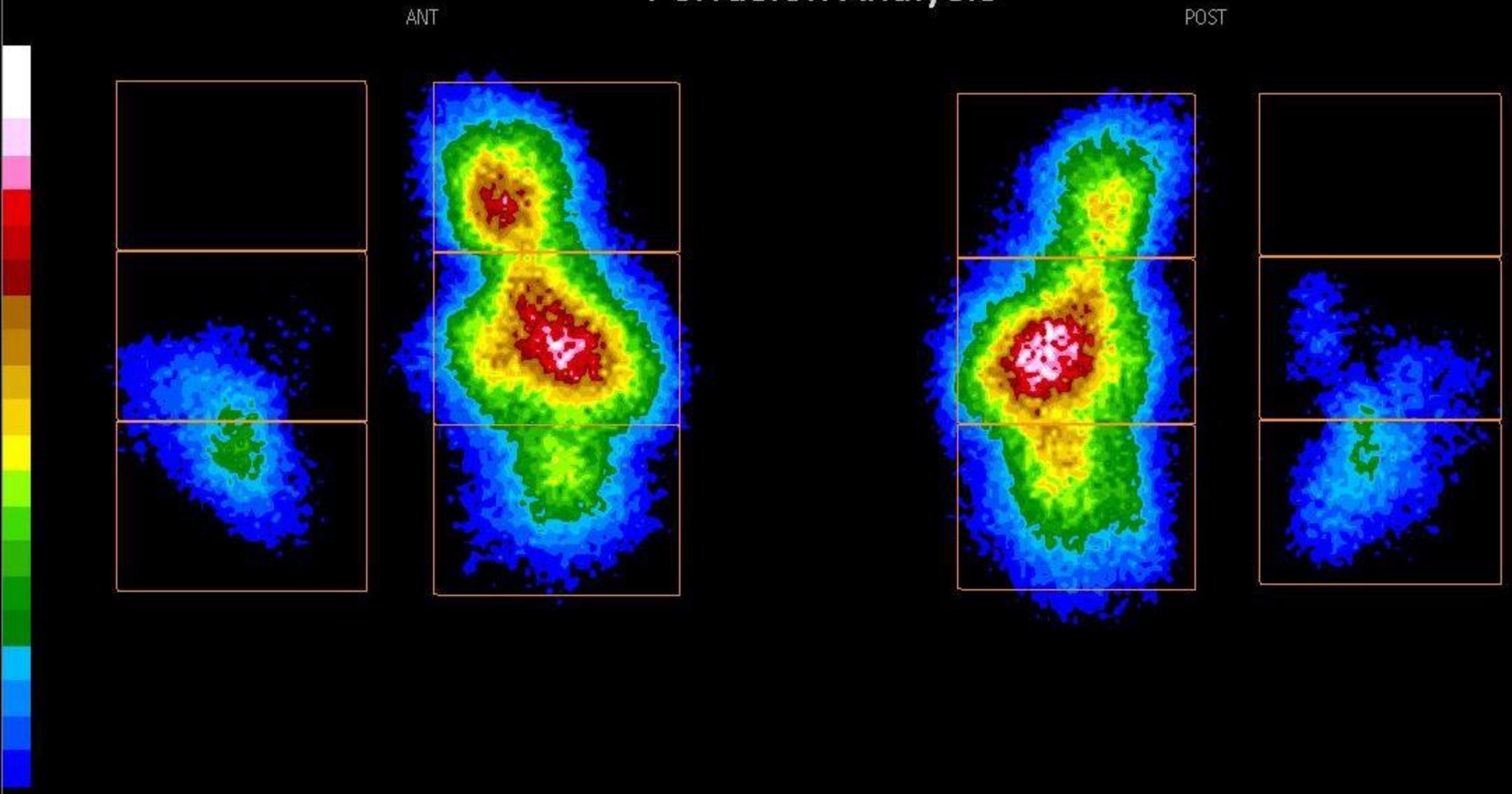

Anterior:

Left Total Counts =	215514	82.9 %
Right Total Counts =	44482	17.1 %

	Left (%)	Right (%)
Upper Seg.	27.9	5.1
Middle Seg.	51.1	43.8
Lower Seg.	19.9	51.1

Posterior:

Left Total Counts =	209050	82.3 %
Right Total Counts =	44986	17.7 %

	Left (%)	Right (%)
Upper Seg.	21.7	6.8
Middle Seg.	49.3	39.2
Lower Seg.	27.7	54.0
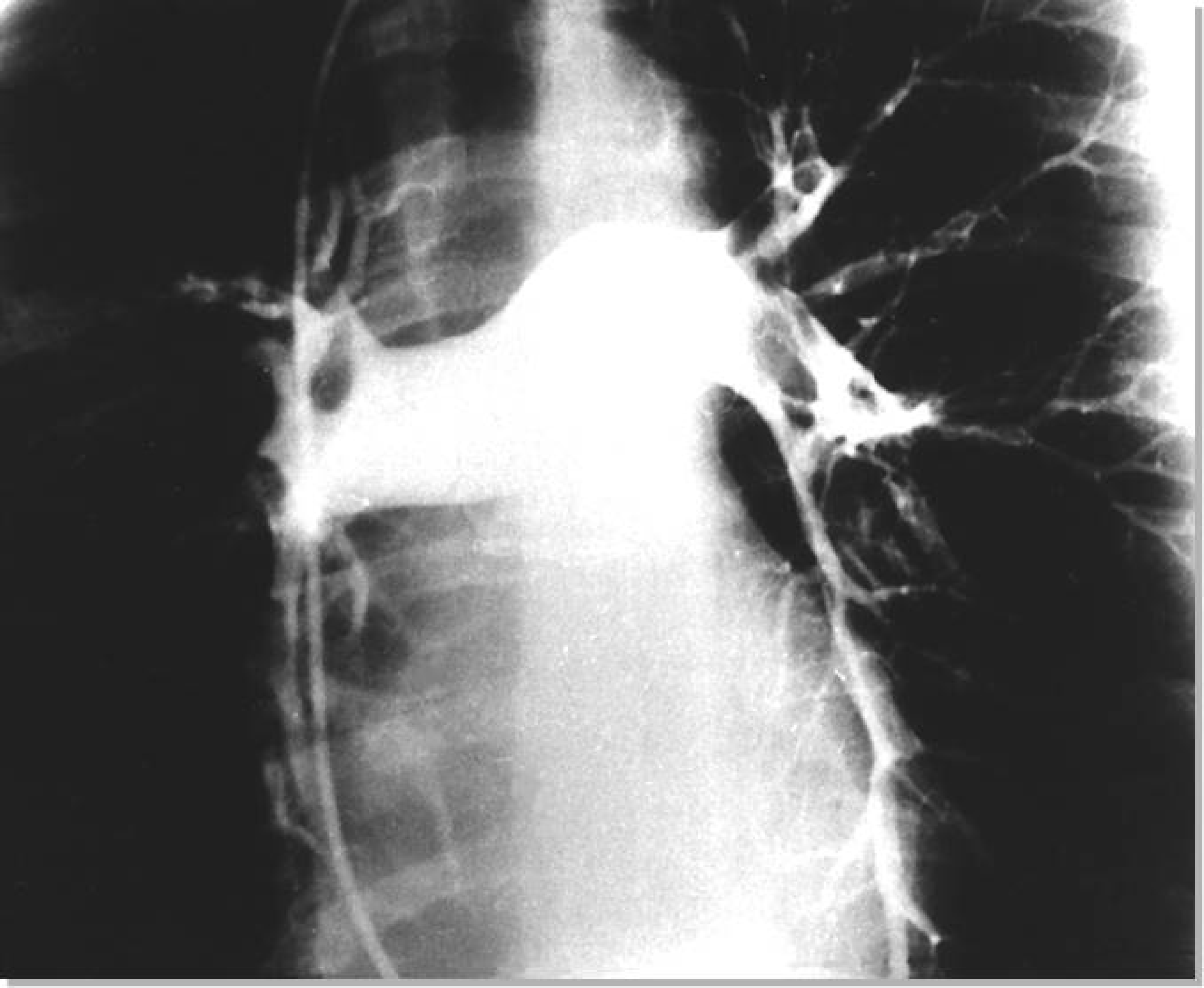
Geometric Mean: Left = 82.6 % Right = 17.4 %