У больного 45 лет, перенёсшего 3 мес. назад панкреонекроз, имеются жалобы на постоянные тупые боли в верхних отделах живота после приёма пищи.

Состояние удовлетворительное. Температура тела нормальная. Пульс – 78 в минуту, АД – 120/80 мм рт. ст. Живот мягкий, участвует в акте дыхания всеми отделами. В верхних отделах живота определяется объёмное образование, умеренно болезненное, неподвижное. Перитонеальных явлений нет. Перистальтика отчётливая.

Общий анализ крови и мочи, биохимический анализ крови – в пределах нормы.

Выполнена КТ органов брюшной полости (Рис. 1).

Вопросы:

1. Укажите предварительный диагноз.

2. Какие инструментальные методы следует использовать для обследования больного?

3. Что за метод хирургического лечения представлен на сериях интраоперационных снимков (Рис. 2)?

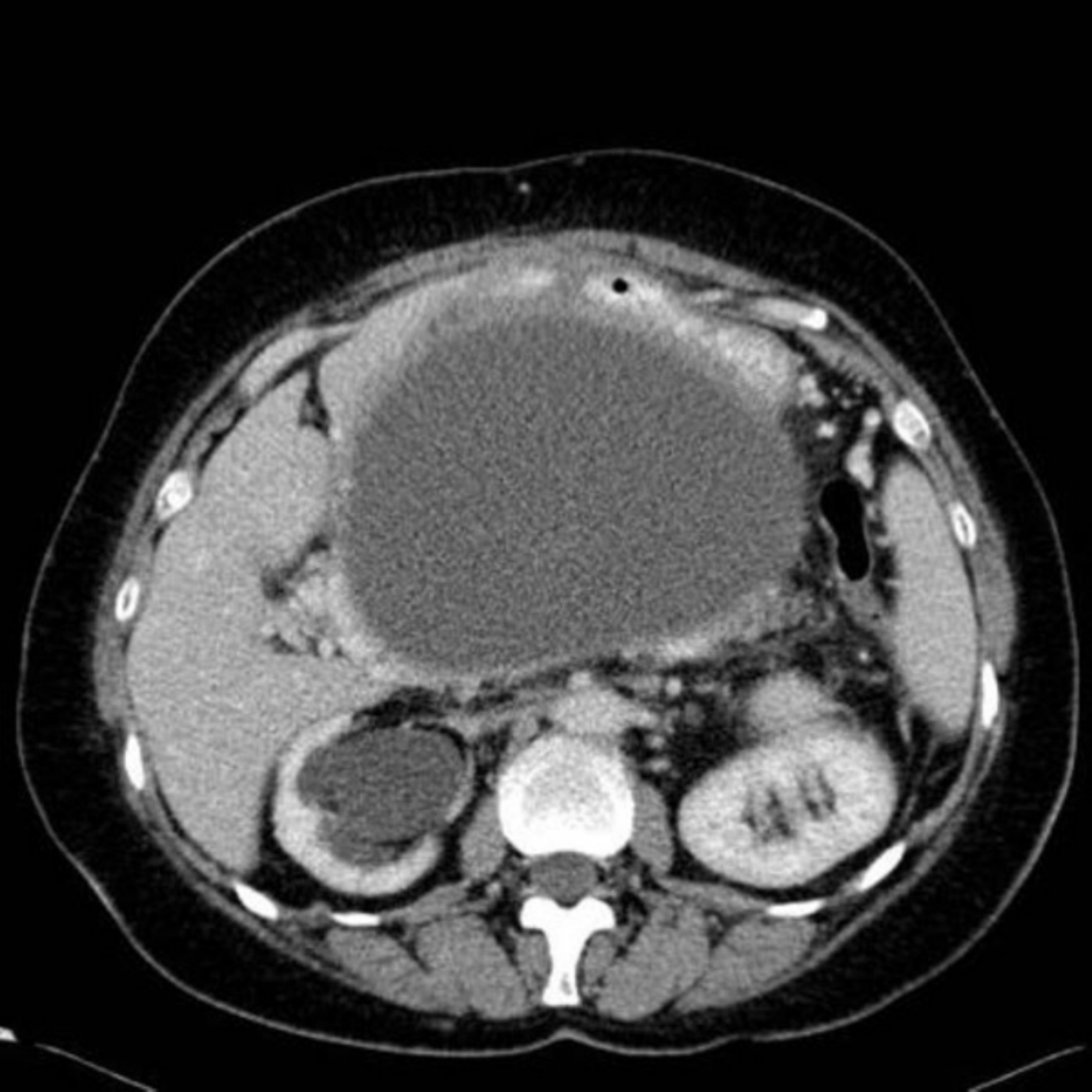

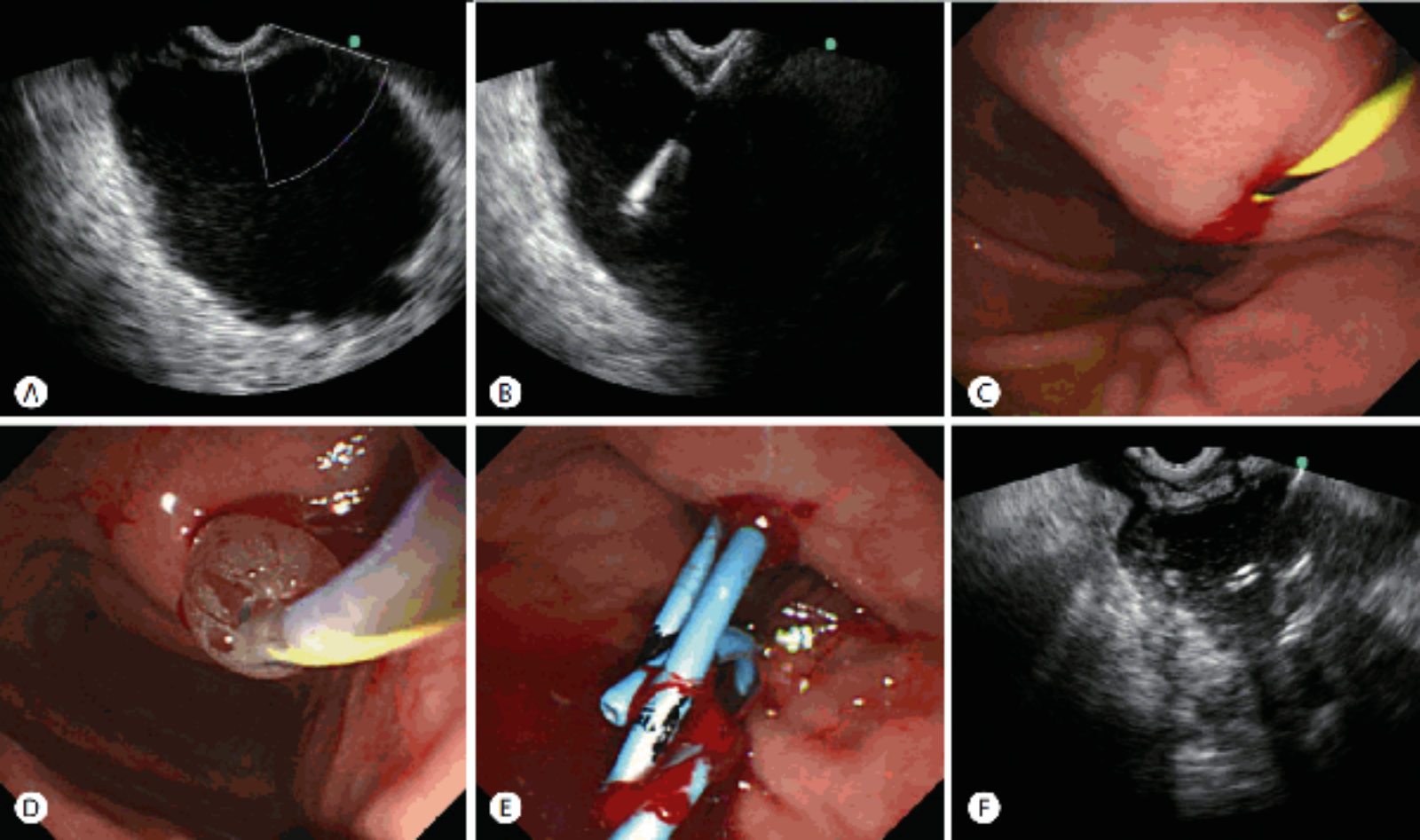
A
B
C
D
E
F