У больного 30 лет, находящегося на лечении по поводу деструктивного панкреатита, на 18 сутки заболевания появились гектическая лихорадка, озноб, рвота. При осмотре состояние больного тяжёлое, пульс – 120 в минуту, при пальпации определяется болезненный инфильтрат в эпигастрии. Симптомов раздражения брюшины нет.

Лейкоциты крови – 15×10^9/л, палочкоядерных нейтрофилов – 16%, общий белок крови – 59 г/л, прокальцитонин – 10 нг/мл (норма – менее 0,5 мкг/л).

Выполнена компьютерная томография органов брюшной полости (Рис. 1).

Вопросы:
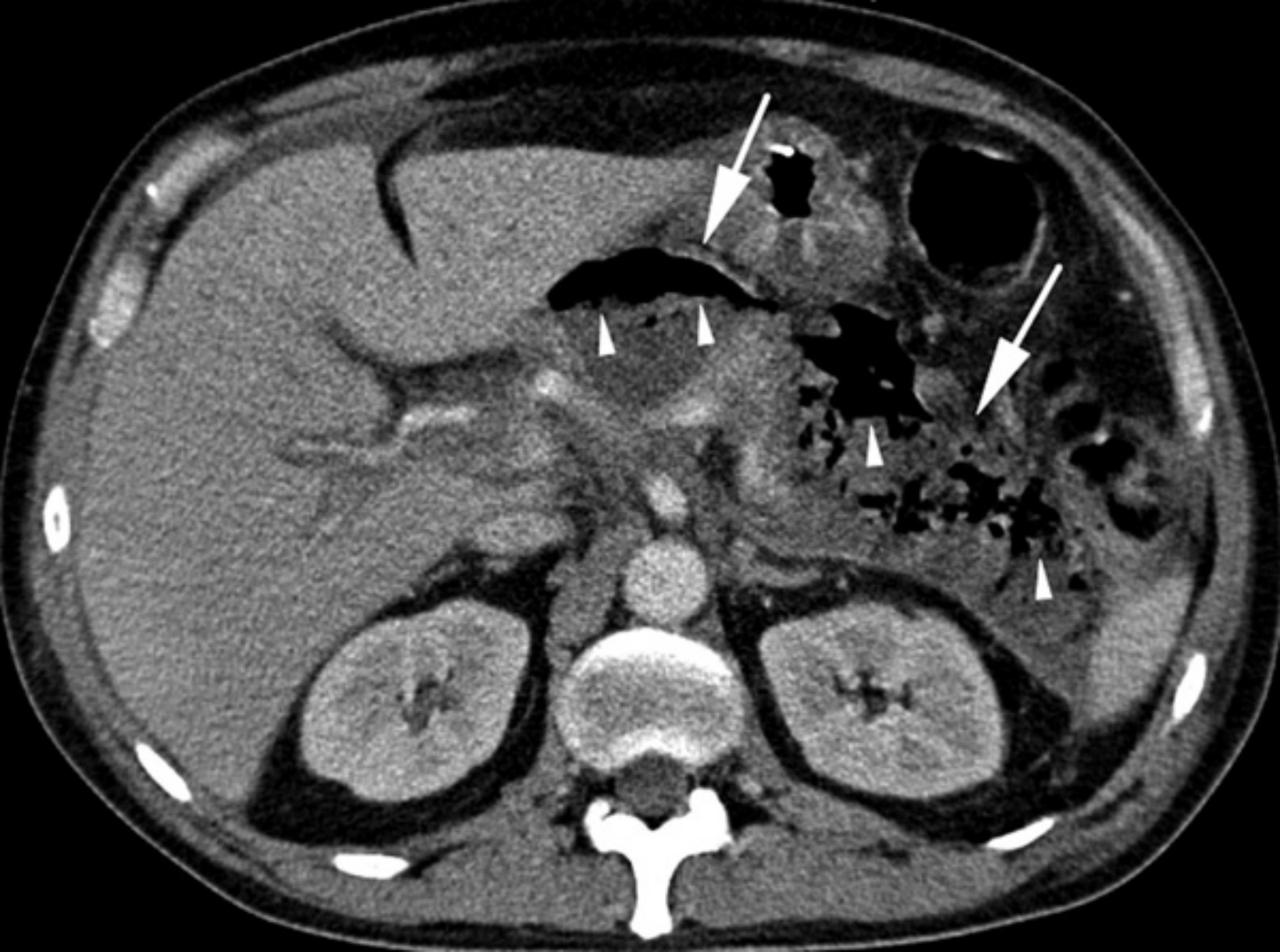
1. Укажите предварительный диагноз.
2. На что указывают стрелки на компьютерной томограмме?
3. Выберите оптимальную лечебную тактику.