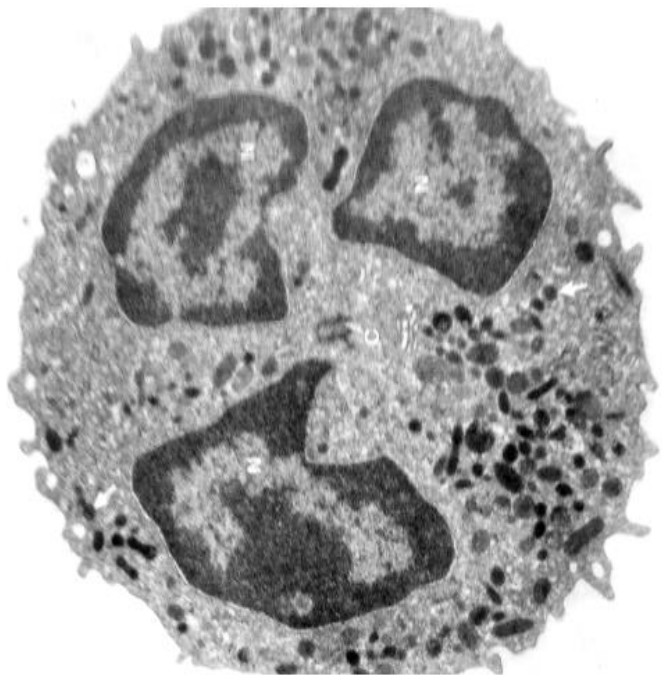
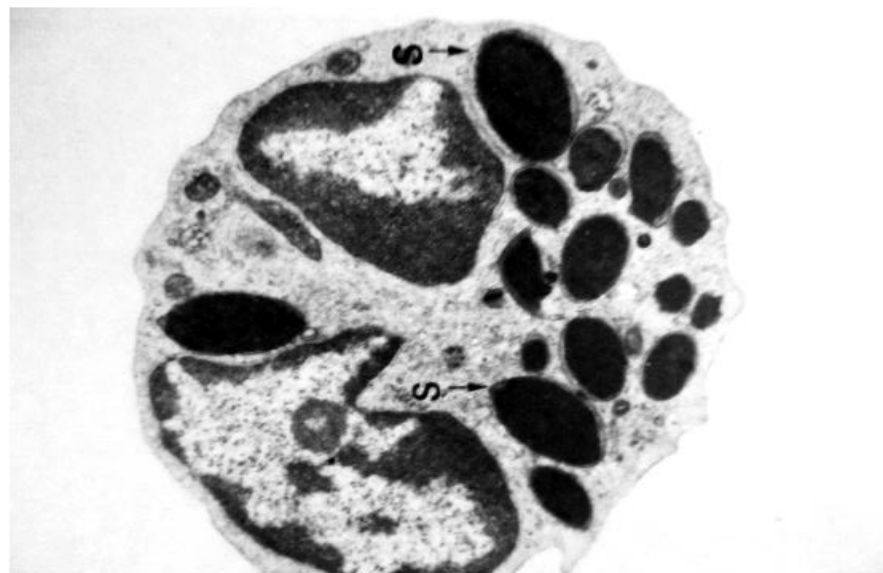


Электронные микрофотографии II коллоквиум

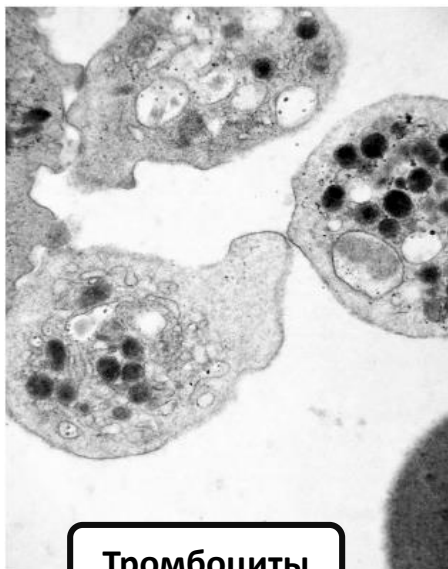
*Кафедра гистологии, эмбриологии и цитологии л/ф
РНИМУ им.Н.И.Пирогова*



Сегментоядерный
нейтрофил

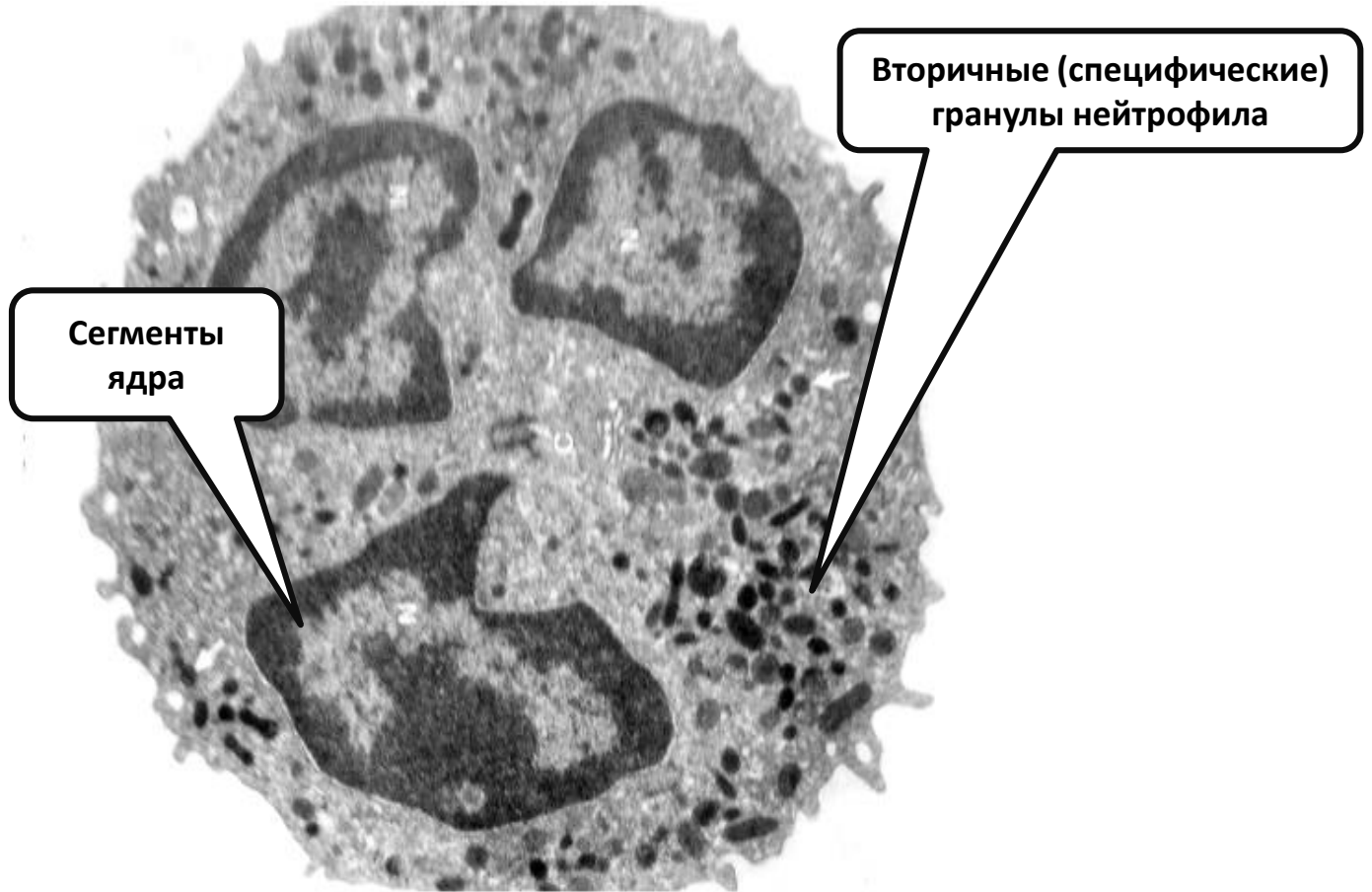


Базофил

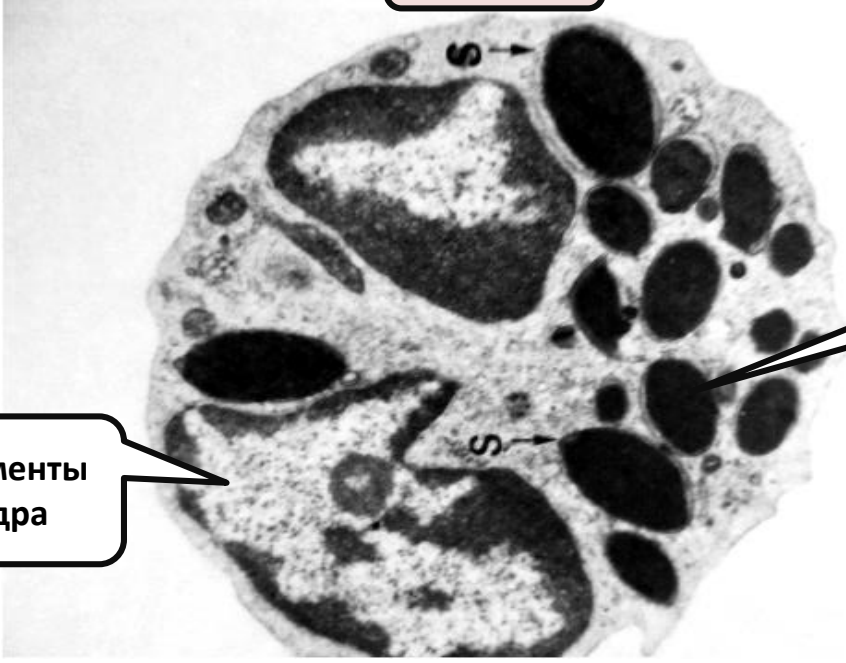


Тромбоциты

**Сегментоядерный
нейтрофил**



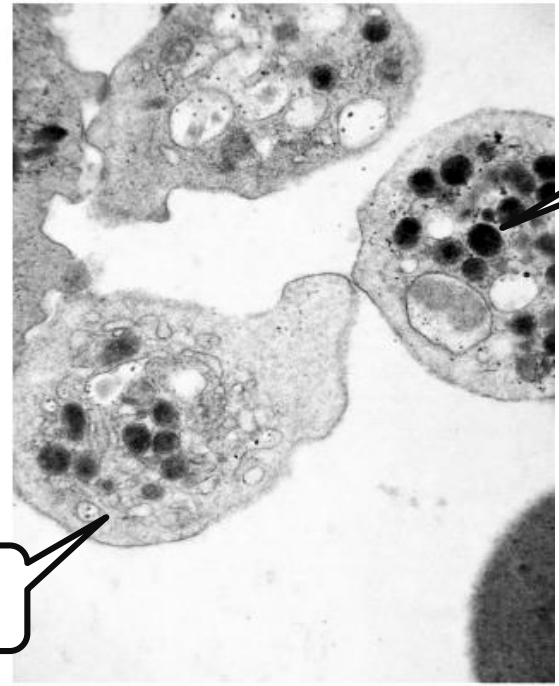
Базофил



Гранулы базофила различной величины и плотности

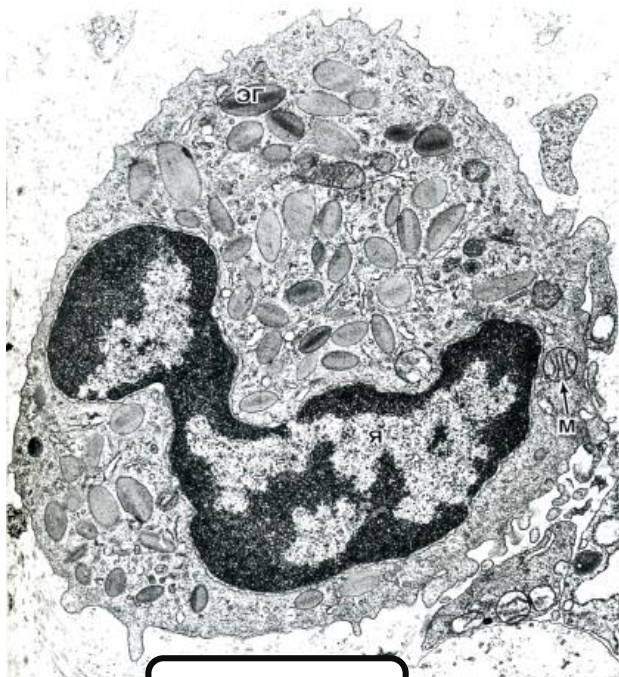Сегменты ядра

Тромбоциты

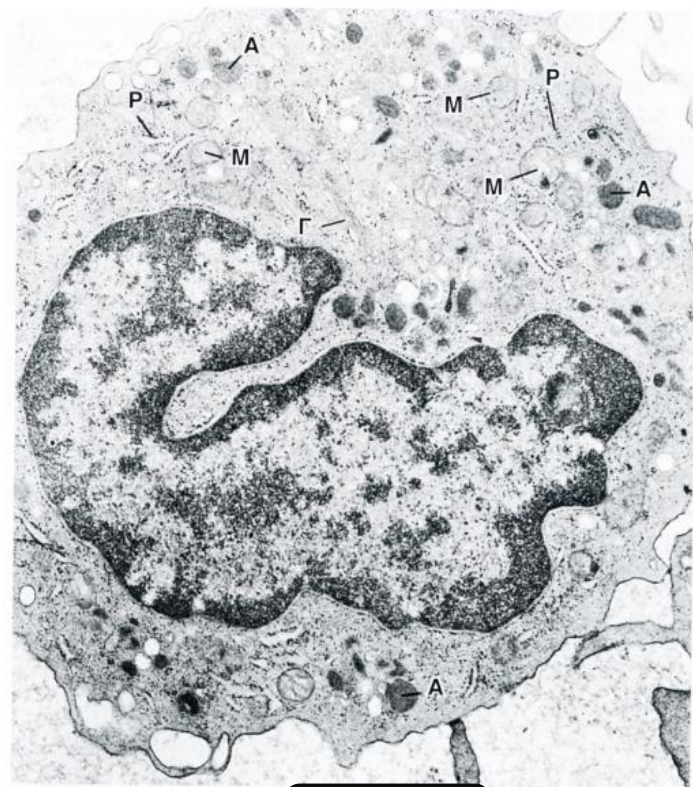

Грануломер

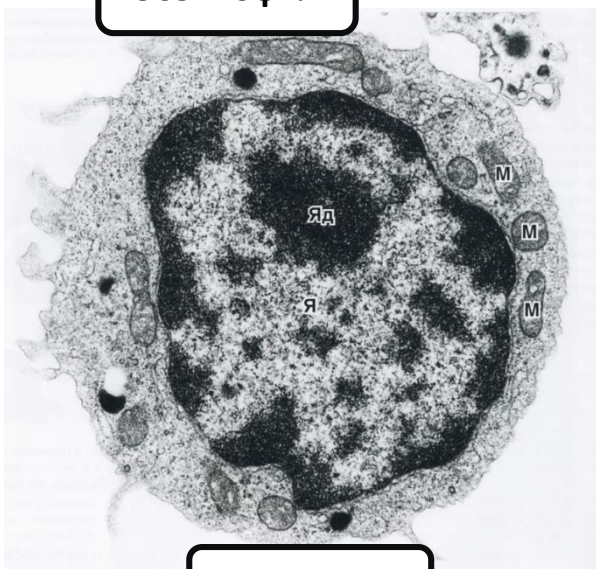
Гиаломер



Эозинофил



Моноцит



Лимфоцит

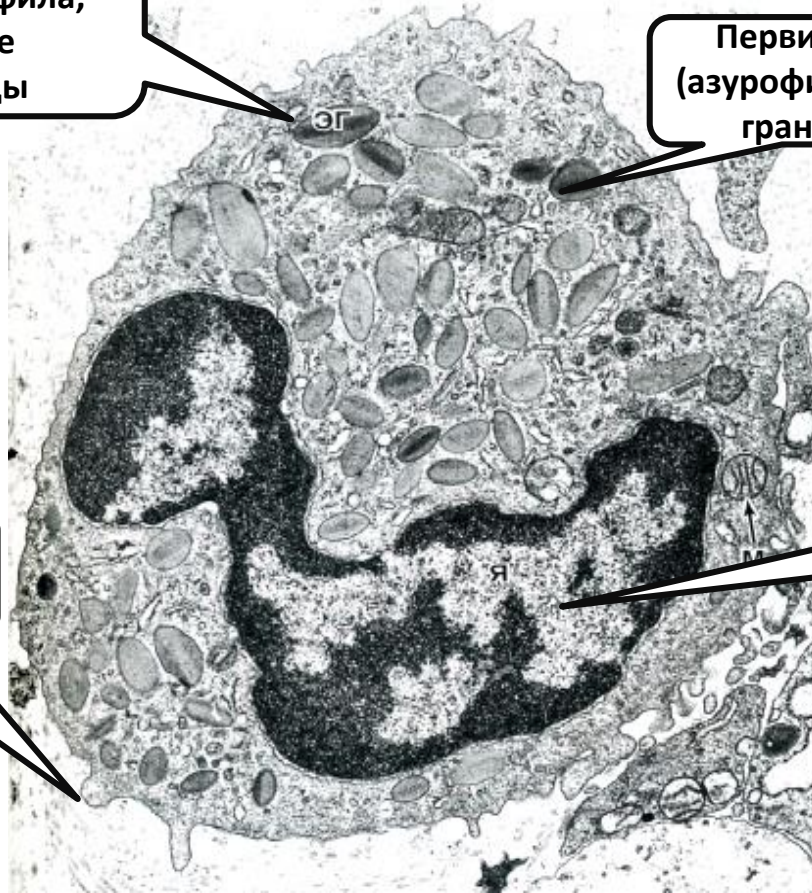
Эозинофил

Зрелые специфические гранулы эозинофила, содержащие кристаллоиды

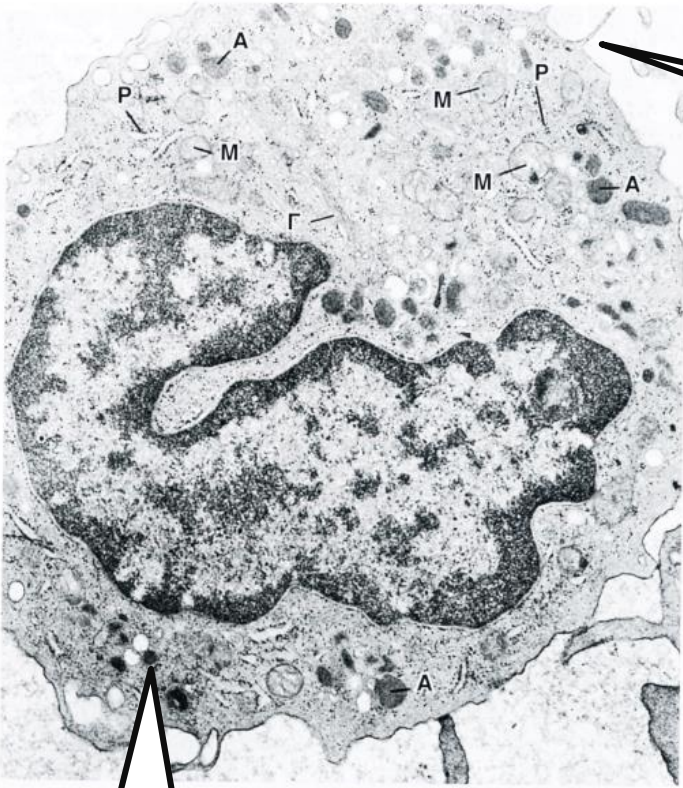Первичные (азурофильные) гранулы

Микроворсинки филоподии и псевдоподии

Сегменты ядра



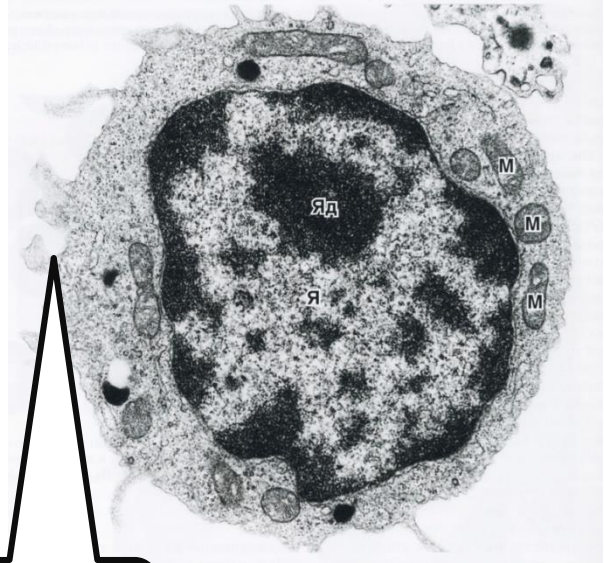
Моноцит



**Микроворсинки
филоподии и
псевдоподии**

Лизосомы

Лимфоцит



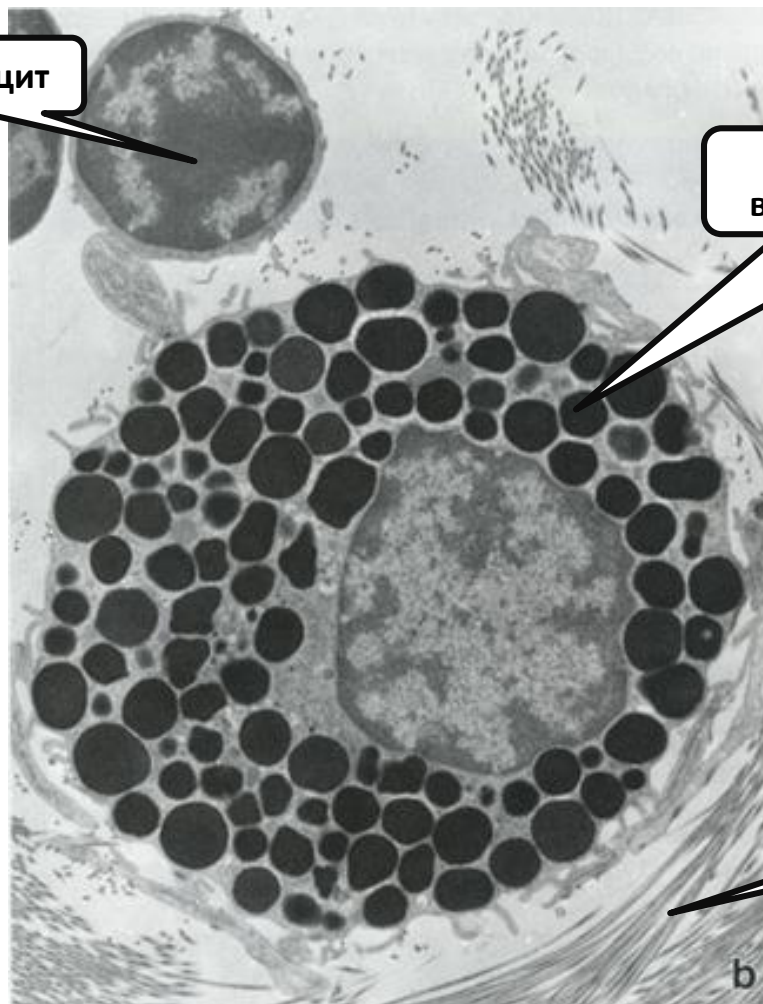
**Микроворсинки
филоподии и
псевдоподии**

Лаброцит

Лимфоцит

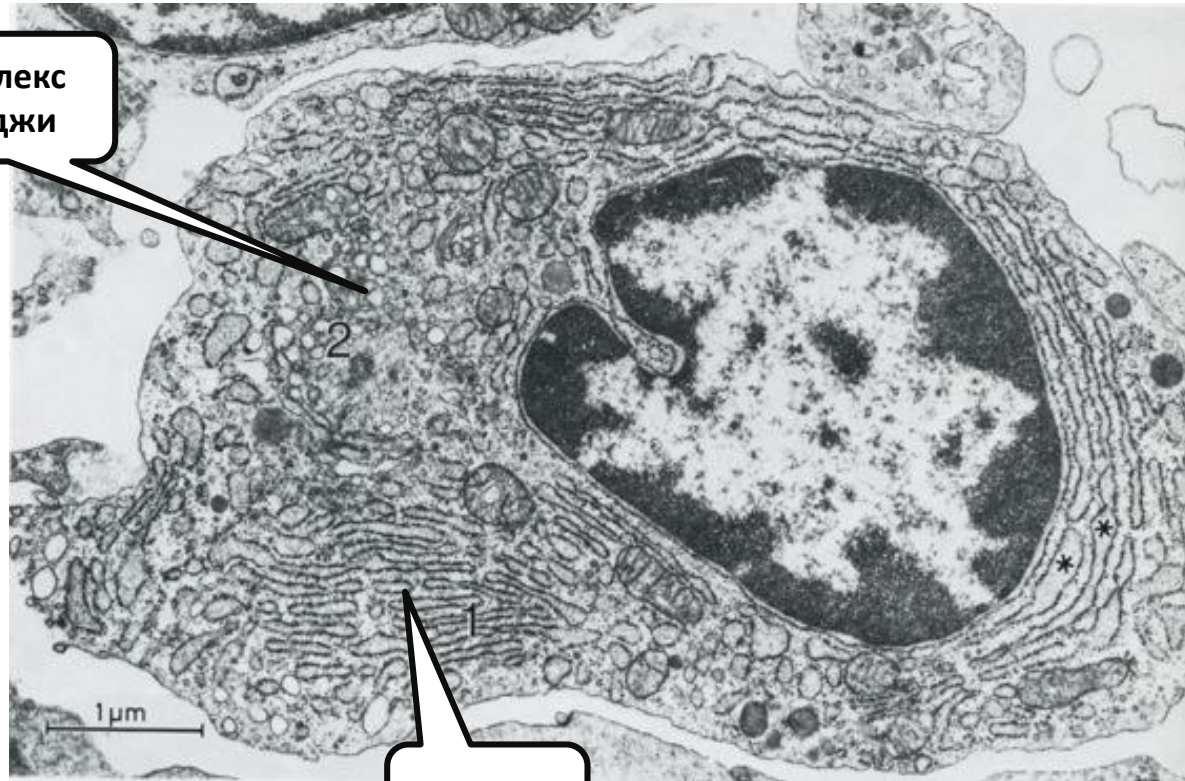
**Гранулы различной
величины и плотности**

**Коллагеновые
волокна**



Плазмоцит

Комплекс
Гольджи



гр.ЭПС

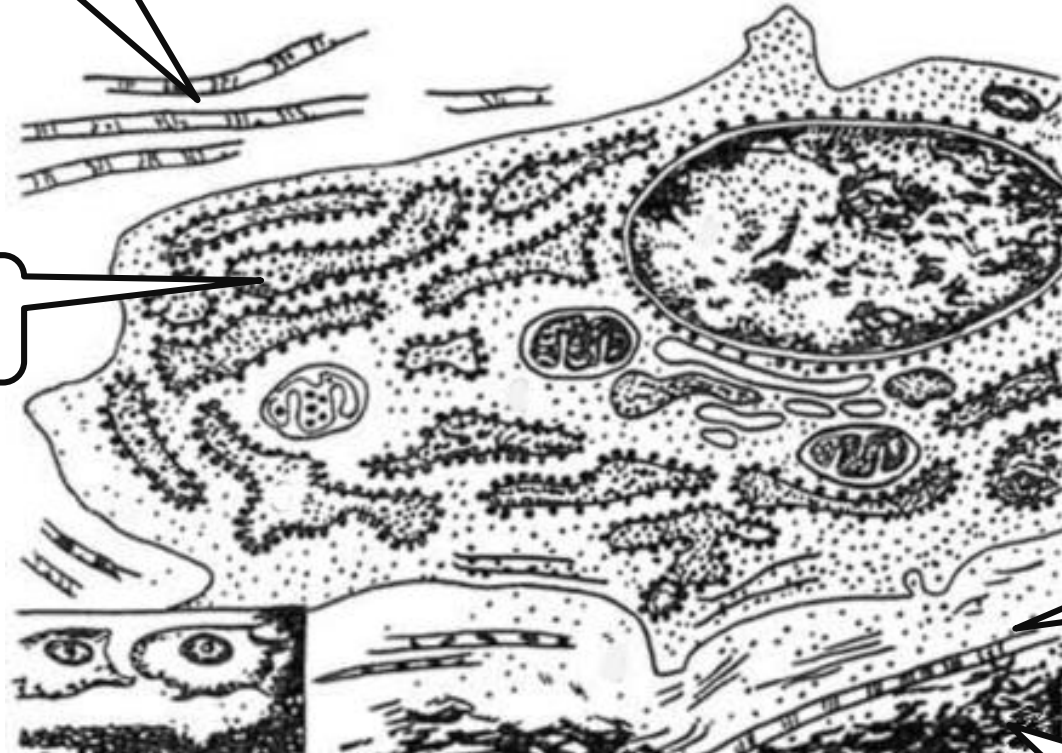
Остеобласт

Коллагеновые
волокна

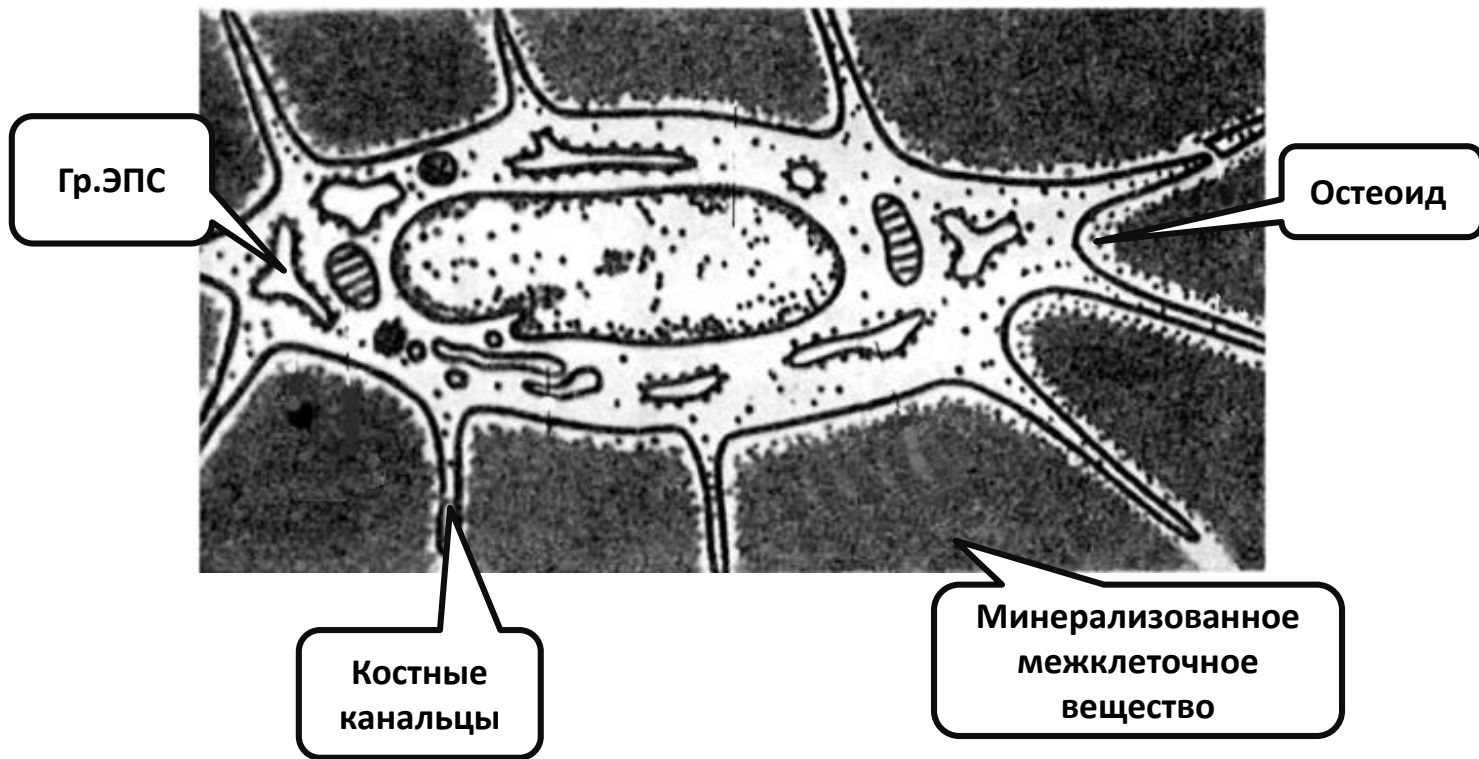
Гр.ЭПС

Остеоид

Минерализованное
межклеточное
вещество



Остеоцит



Остеокласт

