МУЖСКАЯ ПОЛОВАЯ СИСТЕМА

Кафедра гистологии, эмбриологии и цитологии л/ф РНИМУ им.Н.И.Пирогова

Мужская половая система

- **№149** Семенник человека (гематоксилин-эозин)
- **№149а** Семенник крысы (гематоксилин-эозин)
- **№150** Придаток семенника (гематоксилин-эозин)
- **№151** Предстательная железа (гематоксилин-эозин)

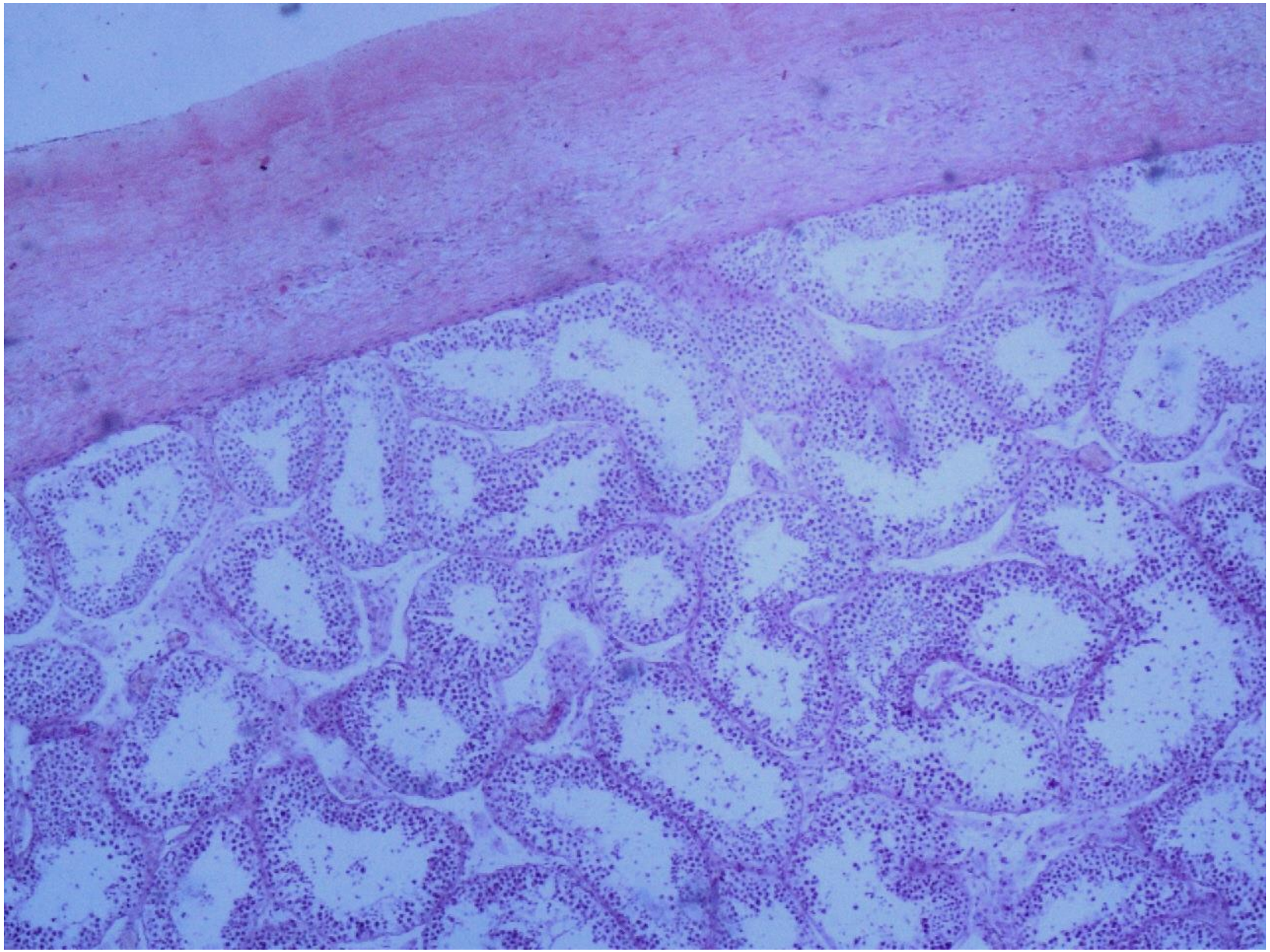

Препарат №149 «Семенник (человека)»
Окраска: гематоксилин-эозин

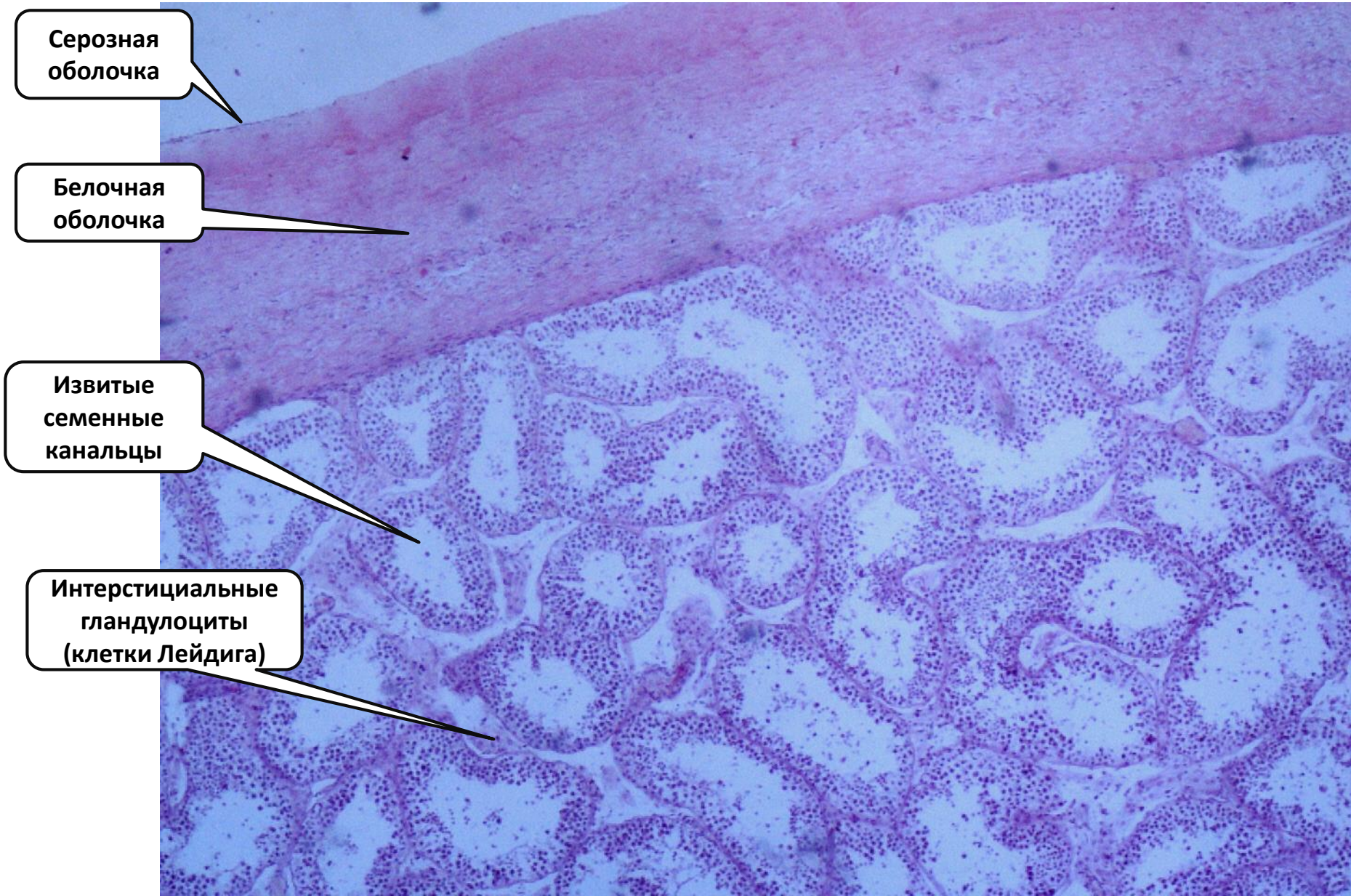

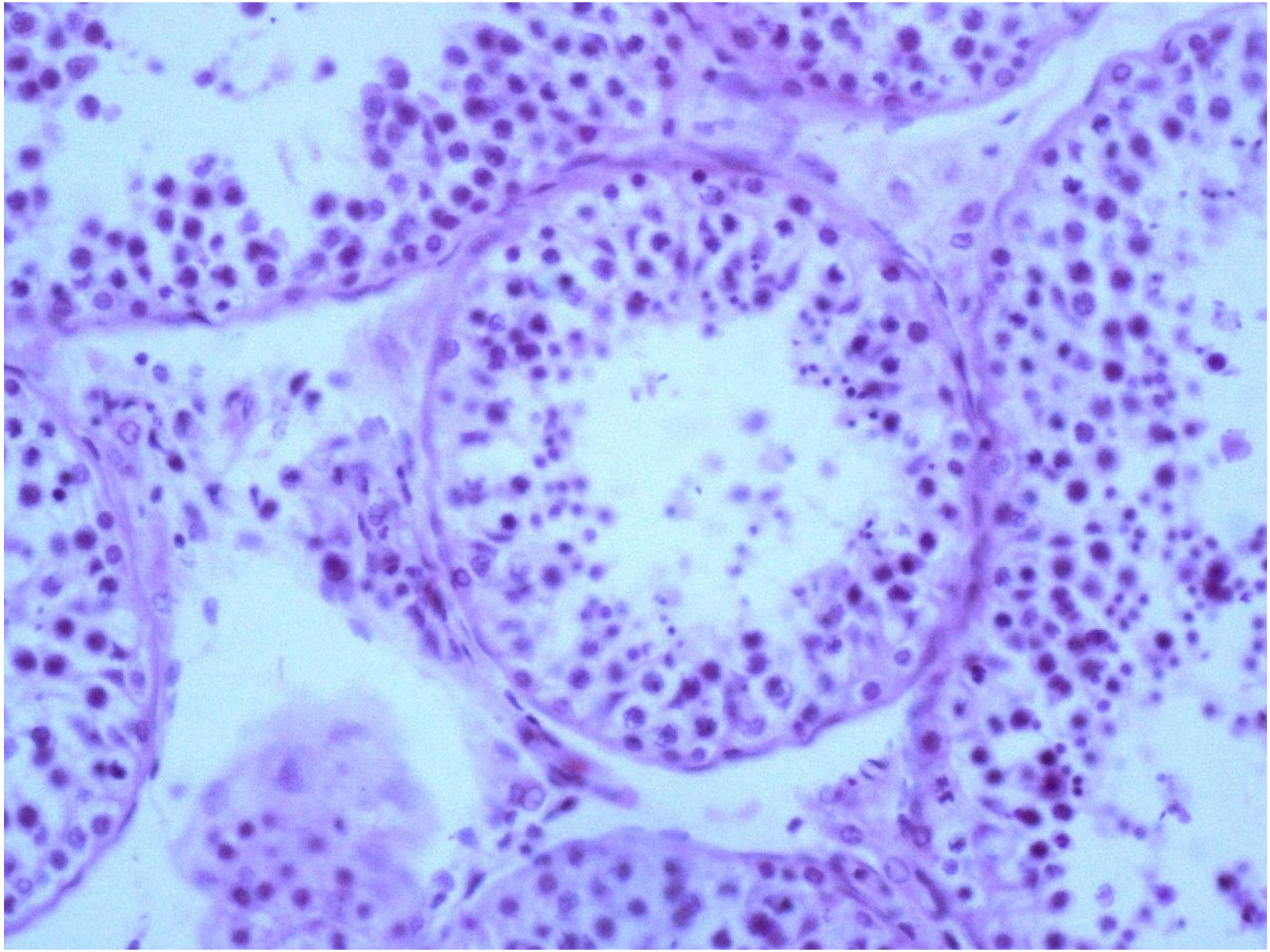

Препарат №149 «Семенник (человека)»
Окраска: гематоксилин-эозин

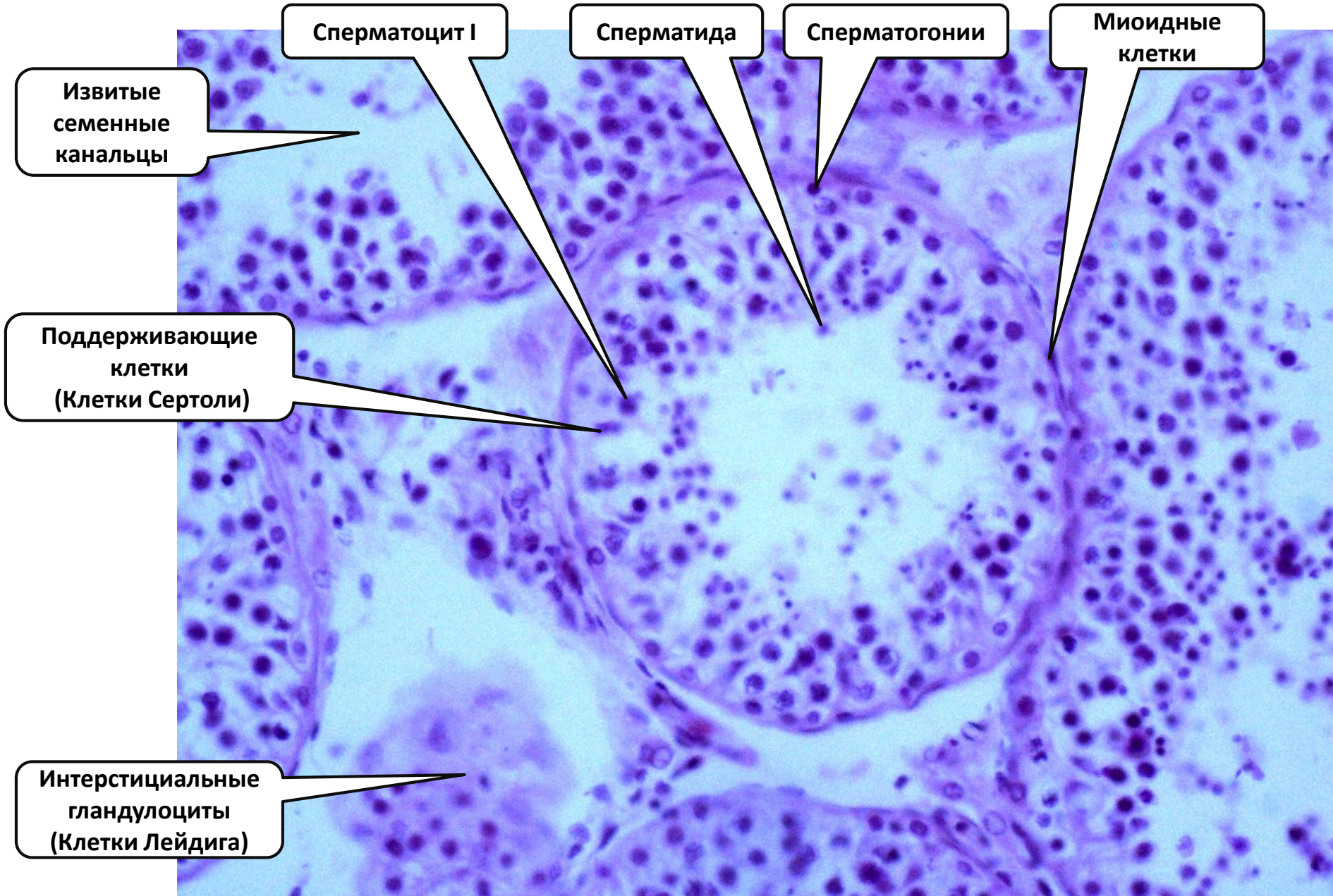

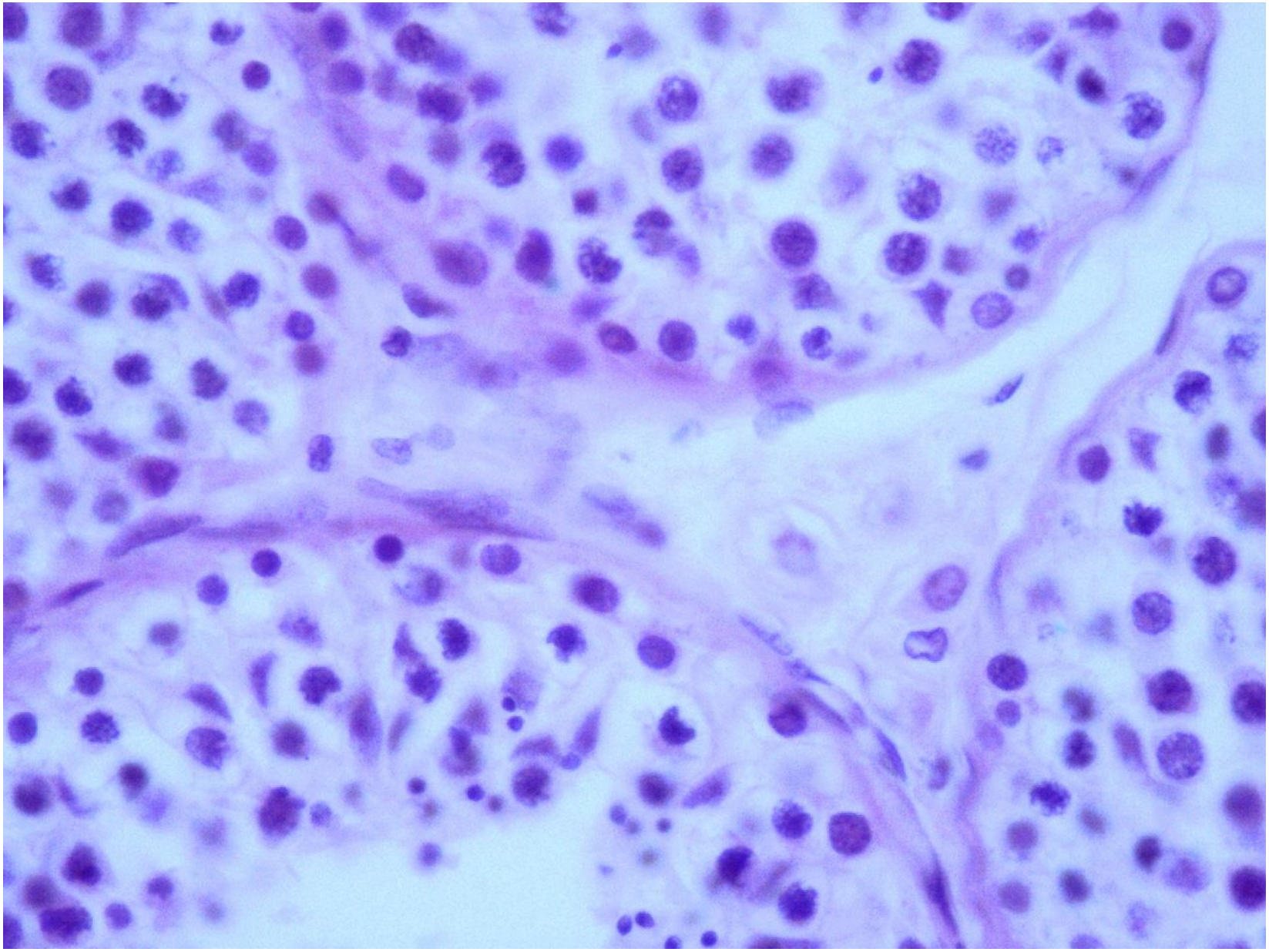

Препарат №149 «Семенник (человека)»
Окраска: гематоксилин-эозин

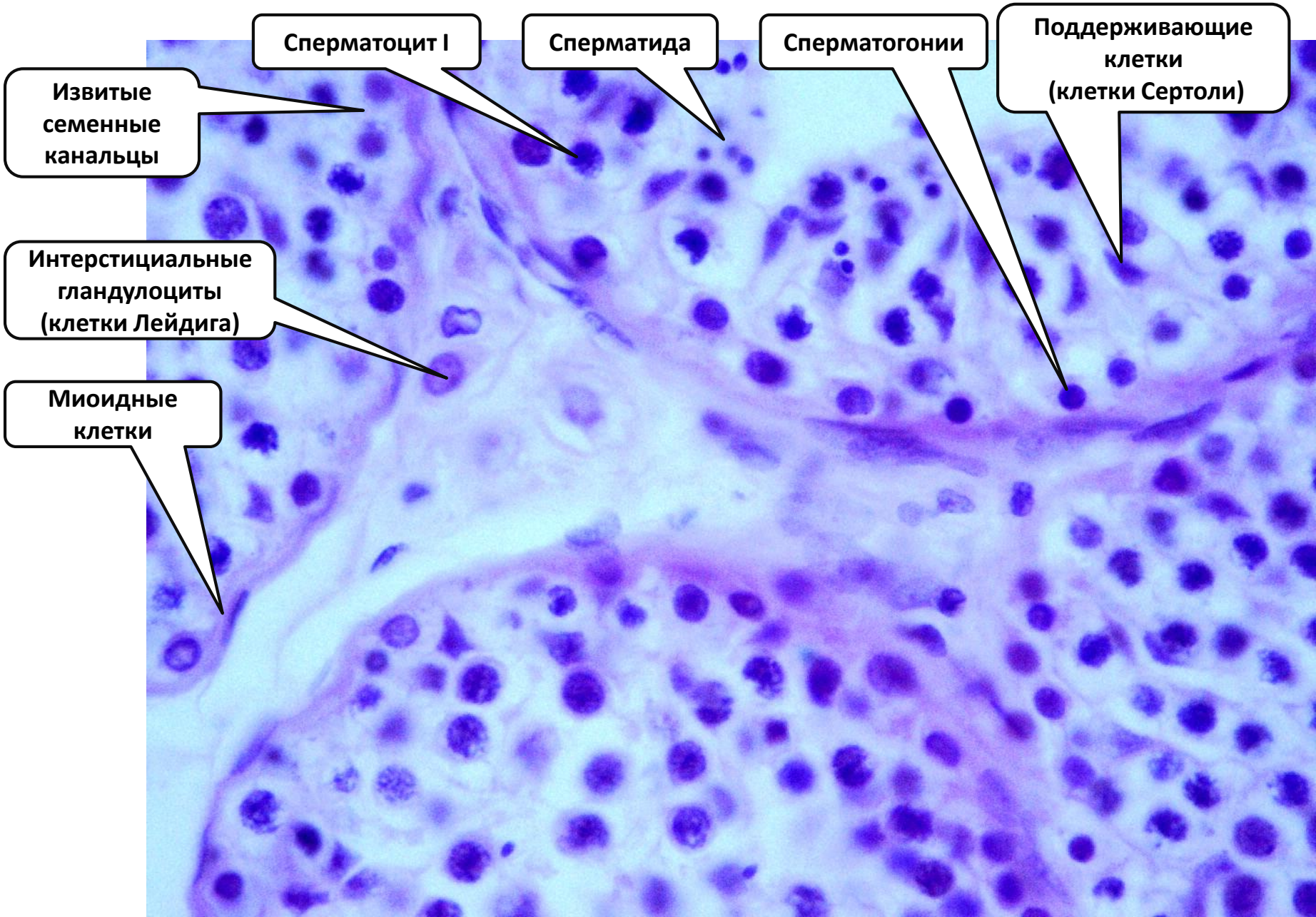

Препарат №149а «Семенник (крысы)»
Окраска: гематоксилин-эозин

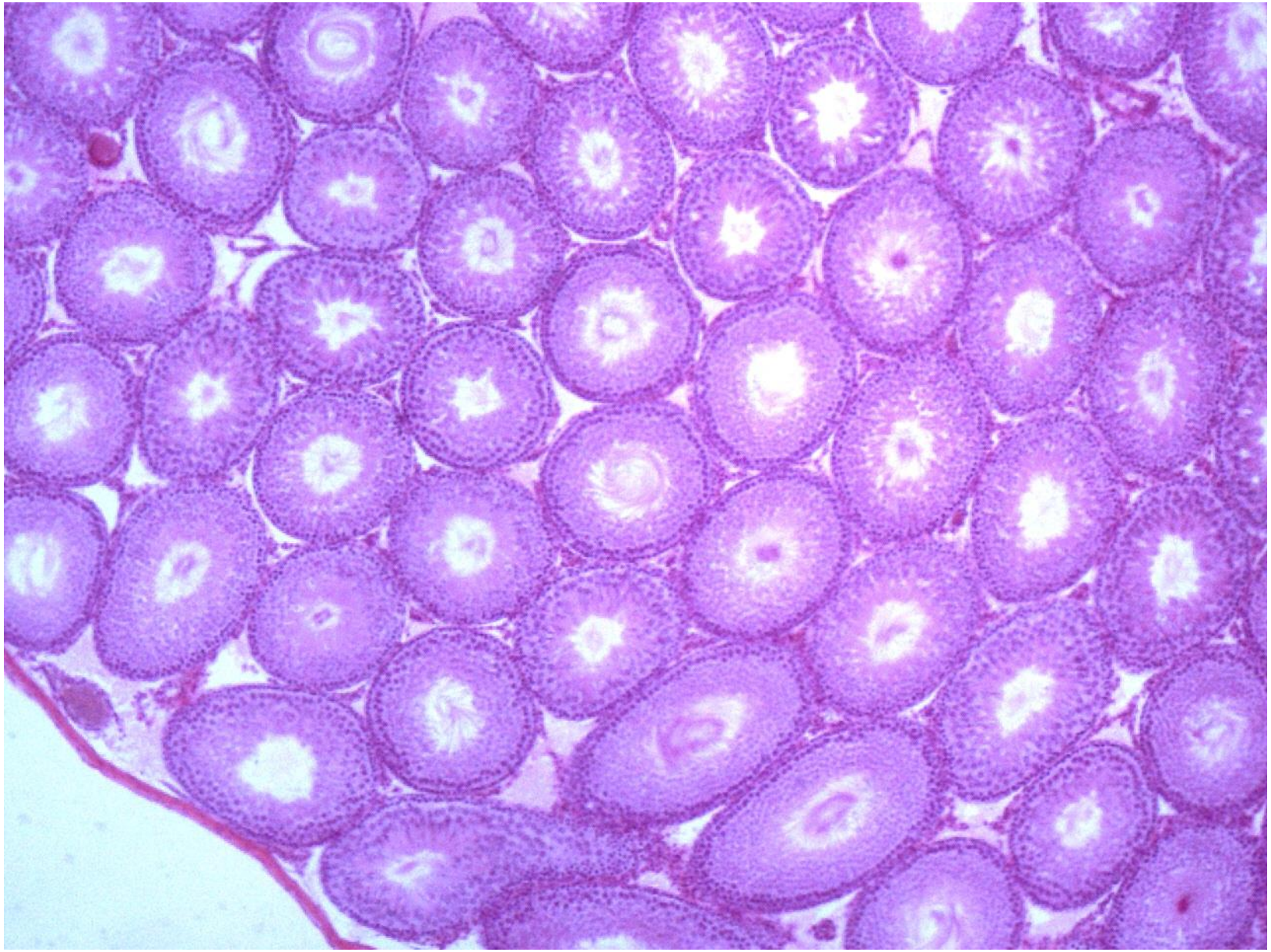

Препарат №149а «Семенник (крысы)»
Окраска: гематоксилин-эозин

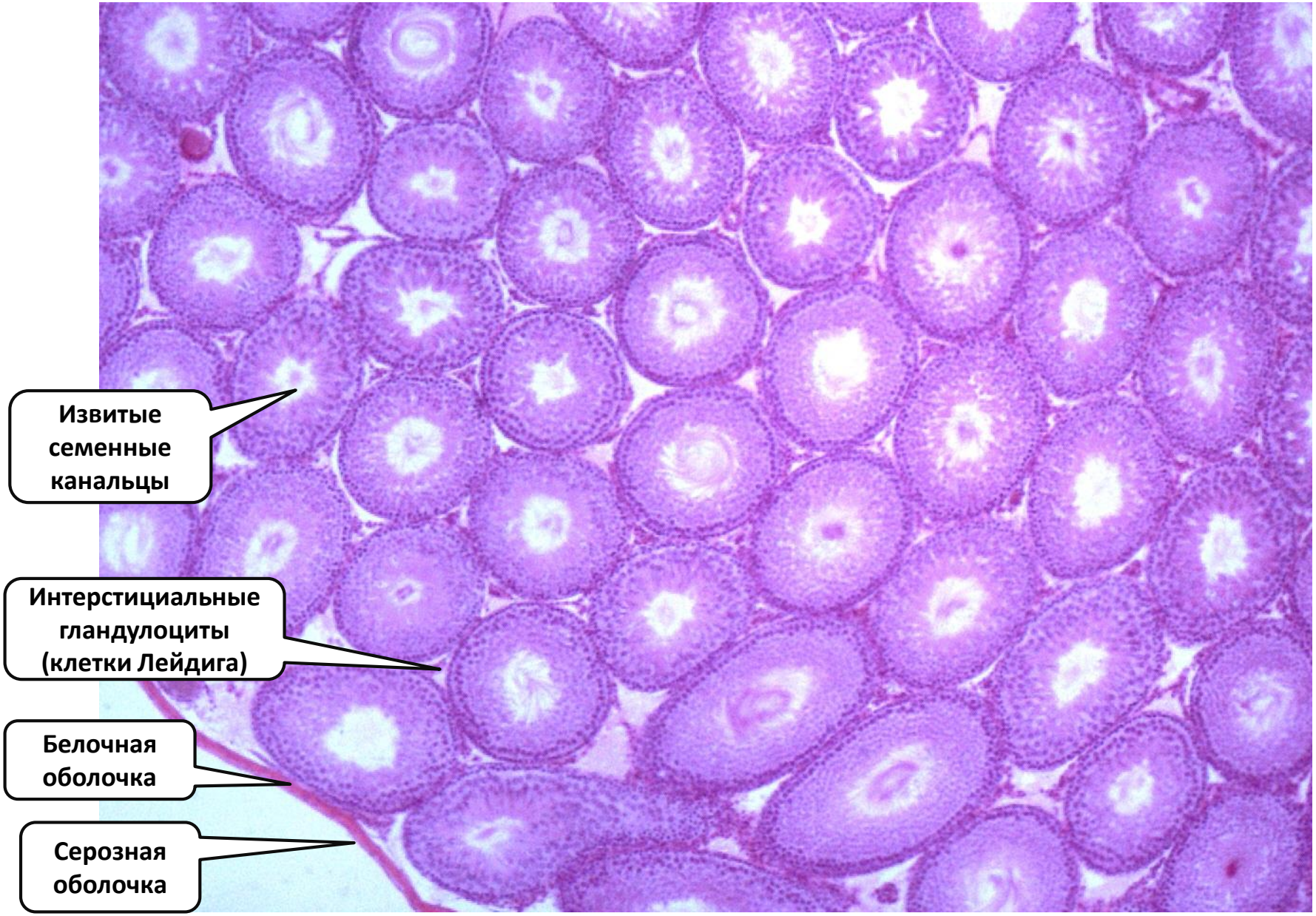

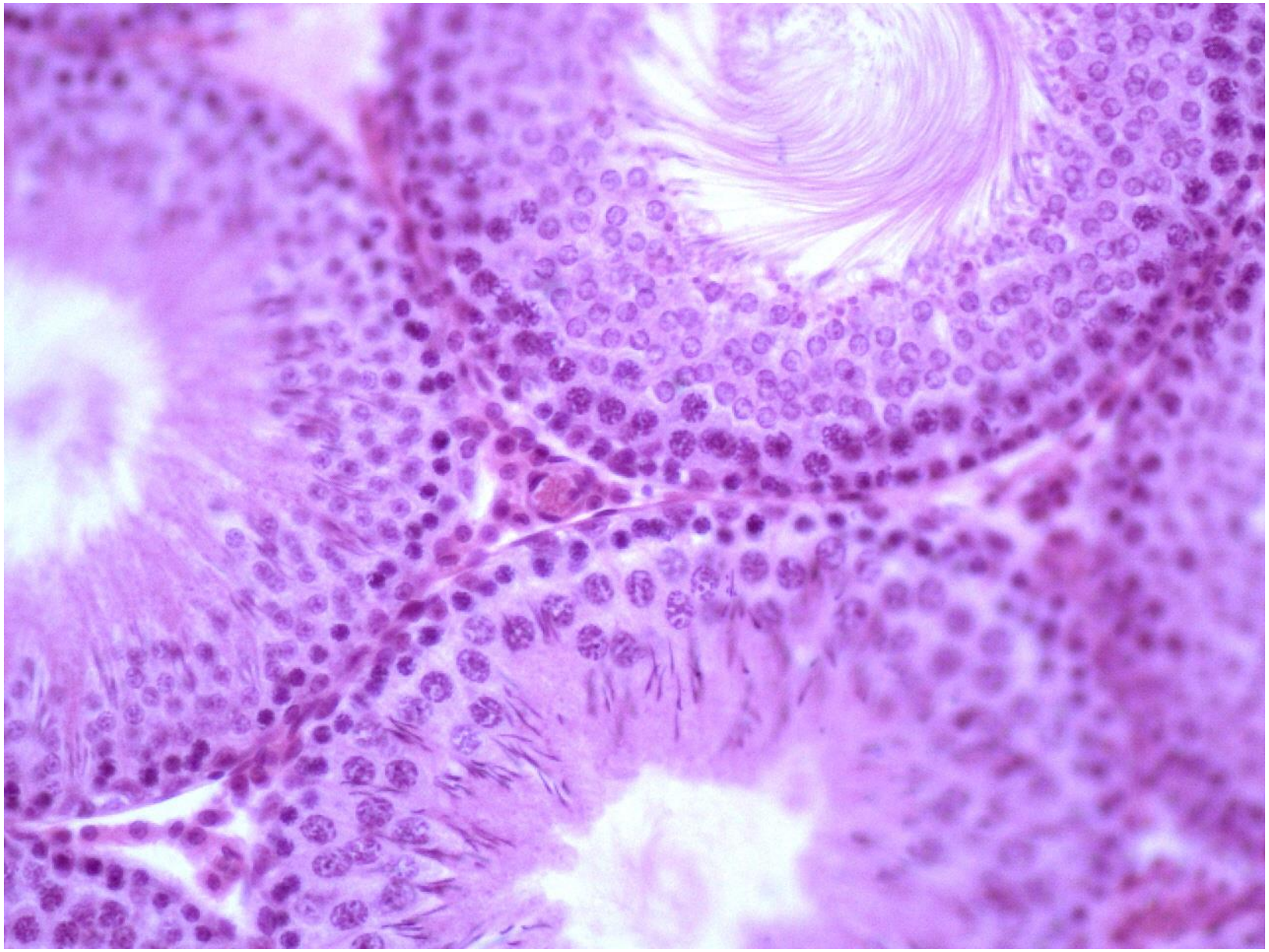

Препарат №149а «Семенник (крысы)»
Окраска: гематоксилин-эозин

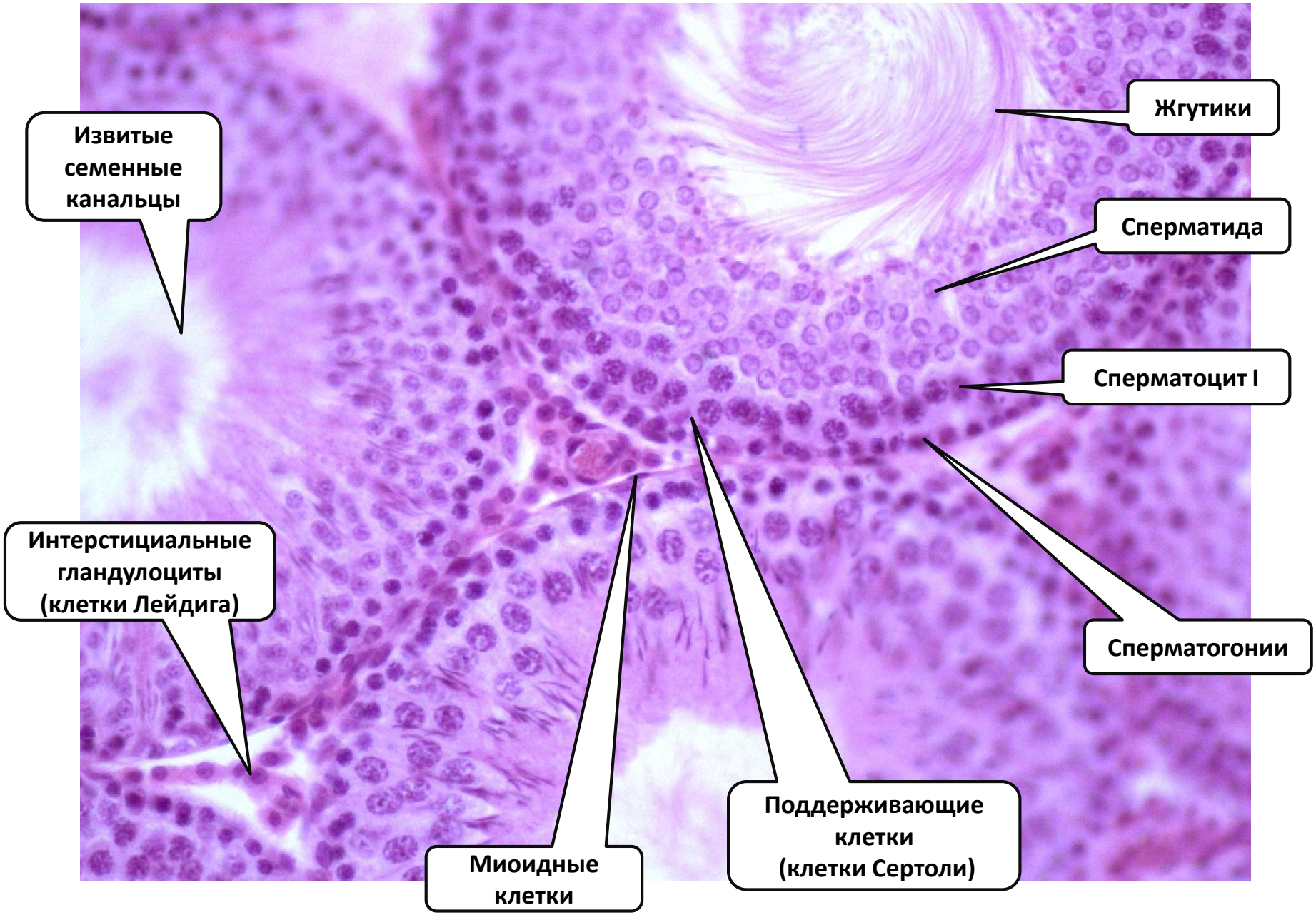

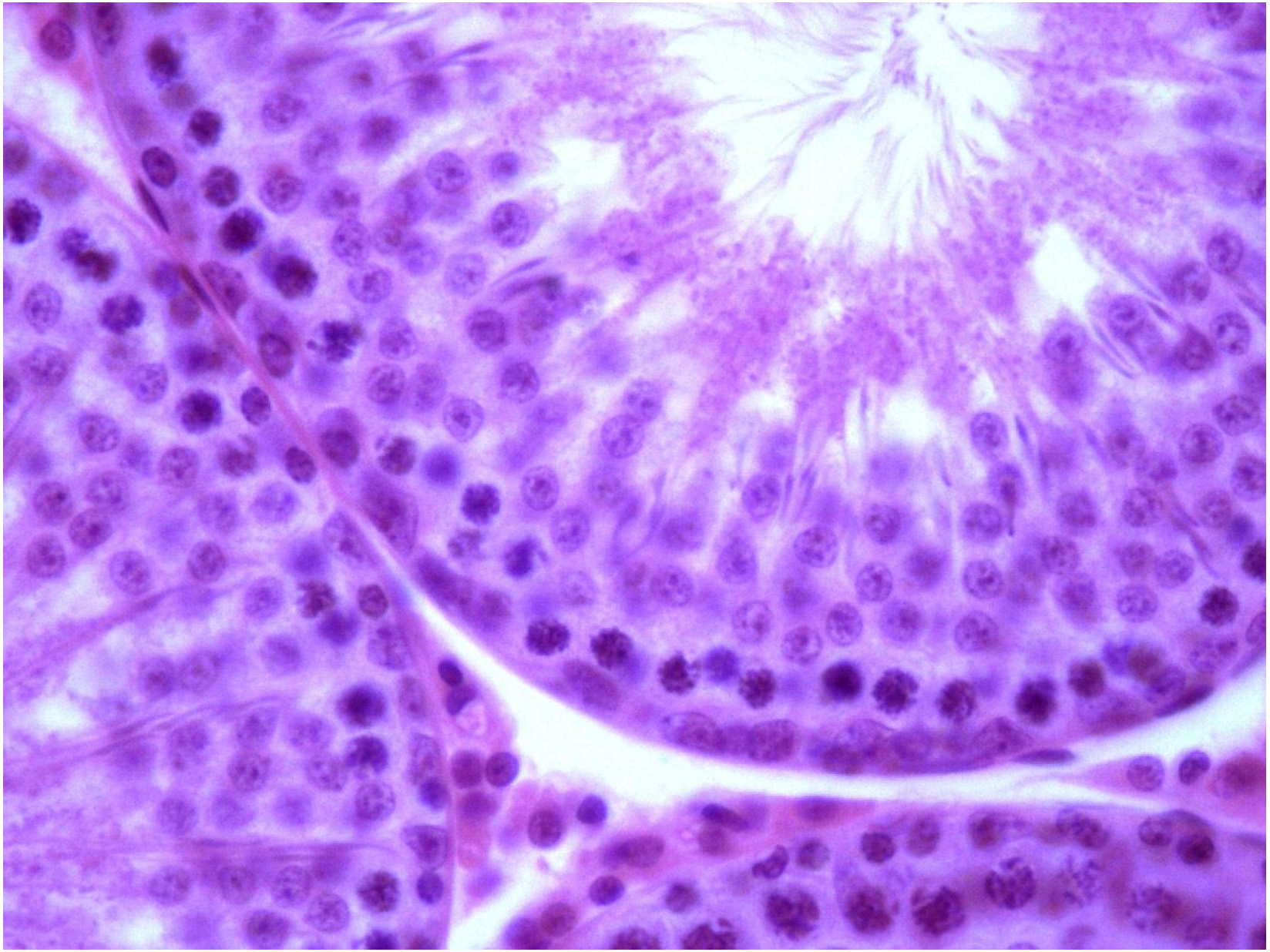

Препарат №149а «Семенник (крысы)»
Окраска: гематоксилин-эозин

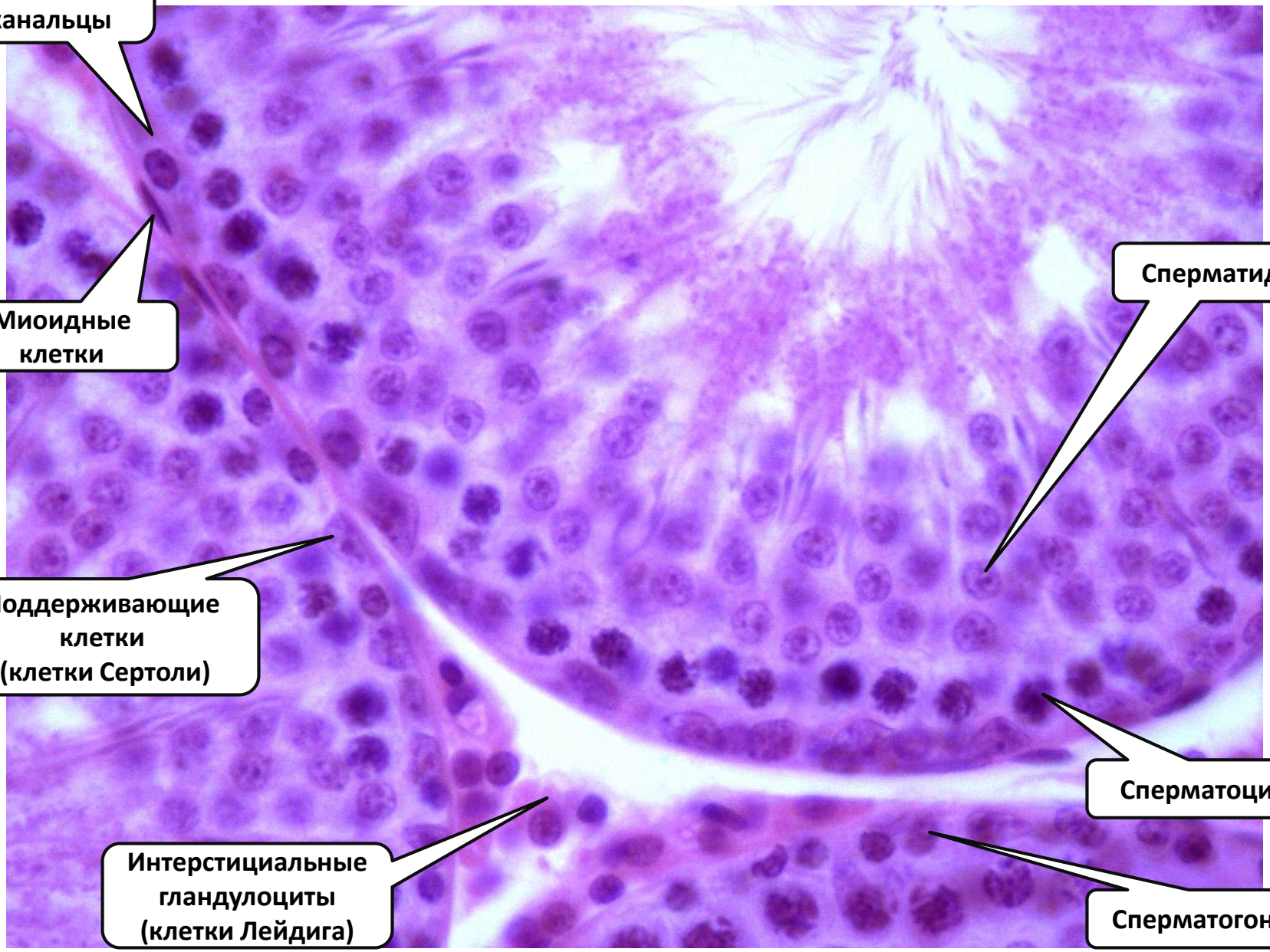

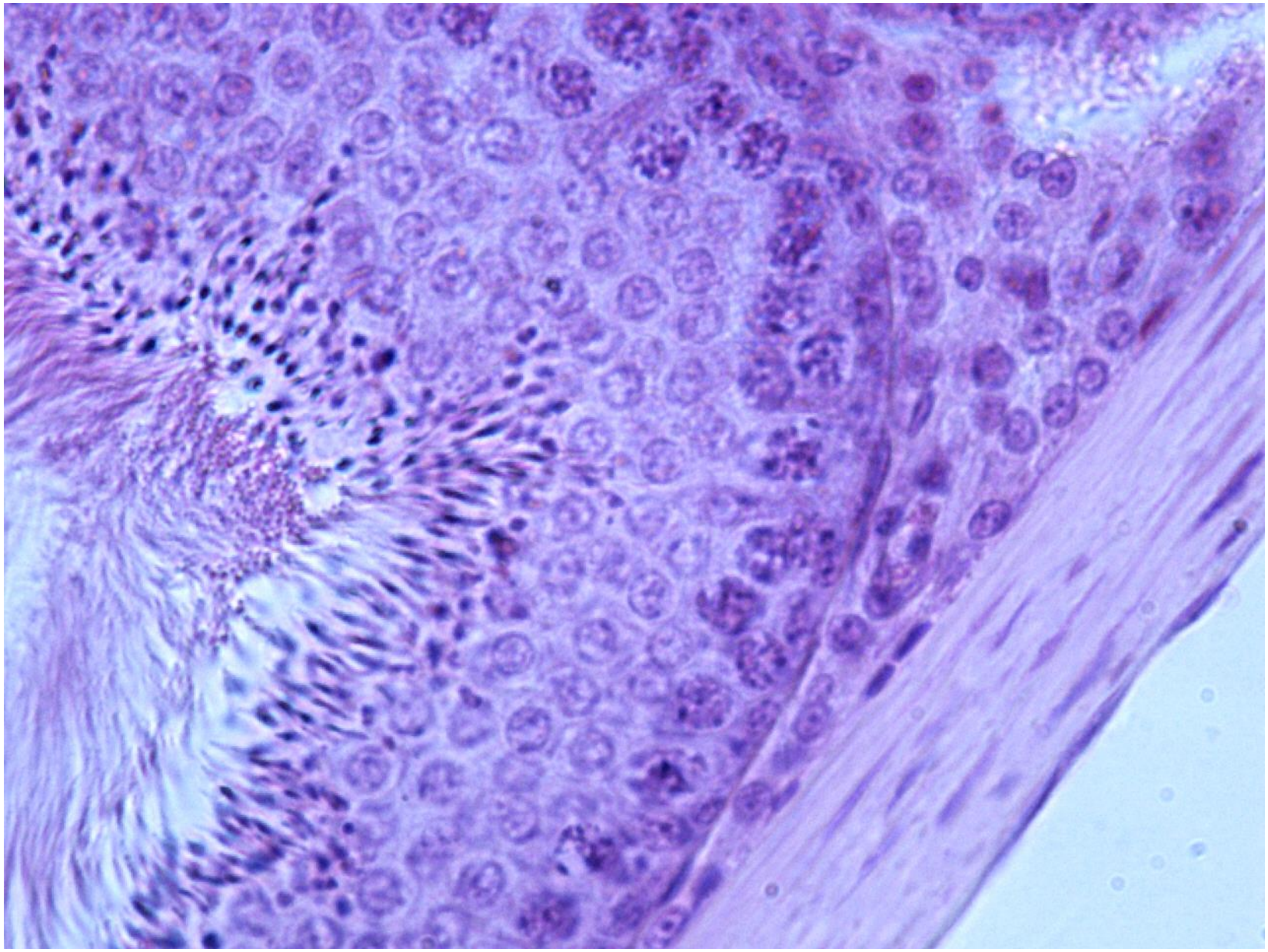

Препарат №149а «Семенник (крысы)»
Окраска: гематоксилин-эозин

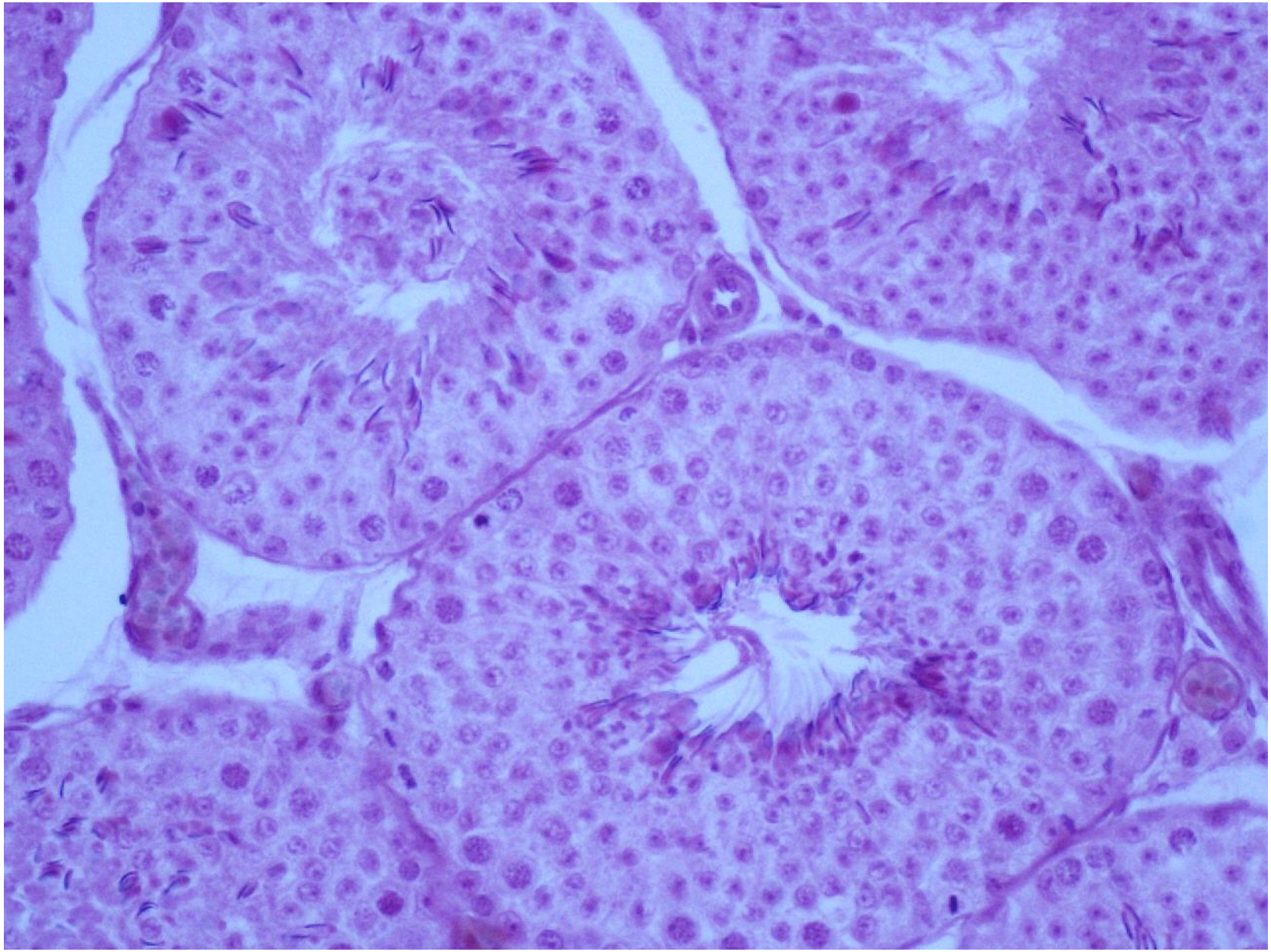

Препарат №149а «Семенник (крысы)»
Окраска: гематоксилин-эозин

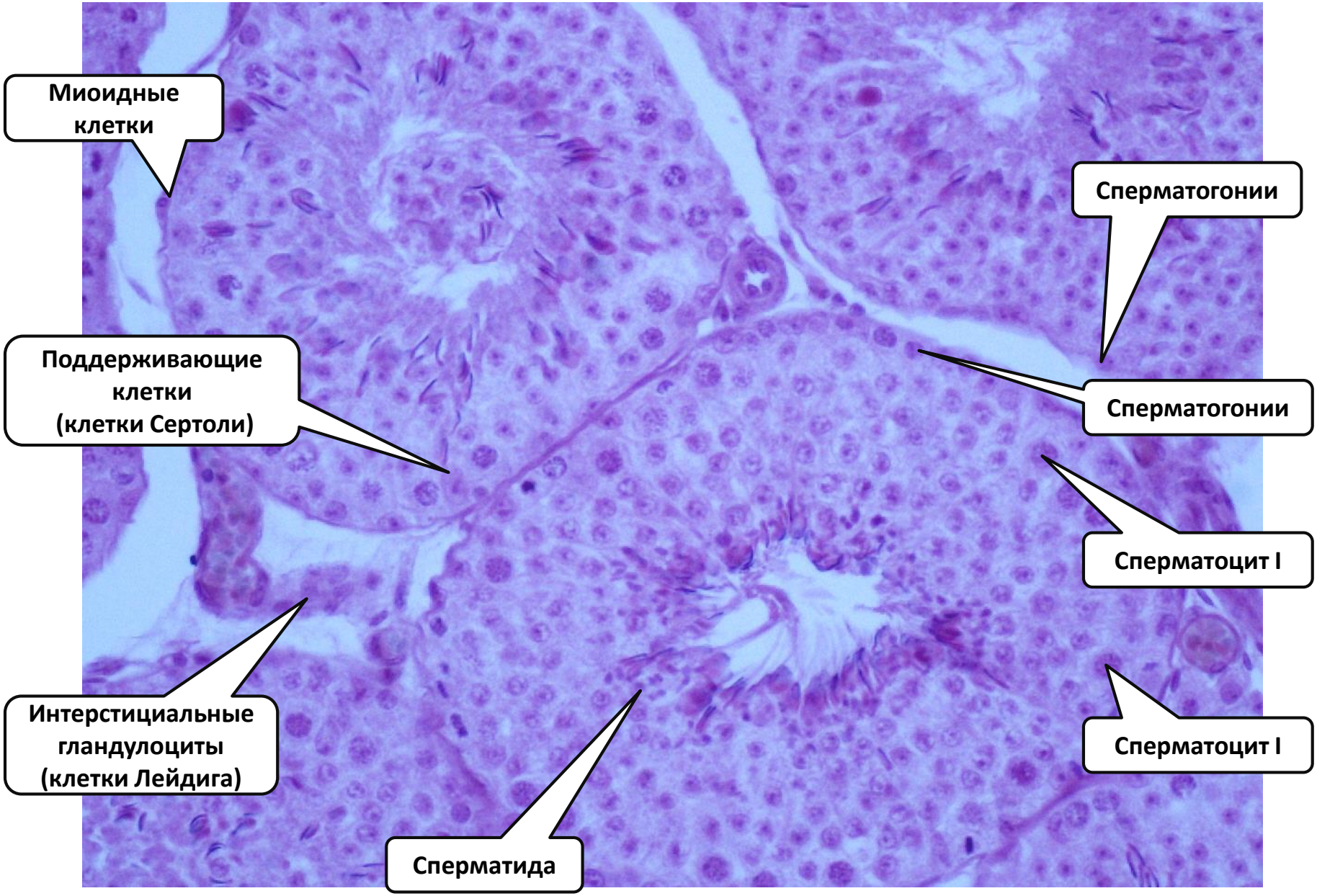

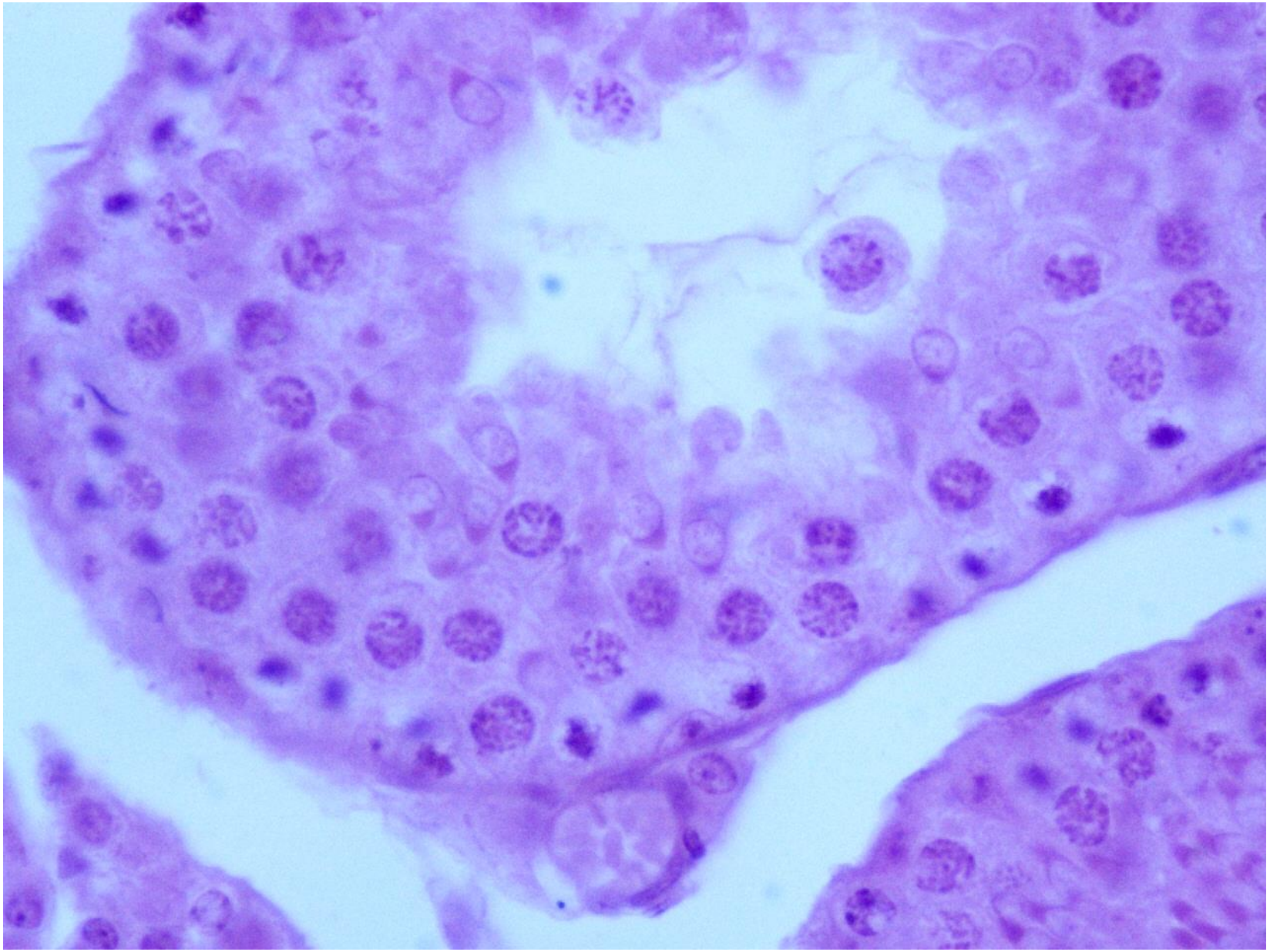

Препарат №149а «Семенник (крысы)»
Окраска: гематоксилин-эозин

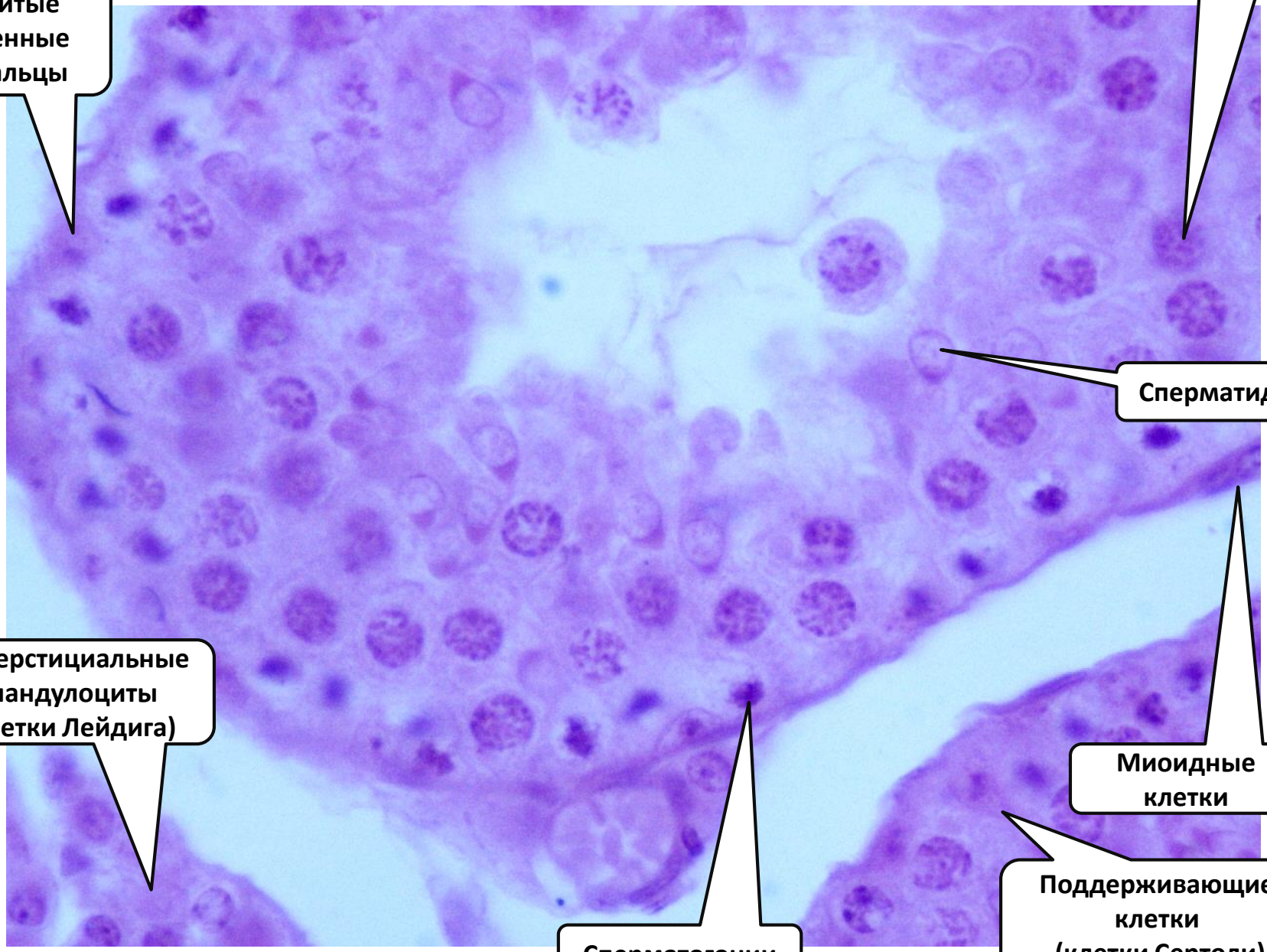

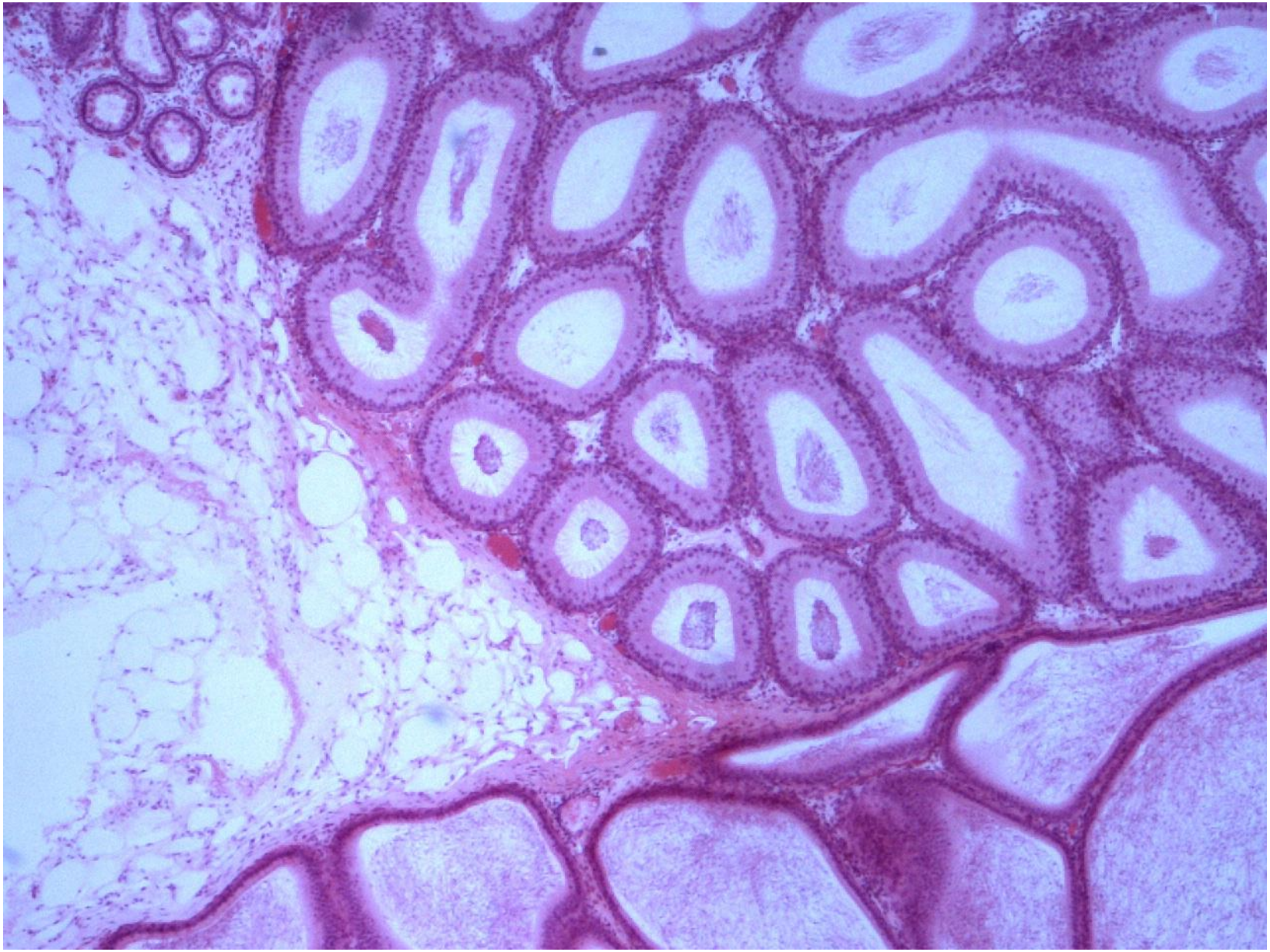

Препарат №150 «Придаток семенника»
Окраска: гематоксилин-эозин

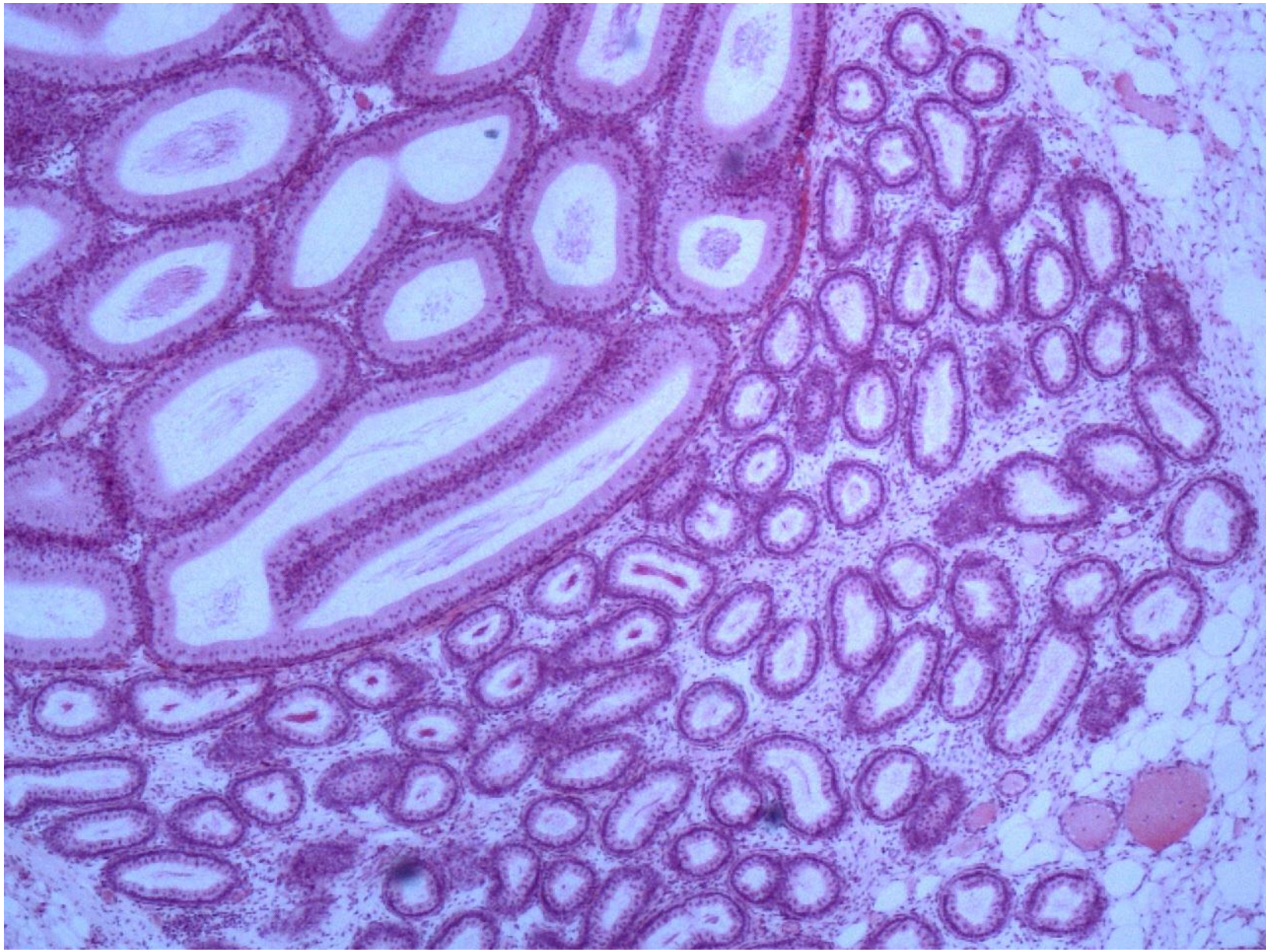

Препарат №150 «Придаток семенника»
Окраска: гематоксилин-эозин

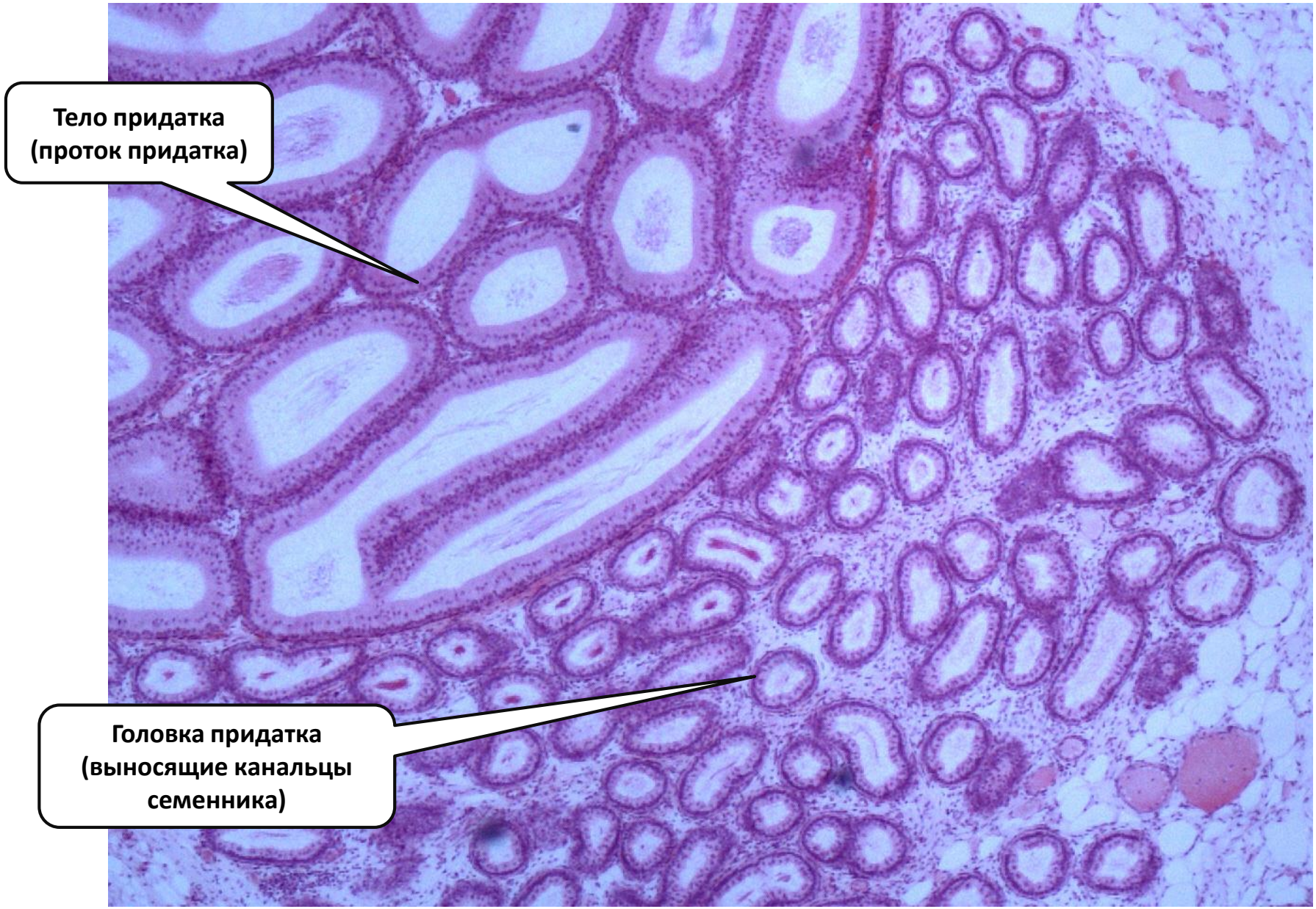

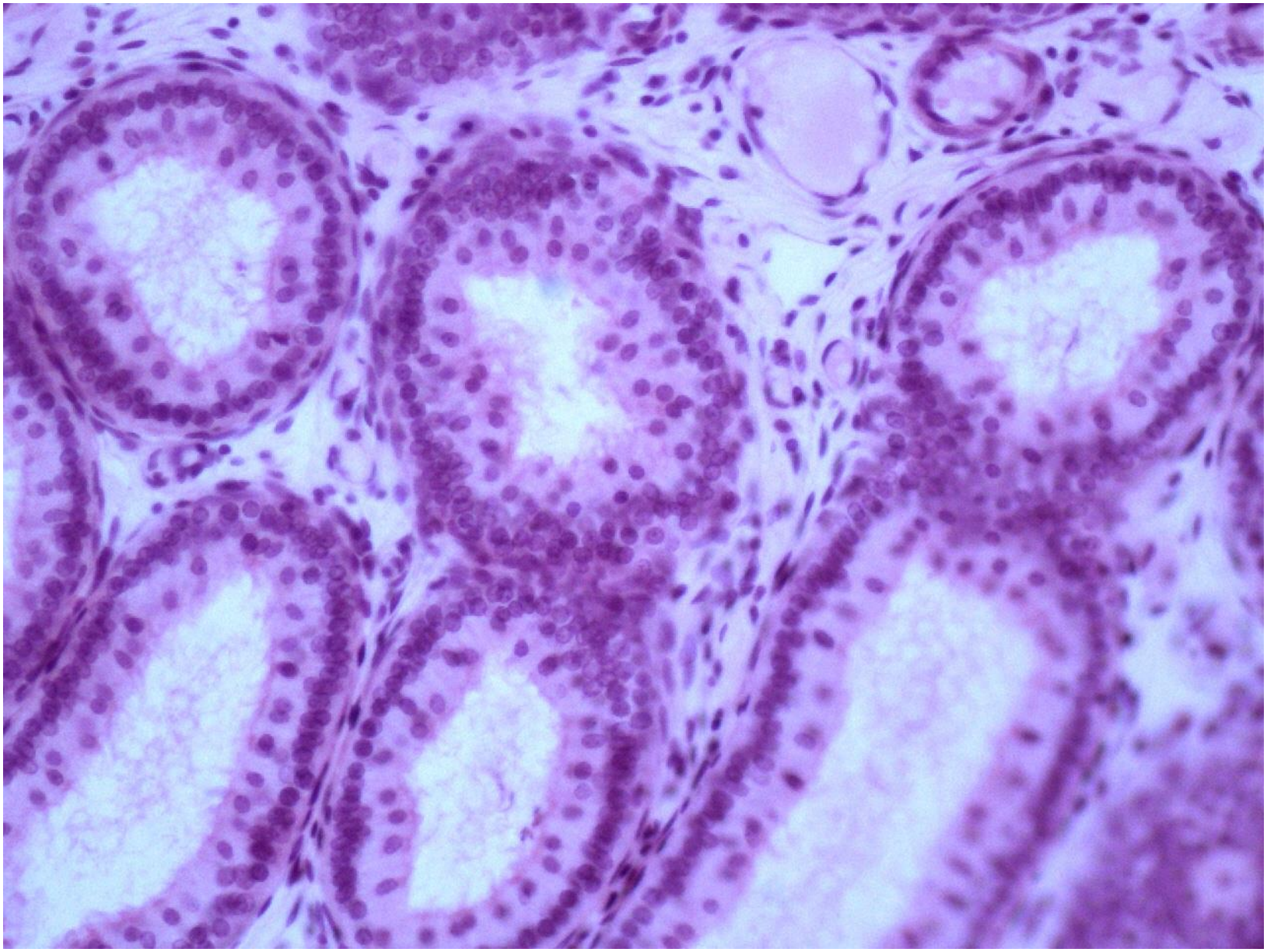

Препарат №150 «Придаток семенника»
Окраска: гематоксилин-эозин

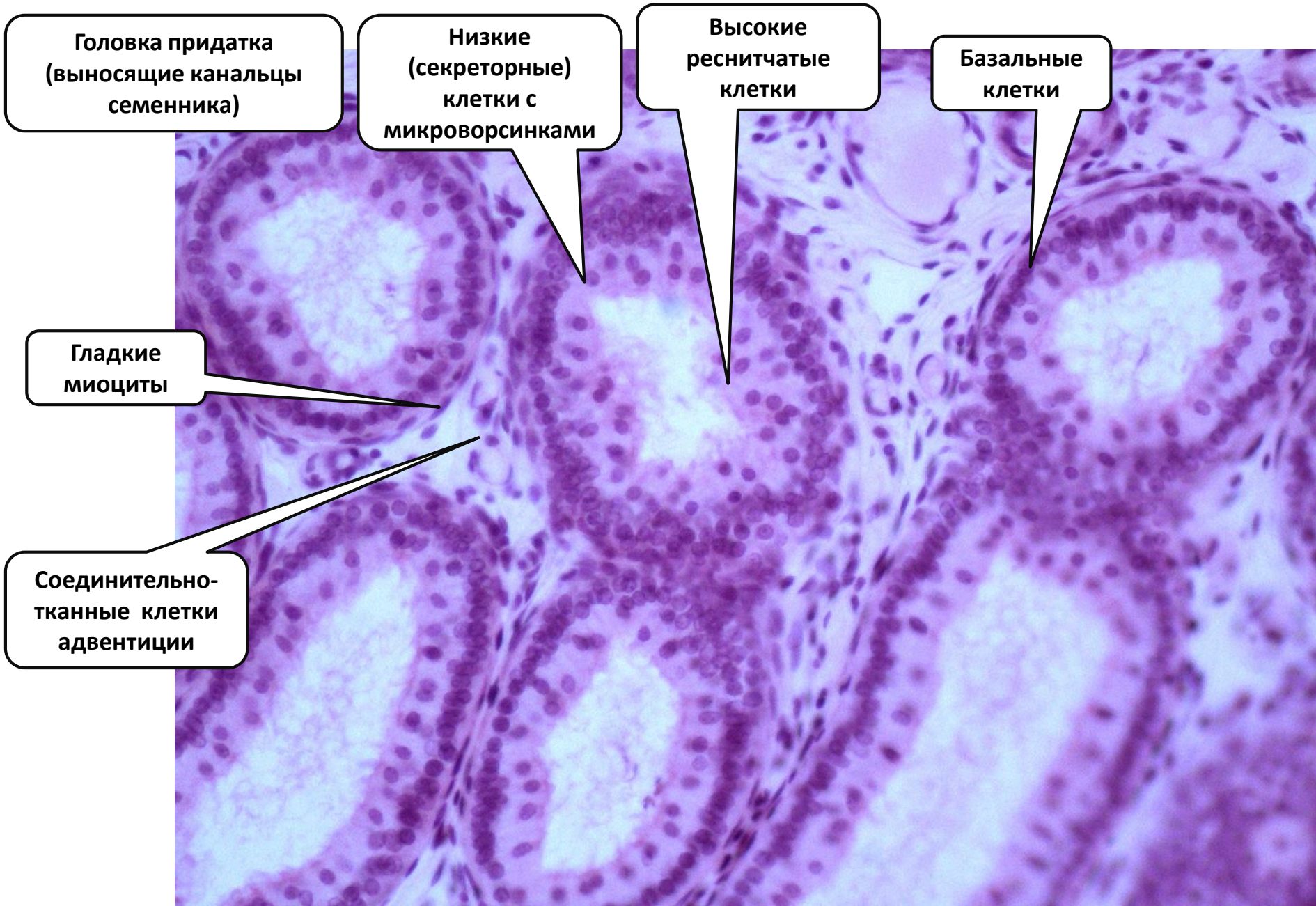

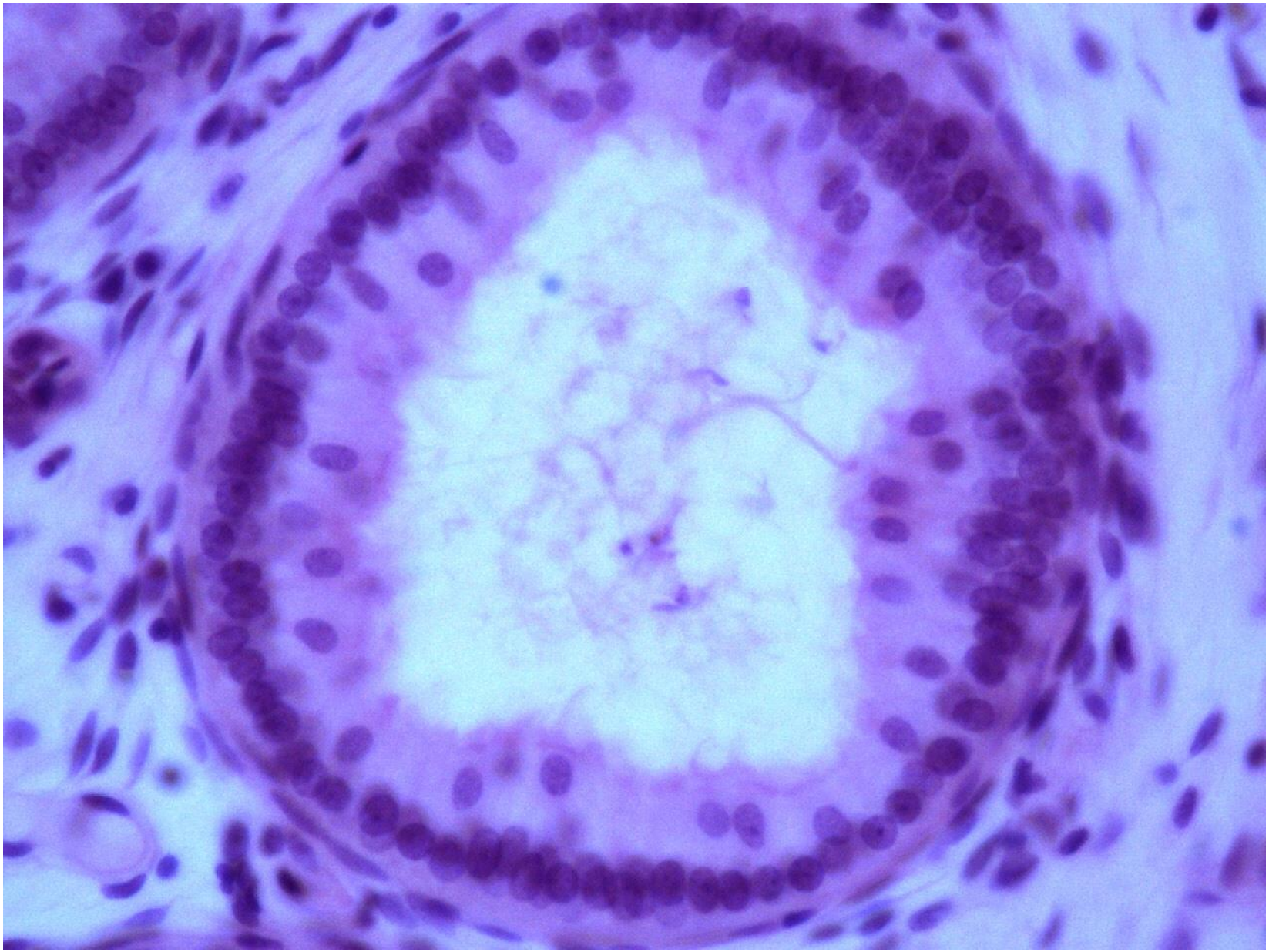

Препарат №150 «Придаток семенника»
Окраска: гематоксилин-эозин

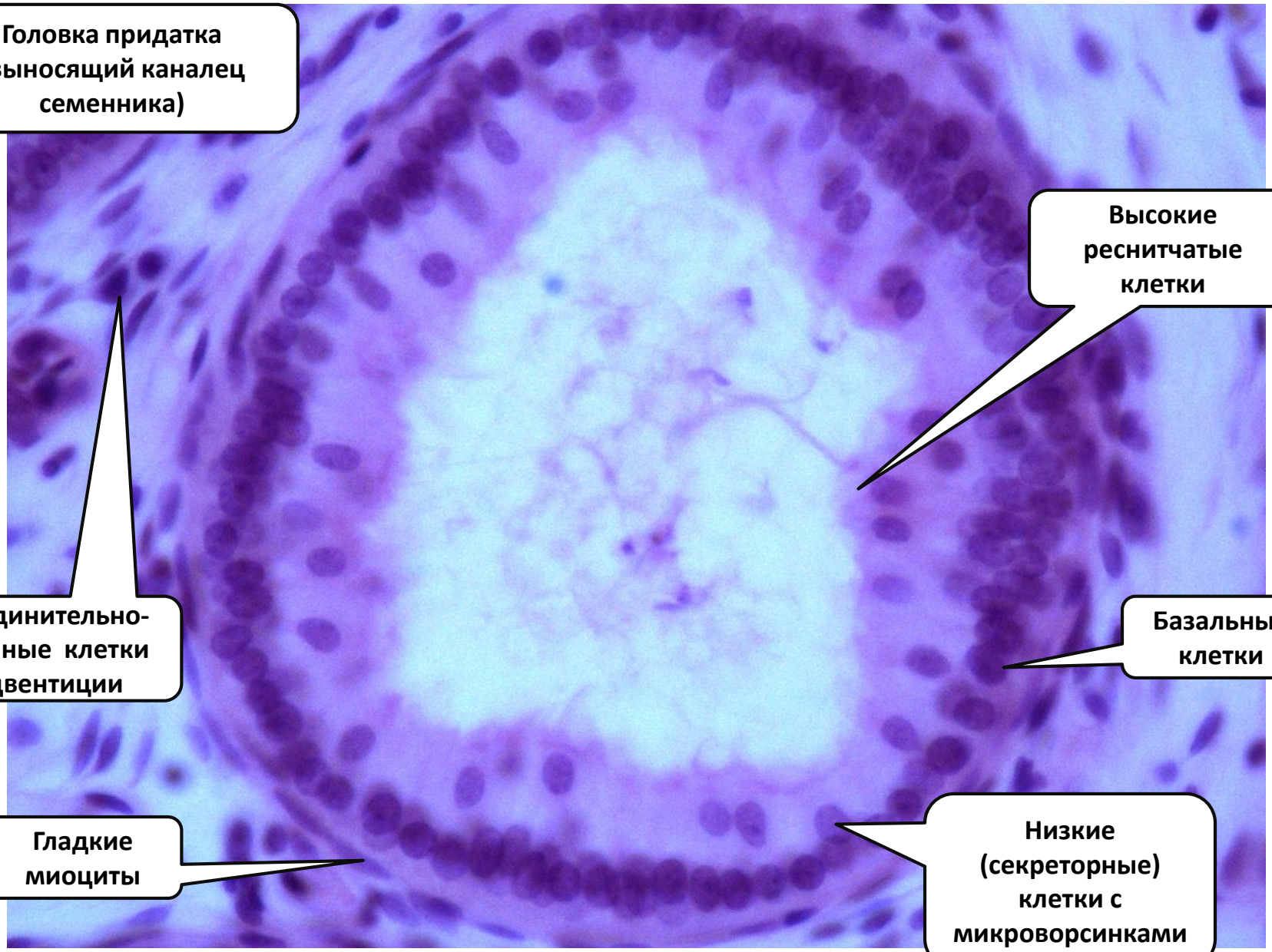

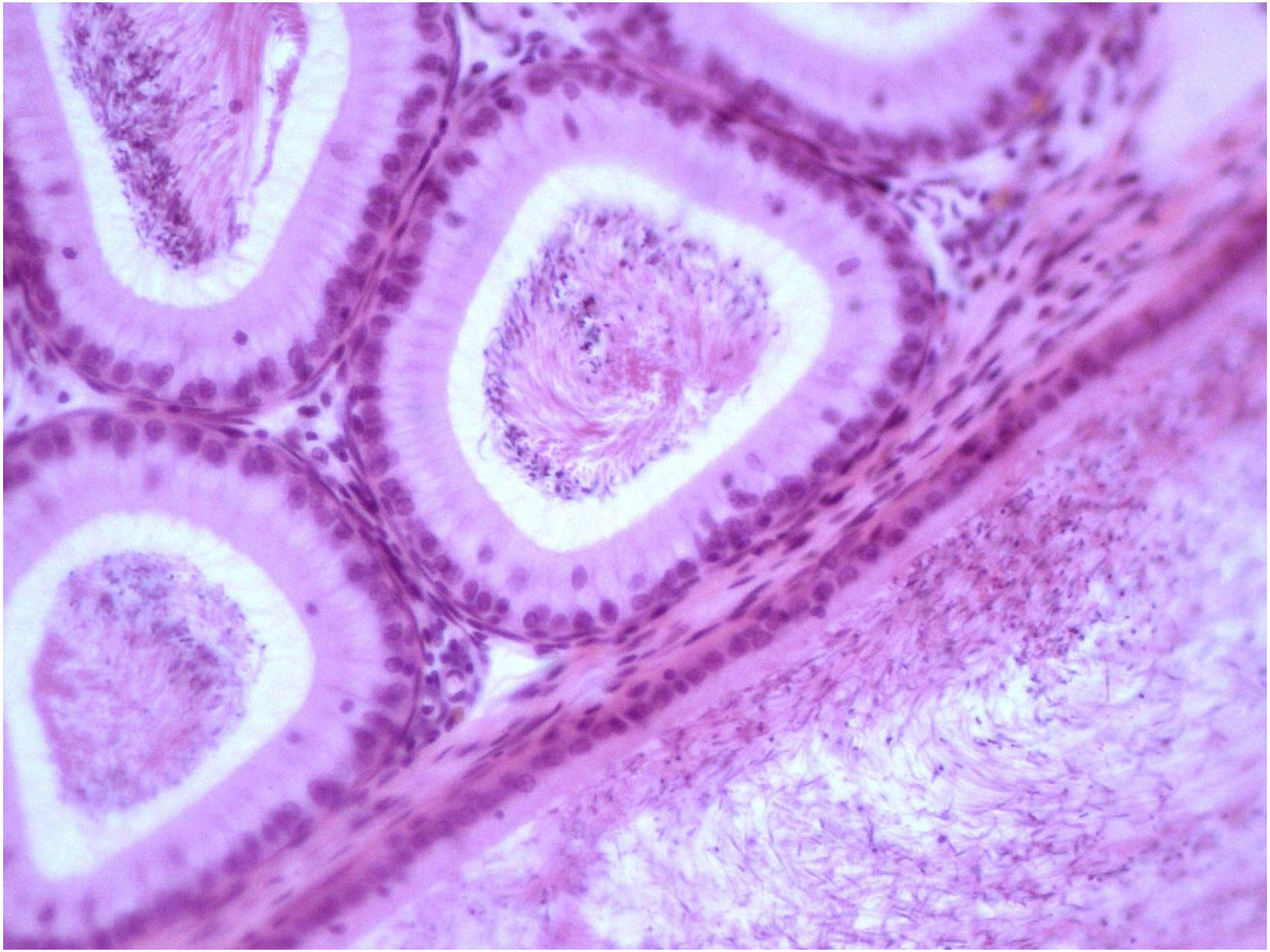

Препарат №150 «Придаток семенника»
Окраска: гематоксилин-эозин

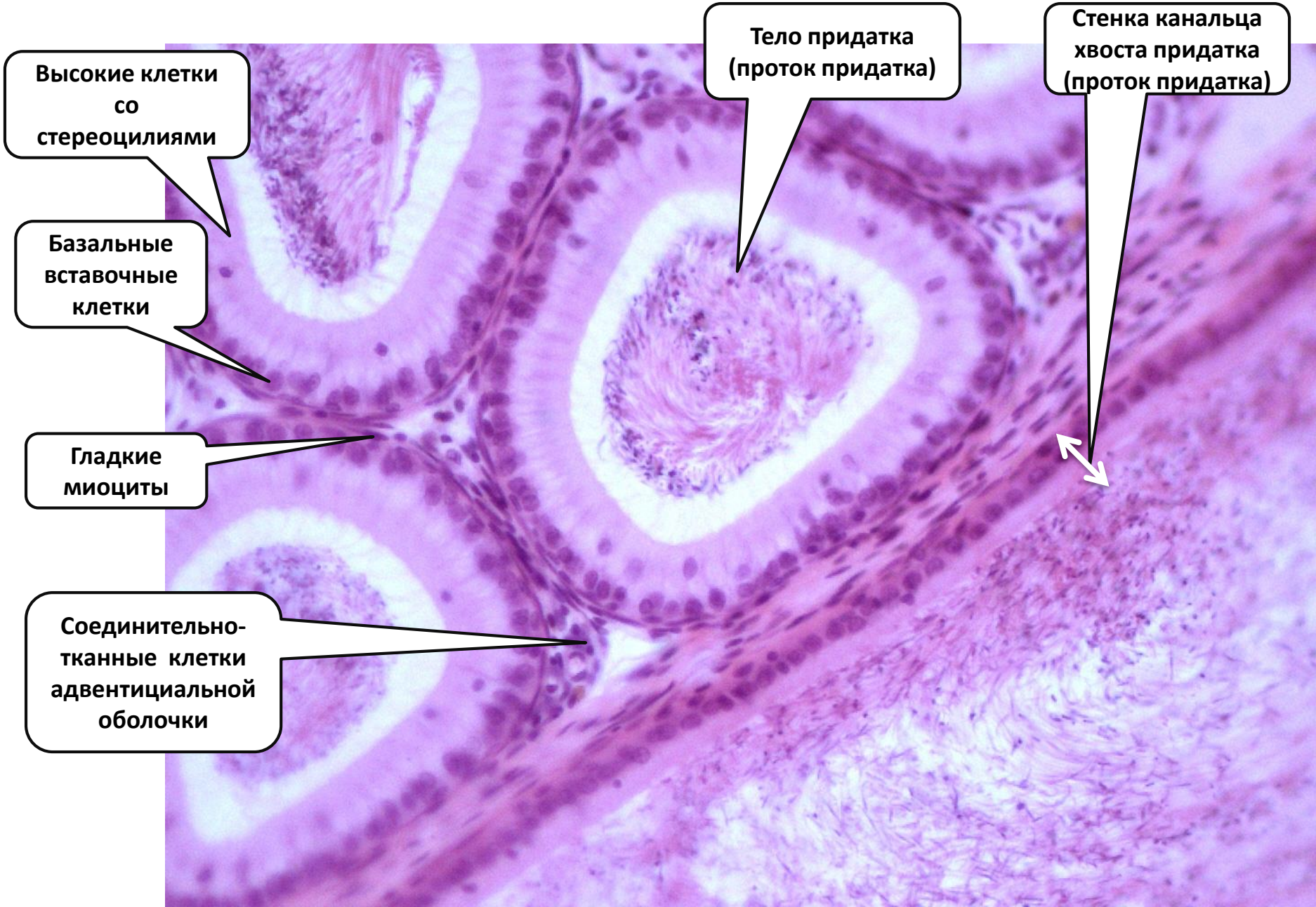

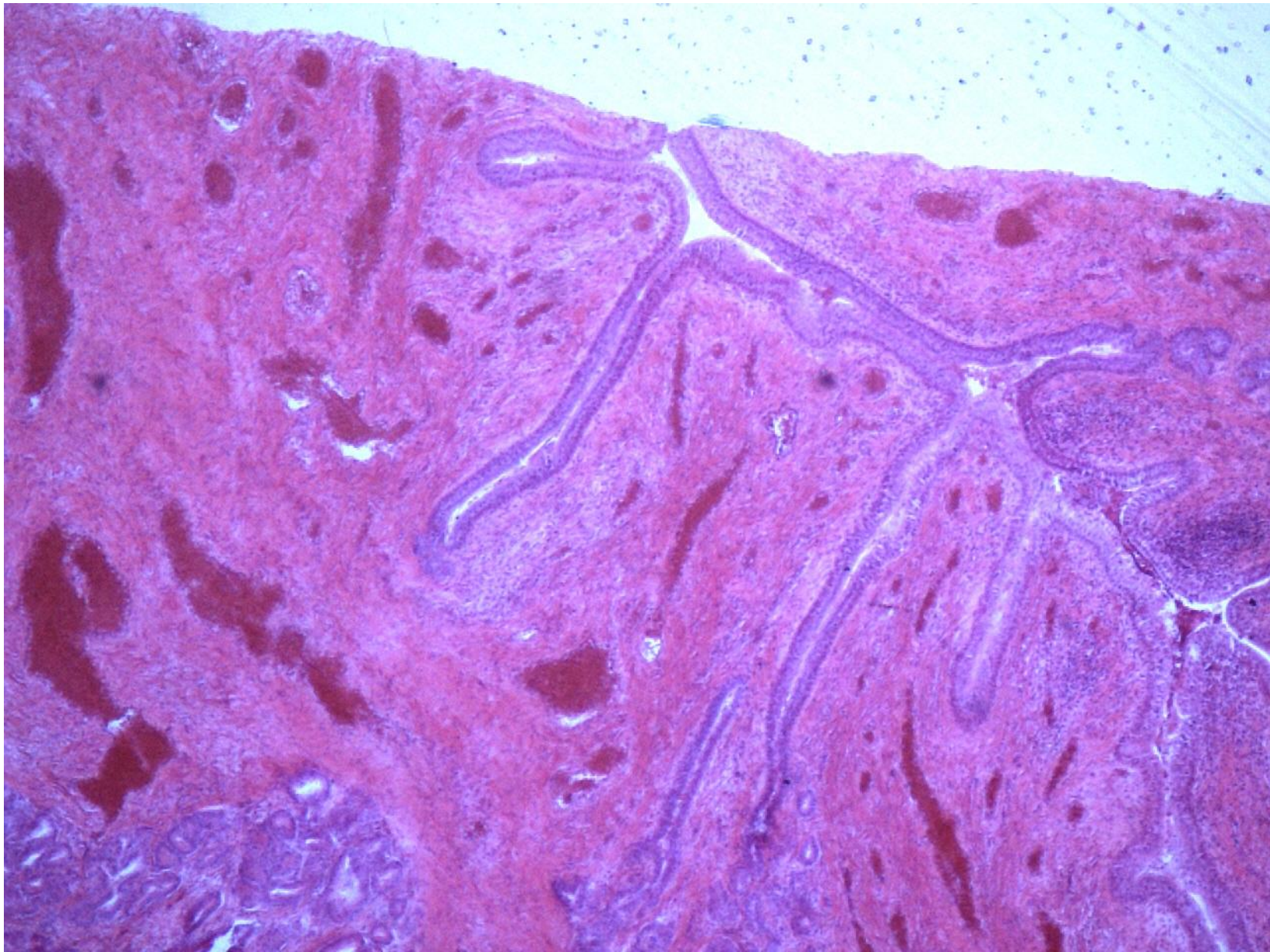

Препарат №151 «Предстательная железа»
Окраска: гематоксилин-эозин

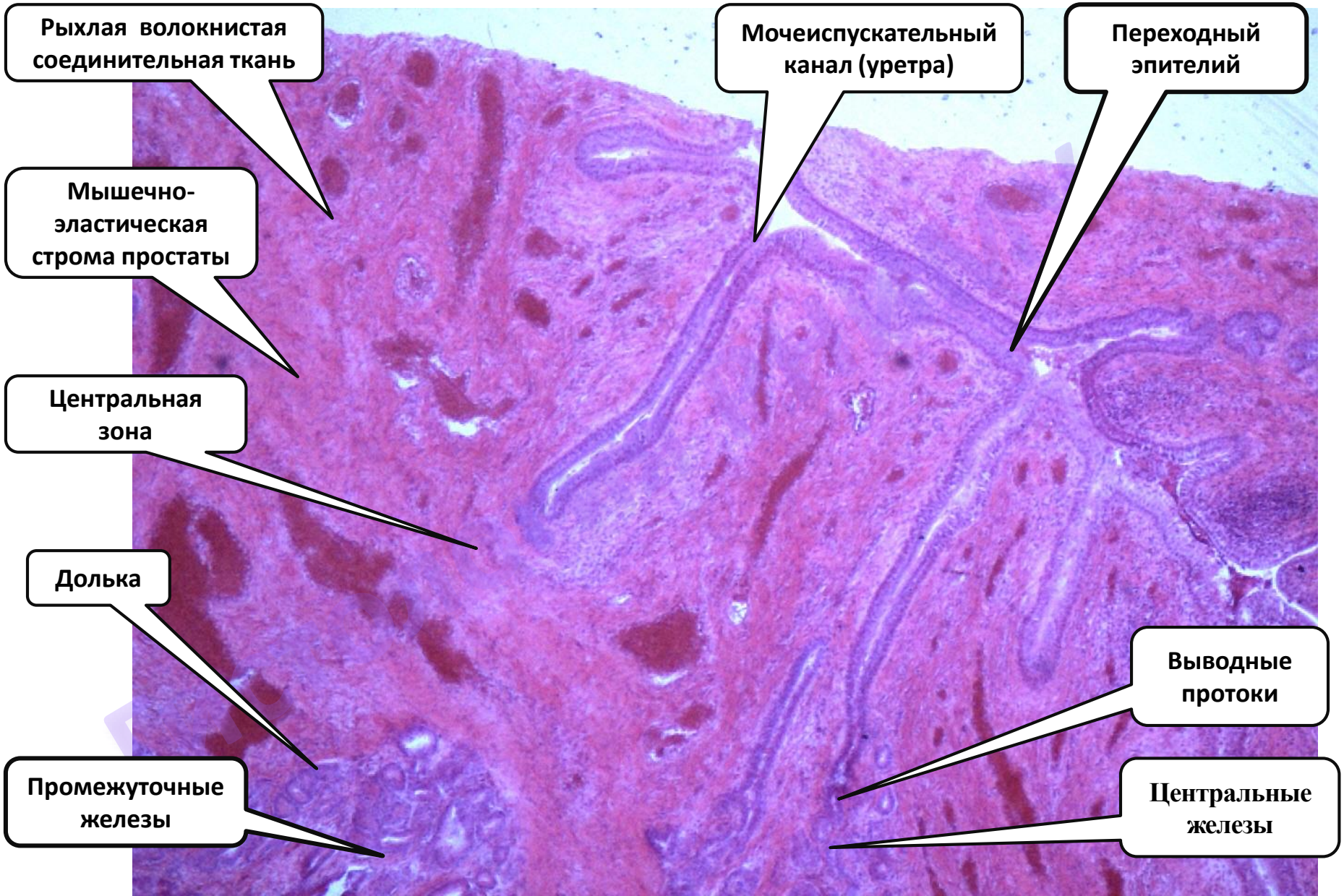

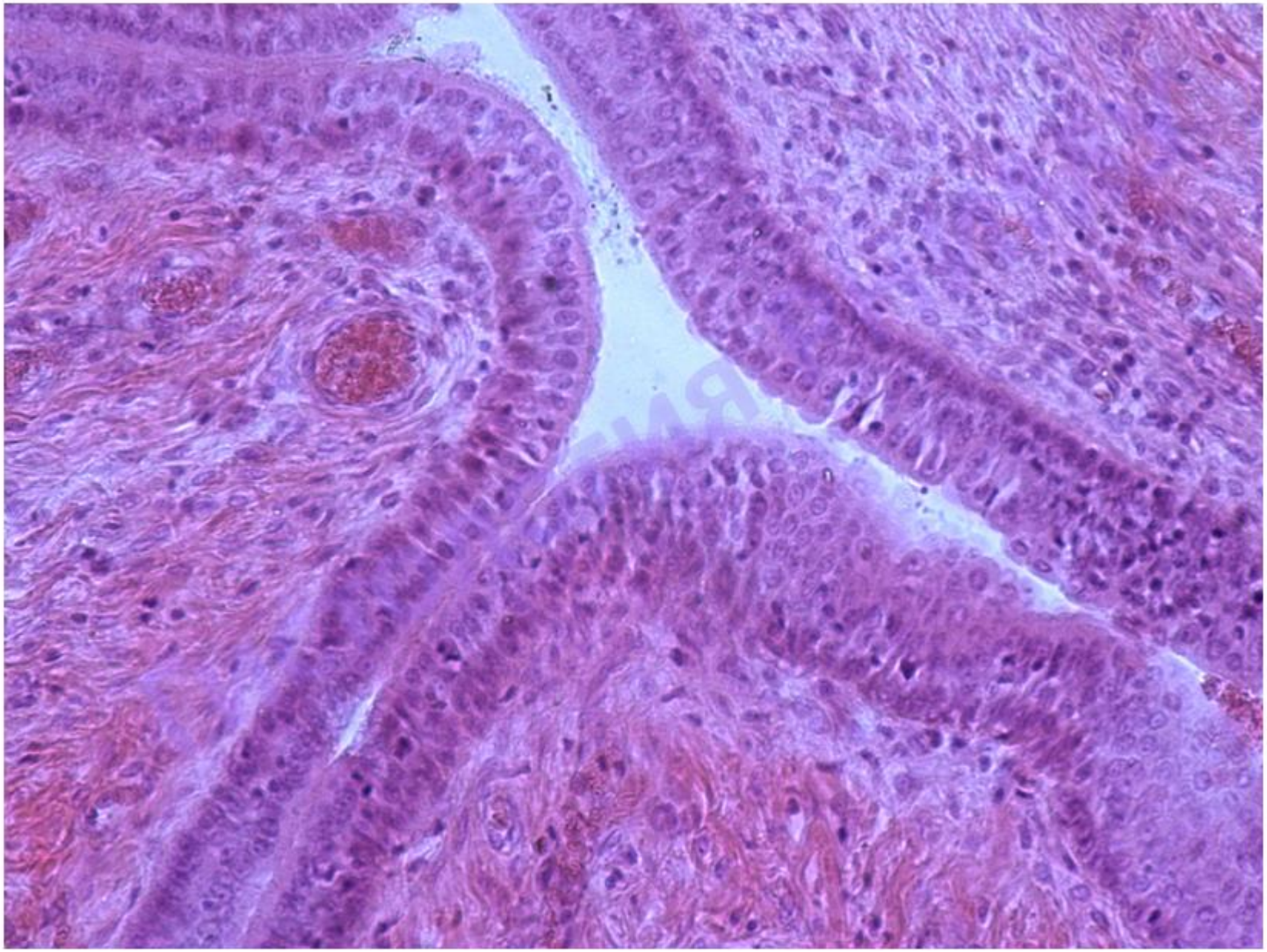

Препарат №151 «Предстательная железа»
Окраска: гематоксилин-эозин

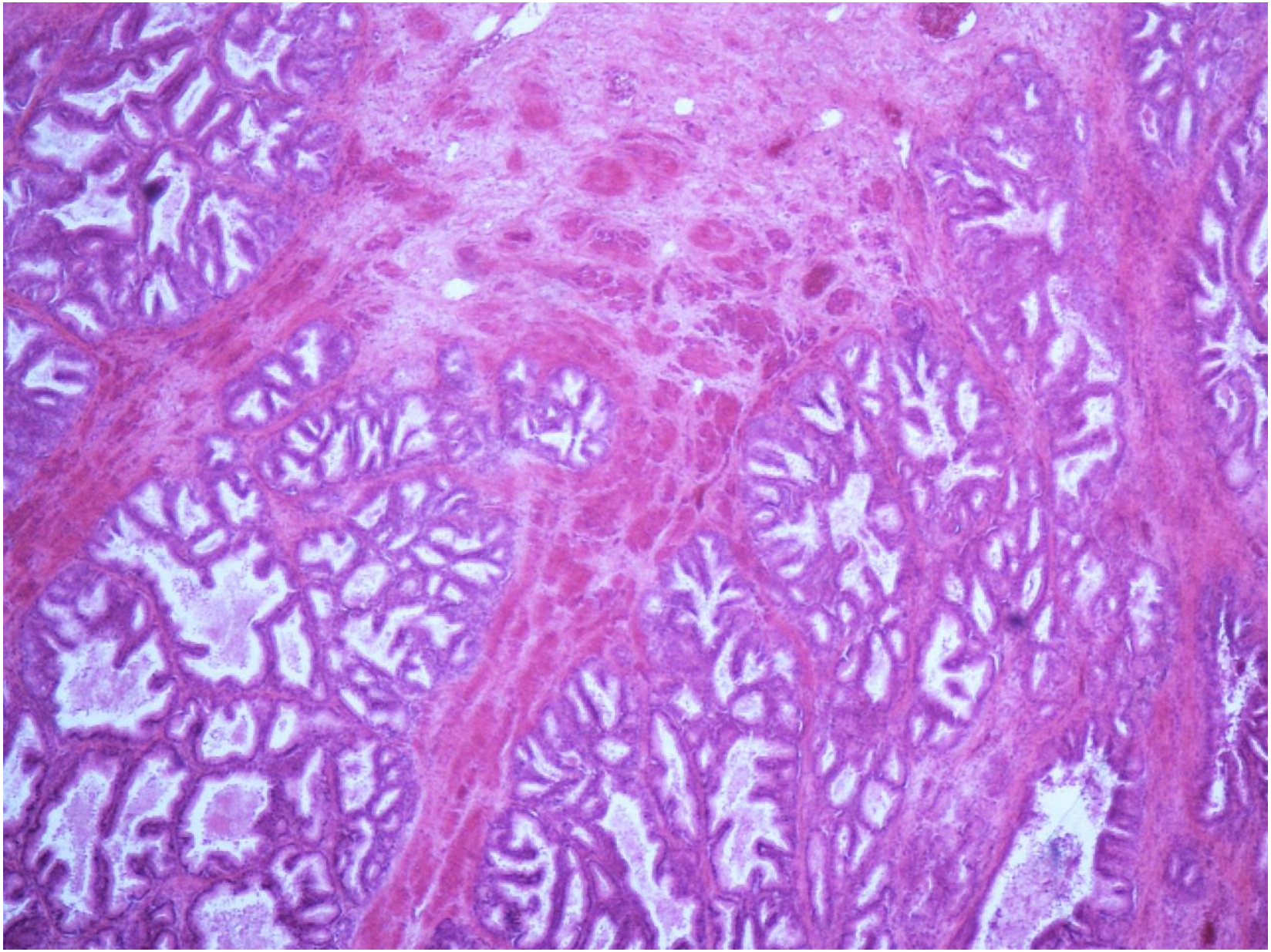

Препарат №151 «Предстательная железа»
Окраска: гематоксилин-эозин

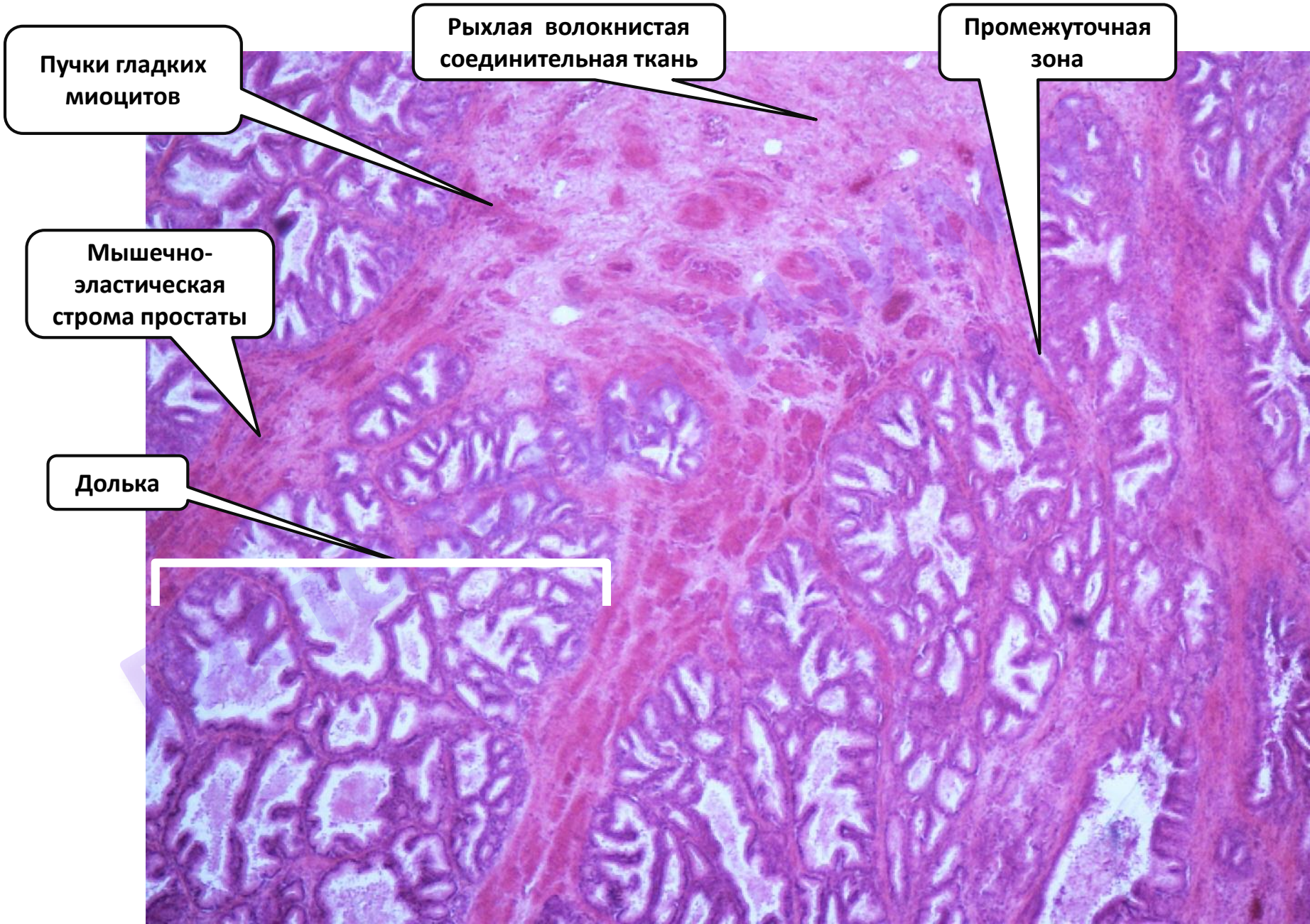

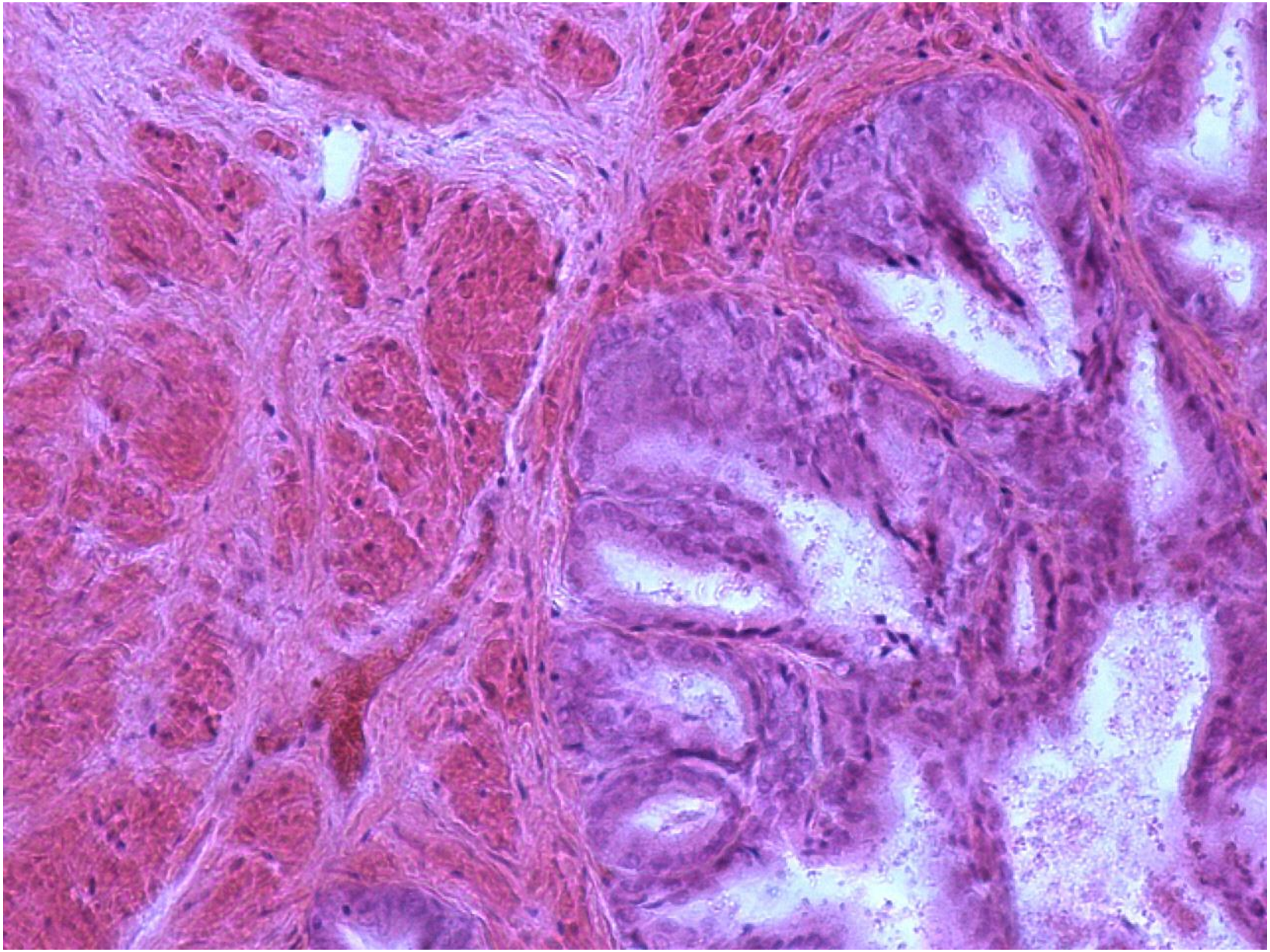

Препарат №151 «Предстательная железа»
Окраска: гематоксилин-эозин

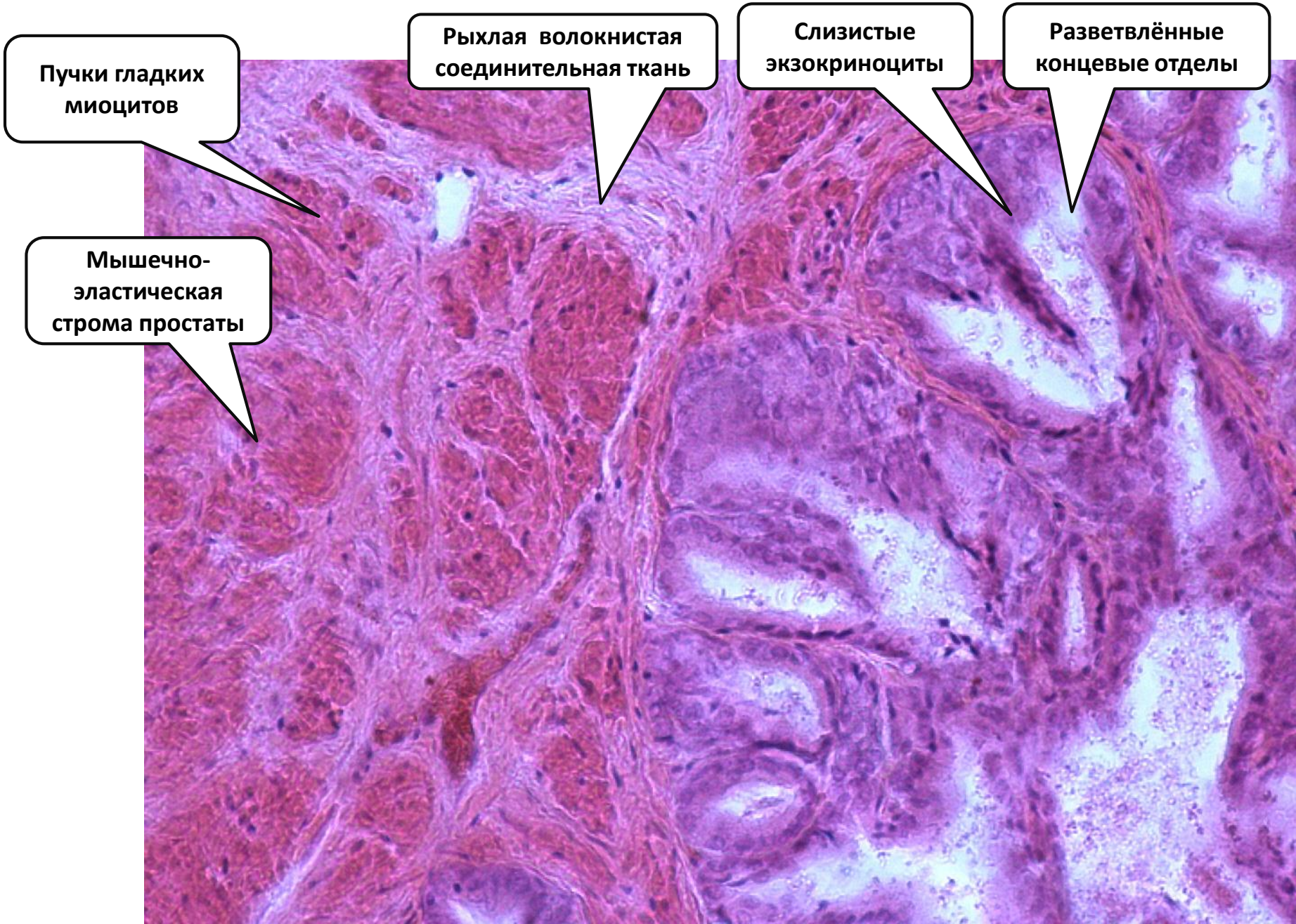

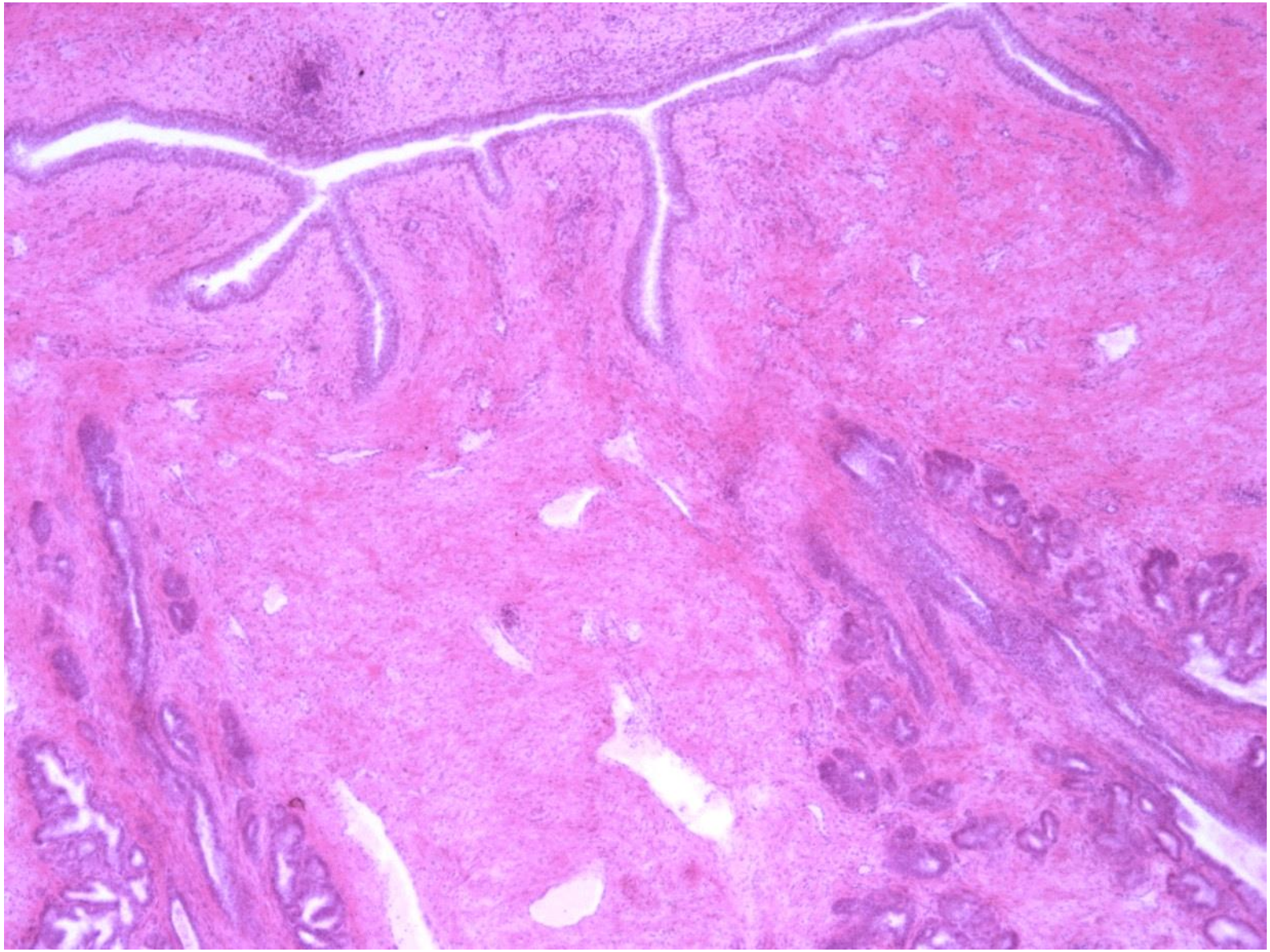

Препарат №151 «Предстательная железа»
Окраска: гематоксилин-эозин

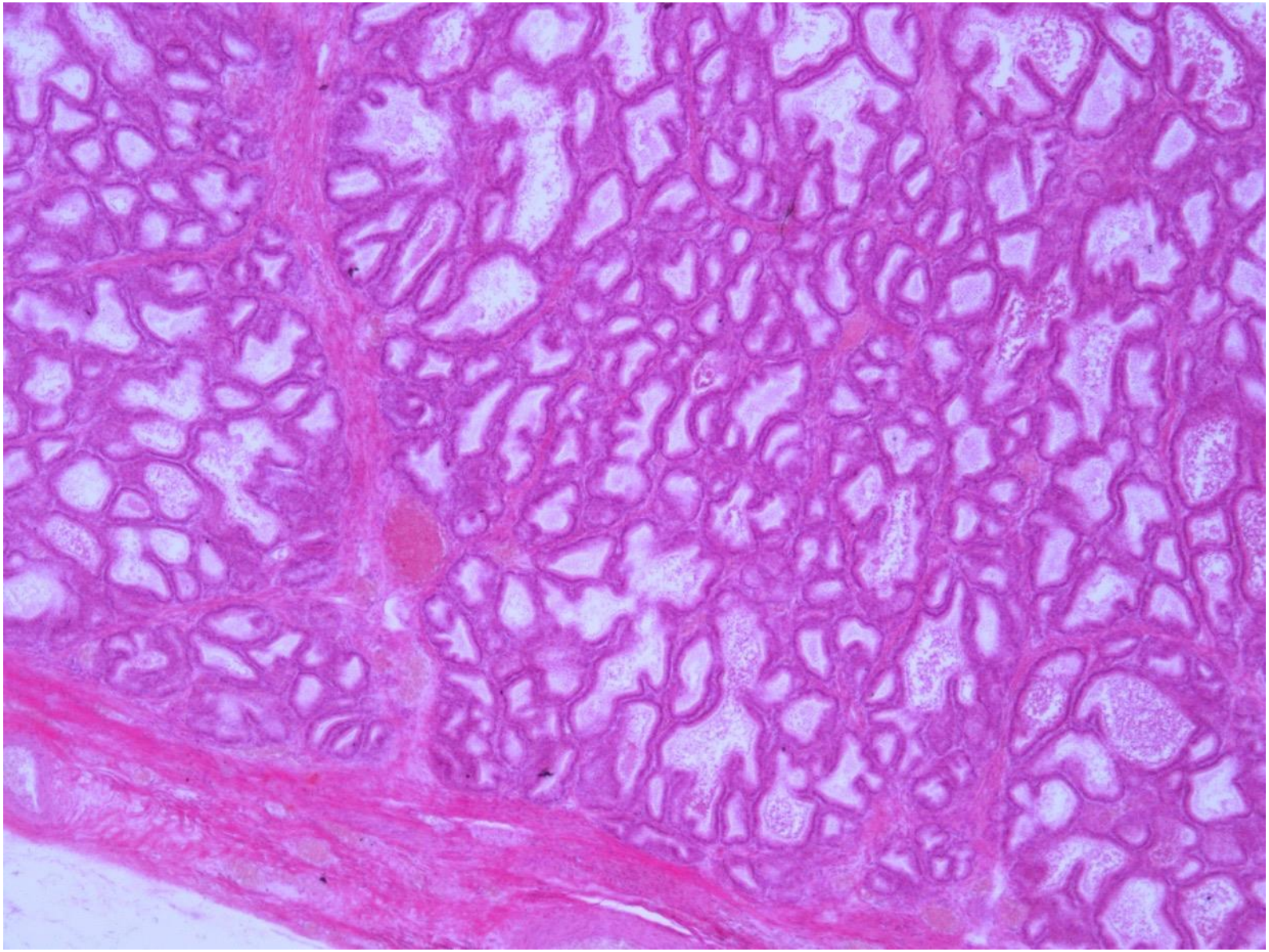

Препарат №151 «Предстательная железа»
Окраска: гематоксилин-эозин

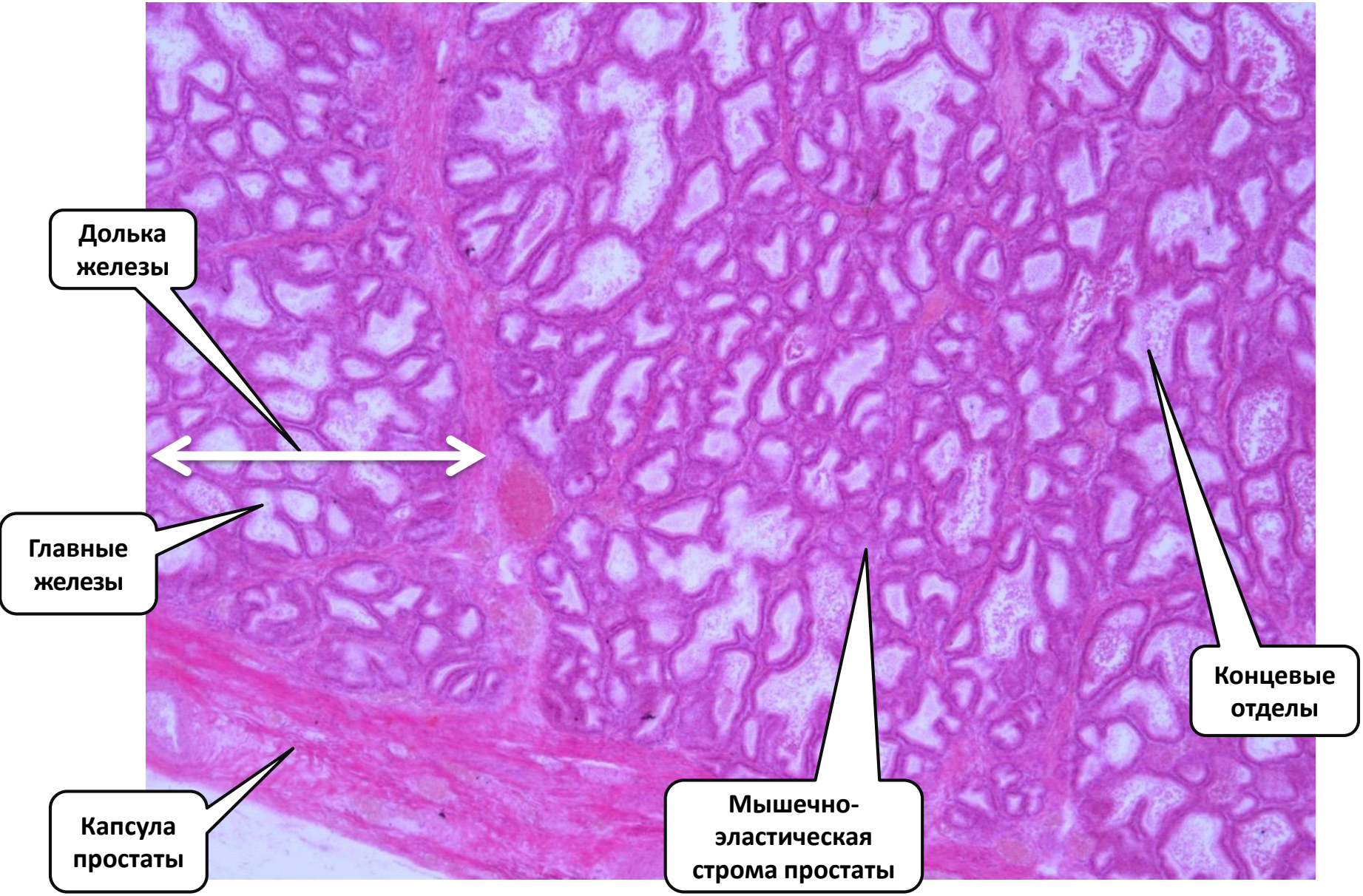

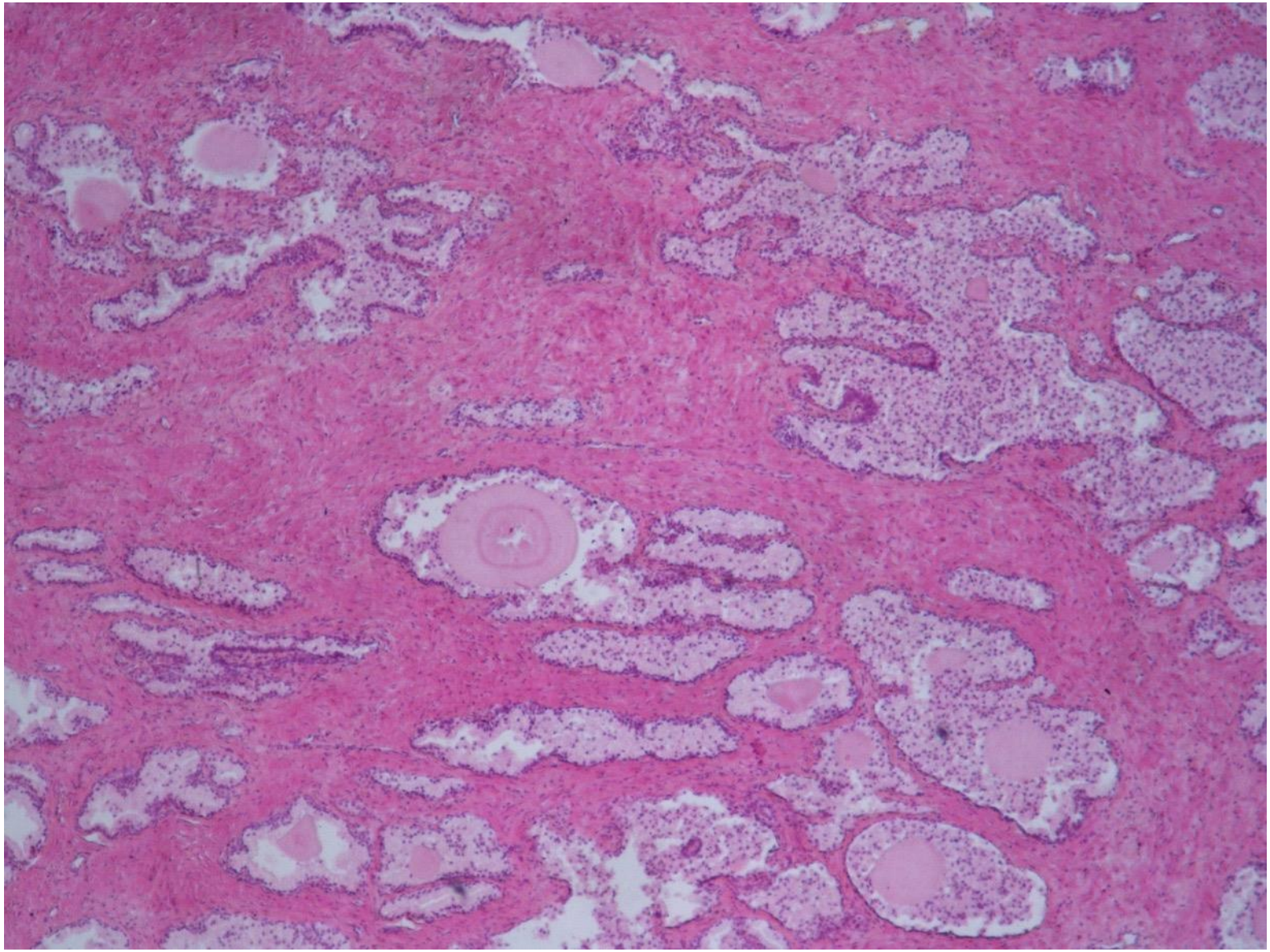

Препарат №151 «Предстательная железа»
Окраска: гематоксилин-эозин

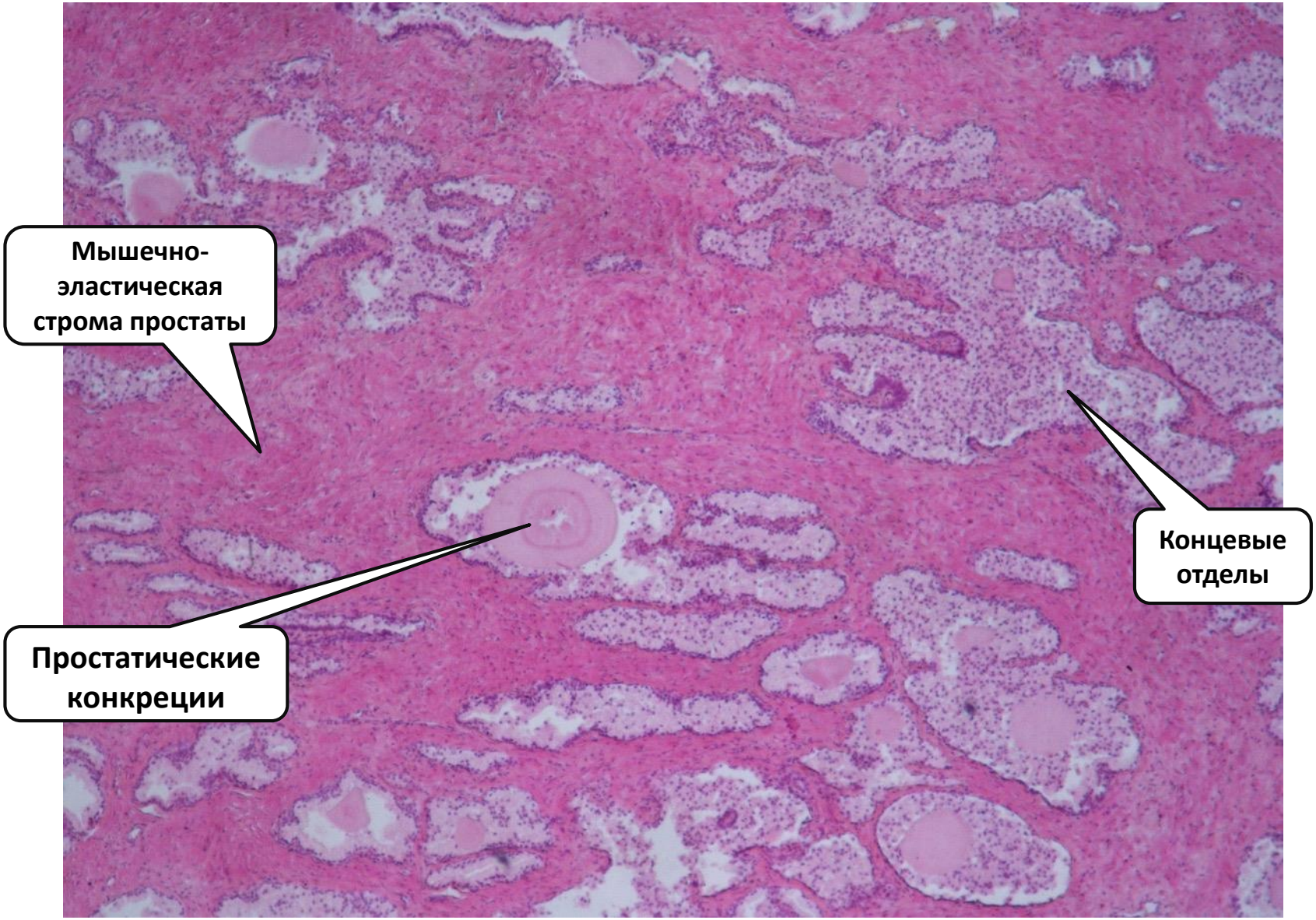

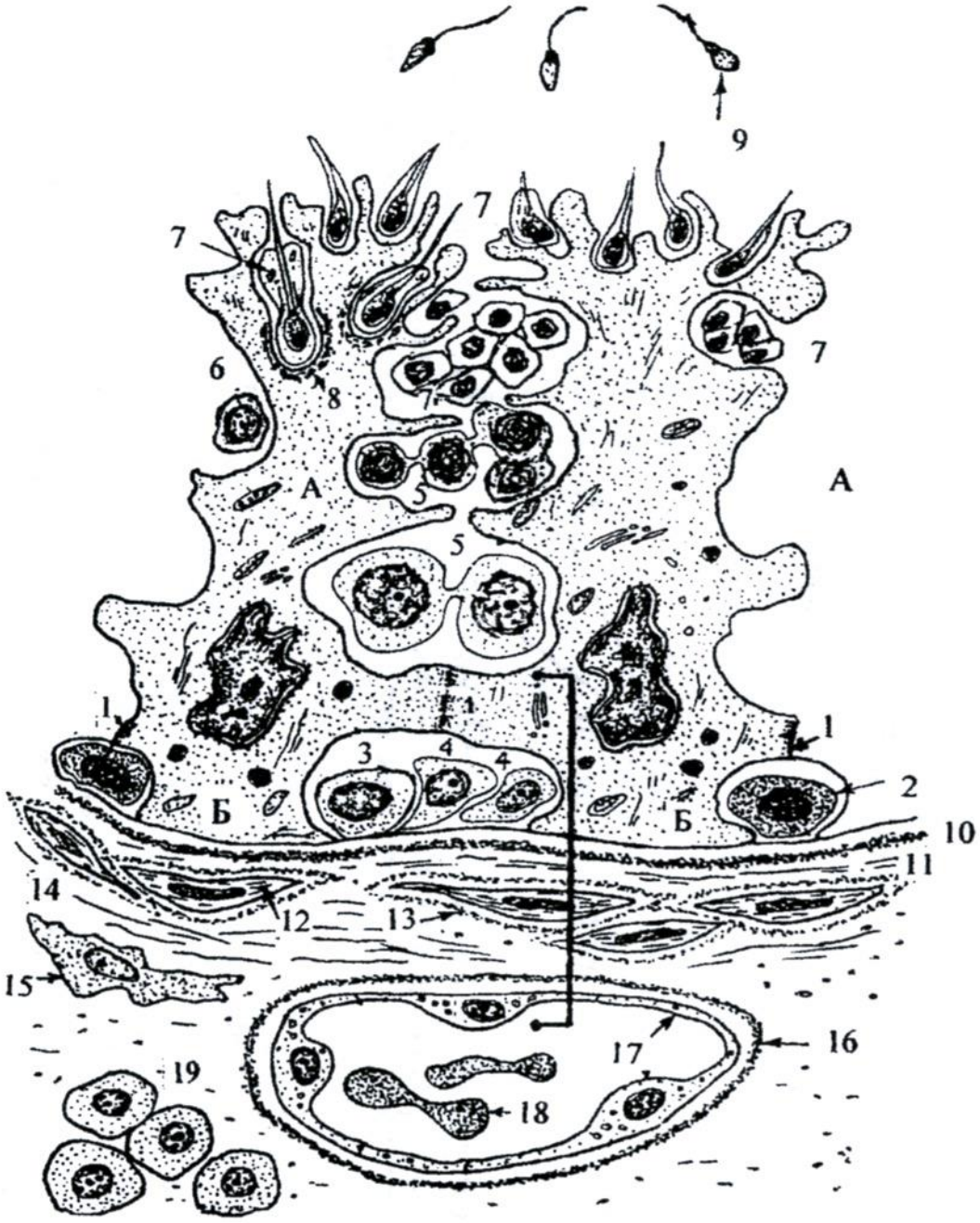

А- адлюминальный отдел поддерживающего эпителиоцита (сустентоцит, клетка Сертоли),
Б - базальный отдел поддерживающего эпителиоцита,
1 - комплекс плотных межклеточных соединений (сертоли-сертолиевое соединение),
2 - сперматогония типа А «темная»,
3 - сперматогония типа А «светлая»,
4 - сперматогонии типа В,
5 - сперматоциты I порядка на различных этапах сперматогенеза,
6 - интерфазные сперматоциты 2 порядка,
7 - сперматиды на различных этапах сперматогенеза,
8 - соединительный комплекс со сперматидой,
9 - сперматозоиды,
10 - базальная мембрана канальца,
11 - коллагеновые волокна базального слоя,
12 - миоидные клетки,
13 - базальная мембрана миоидных клеток,
14 - коллагеновые волокна волокнистого слоя,
15 - фибробласгоподобная клетка,
16 - базальная мембрана гемокапнлляра,
17 - эндотелиоцит,
18 - эритроциты в просвете гемокапнлляра,
19 - интерстициальные гланлулоциты (клетки Лейдига)

ГЕМАТО-ТЕСТИКУЛЯРНЫЙ БАРЬЕР

-Эндотелий капилляра соматического типа
-Базальная мембрана эндотелия
-Слой миоидных клеток
-Базальная мембрана канальца
-Отростки сустеноцитов с плотными контактами

Препарат №149 «Семенник (человека)»
Окраска: гематоксилин-эозин

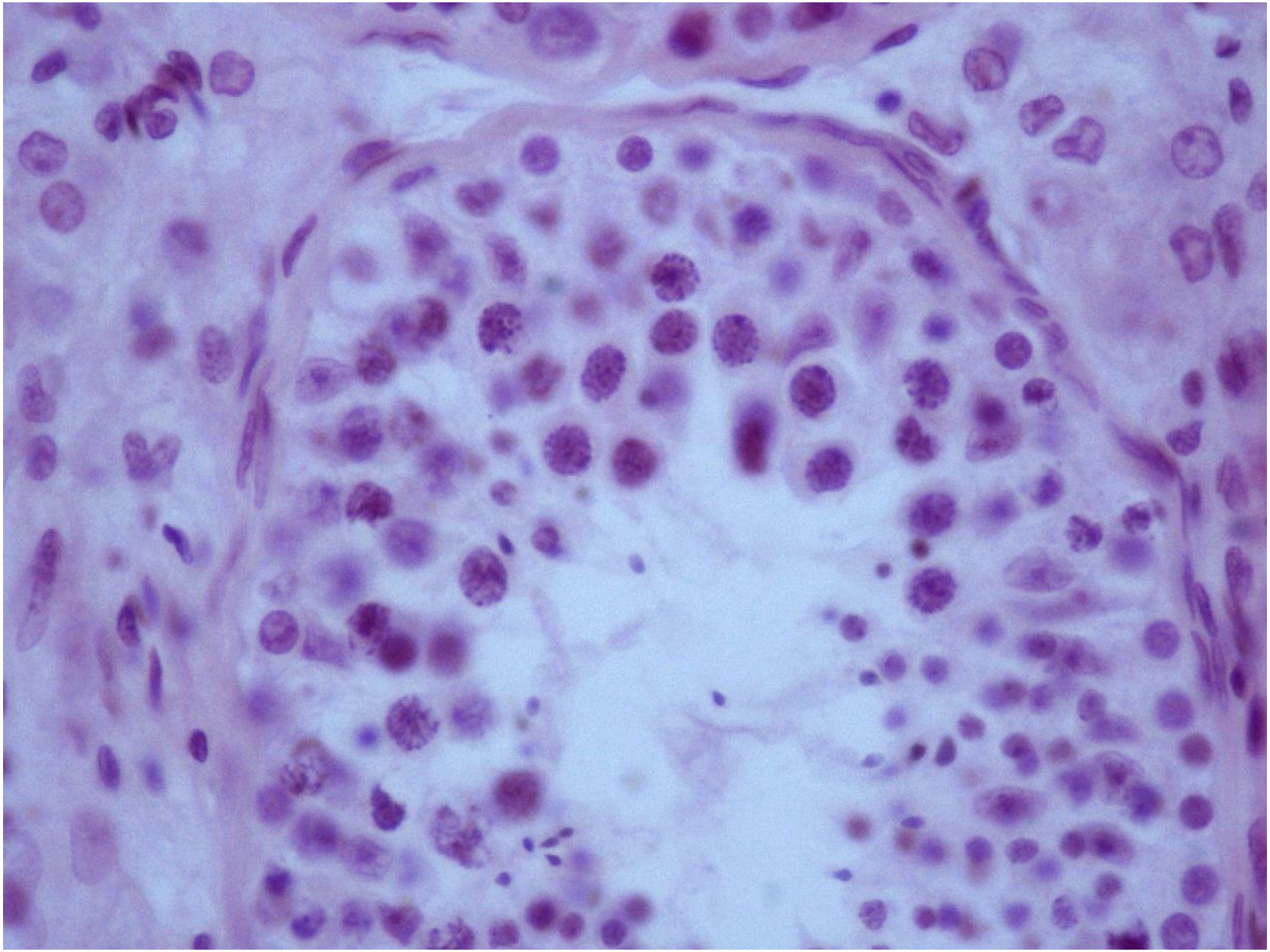

Препарат №149 «Семенник (человека)»
Окраска: гематоксилин-эозин

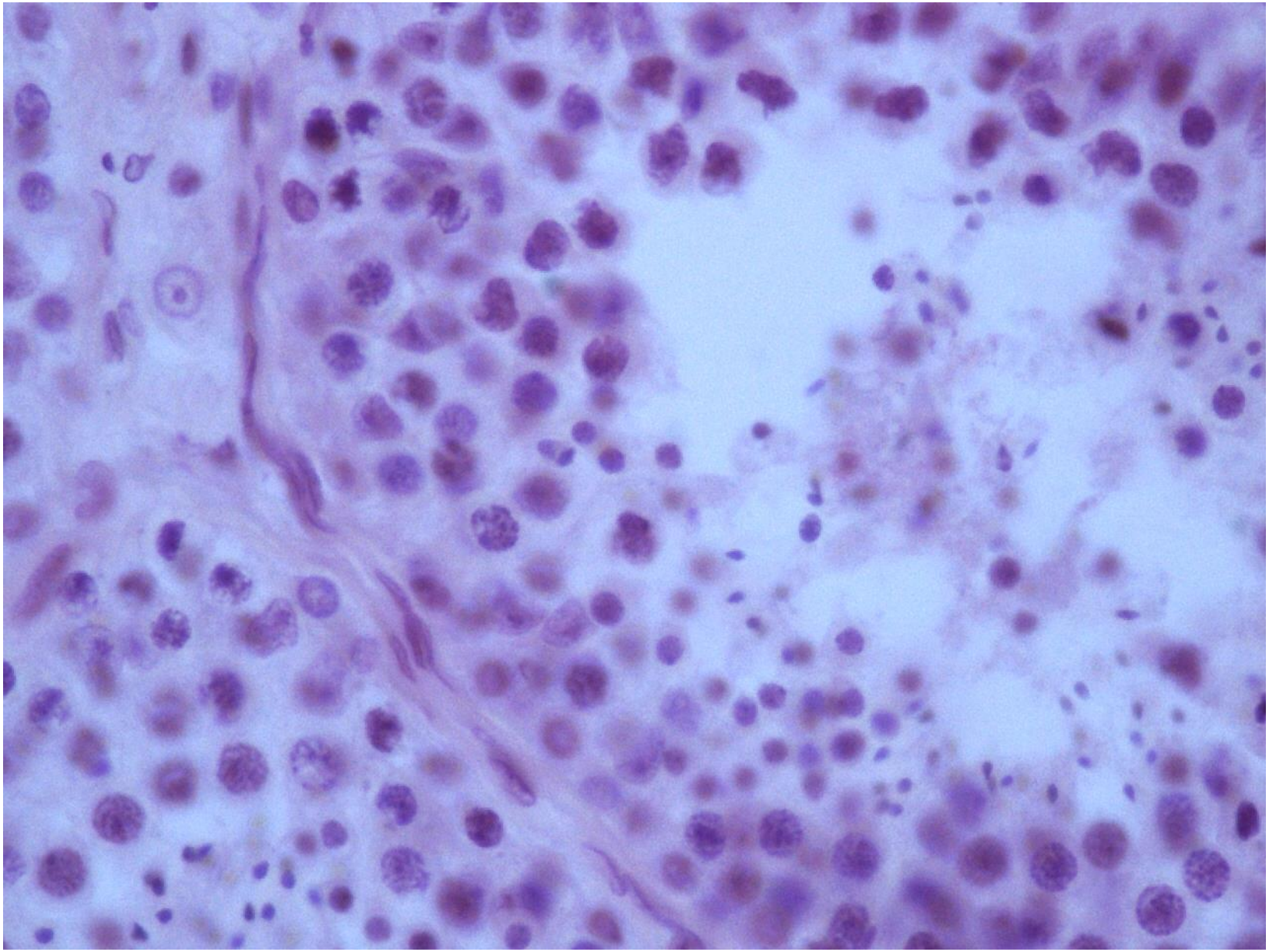

Препарат №149 «Семенник (человека)»
Окраска: гематоксилин-эозин

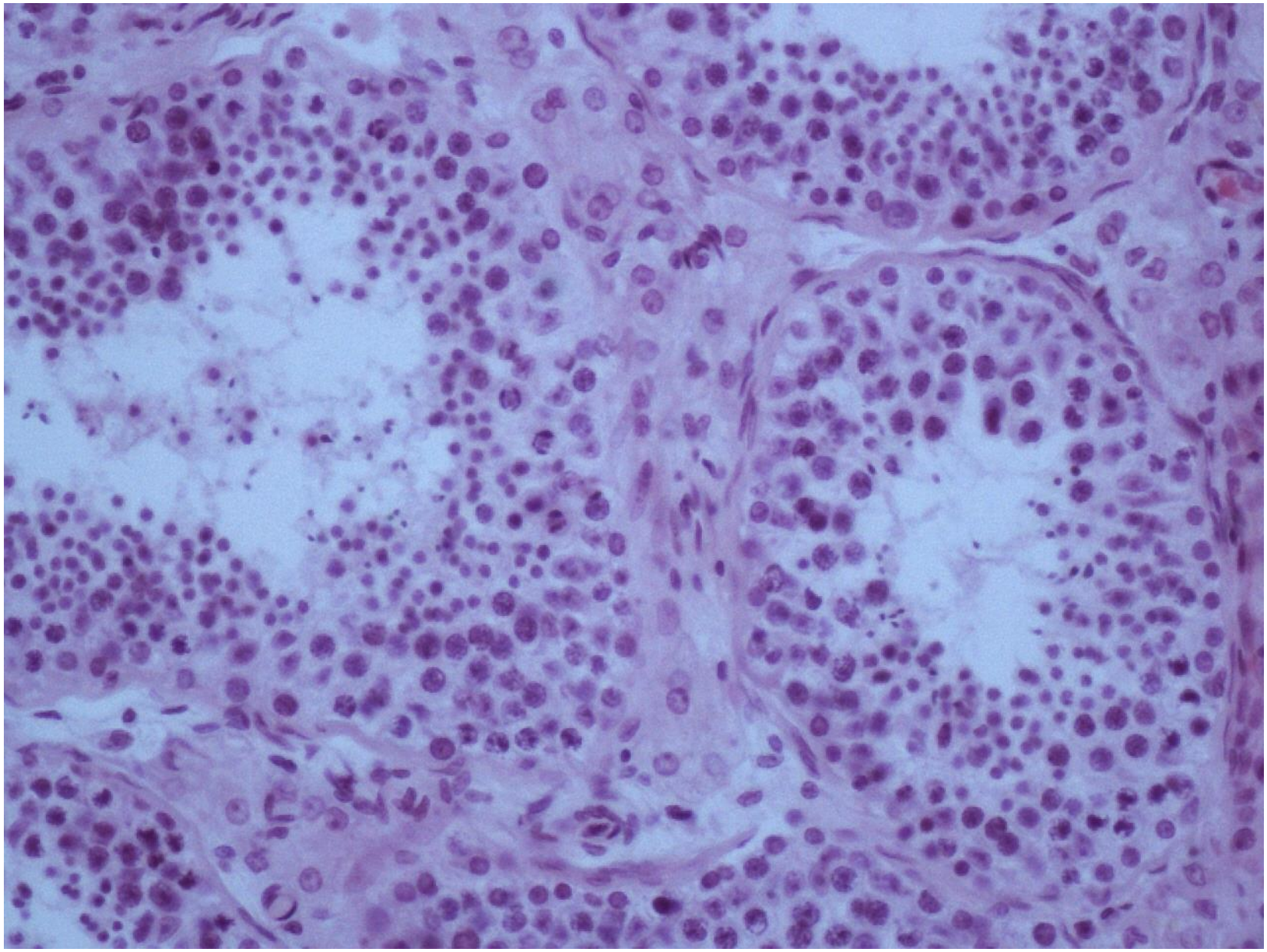

Препарат №149 «Семенник (человека)»
Окраска: гематоксилин-эозин

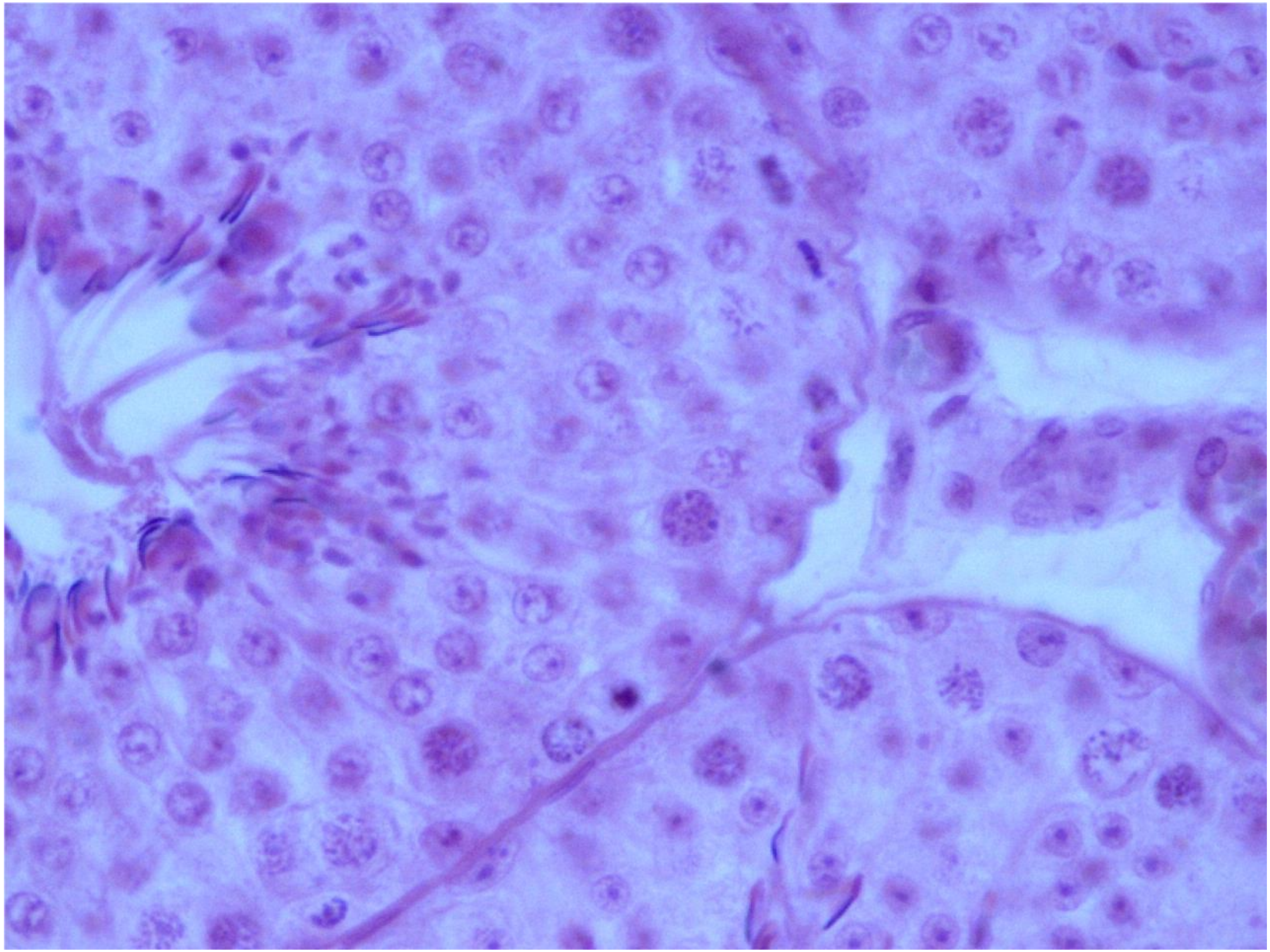

Препарат №150 «Придаток семенника»
Окраска: гематоксилин-эозин

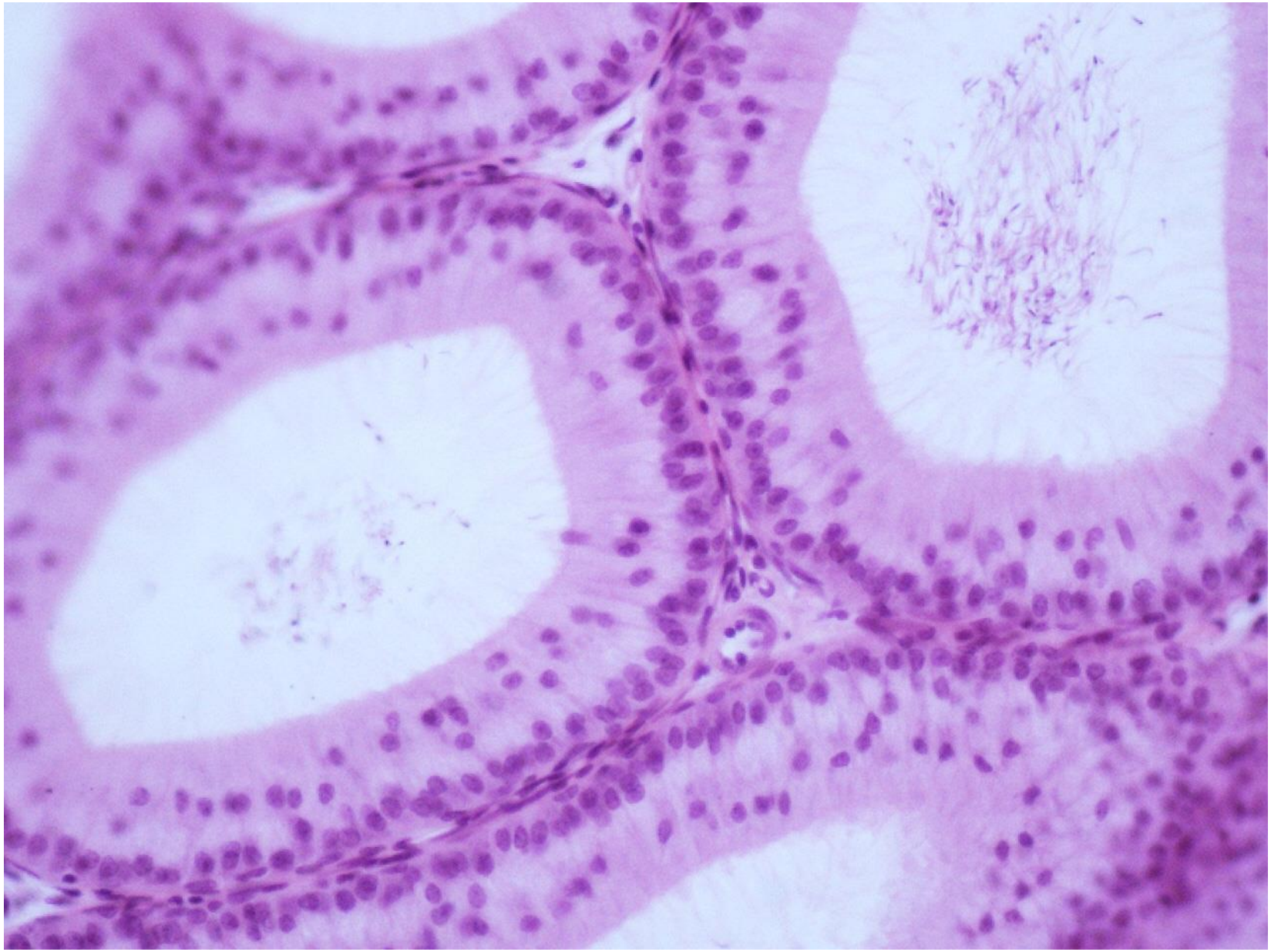

Препарат №151 «Предстательная железа»
Окраска: гематоксилин-эозин

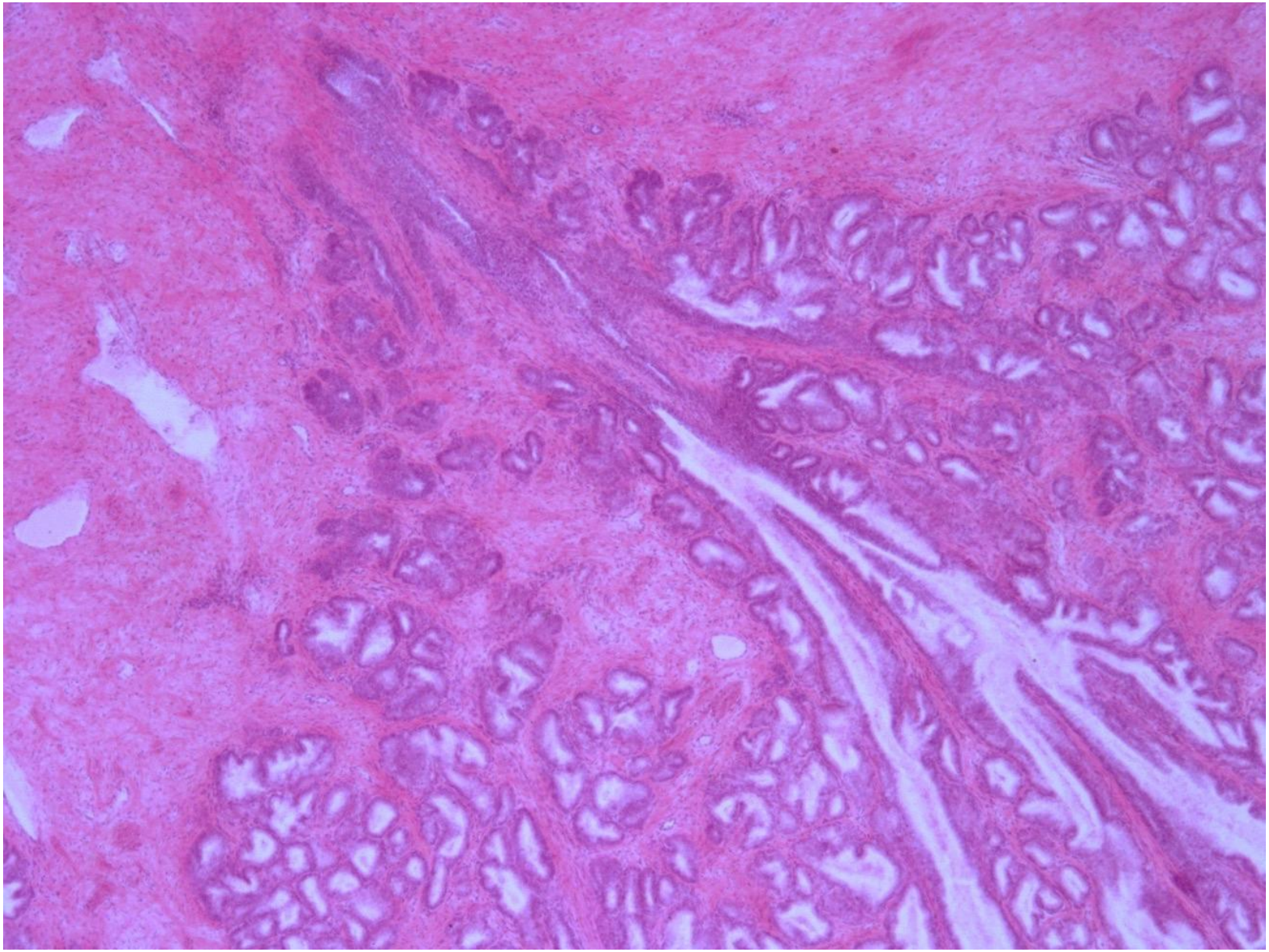

Препарат №151 «Предстательная железа»
Окраска: гематоксилин-эозин

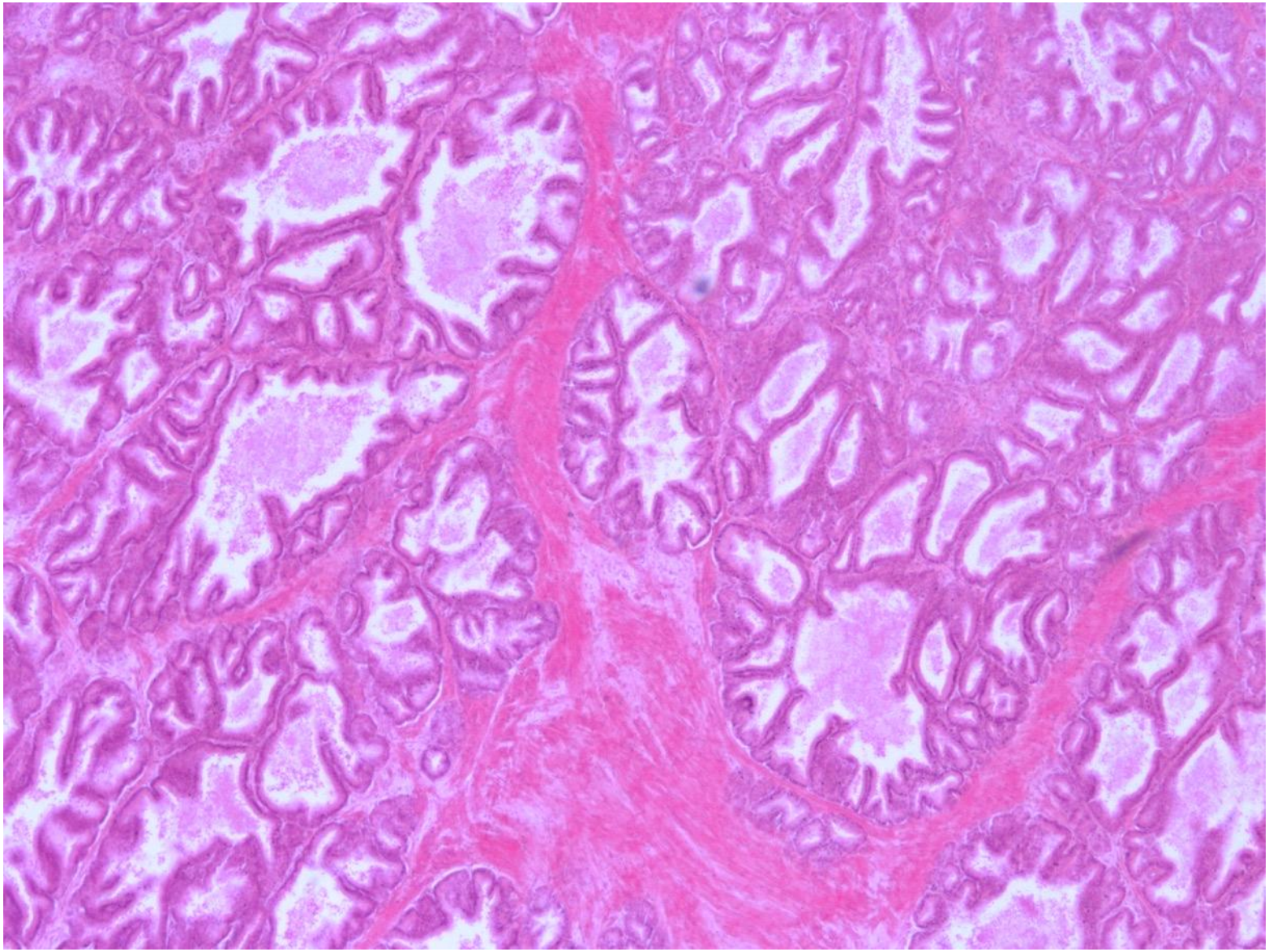
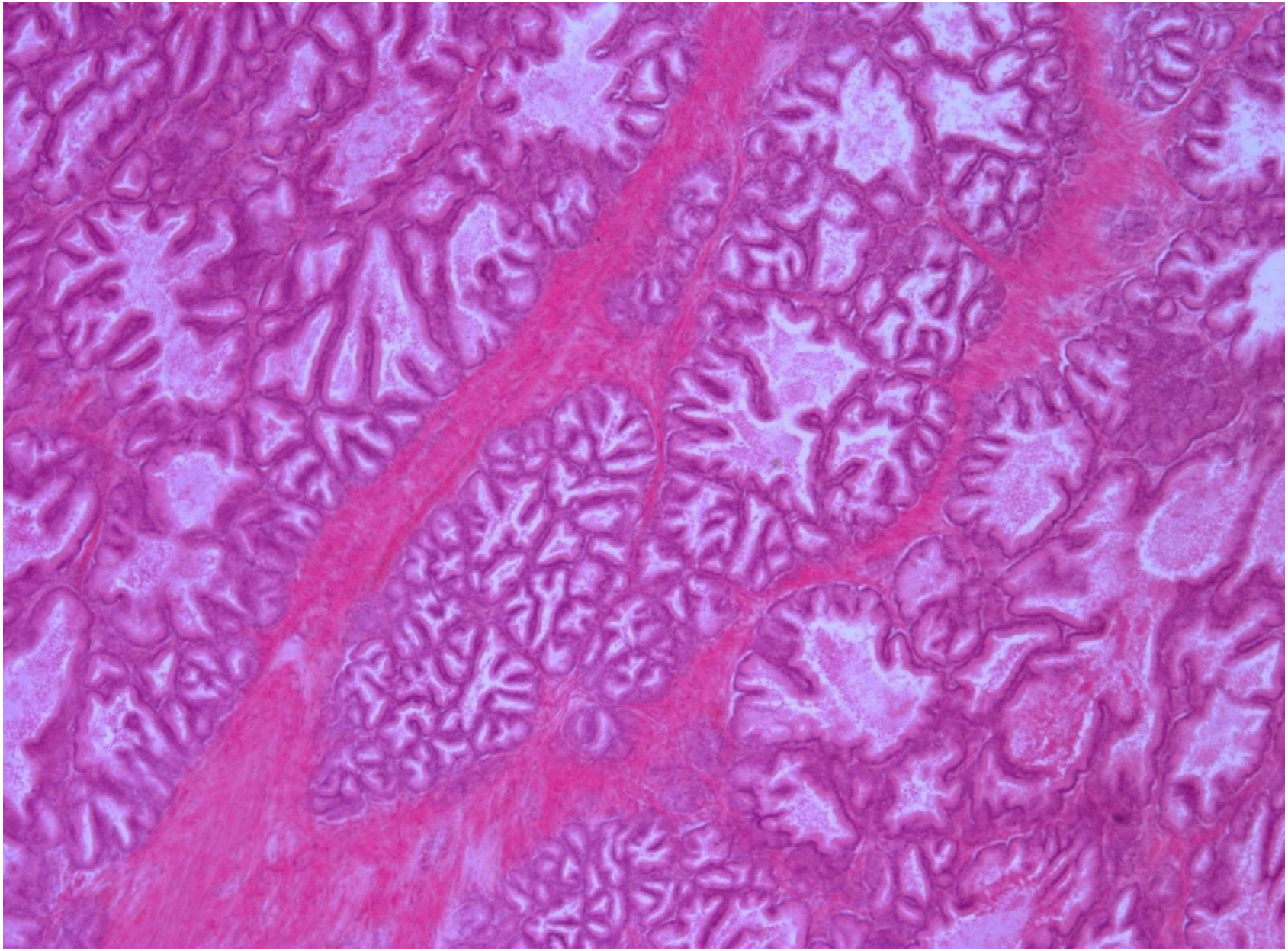
Препарат №151 «Предстательная железа»
Окраска: гематоксилин-эозин