НЕРВНАЯ ТКАНЬ

Кафедра гистологии, эмбриологии и цитологии лечебного факультета

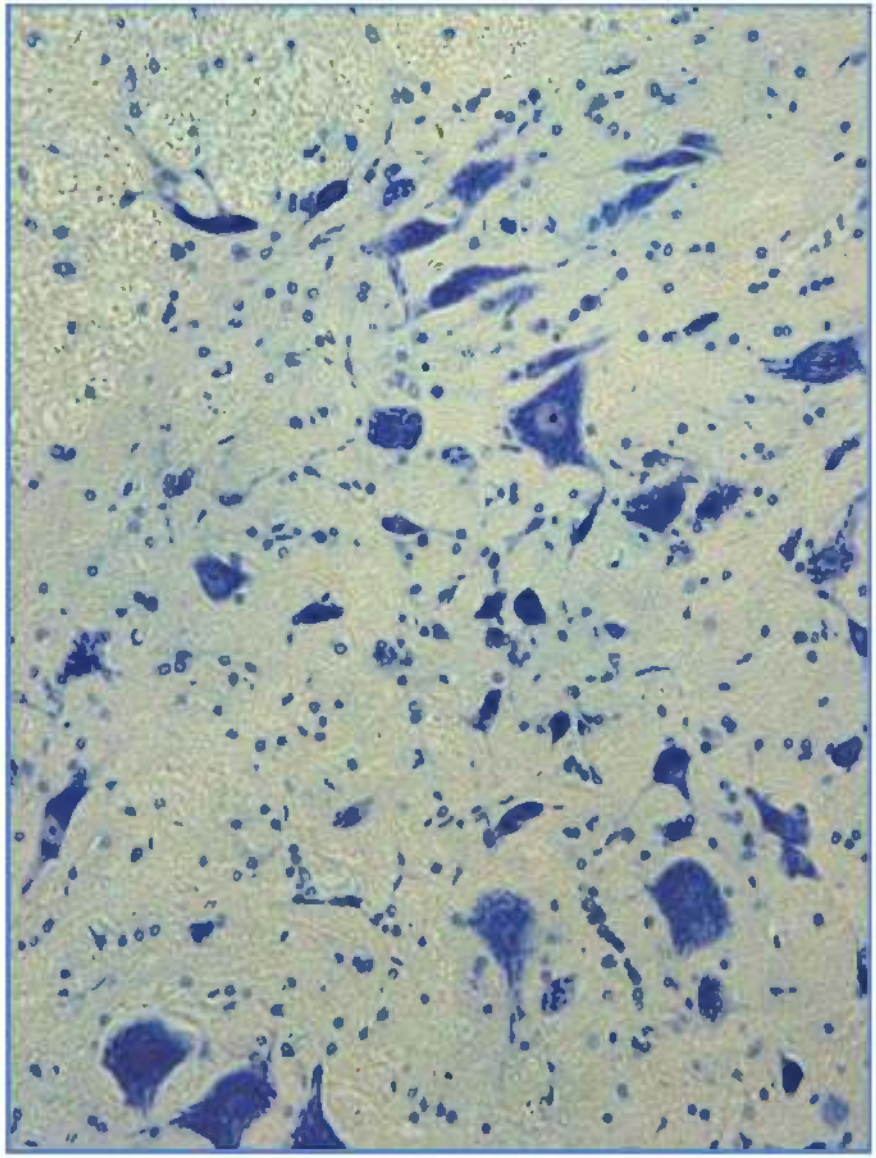

НЕРВНАЯ ТКАНЬ

Нейроны

Глия
(вспомогательные клетки)

НЕЙРОНЫ – стабильная популяция
КЛЕТКИ ГЛИИ – растущая популяция

ИСТОЧНИКИ РАЗВИТИЯ НЕРВНОЙ ТКАНИ

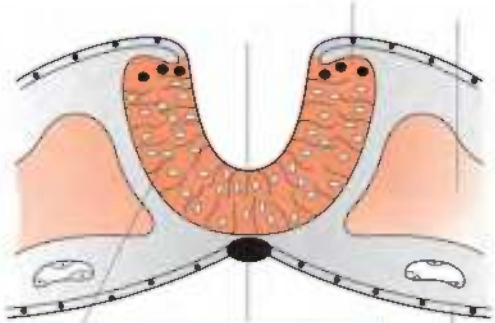

18 сут – нервная пластинка
20 сут – н. желобок
21 сут – начало смыкания н.трубки

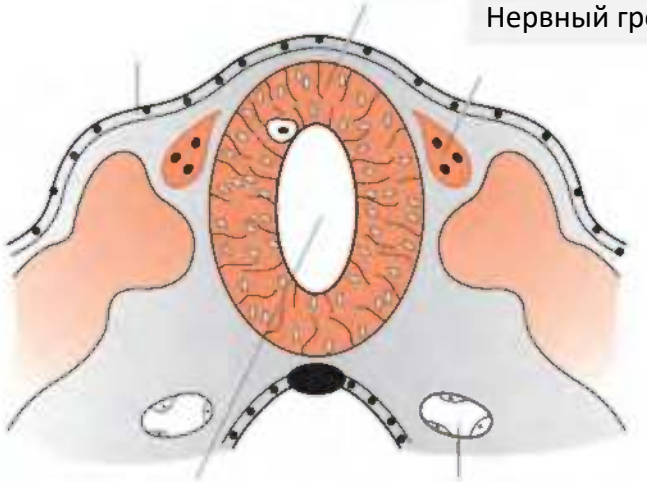

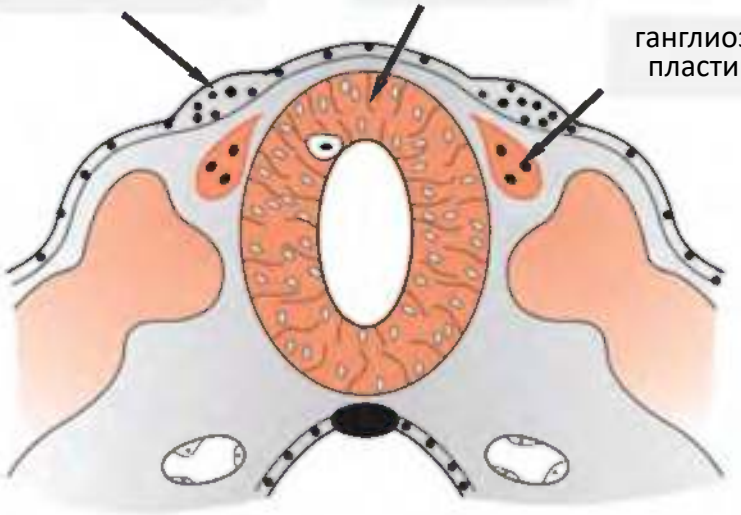

- ✓ Из ***нервной трубки*** – нейроны и глия ЦНС
- ✓ Из ***нервного гребня*** - нейроны и глия ПНС (вегетативные и чувствительные ганглии), сенсорные клетки, мягкая и паутинная оболочки мозга
- ✓ Материал ***эктодермальных плакод*** – ганглии V, VII, IX, X ч/м нервов

РАЗВИТИЕ НЕРВНОЙ ТКАНИ

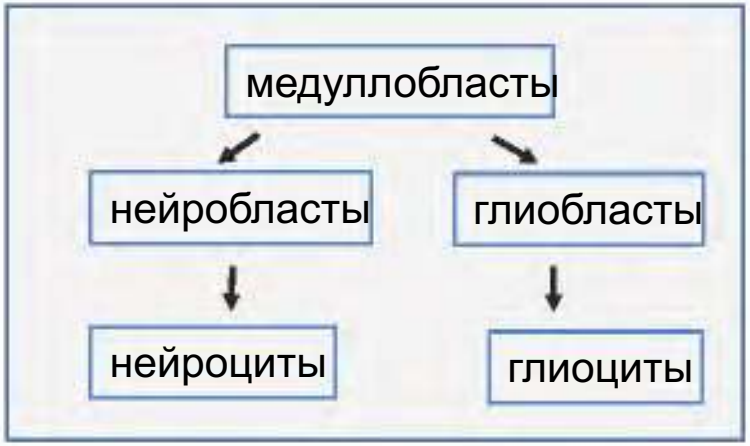

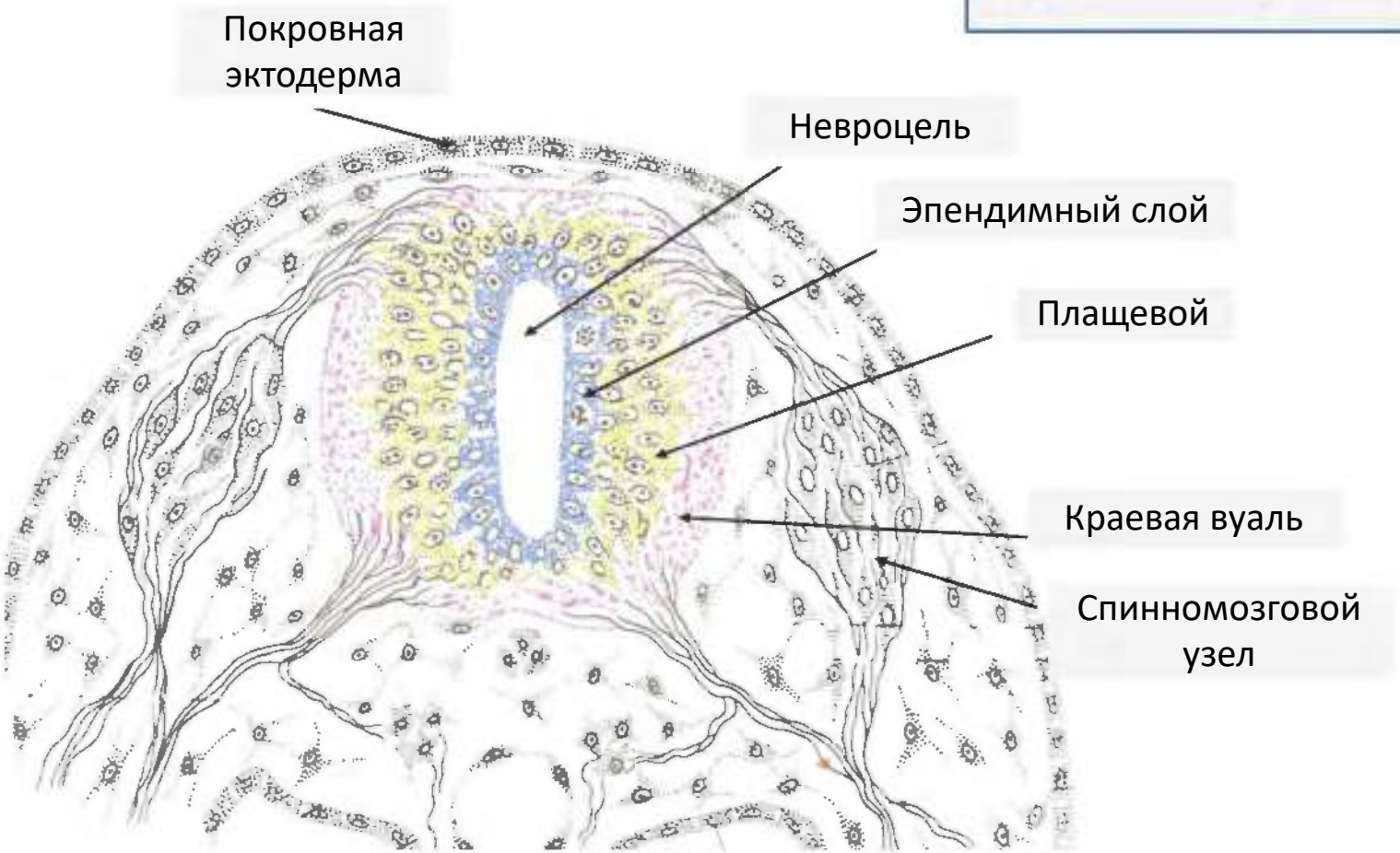

РАЗВИТИЕ НЕРВНОЙ ТКАНИ

СЛОИ НЕРВНОЙ ТРУБКИ

КЛЕТОЧНЫЕ МЕХАНИЗМЫ

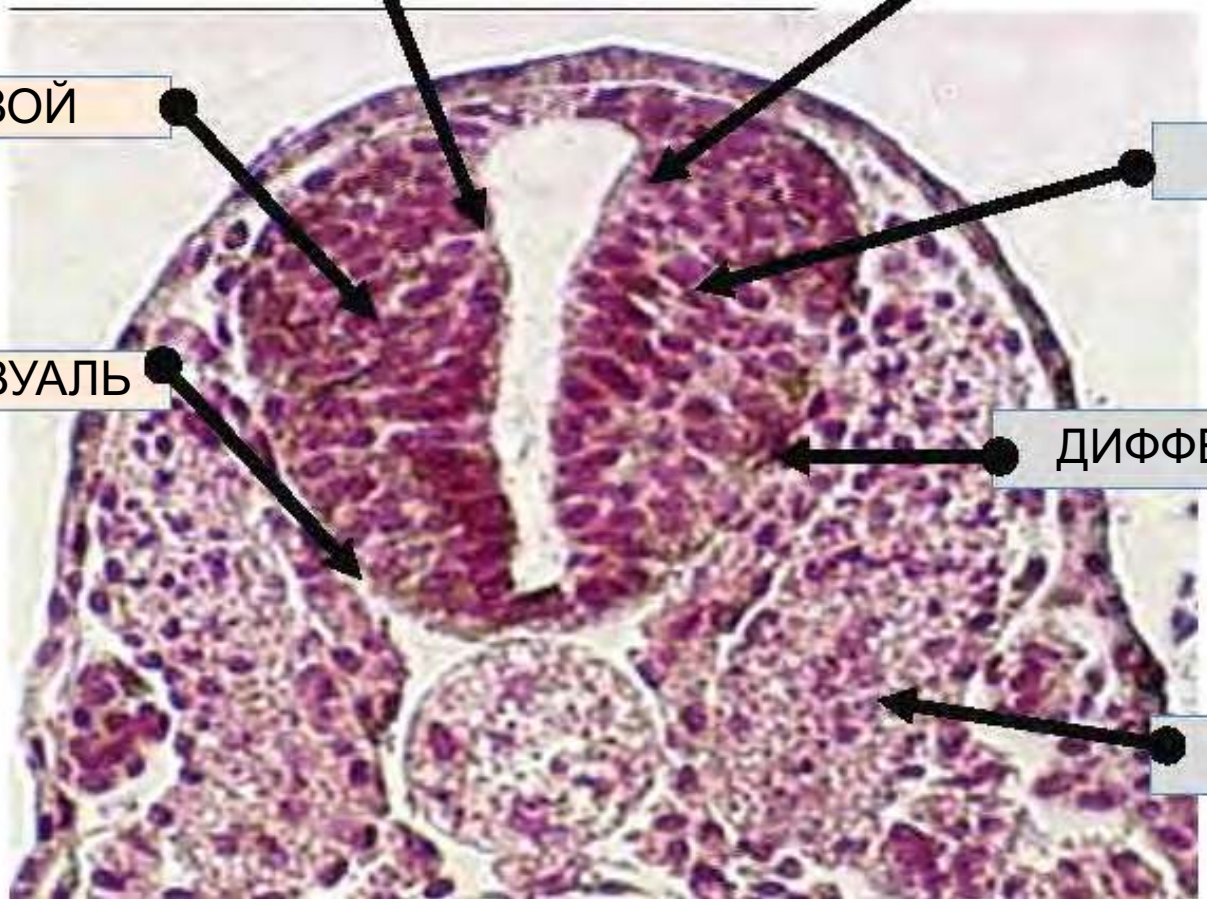

ВИДЫ НЕЙРОНОВ

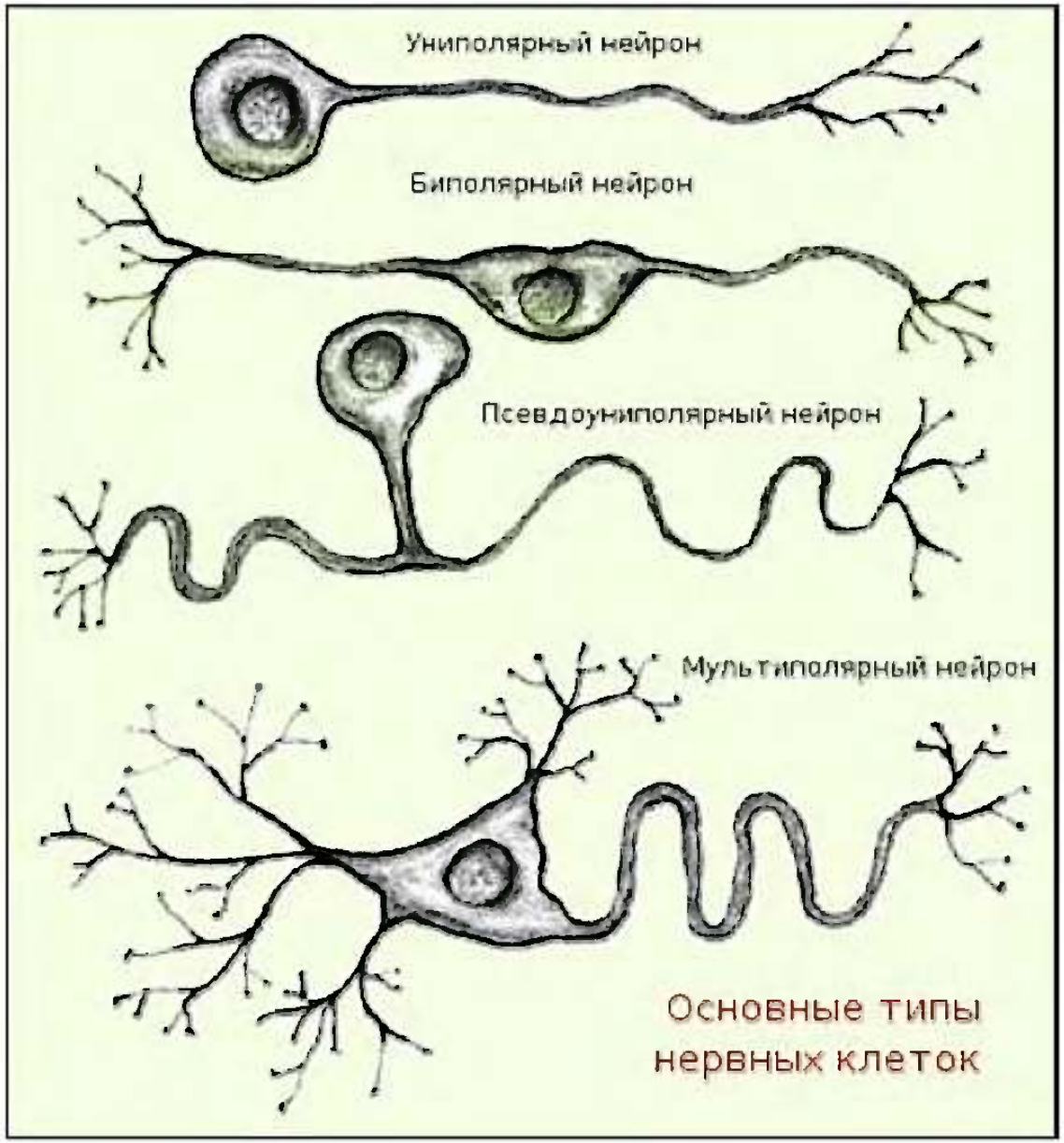

СТРОЕНИЕ НЕЙРОНА

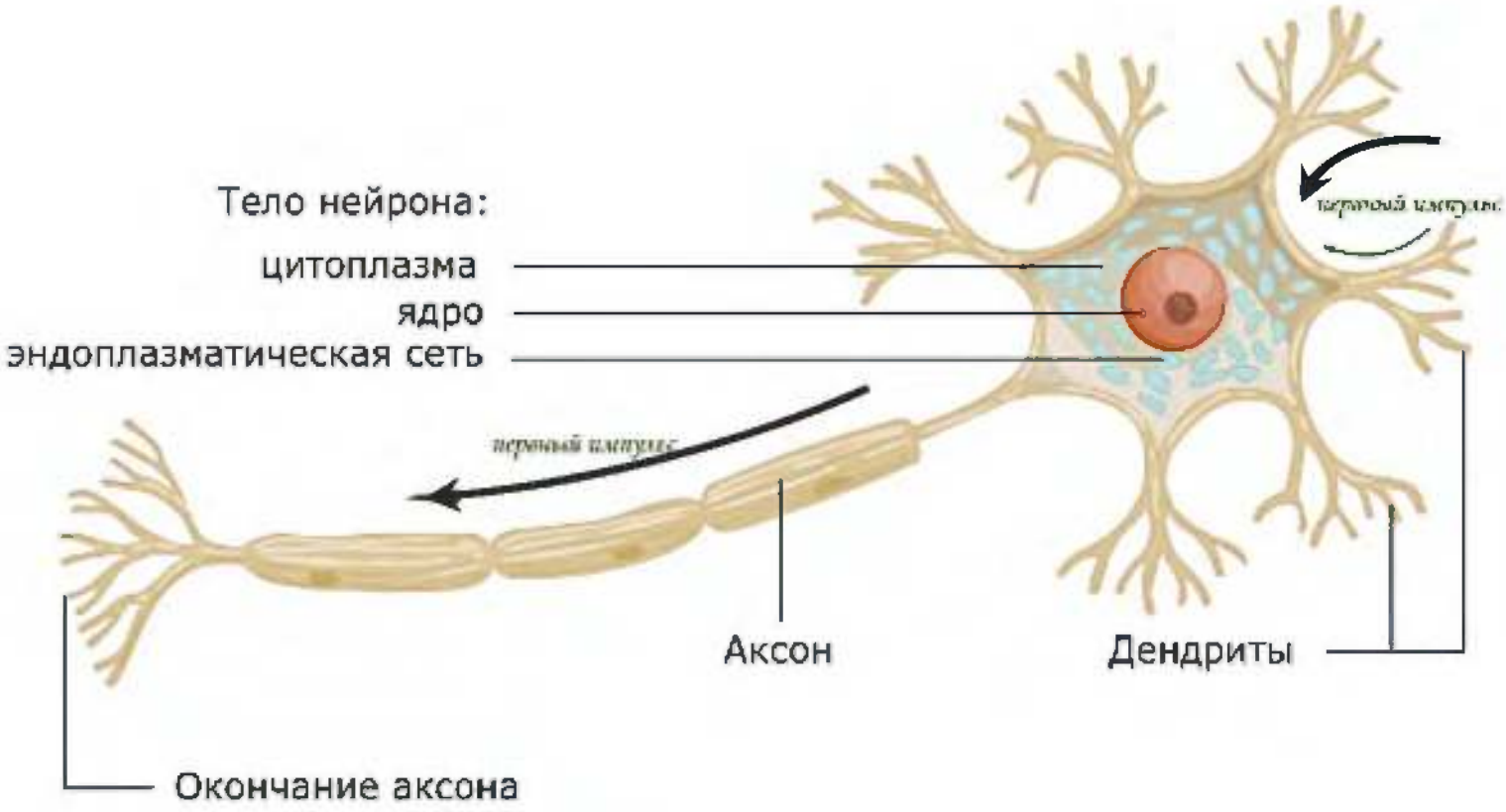

Нейроны – стабильная популяция

СТРОЕНИЕ НЕЙРОНА

В перикарионе:

- Ядро
- Комплекс Гольджи
- Гранулярная эндо-плазматическую сеть
- Полисомы и рибосомы
- Митохондрии
- Лизосомы
- Элементы цитоскелета

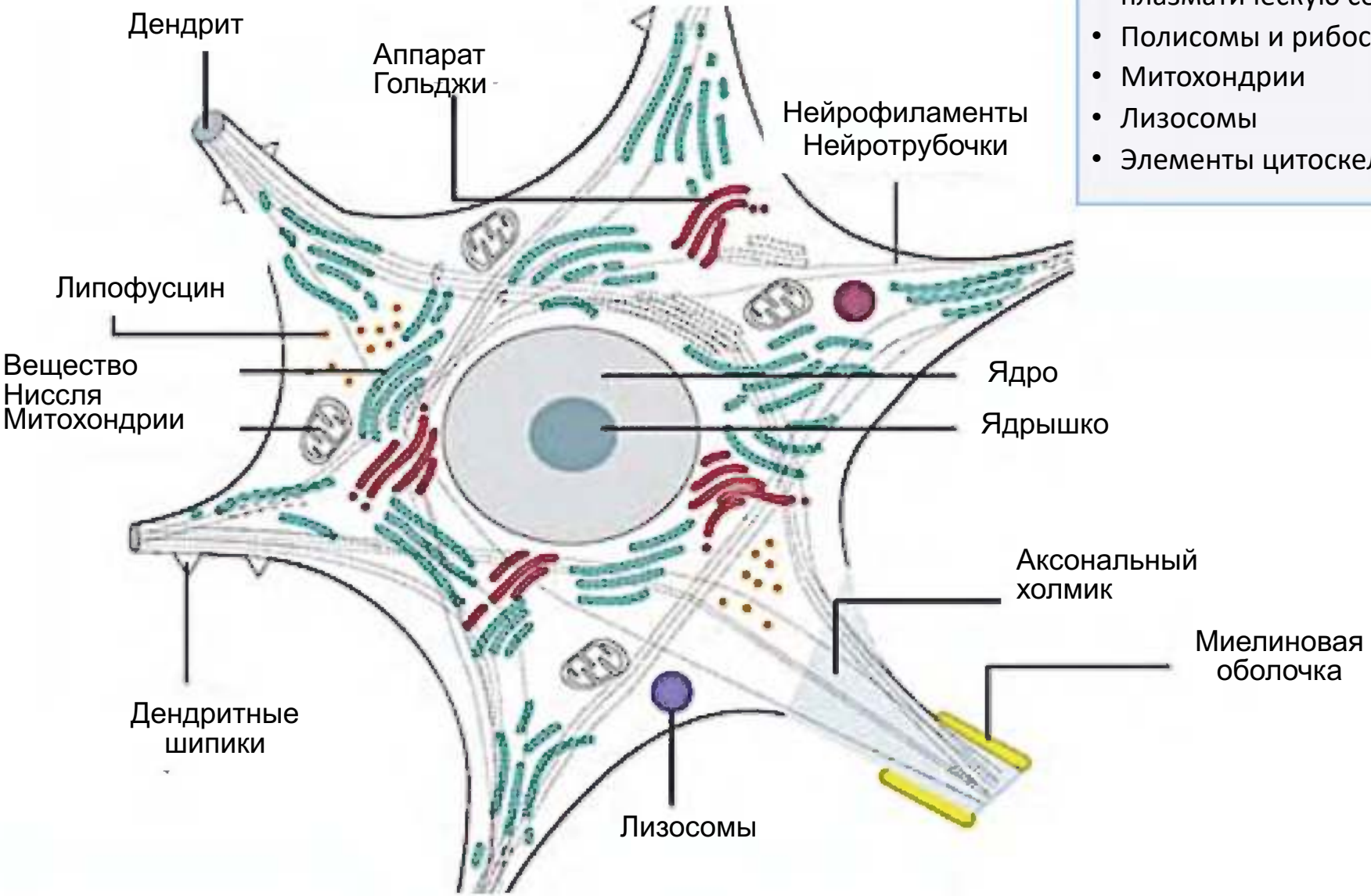

СТРОЕНИЕ НЕЙРОНА

Окраска по Нисслю

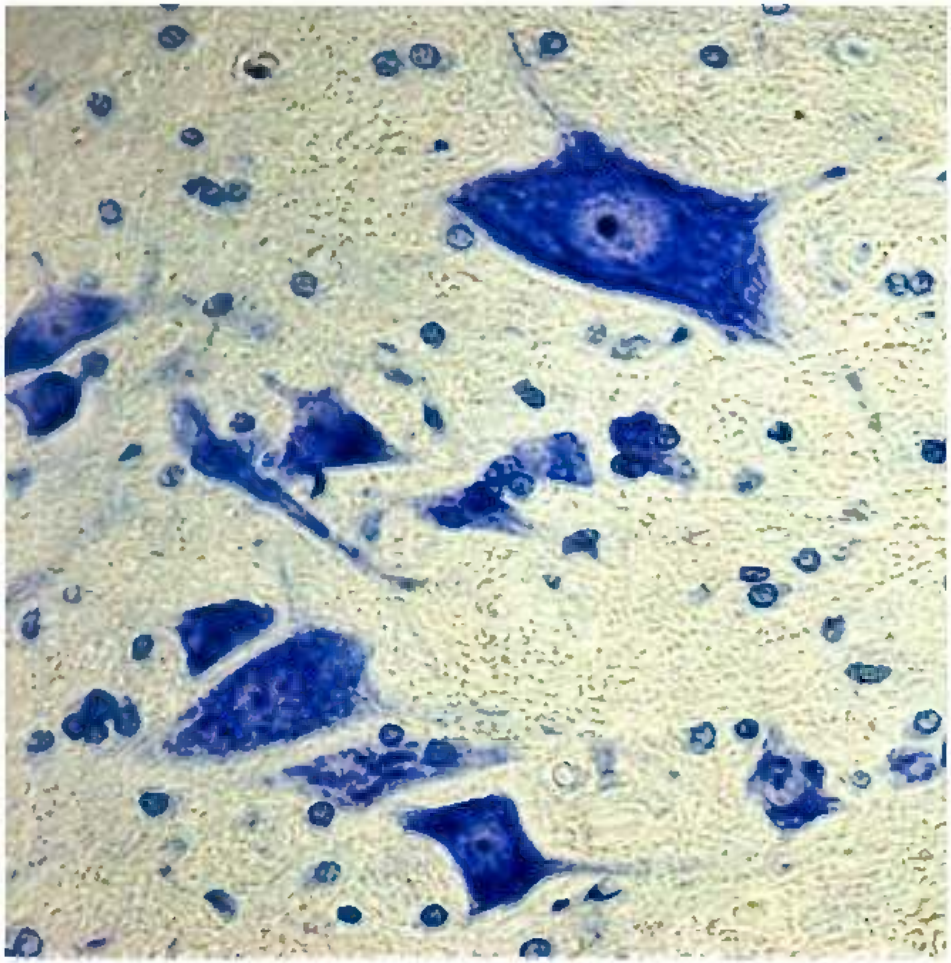

Глыбки хроматофильного вещества,
базофильное вещество,
тигроид,
субстанция Ниссля
- хорошо развитая гранулярная цитоплазматическая сеть,
полисомы и
свободные рибосомы

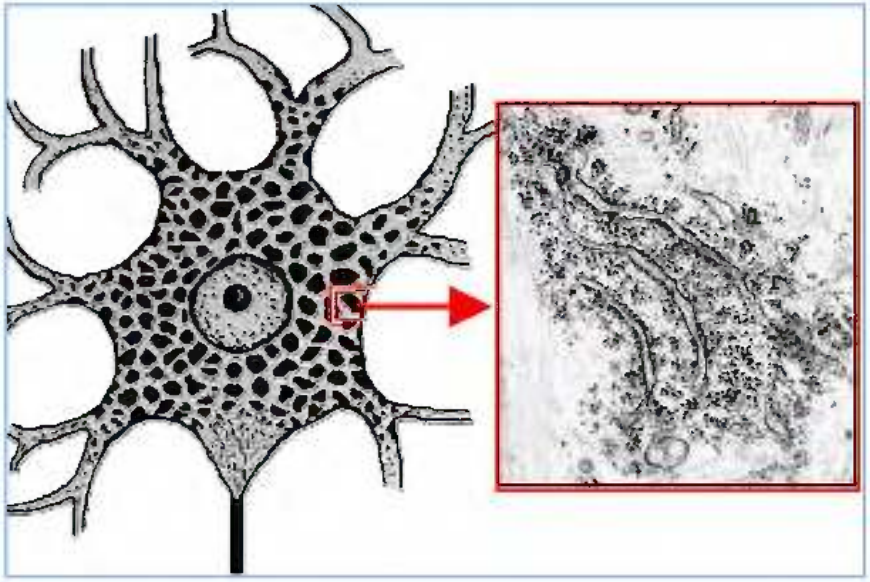

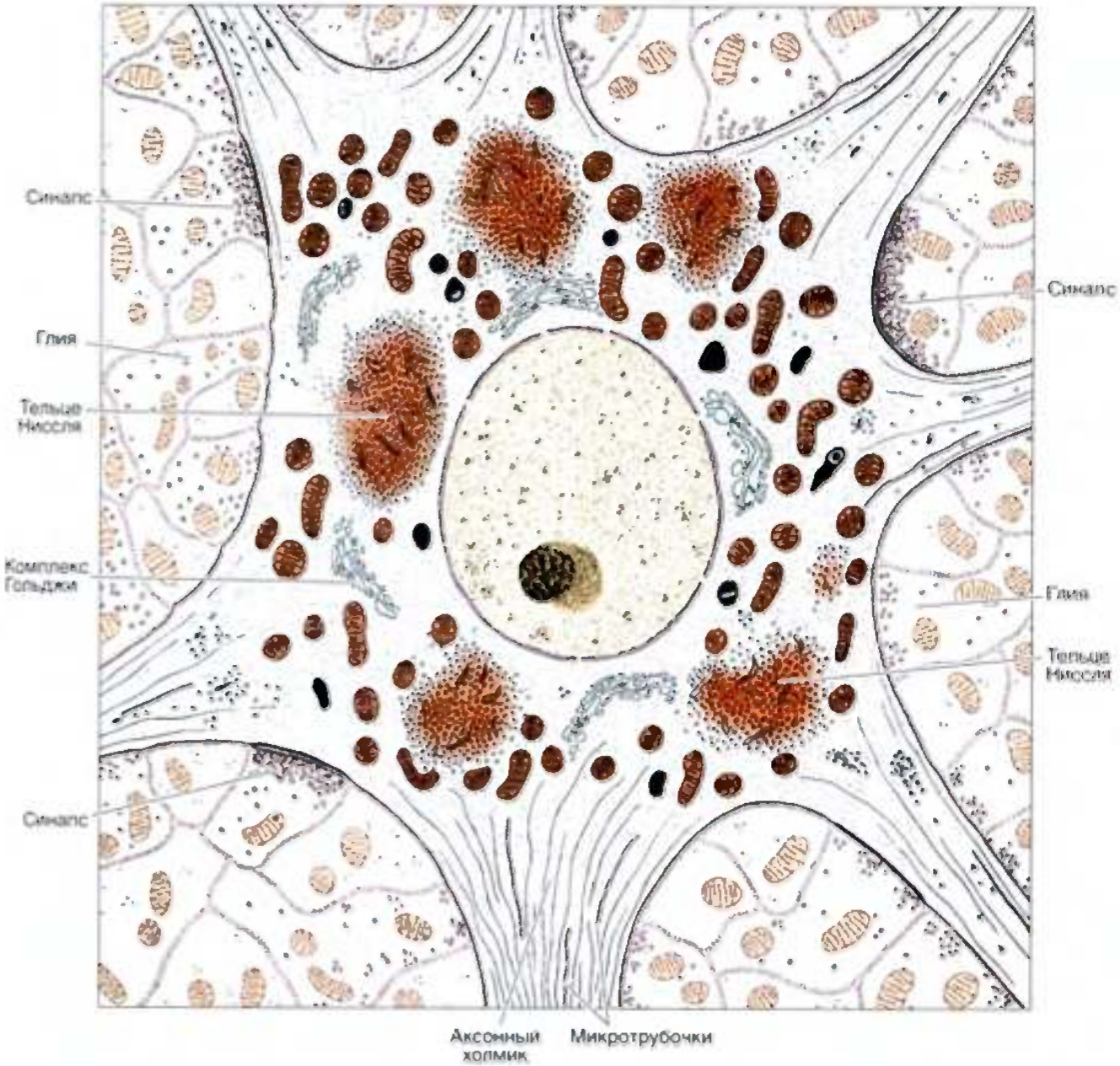
Синапс
Глия
Тельца Ниссля
Комплекс Гольджи
Синапс
Синапс
Глия
Тельца Ниссля
Аксонный холмик
Микротрубочки

СТРОЕНИЕ НЕЙРОНА

Окраска солями серебра

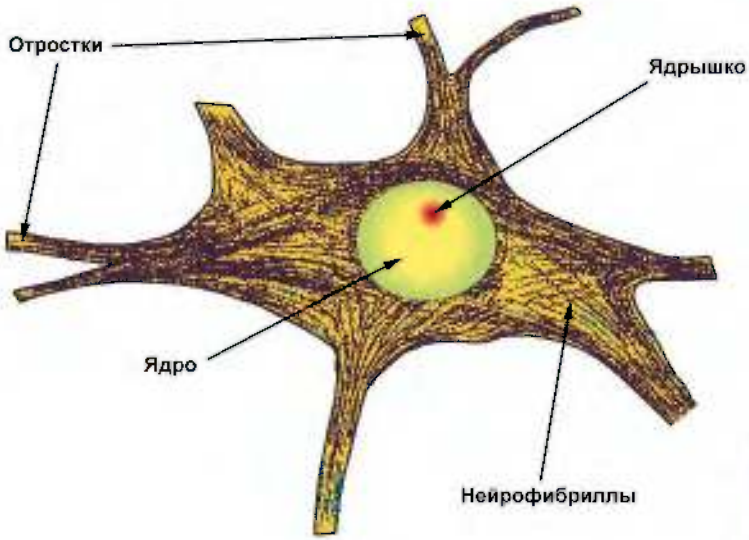

ЦИТОСКЕЛЕТ НЕЙРОНА

- ✓ нейротрубочки + нейрофиламенты = = нейрофибриллы
- ✓ микрофиламенты

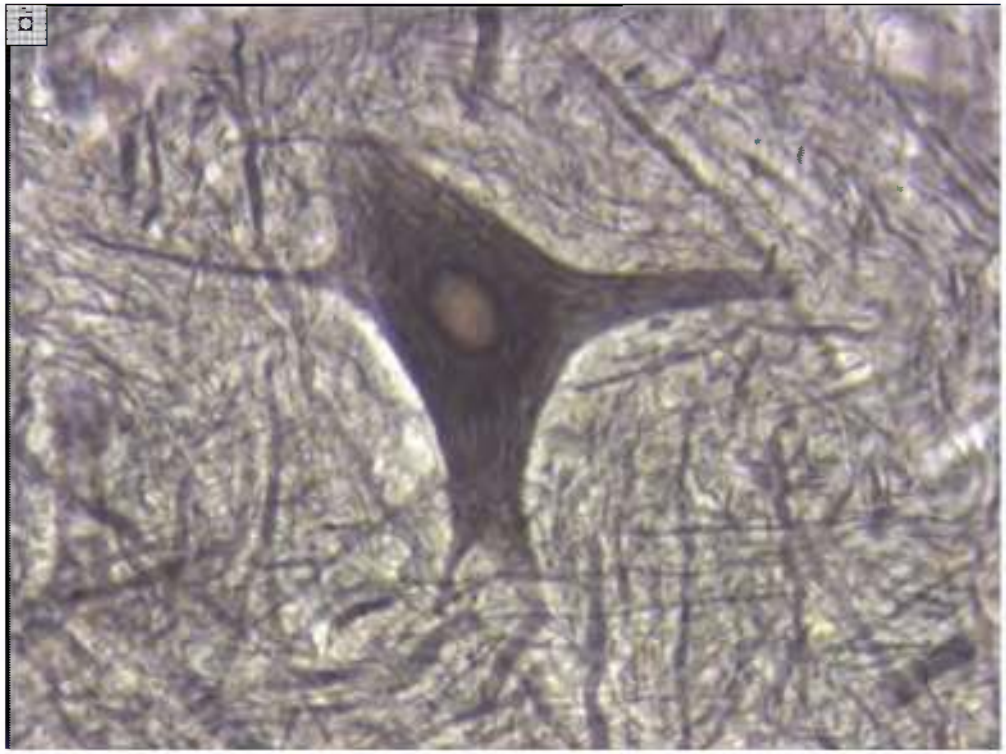

АКСОНАЛЬНЫЙ ТРАНСПОРТ

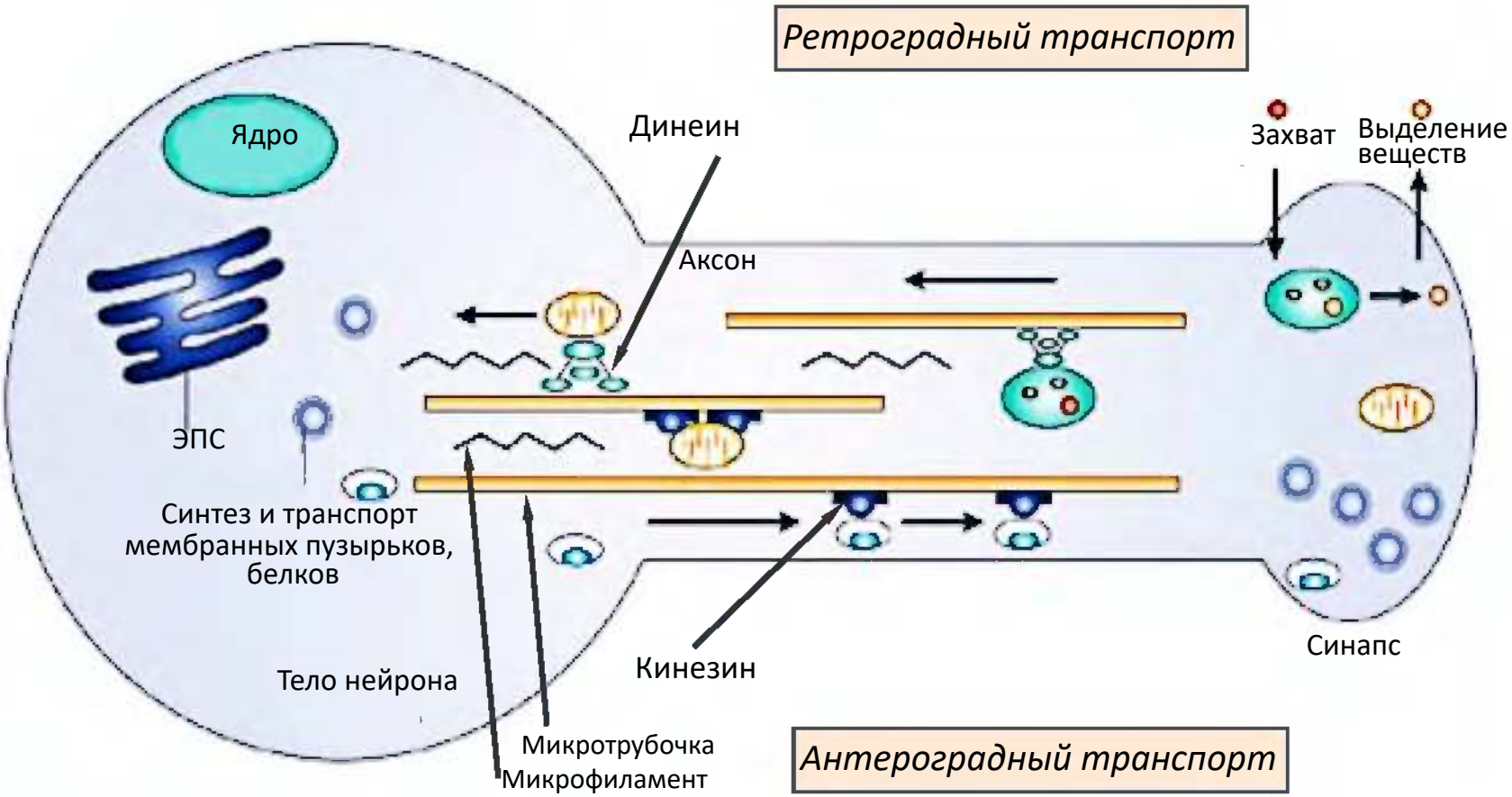

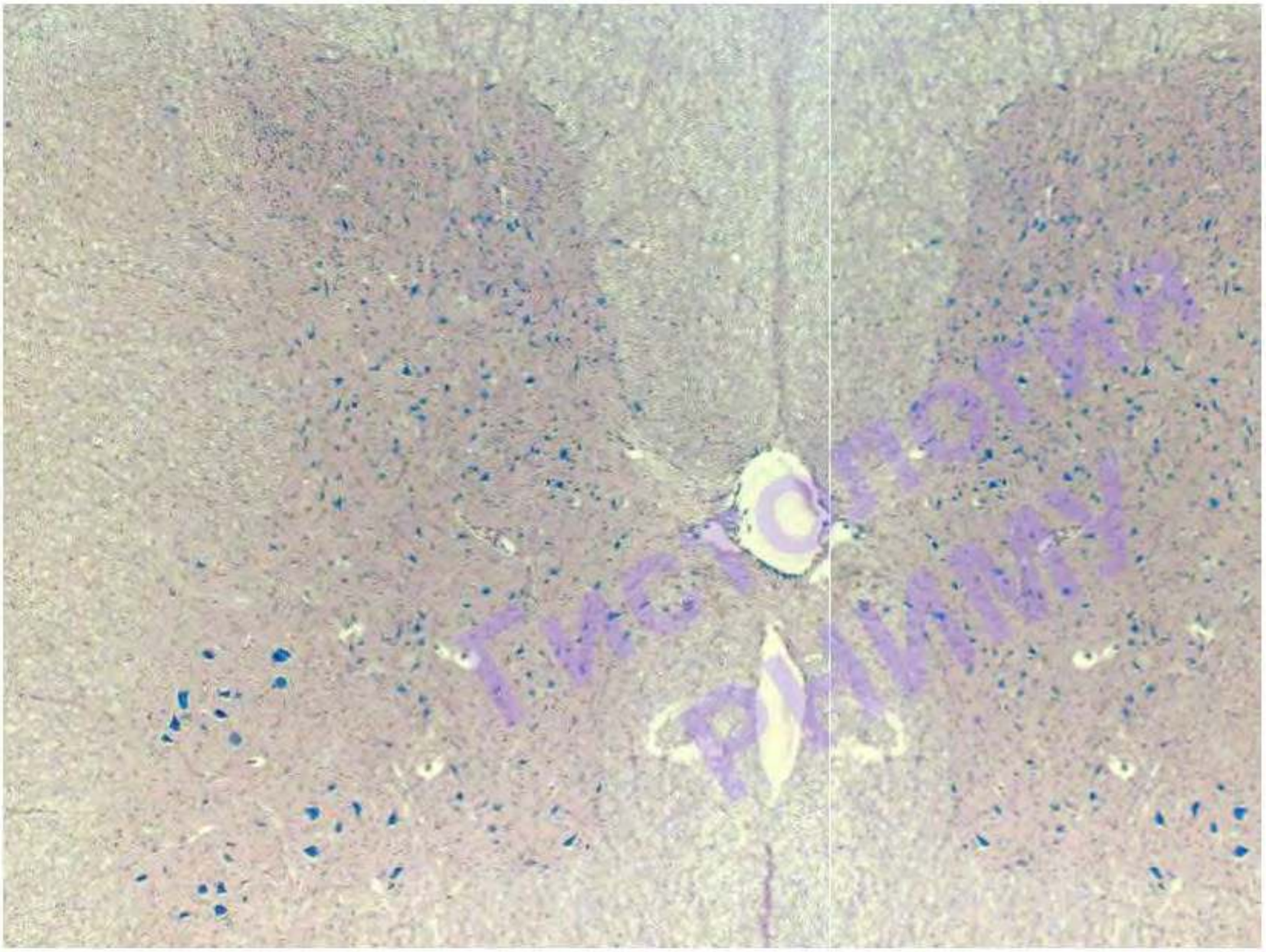
IMPORTANT
ANIMAL

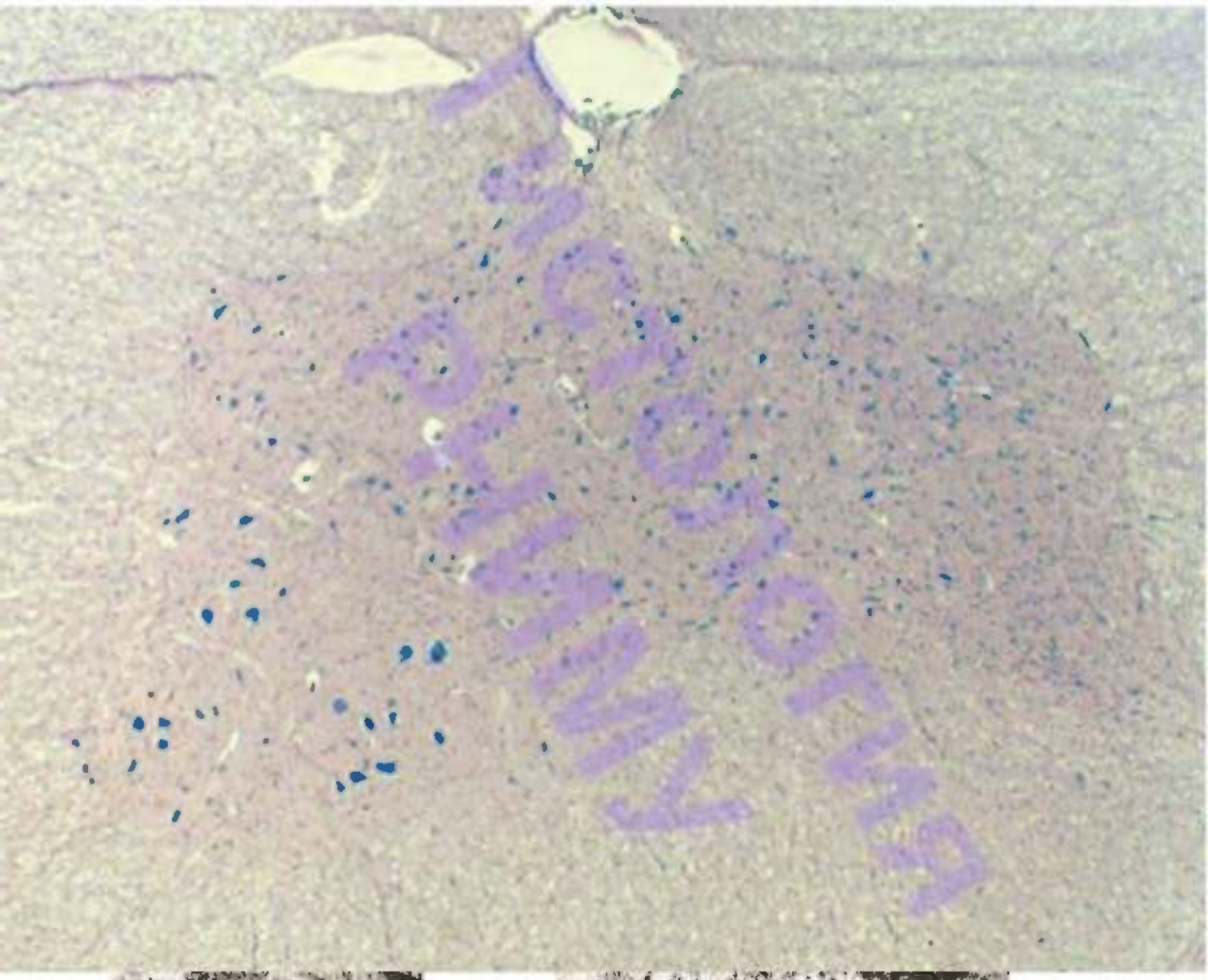

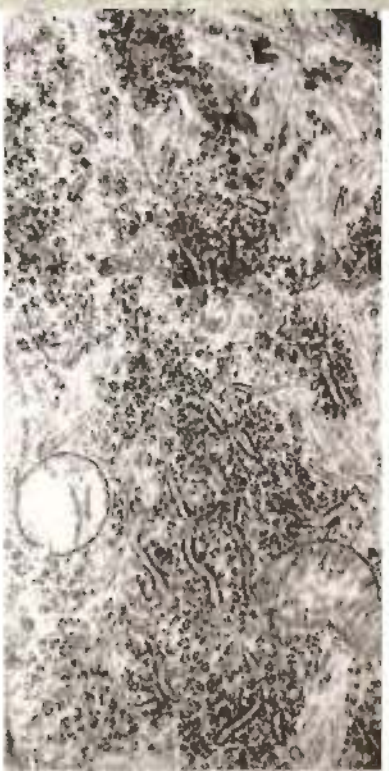

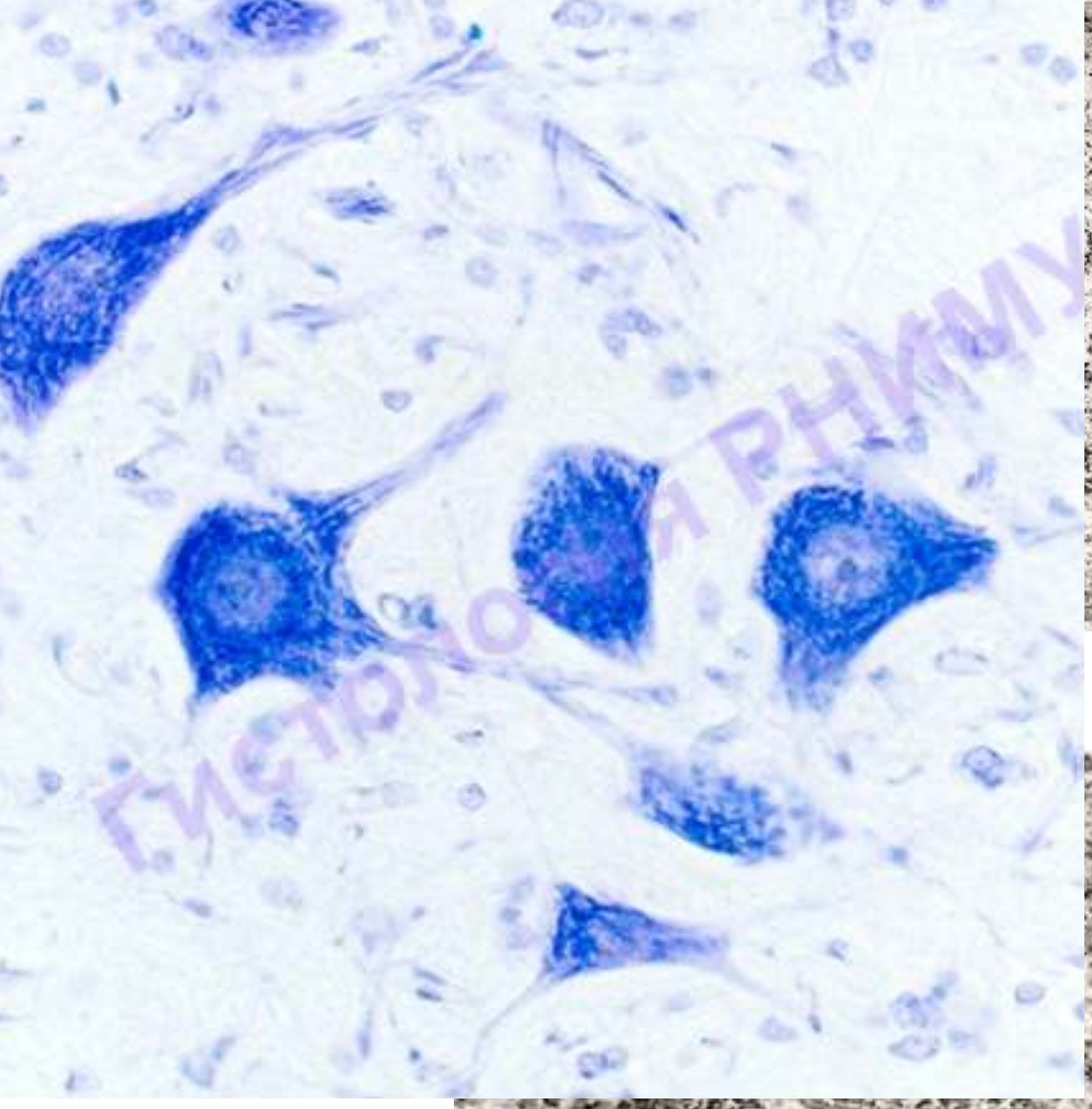
Гистология РНИМУ

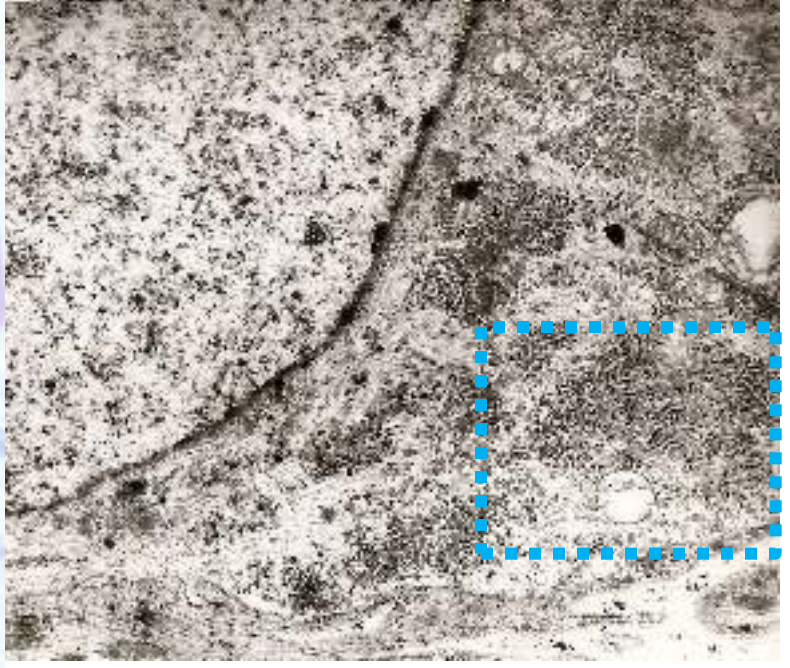

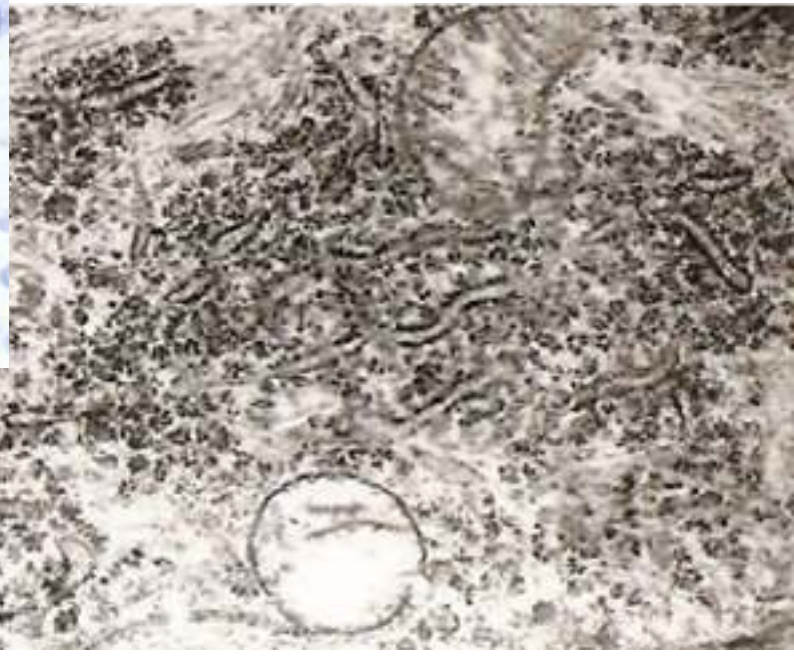

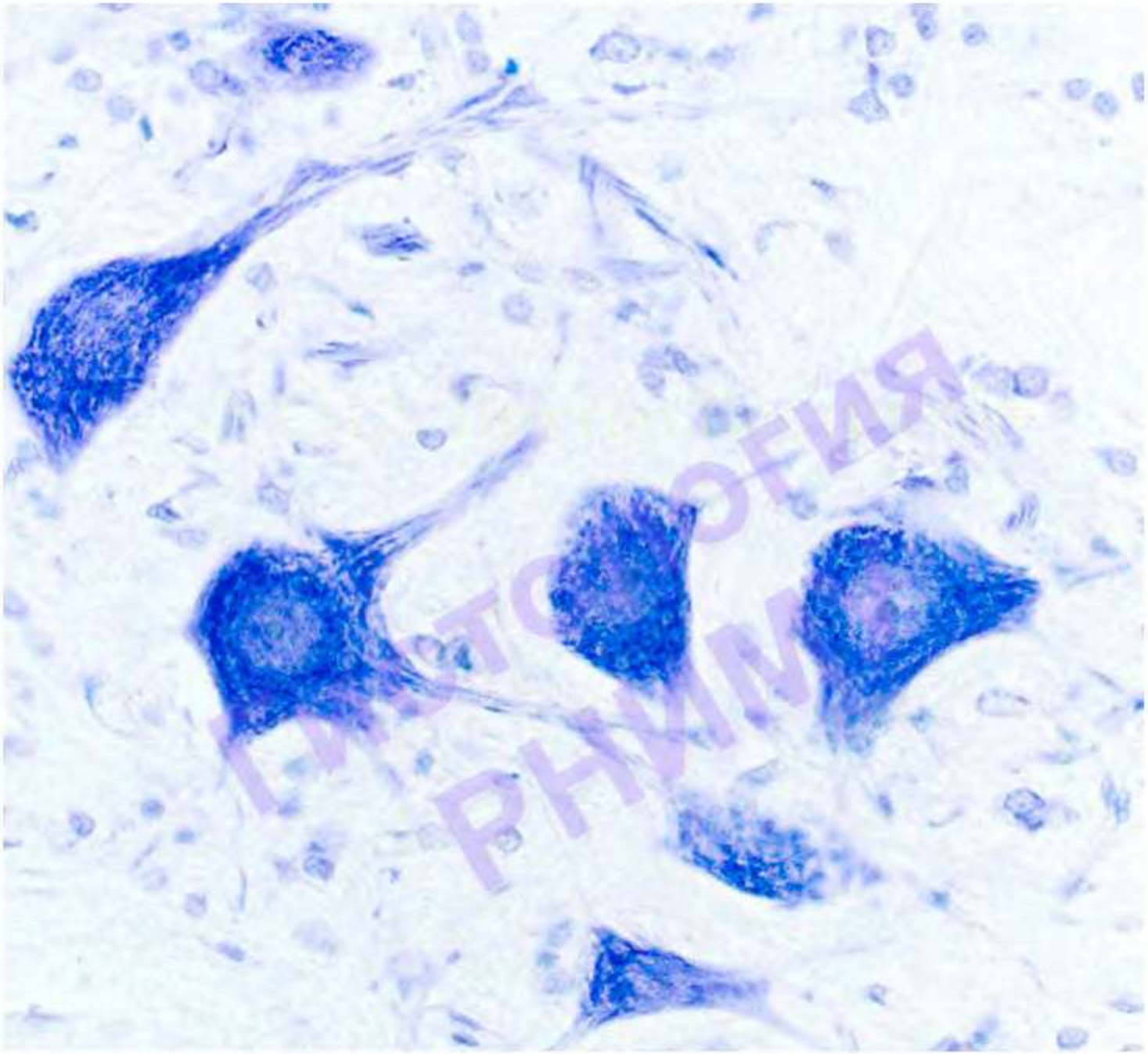
ГИСТОЛОГИЯ
РНИМУ

Франц Ниссль (нем. Franz Nissl, 1860—1919) — выдающийся немецкий невропатолог и психиатр.

Известен своим методом окраски нервных волокон (метод Ниссля), изобретенный им еще в студенческие годы, и открытой им хромофильной субстанцией в теле и дендритах нейронов (субстанция Ниссля). Основная заслуга Ф. Ниссля — соотнесение наблюдаемых фактов строения и морфологических изменений с нервной и психиатрической патологией. В годы Первой мировой войны был начальником крупного военного госпиталя. С 1918 г. работал в Мюнхене.
Ближайший друг и соавтор Алоиса Альцегеймера.

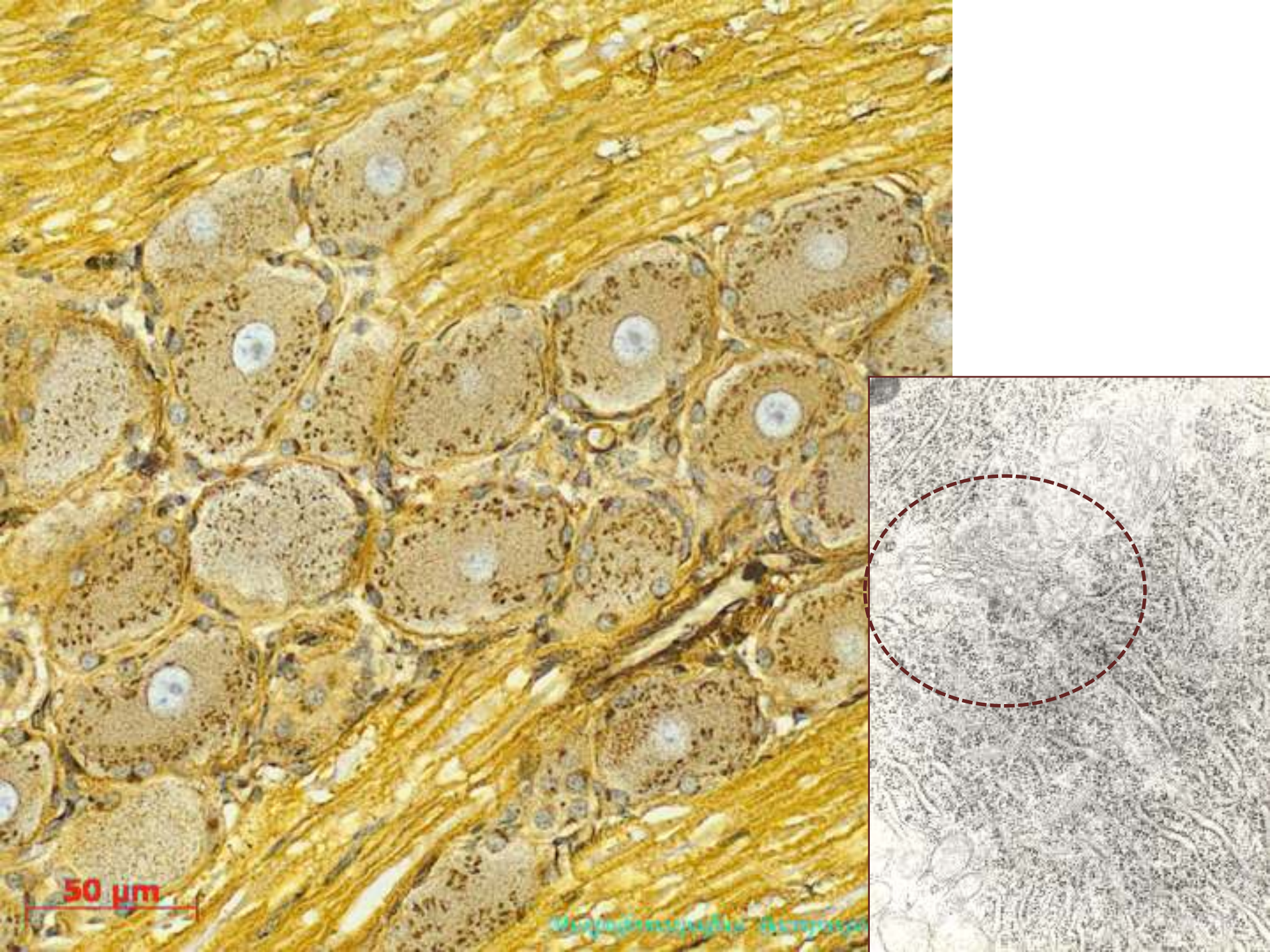
50 µm

Ками́лло Го́льджи (итал. Camillo Golgi; **7 июля 1843, Кортено — 21 января 1926**, Павия) — итальянский врач и учёный, лауреат Нобелевской премии по физиологии и медицине в 1906 году, совместно с Сантьяго Рамон-и-Кахалем, «в знак признания их трудов о структуре нервной системы».

Аппарат Гольджи
Сухожильный орган Гольджи — один из типов клеток-рецепторов сухожилий
Окрашивание по методу Гольджи — техника окрашивания нервной ткани
Клетка Гольджи в мозжечке
Нейрон Гольджи I типа — нервные клетки с длинным аксоном
Нейрон Гольджи II типа — нервные клетки с коротким аксоном или без аксона

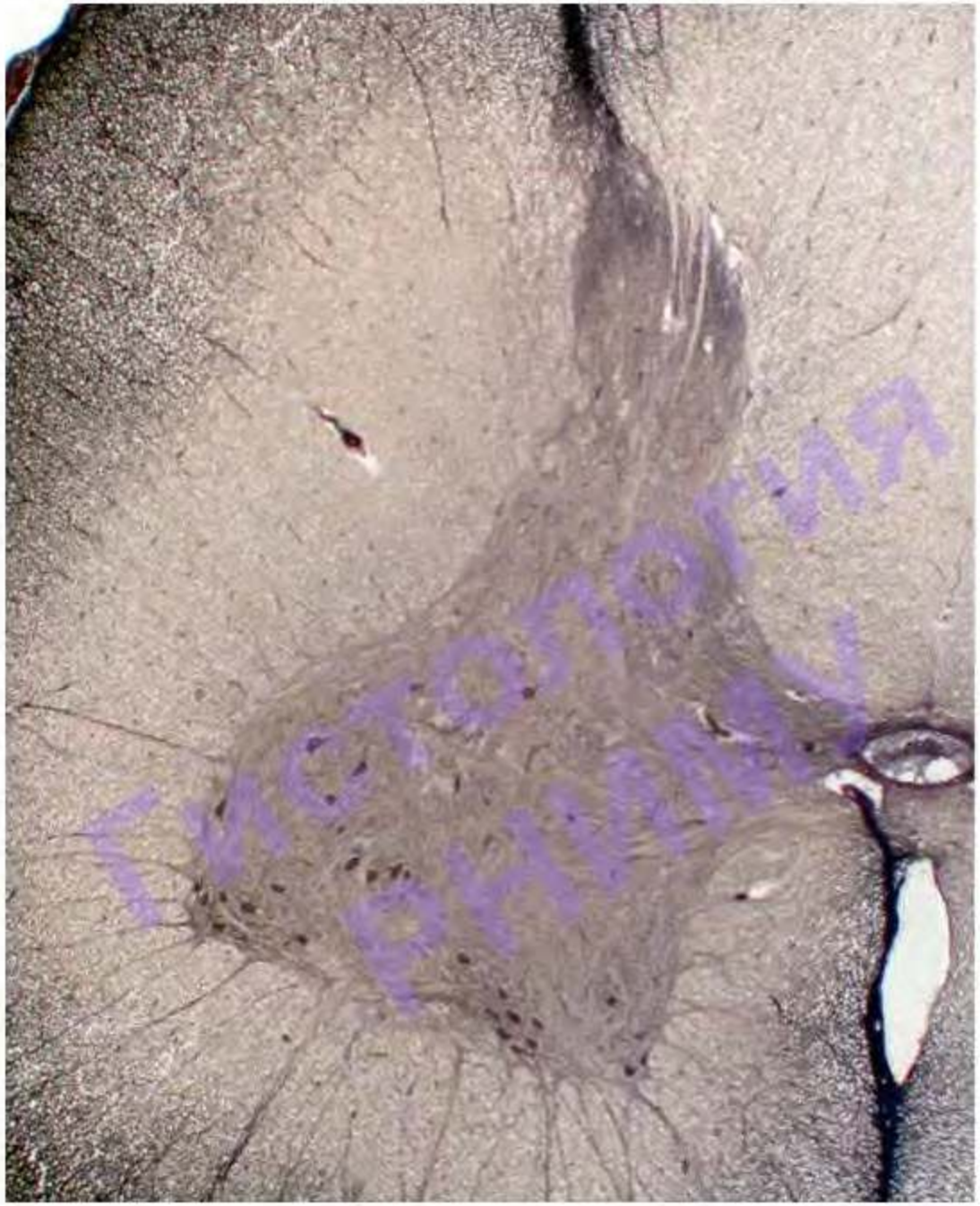
ГИСТОПАТОЛОГИЯ
ВАЖНЫЙ

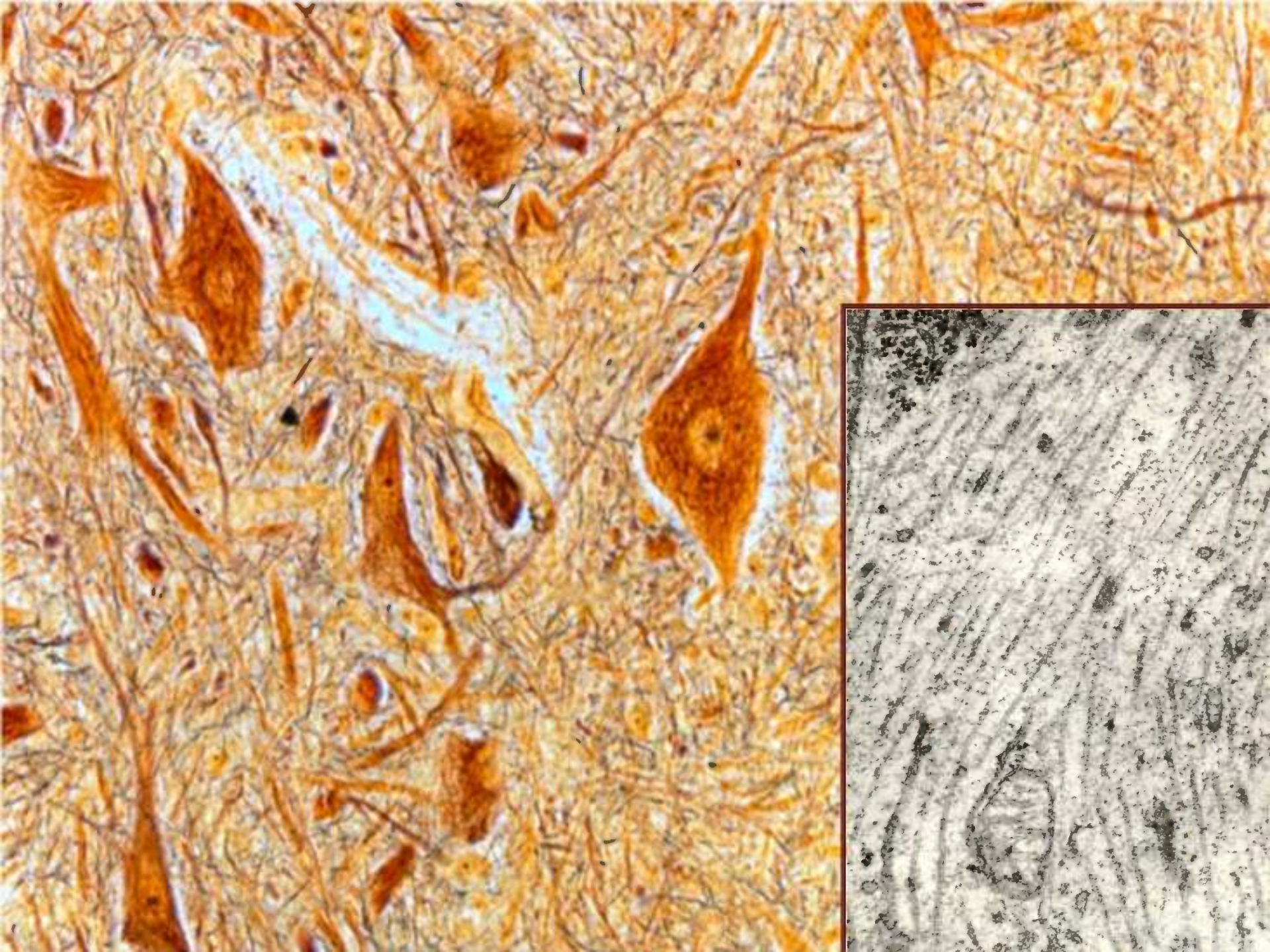

50 µm

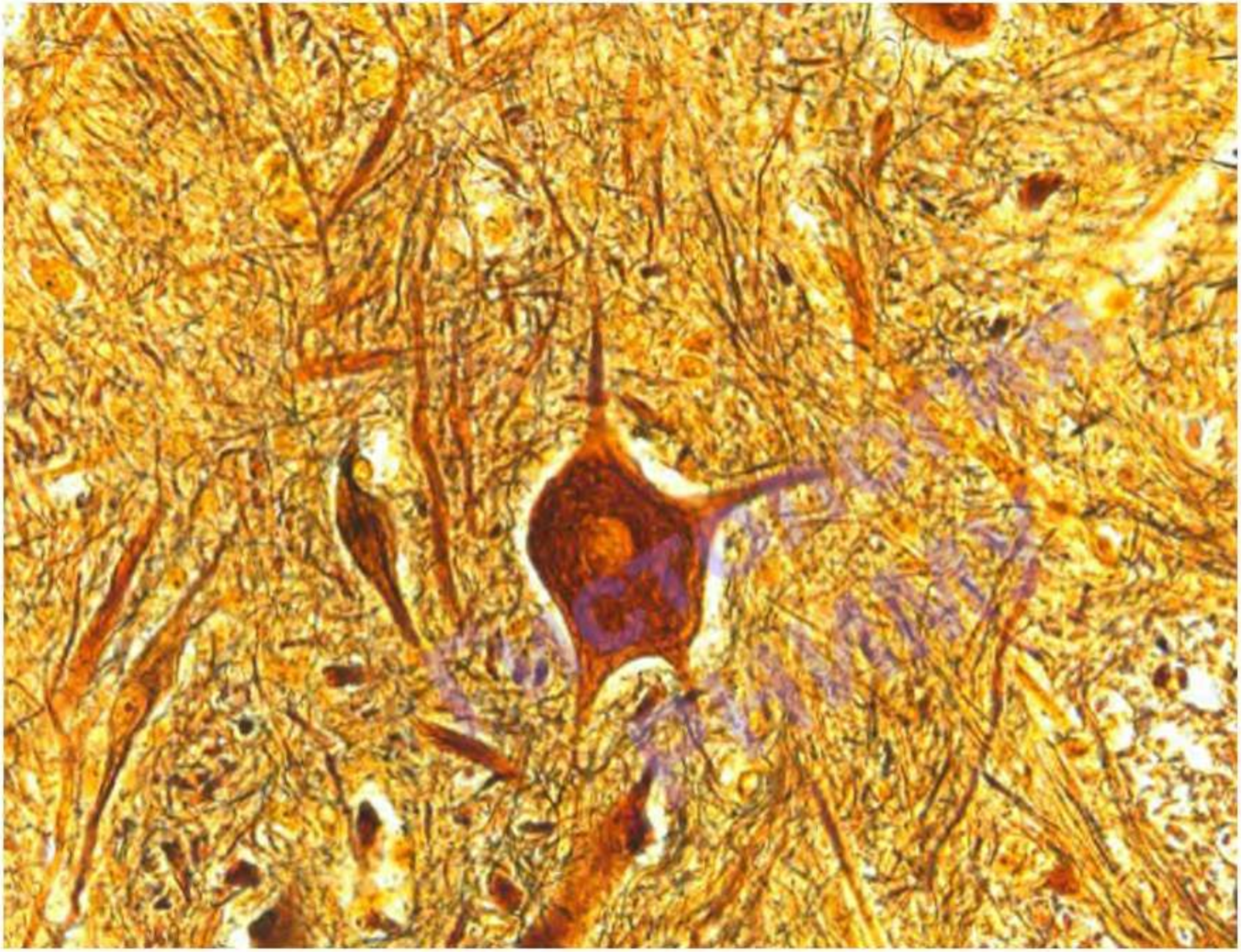

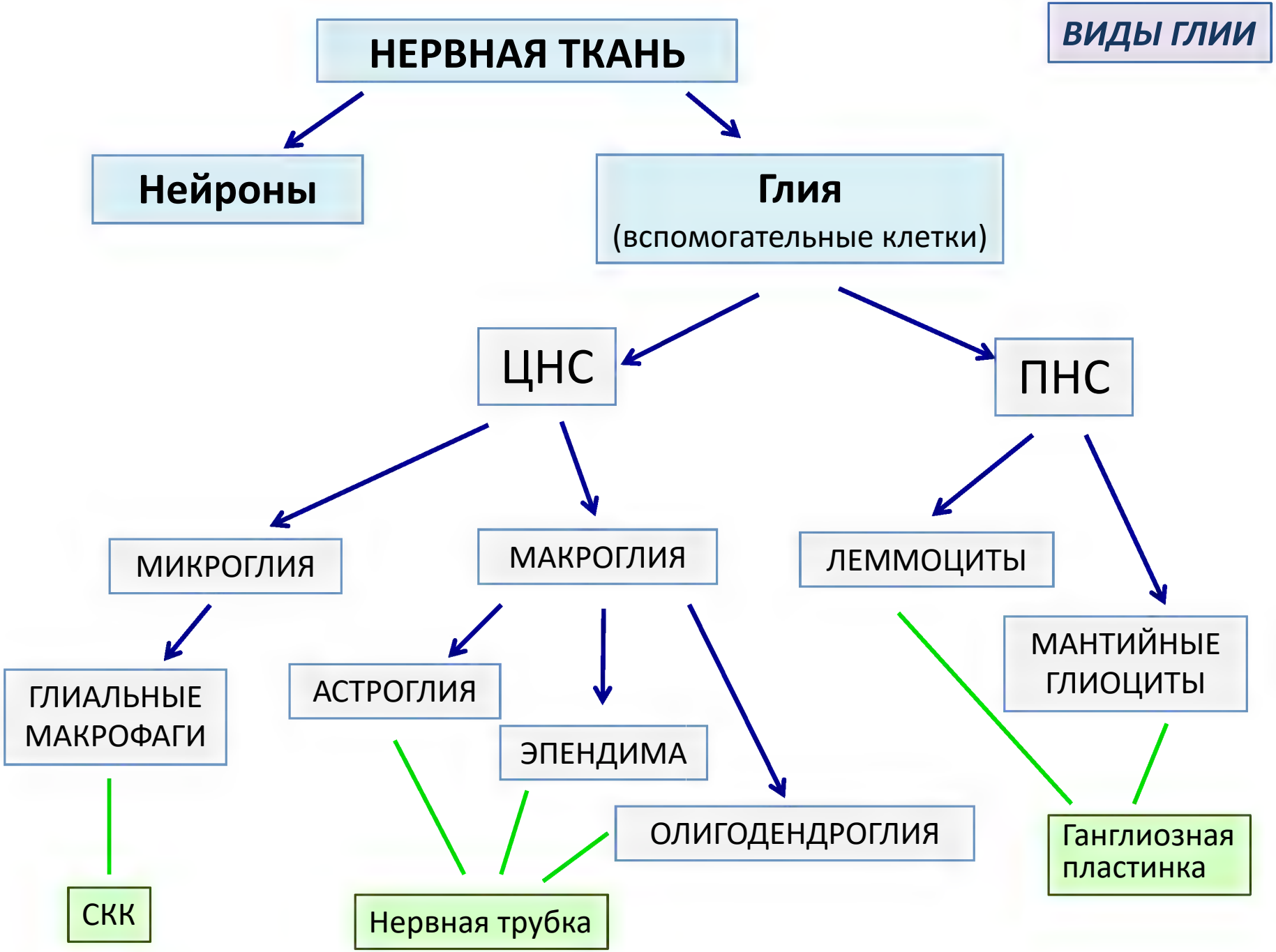
ВИДЫ ГЛИИ
НЕРВНАЯ ТКАНЬ
Нейроны
Глия
(вспомогательные клетки)
ЦНС
ПНС
МИКРОГЛИЯ
МАКРОГЛИЯ
ЛЕММОЦИТЫ
МАНТИЙНЫЕ ГЛИОЦИТЫ
ГЛИАЛЬНЫЕ МАКРОФАГИ
АСТРОГЛИЯ
ЭПЕНДИМА
ОЛИГОДЕНДРОГЛИЯ
Ганглиозная пластинка
СКК
Нервная трубка

ВИДЫ ГЛИИ

Протоплазматический астроцит

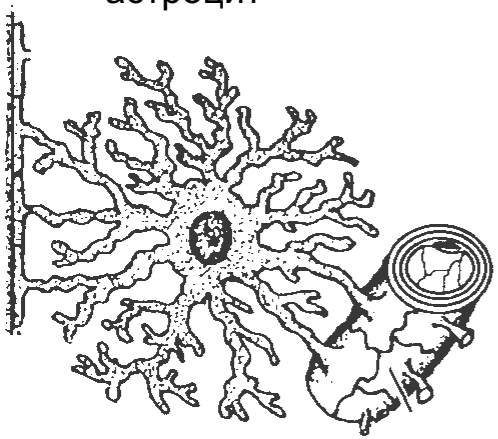

Волокнистый астроцит

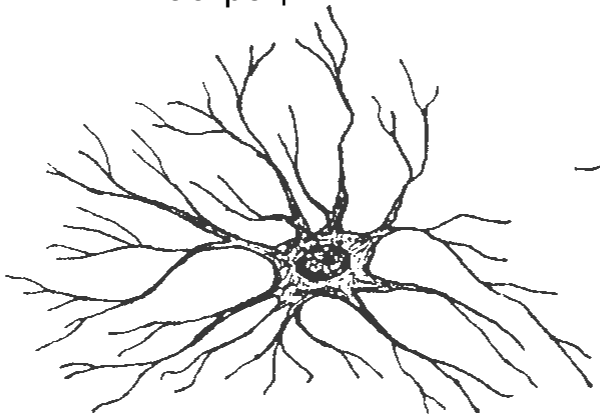

Нейрон ЦНС

Олигодендроглиоцит

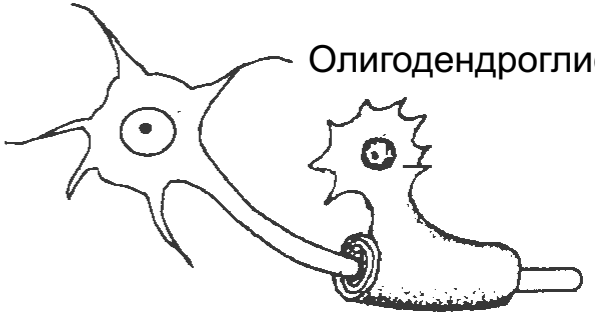

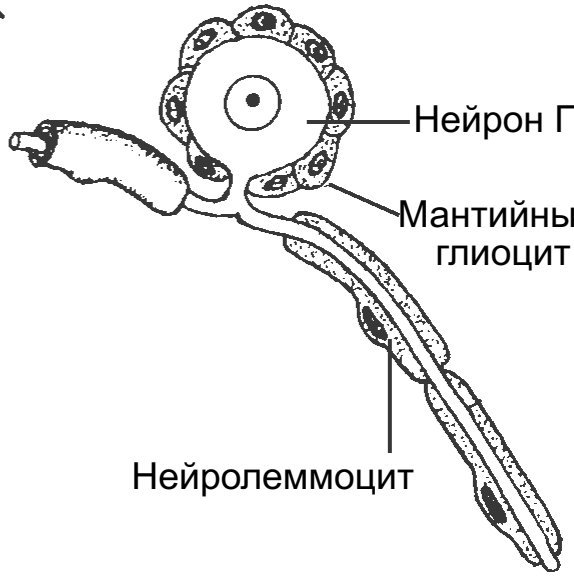

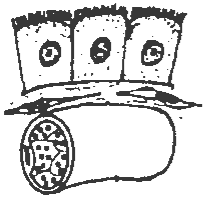

Хороидный эпендимоцит

Таницит

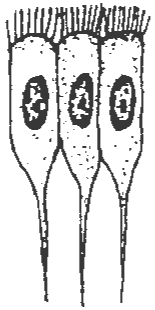

Эпендимоцит

Клетка микроглии

ВИДЫ ГЛИИ

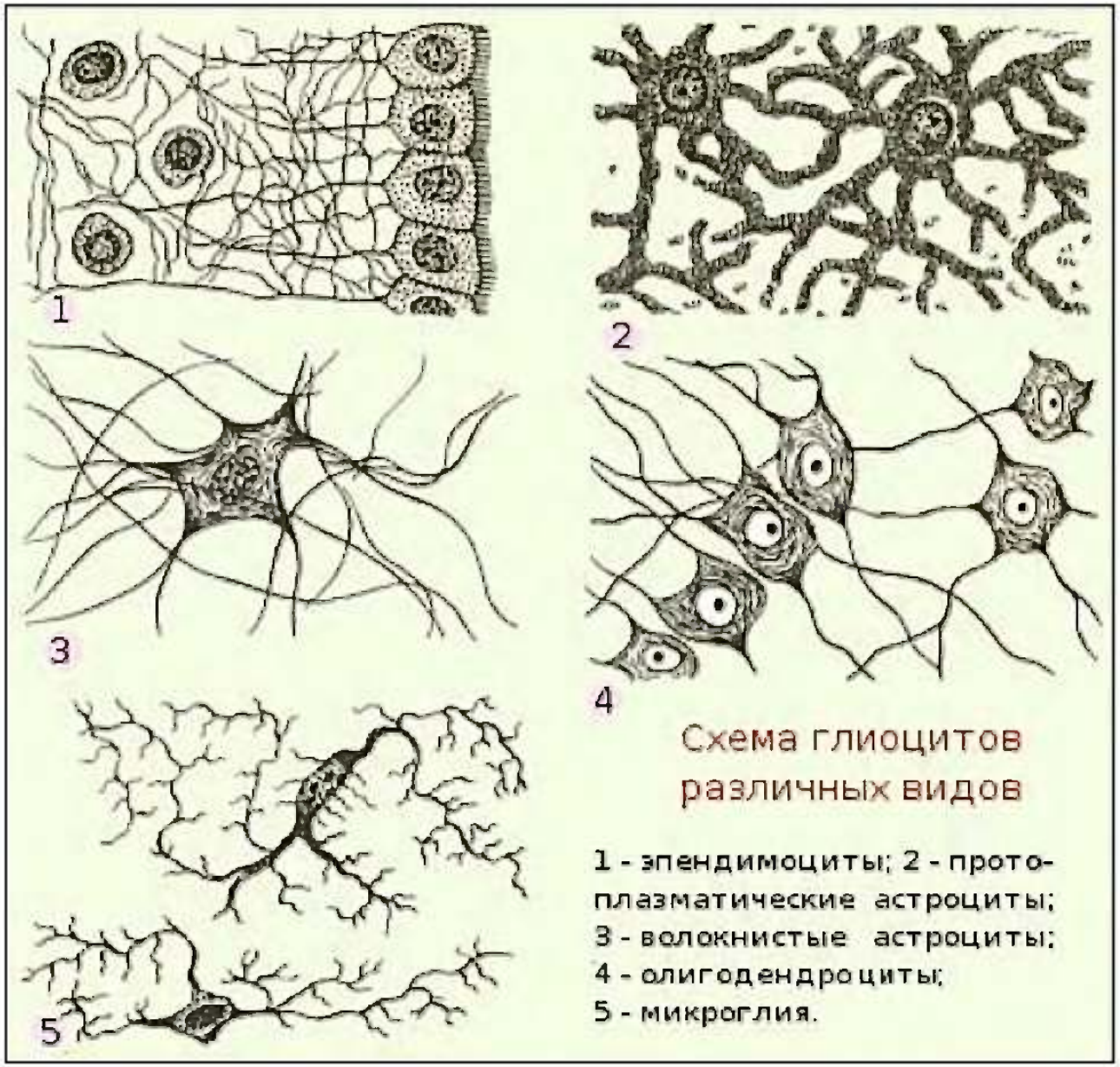

Схема глиоцитов различных видов

1 - эпендимоциты; 2 - протоплазматические астроциты; 3 - волокнистые астроциты; 4 - олигодендроциты; 5 - микроглия.

КЛЕТКИ НЕРВНОЙ ТКАНИ

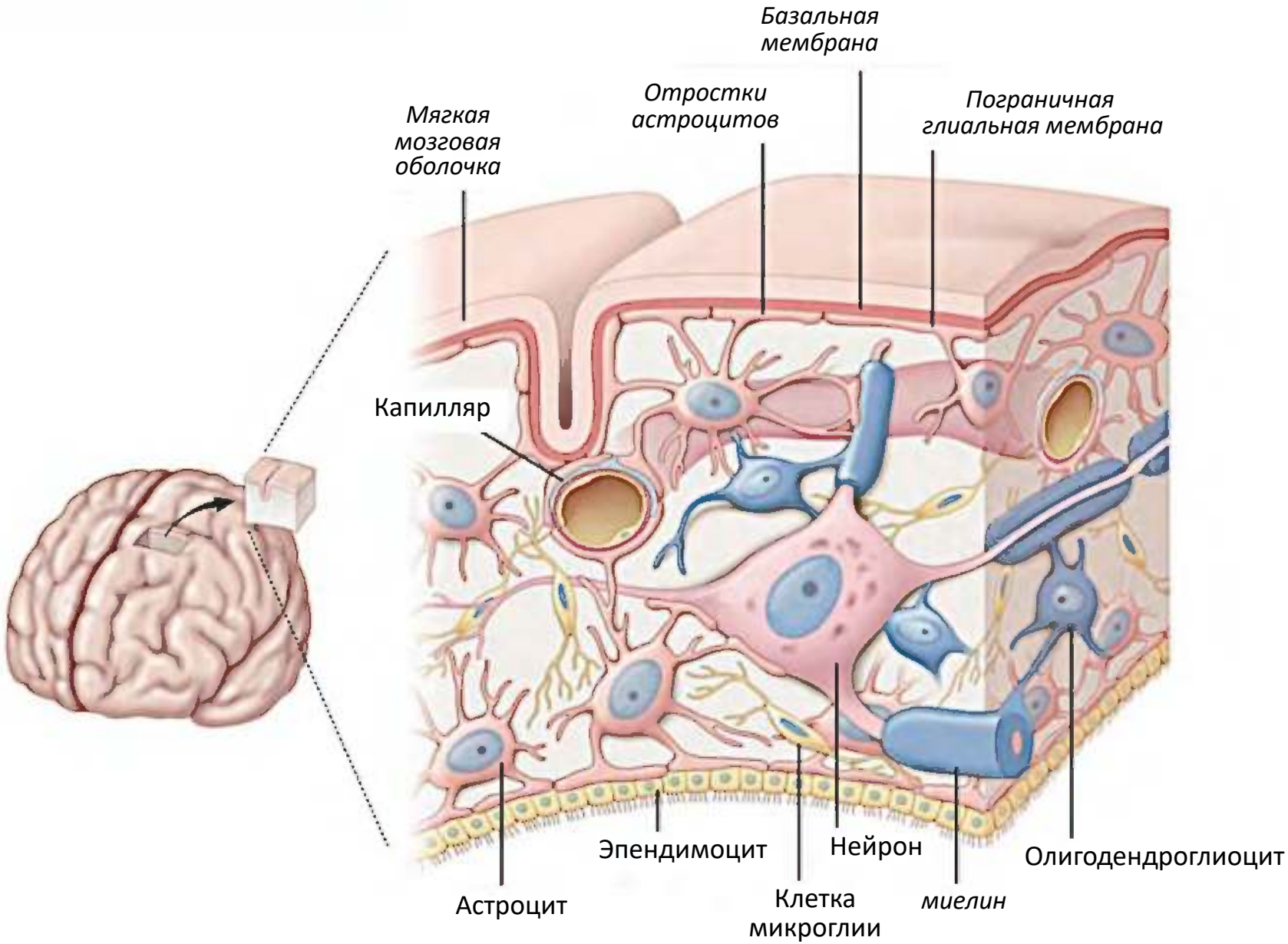

ВИДЫ ГЛИИ

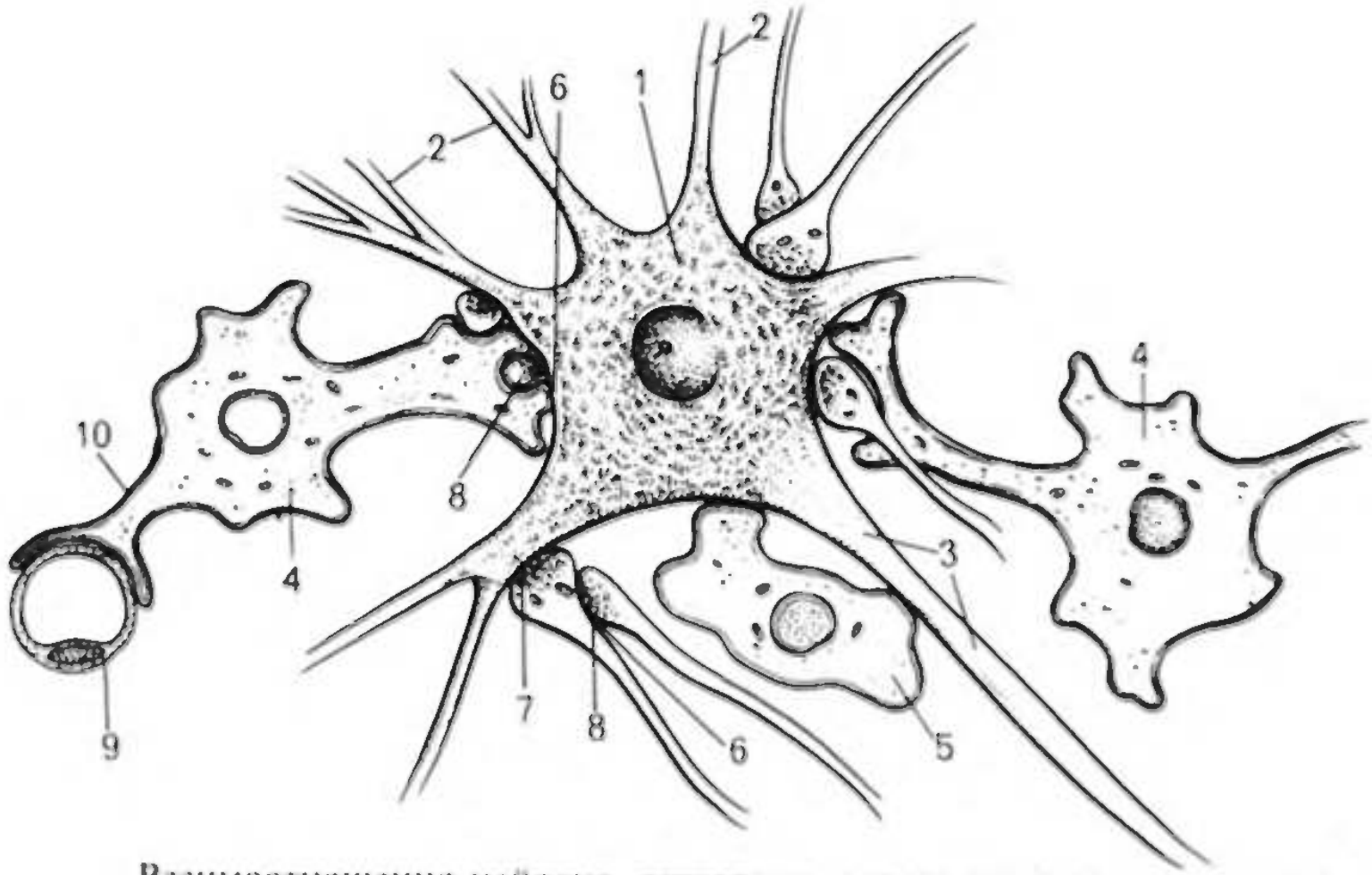

Взаимоотношения нейрона, астроглии, олигодендроглии и нервных терминалей (по Г.Р.Нобаку, Н.Л.Стромингеру, Р.Д.Демаресту).

1 — тело нейрона; 2 — дендриты; 3 — аксон; 4 — астроглиоциты; 5 — олигодендроцит; 6 — аксоаксональный синапс; 7 — аксодендритический синапс; 8 — аксосоматический синапс; 9 — капилляр; 10 — периваскулярная ножка астроцита.

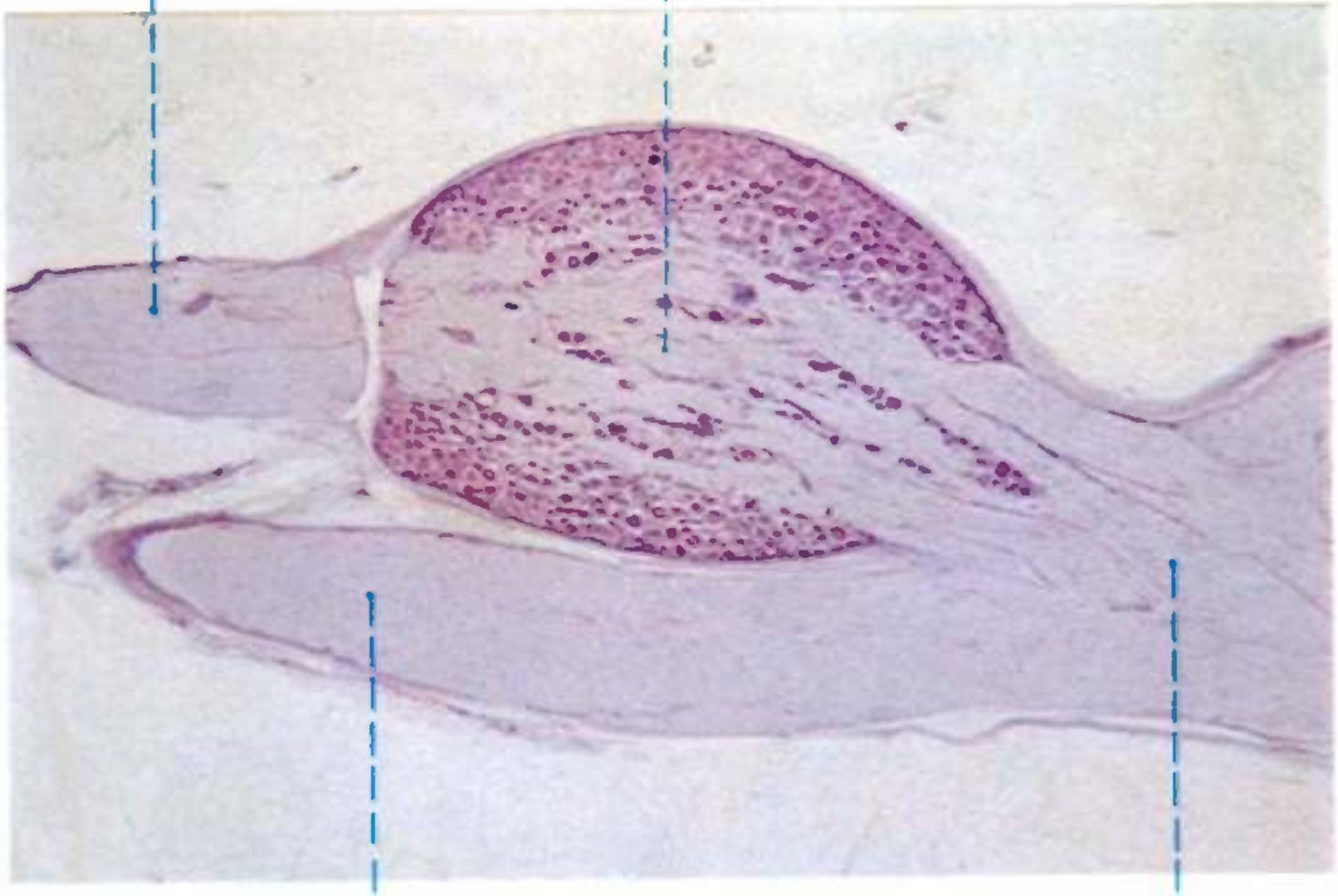
Задний корешок
Спинномозговой ганглий
Передний корешок
Спинномозговой нерв

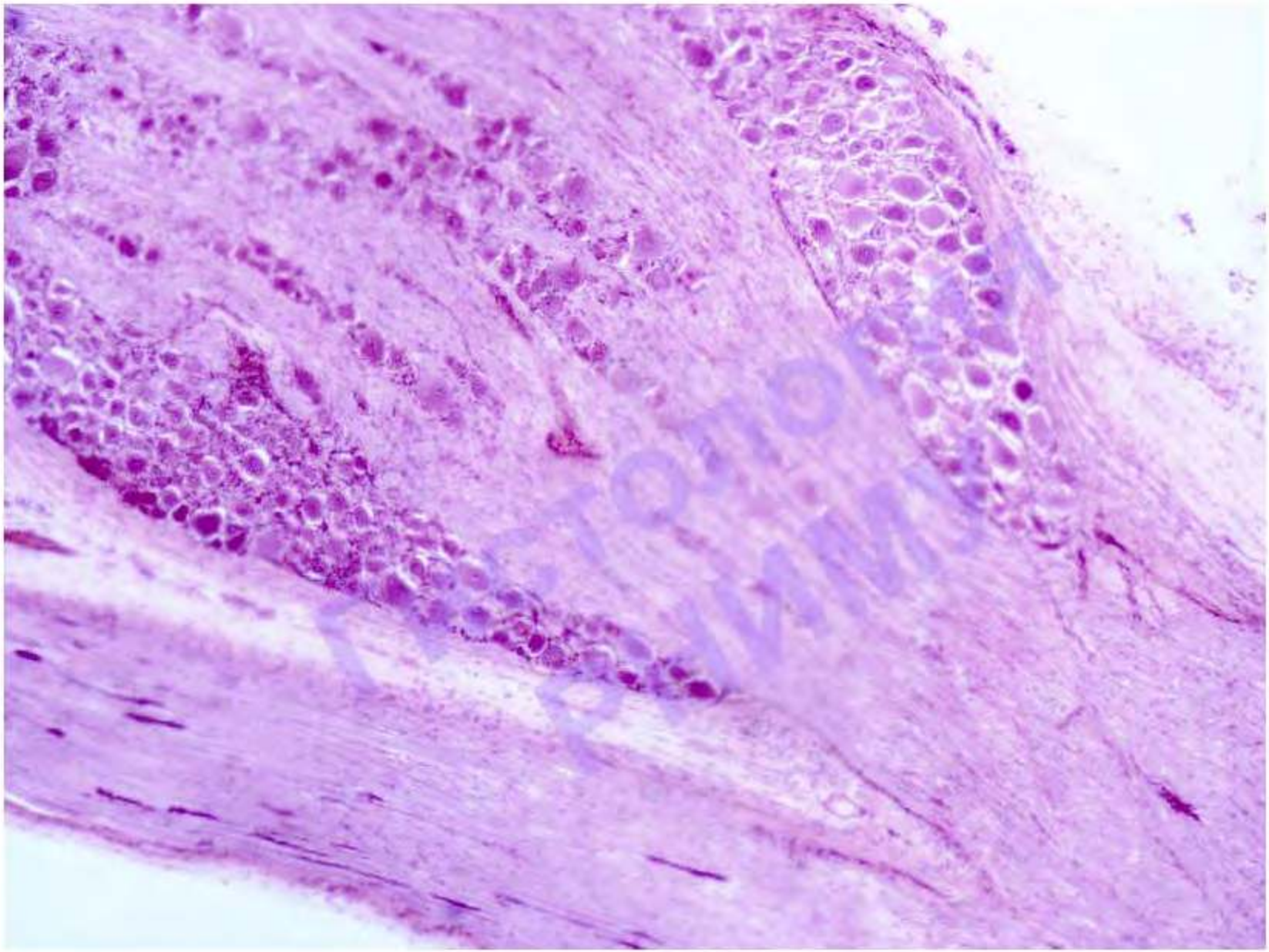

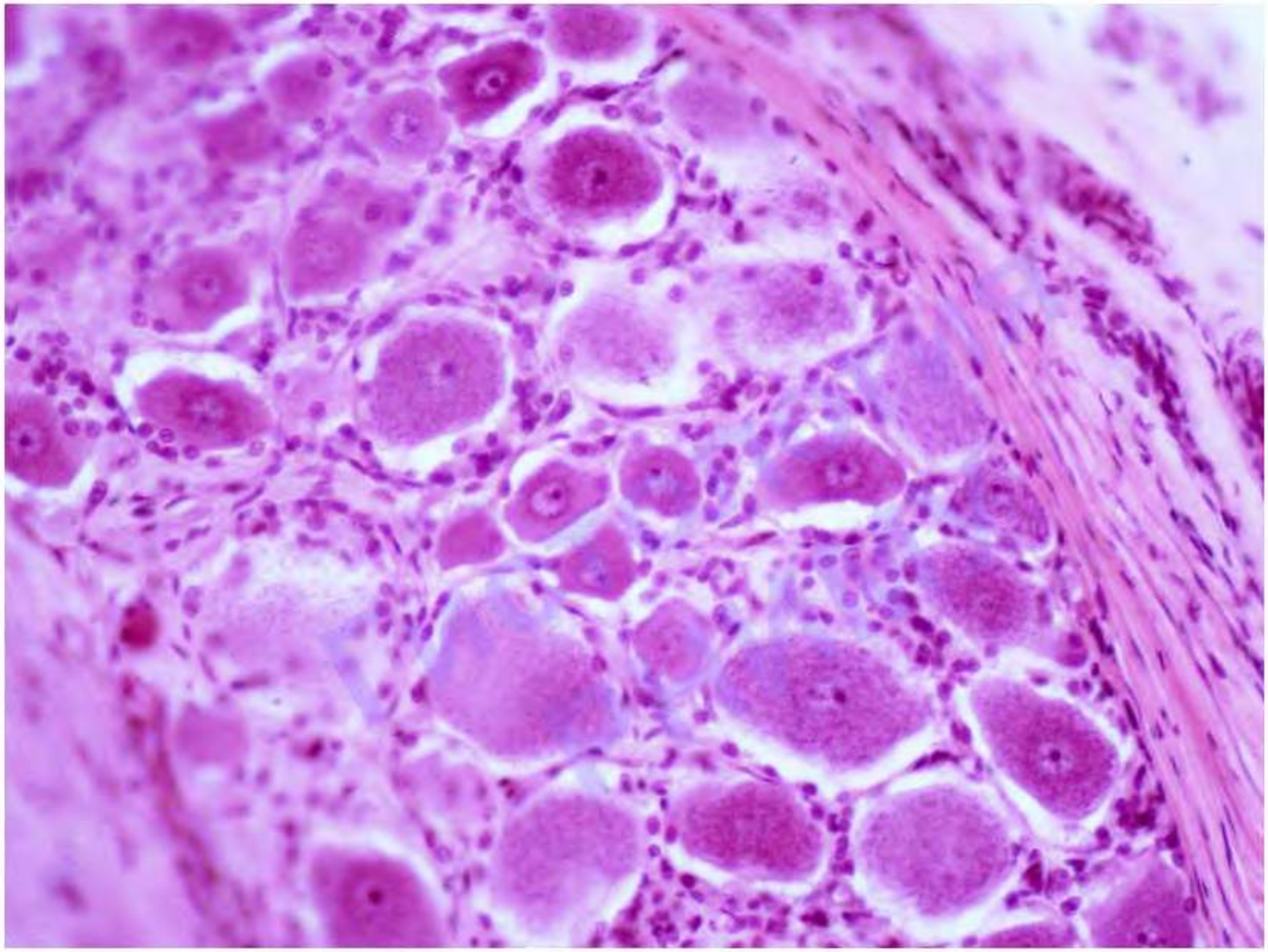

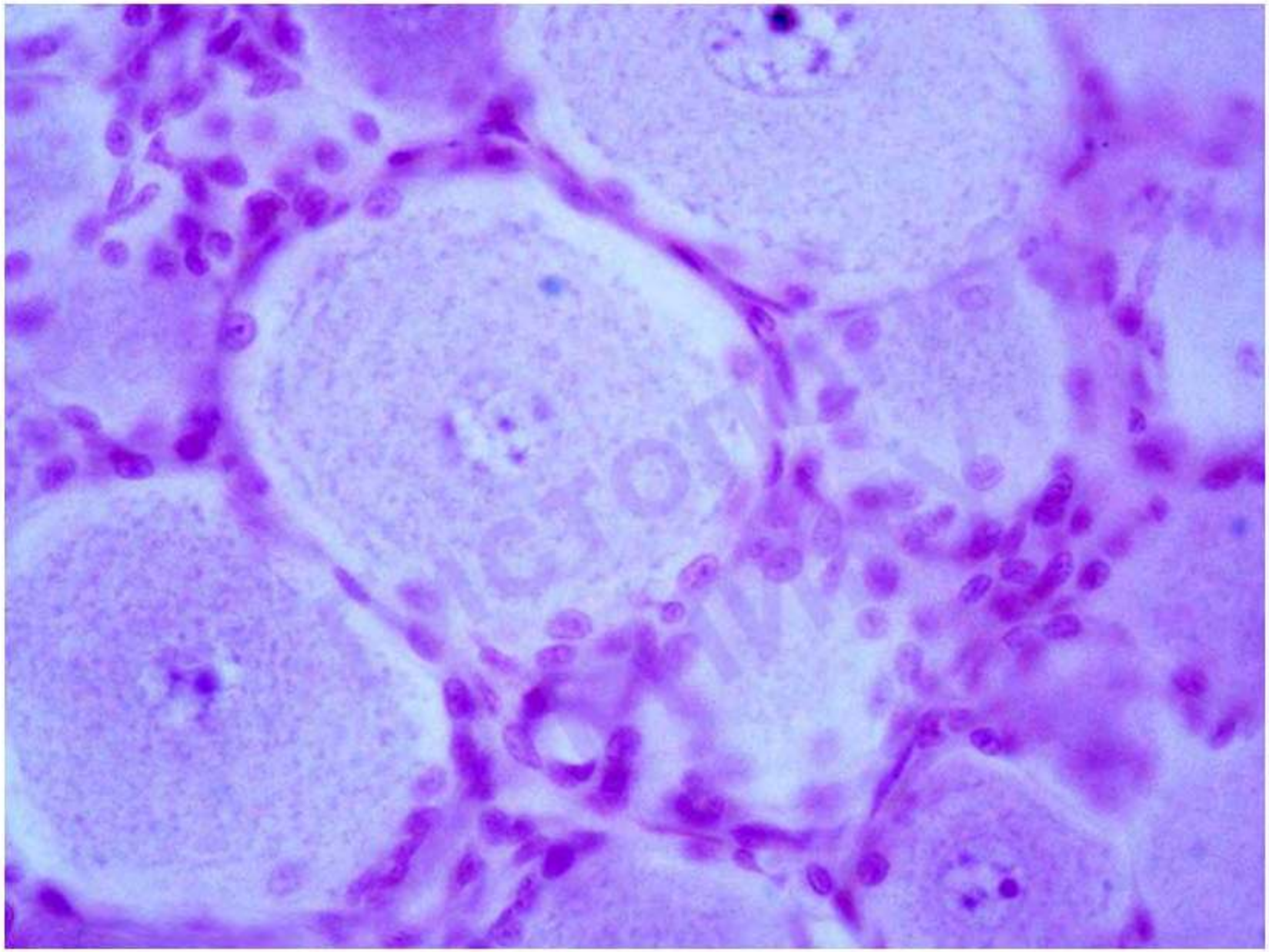

НЕРВНЫЕ ВОЛОКНА

НЕРВНЫЕ ВОЛОКНА – это отростки нервной клетки (аксон и дендриты), окружённые глиальной оболочкой (образованной клетками глии)

БЕЗМИЕЛИНОВЫЕ (БЕЗМЯКОТНЫЕ)

- ✓ Постганглионарные вегетативные волокна

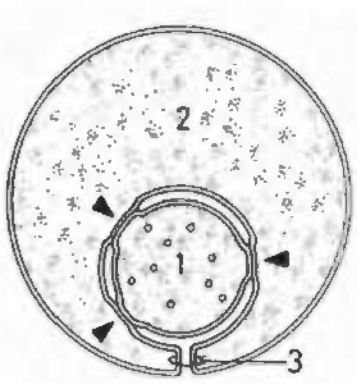

Безмиелиновые волокна
D<<1мкм скорость < 2 м /сек

МИЕЛИНОВЫЕ (МЯКОТНЫЕ)

- ✓ В ЦНС и ПНС
- ✓ В соматических отделах ПНС
- ✓ Преганглионарные вегетативные волокна

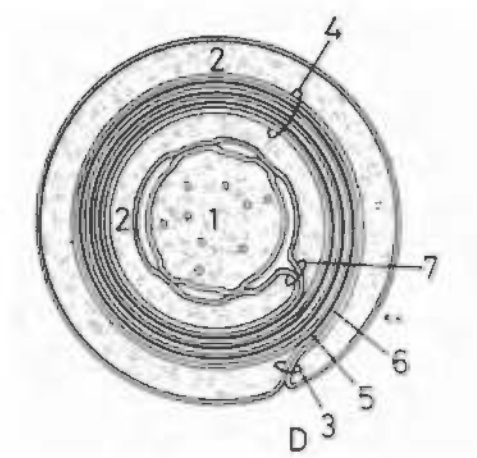

Миелиновые волокна
D=3-20 мкм скорость - 120 м /сек

Олигодендроцит и образование слоев миелина в нервных волокнах центральной нервной системы (по Бунге и др.).

1 — олигодендроцит; 2 — нервные волокна; 3 — цитоплазма олигодендроцита; 4 — аксон; 5 — межклеточное пространство

БЕЗМИЕЛИНОВЫЕ НЕРВНЫЕ ВОЛОКНА

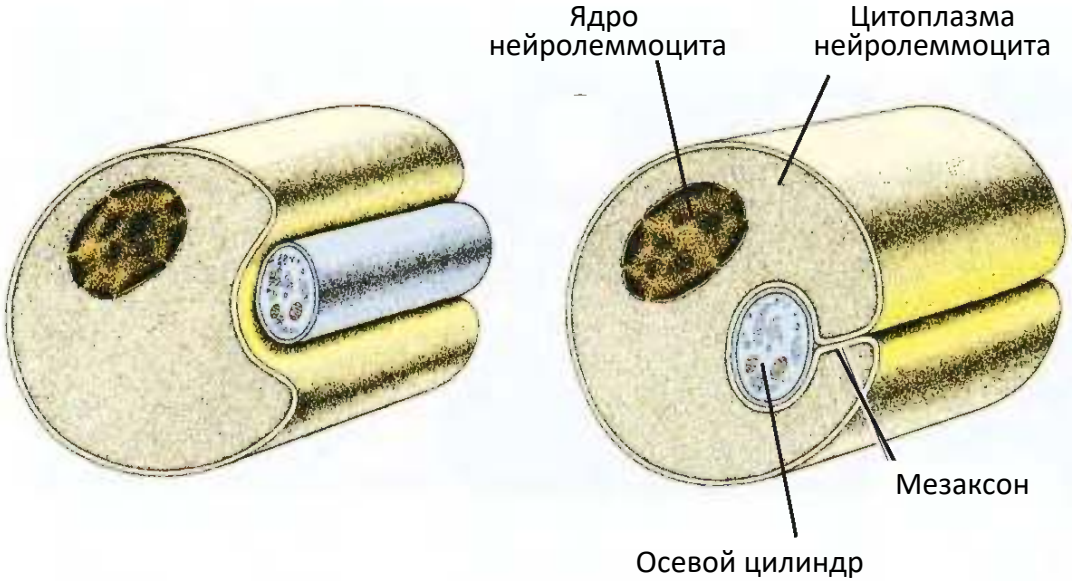

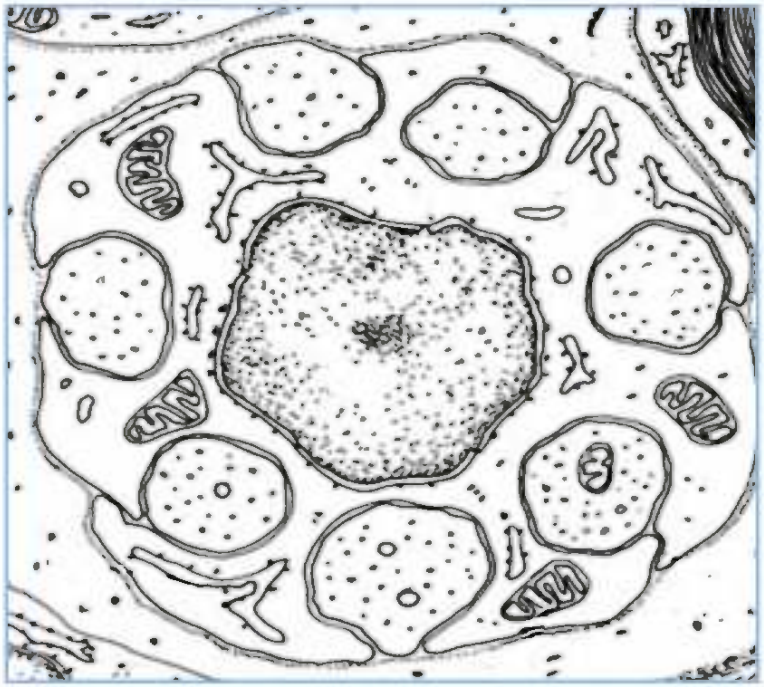

МИЕЛИНОВЫЕ НЕРВНЫЕ ВОЛОКНА

Схема развития миелинового волокна

(составлена Т.Н.Радостиной по схеме Робертсона)

А - поперчные срезы последовательных стадий развития (по Робертсону)

Б - трехмерное изображение сформированного волокна

1 - дубликация оболочек нейролеммоцита (мезаксон);

2 - аксон;

3 - насечки миелина;

4 - пальцевидные контакты нейролеммоцита в области перехвата;

5 - цитоплазма нейролеммоцита;

6 - спирально закрученный мезаксон (миелин);

7 - ядрой нейролеммоцита

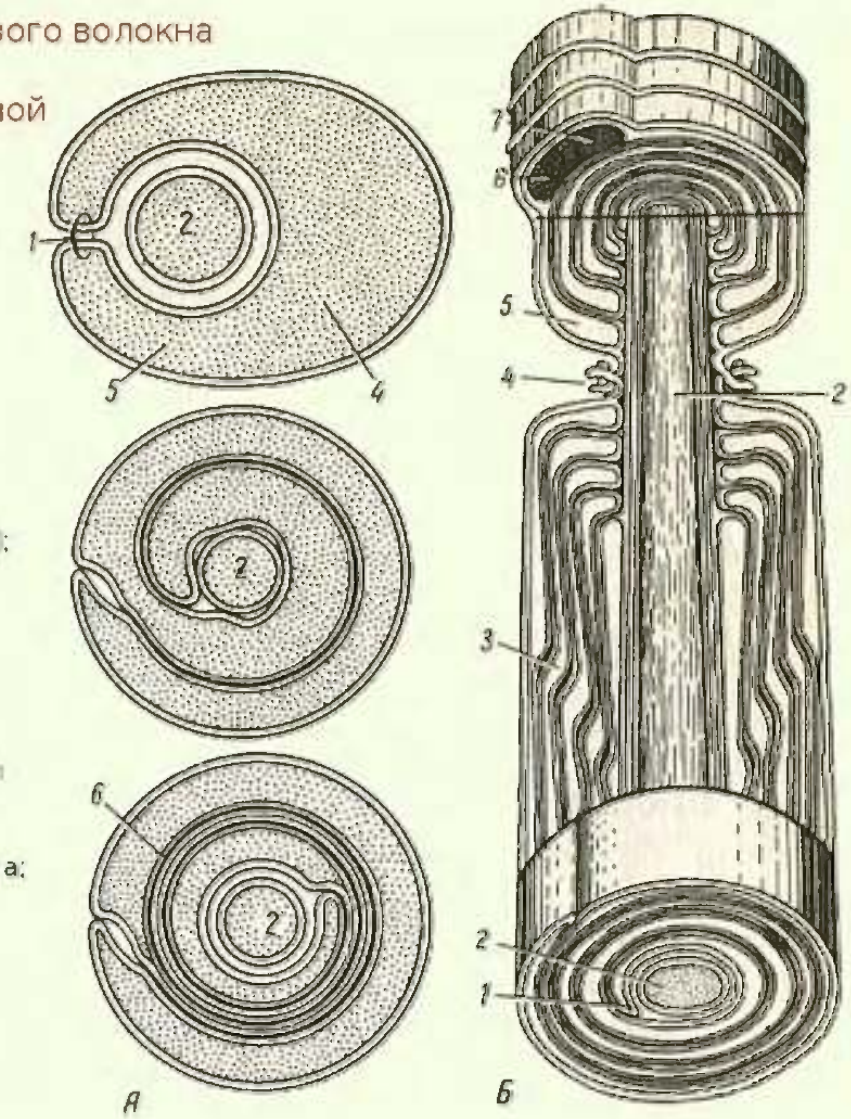

Луи́-Антуа́н Ранвье́ (фр. Louis-Antoine Ranvier; 2 октября **1835 года, Лион — 22 марта 1922 года**, Вендранж) — французский врач-анатом и гистолог.

Профессор общей анатомии в Коллеж де Франс, член Французской академии наук и член-корреспондент Петербургской академии наук. Будучи учеником знаменитого физиолога Клода Бернара и его ассистентом, основательно изучил экспериментальную физиологию и внёс впоследствии физиологическое направление в свои гистологические исследования. Почти все его главные учёные работы имеют анатомо-физиологический характер; выдаются труды его по микроскопической анатомии мозга, нервов, соединительной ткани, мышц и т. д.

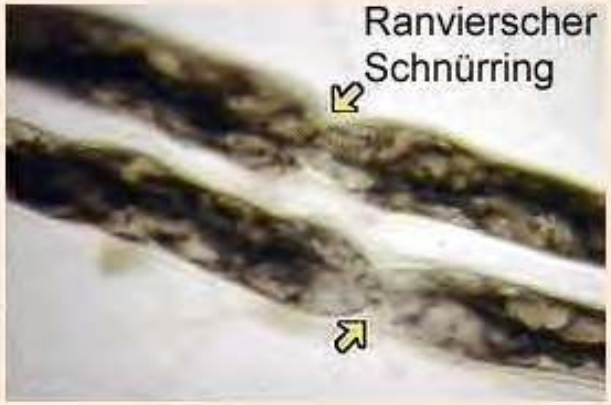

МИЕЛИНОВЫЕ НЕРВНЫЕ ВОЛОКНА

ПНС

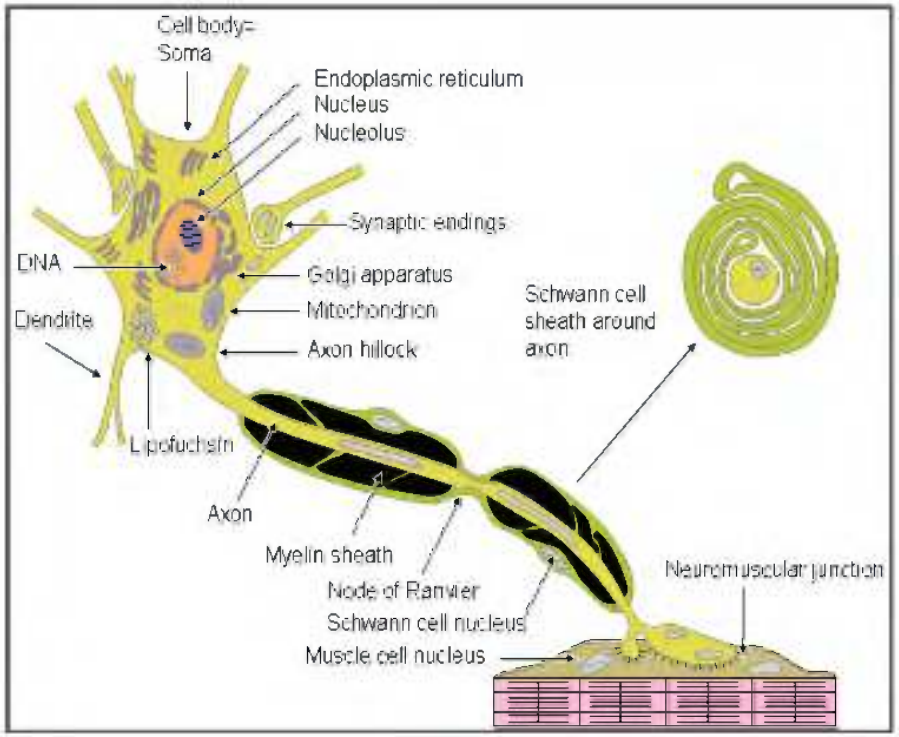

ЦНС

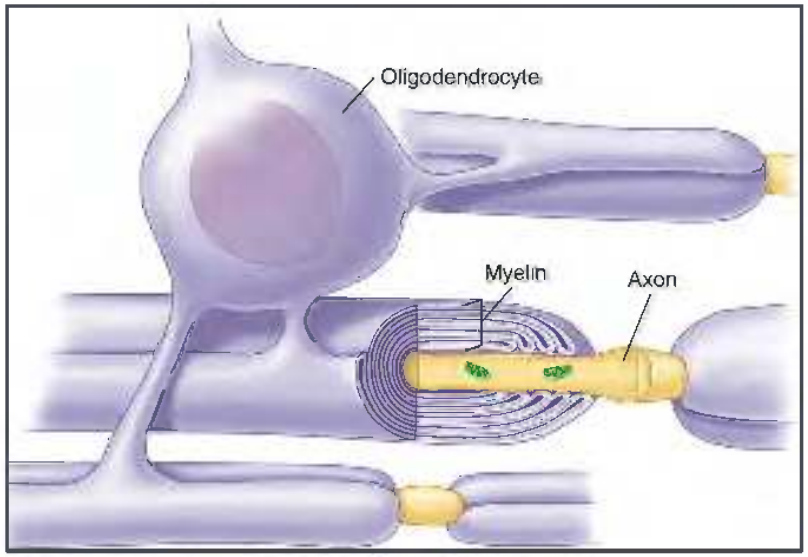

НЕРВНЫЕ ВОЛОКНА

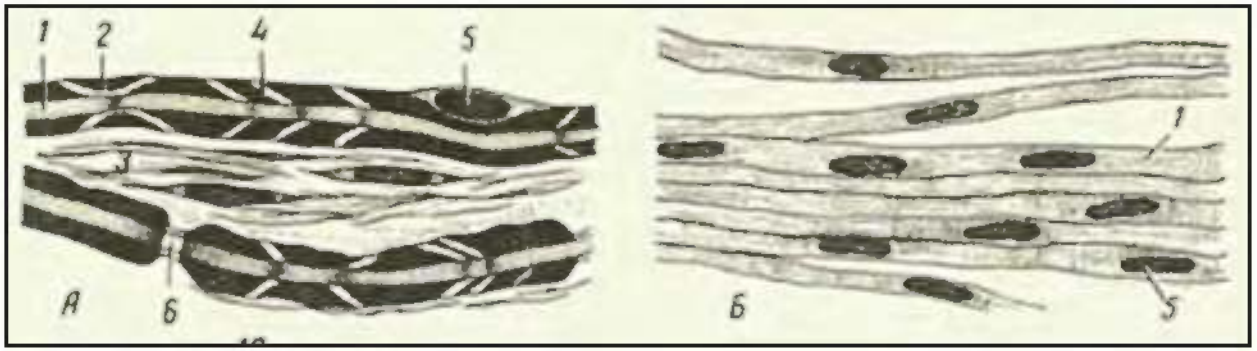

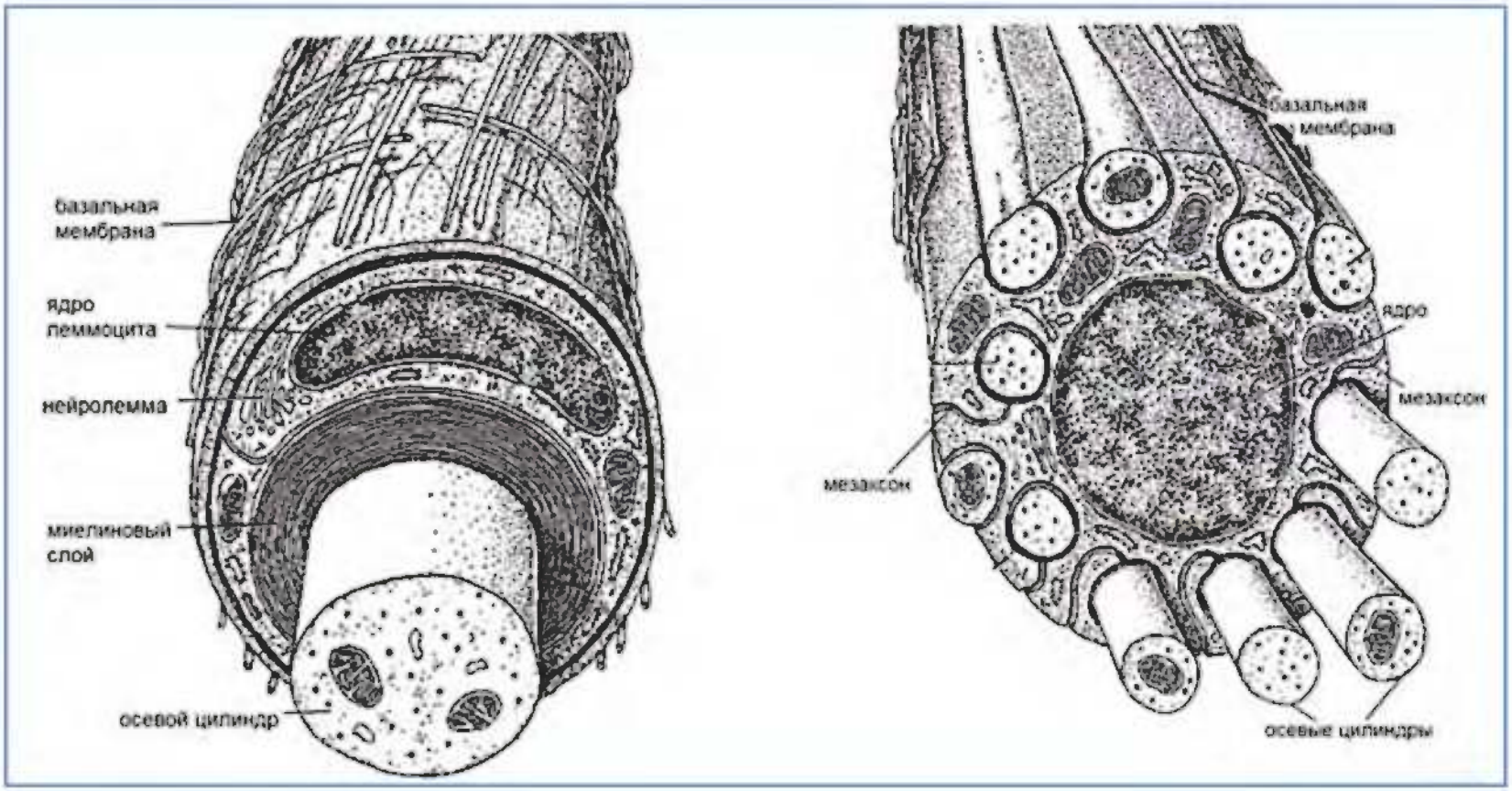

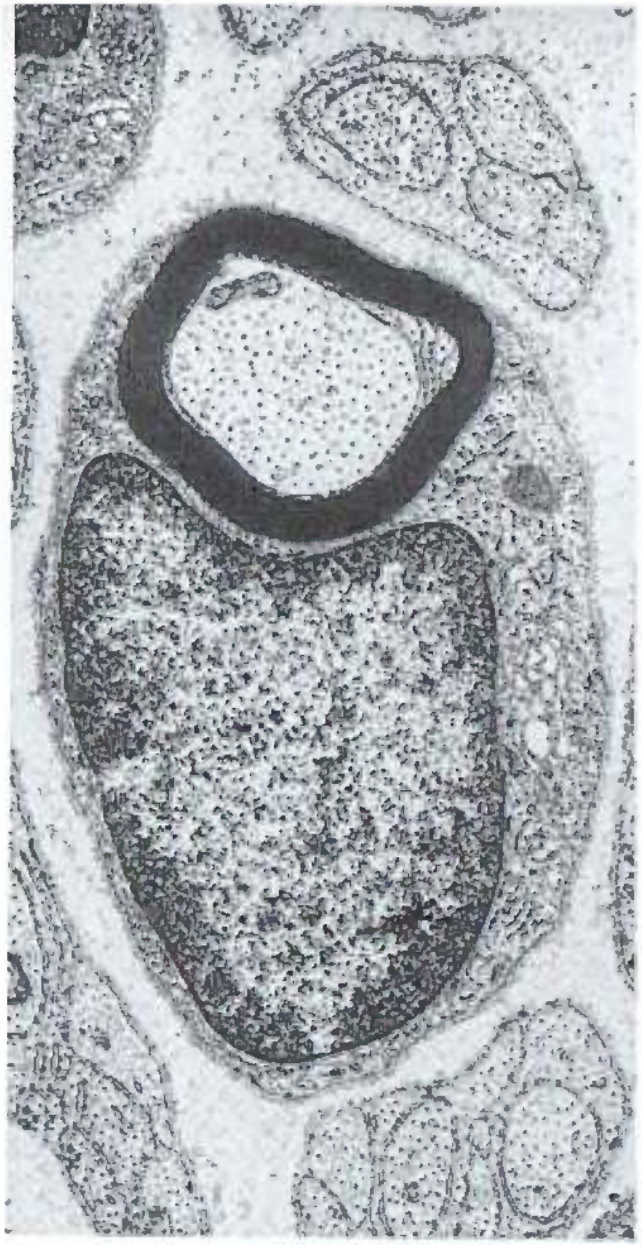

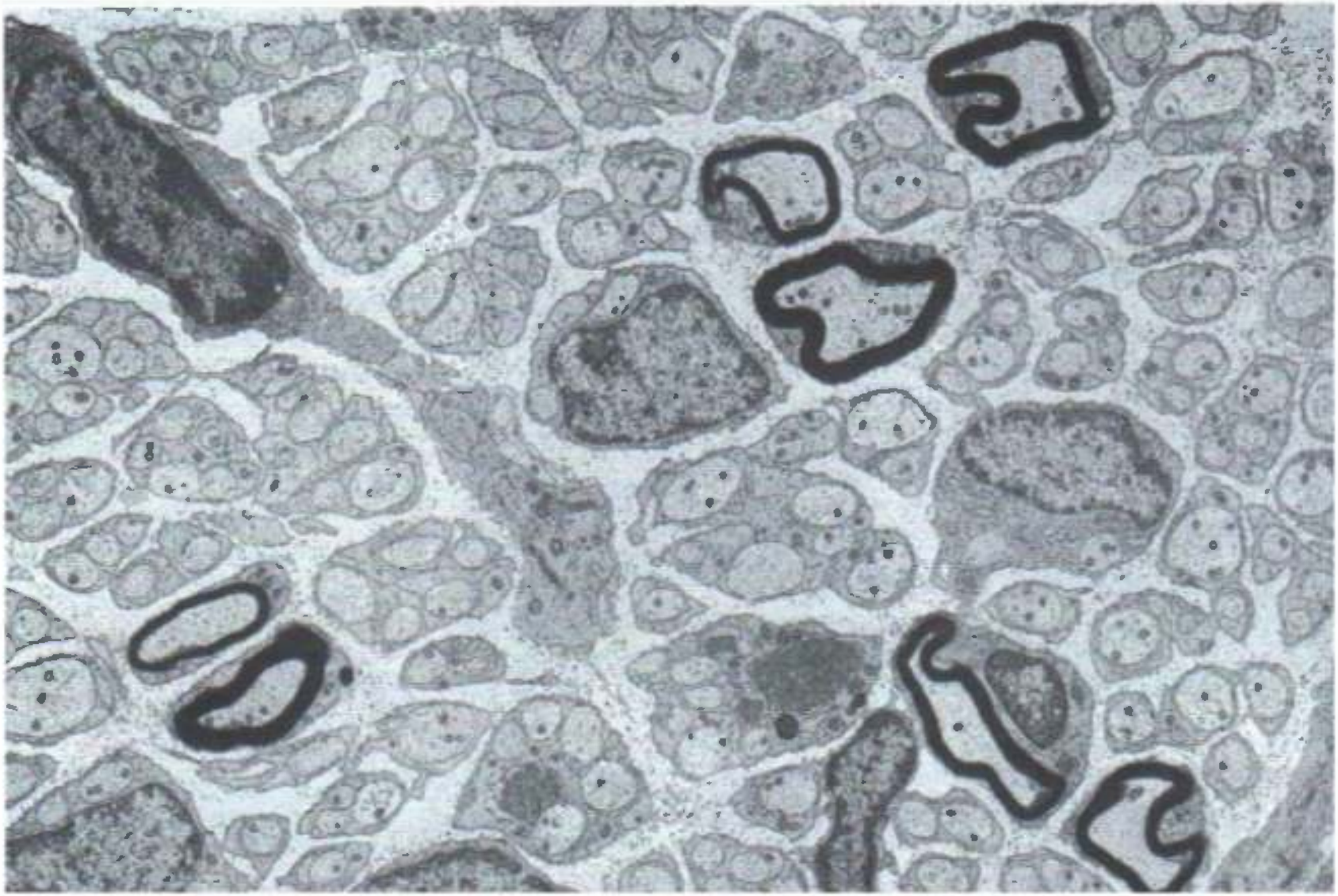

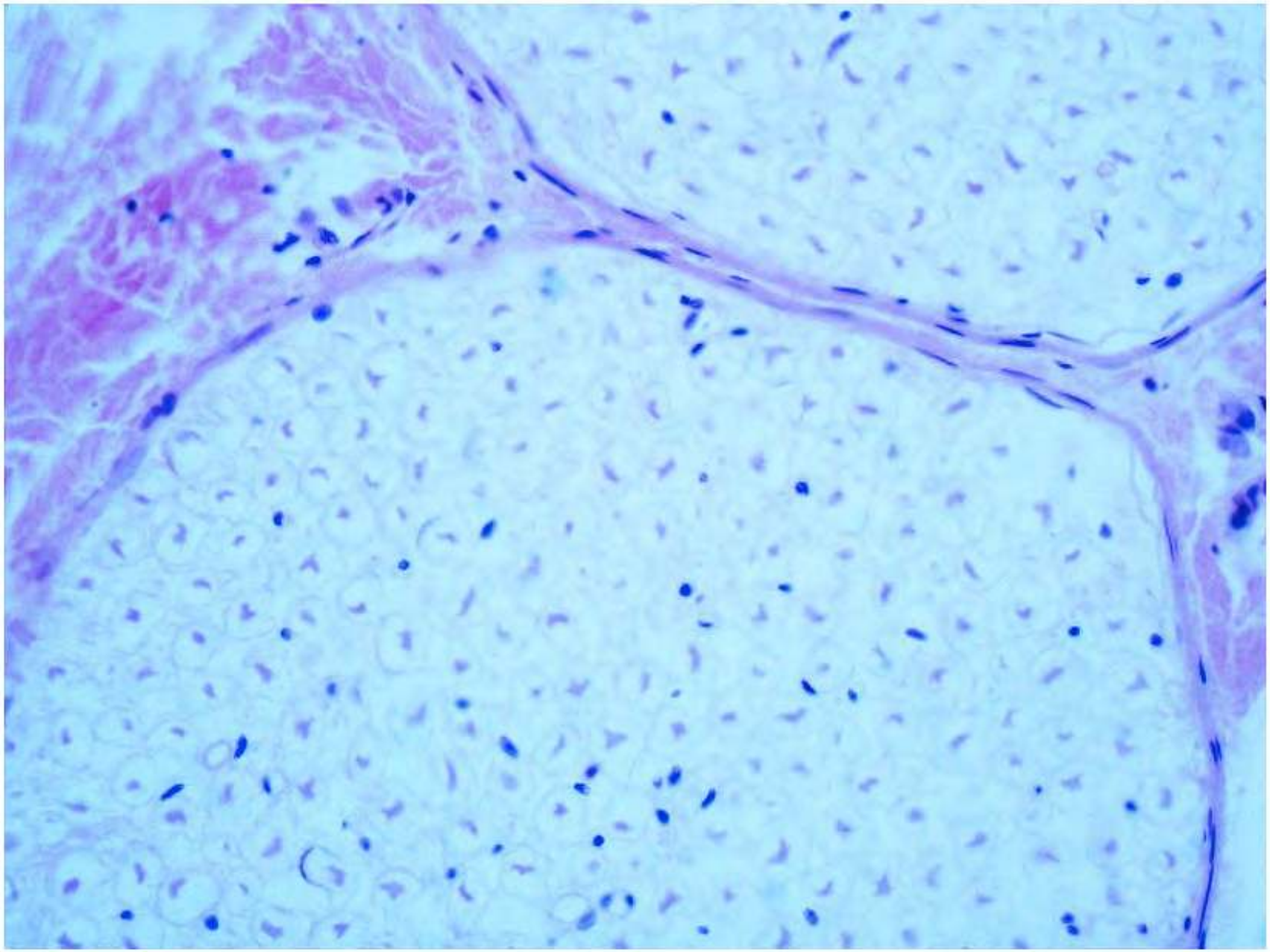

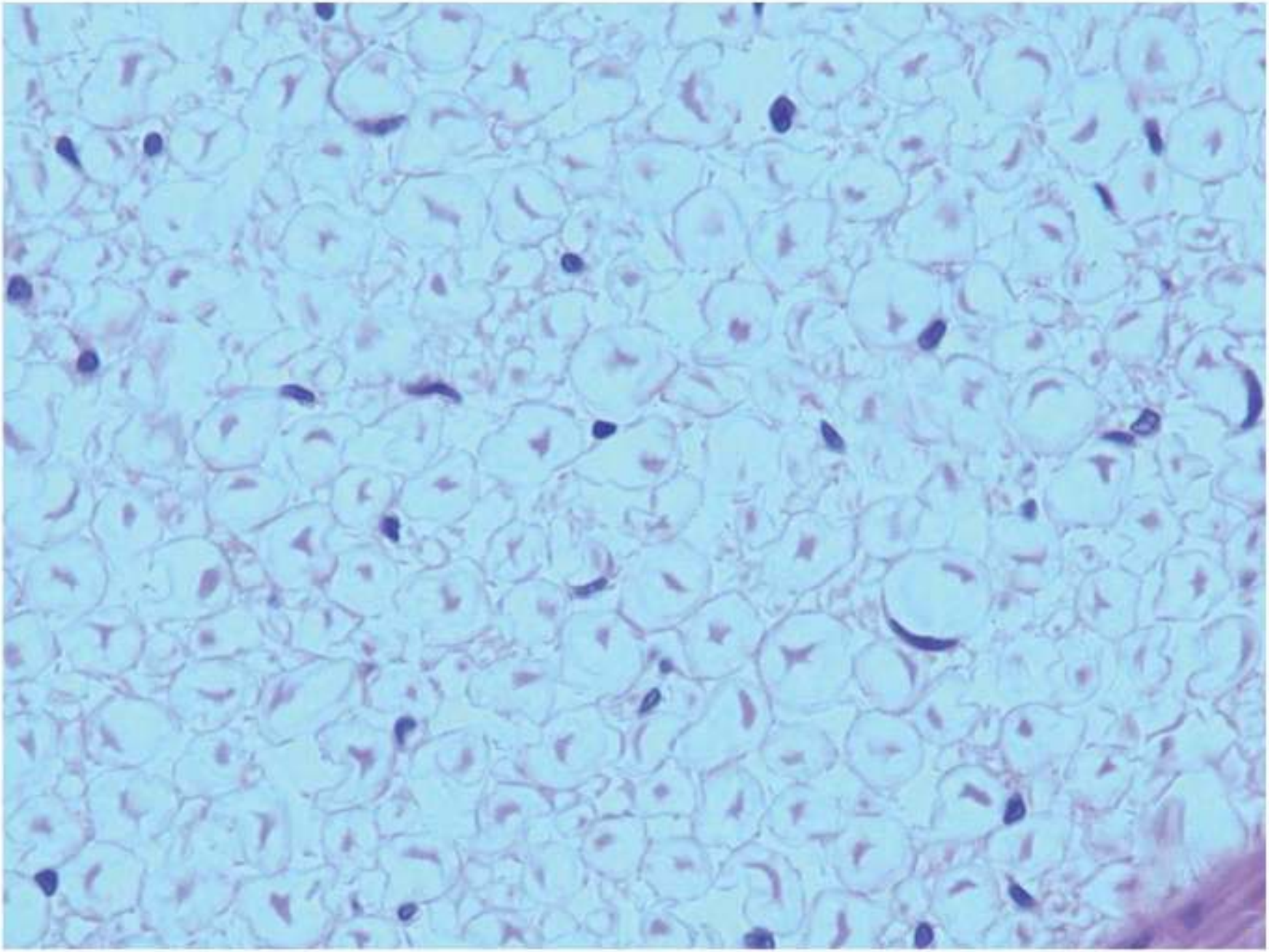

Гистология
РНИМУ

Гистология
РНИМУ

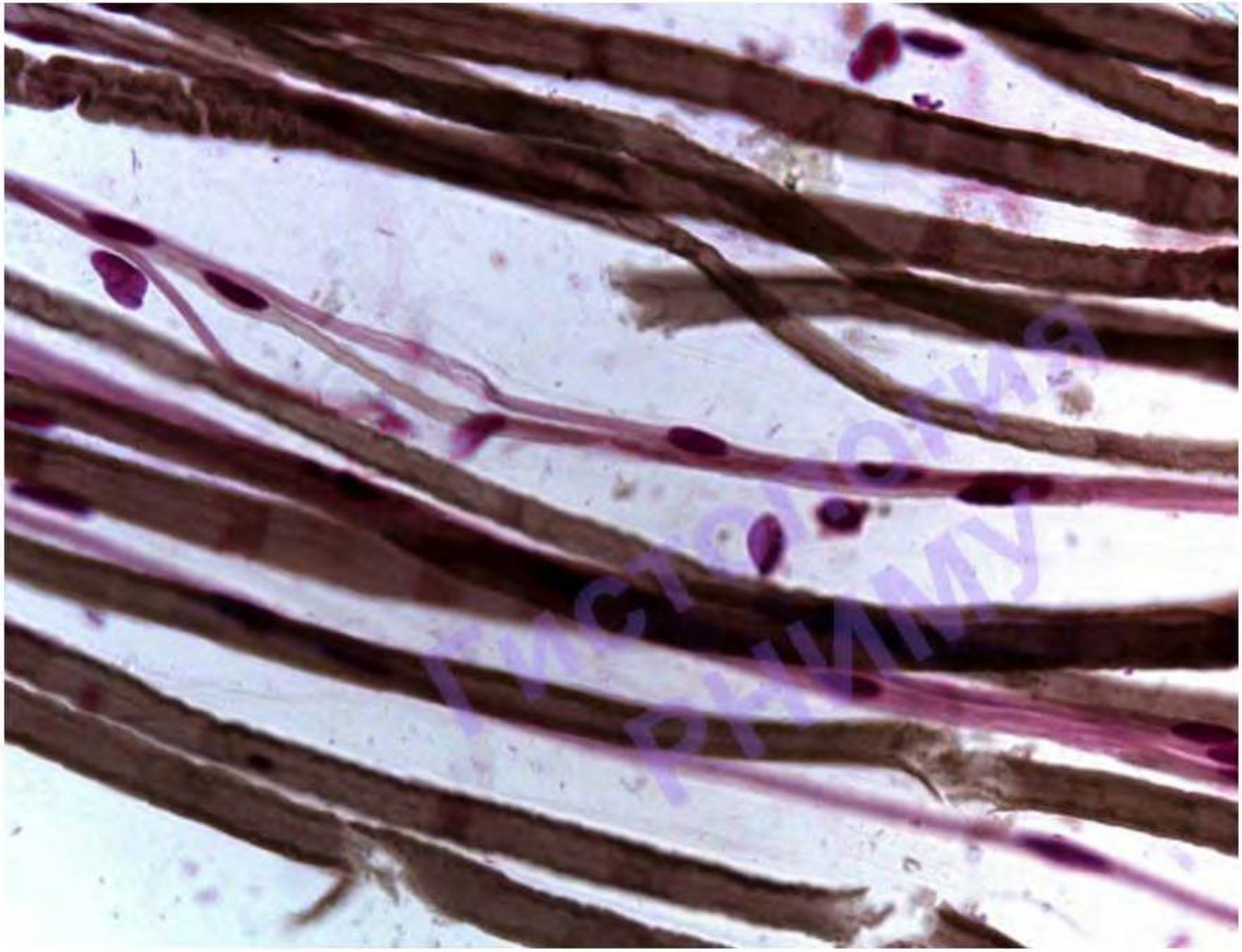

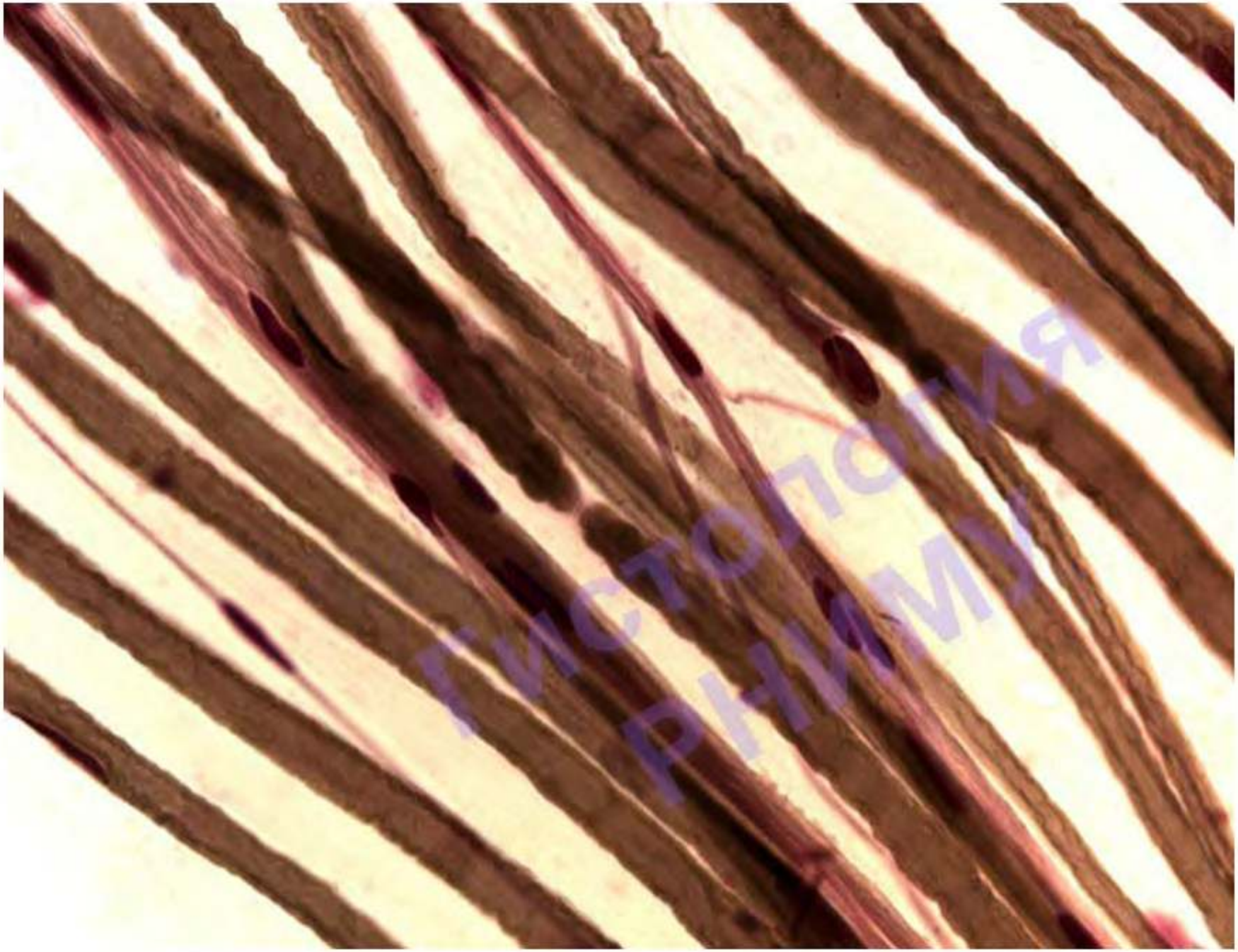

Гистология РНИМУ

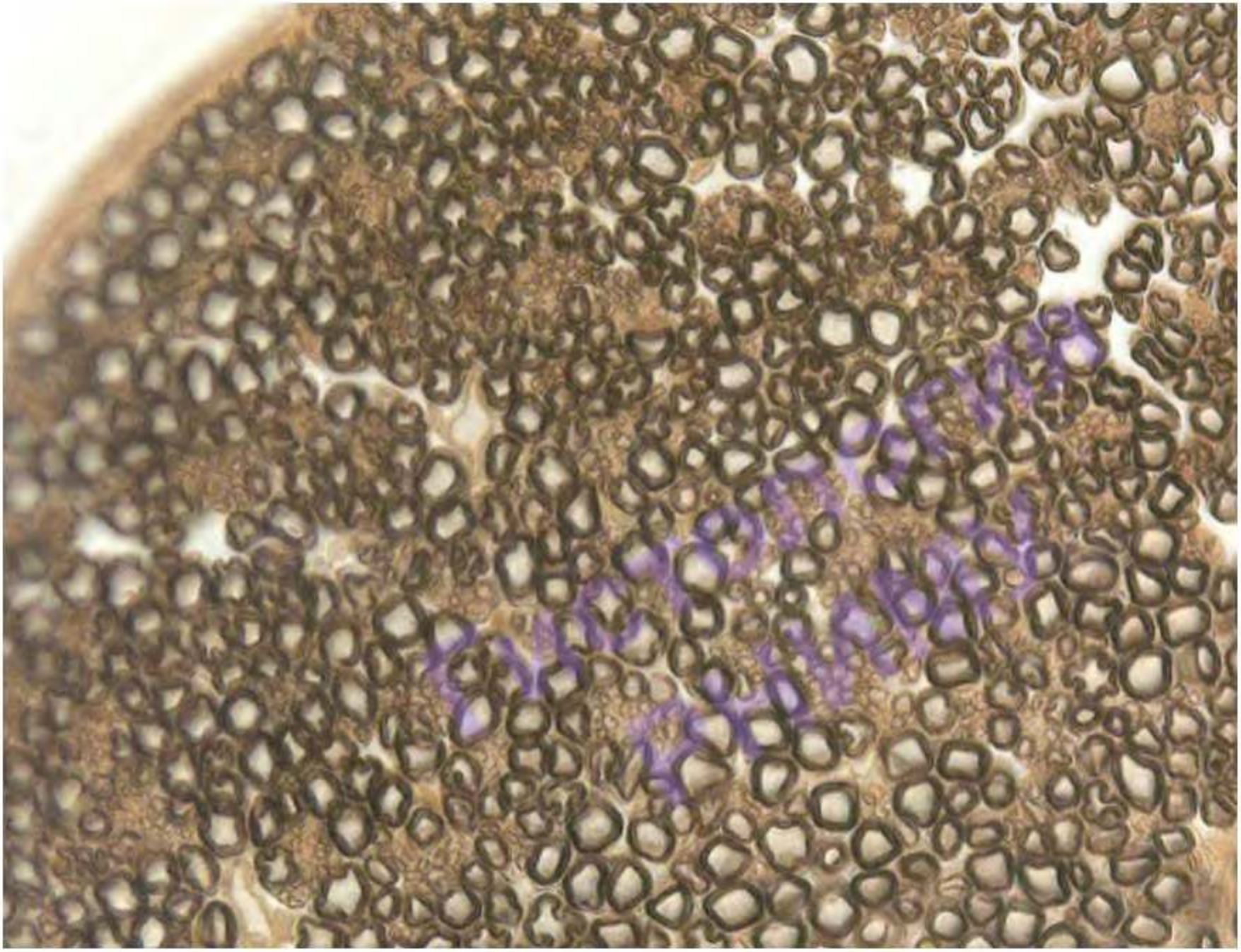

РЕГЕНЕРАЦИЯ АКСОНА

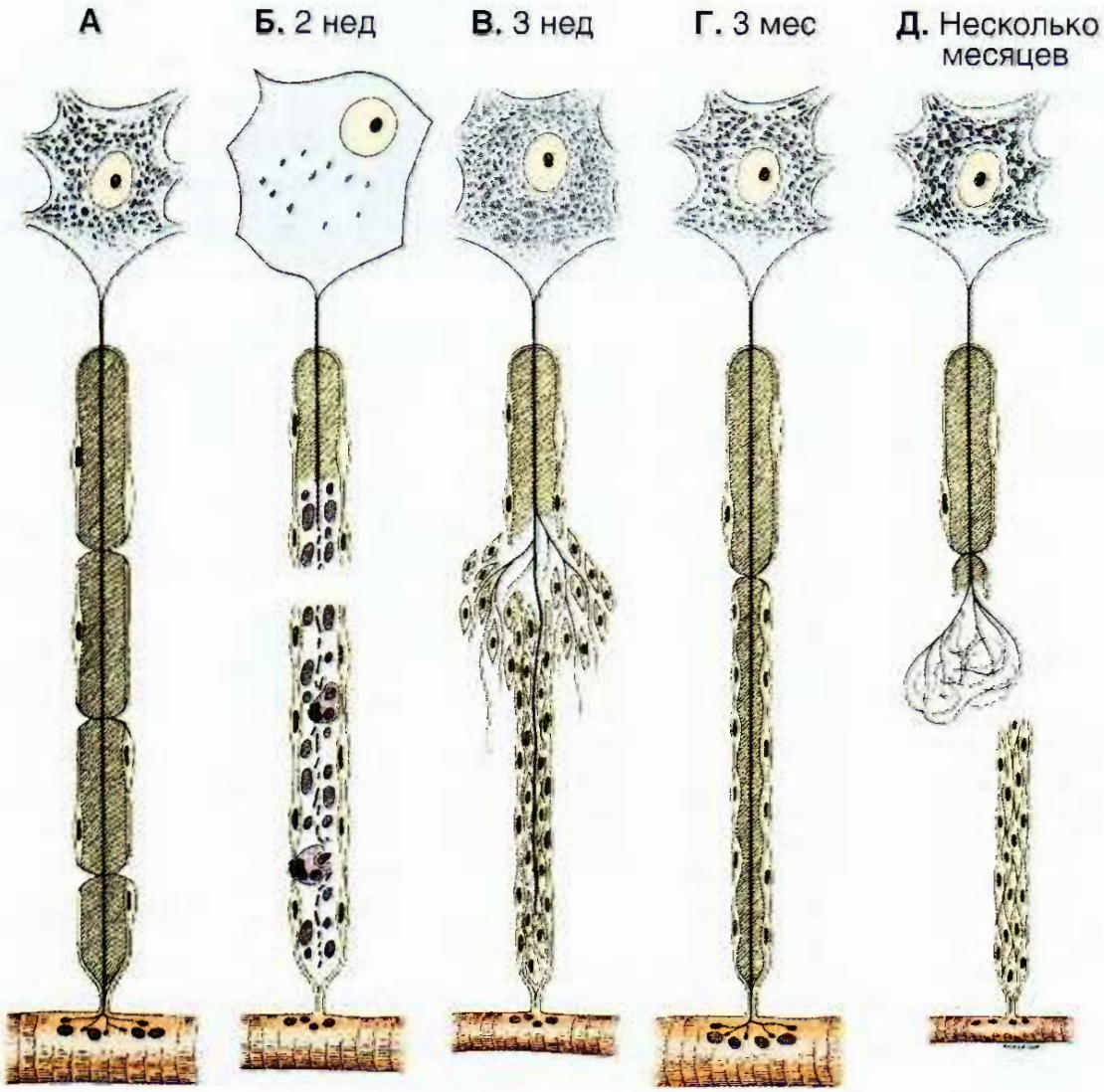

РЕФЛЕКТОРНАЯ ДУГА

– цепь нейронов, связанных синапсами и обеспечивающая проведение нервного импульса от рецептора чувствительного нейрона до эффекторного окончания рабочем органе

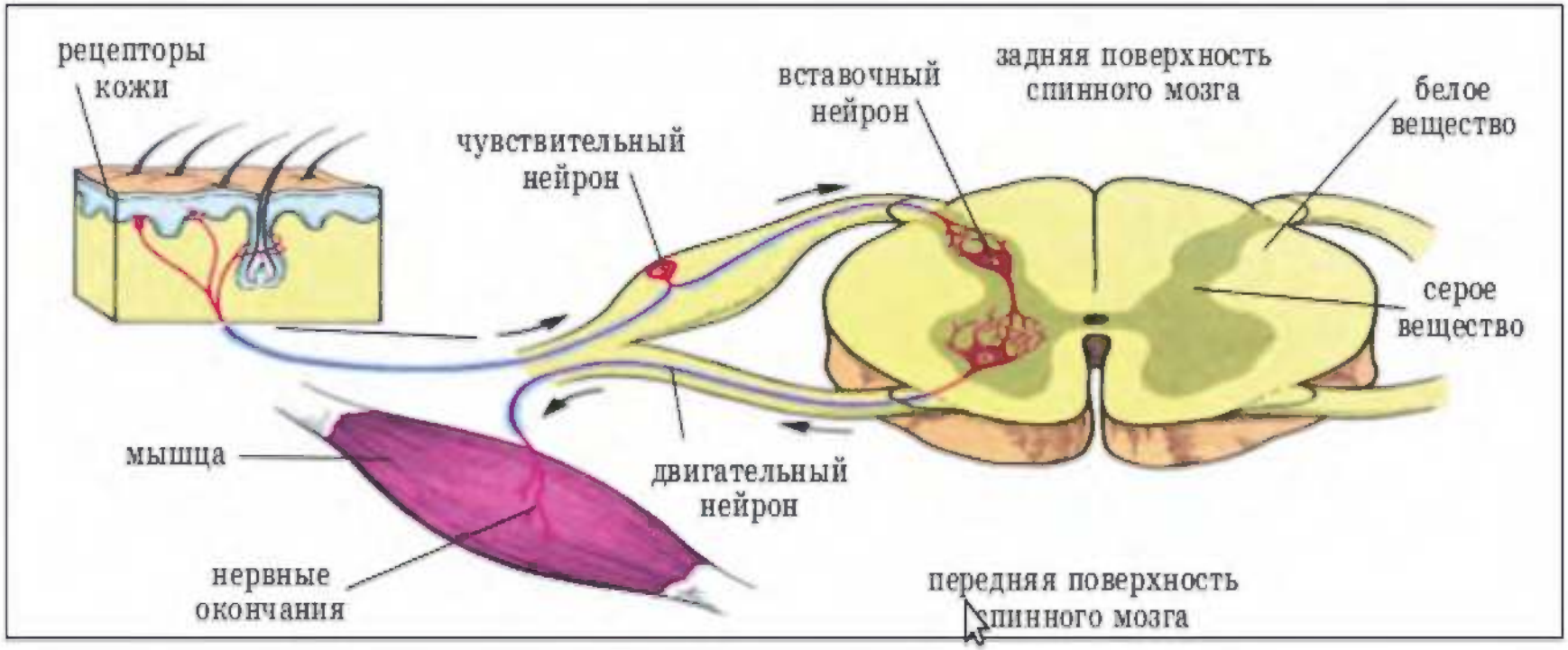

РЕФЛЕКТОРНАЯ ДУГА

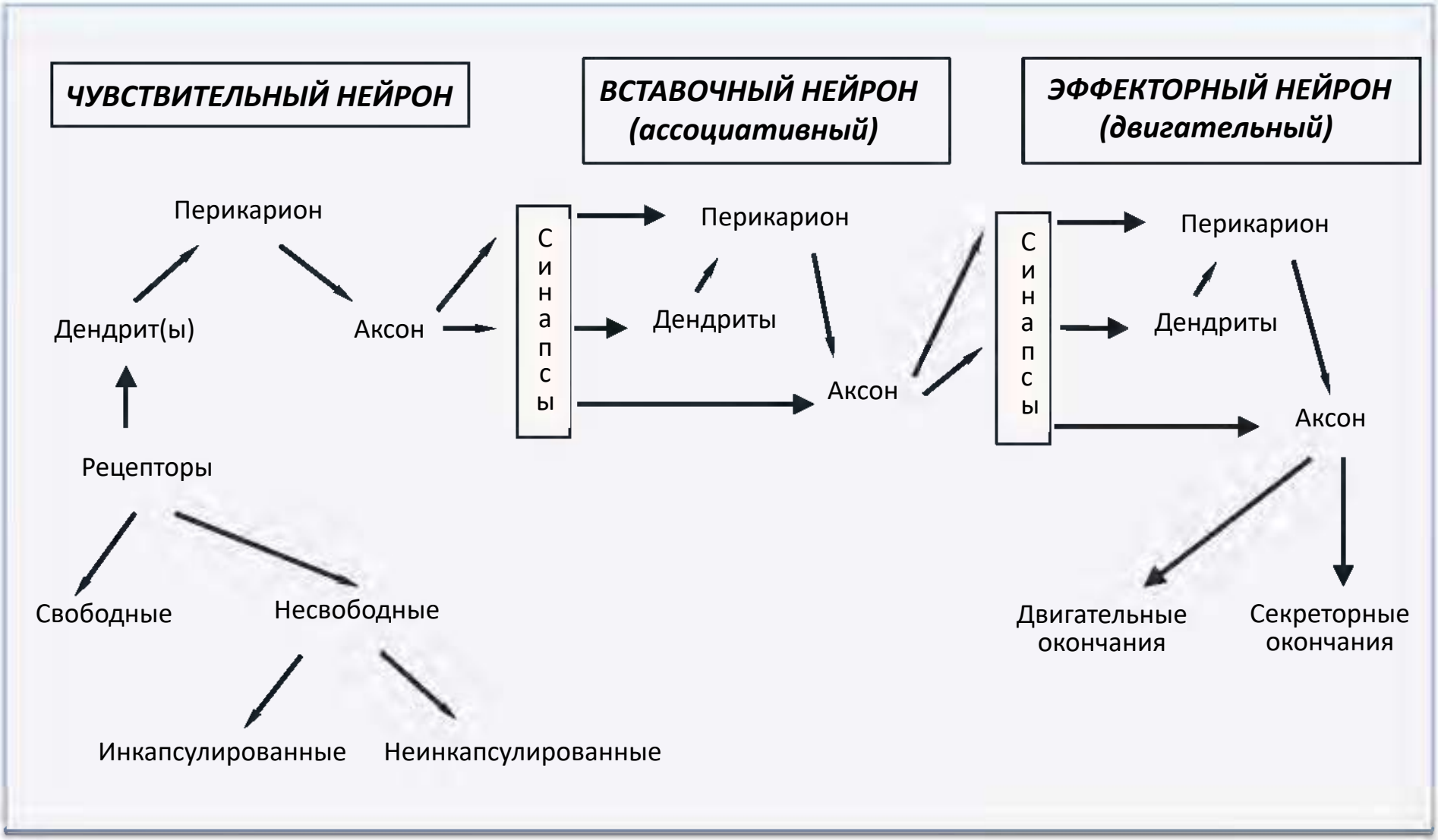

НЕРВНЫЕ ОКОНЧАНИЯ

НЕРВНЫЕ ОКОНЧАНИЯ

- Чувствительные окончания (рецепторы)
- Межнейрональные синапсы
- Эффекторные окончания

ВИДЫ СИНАПСОВ

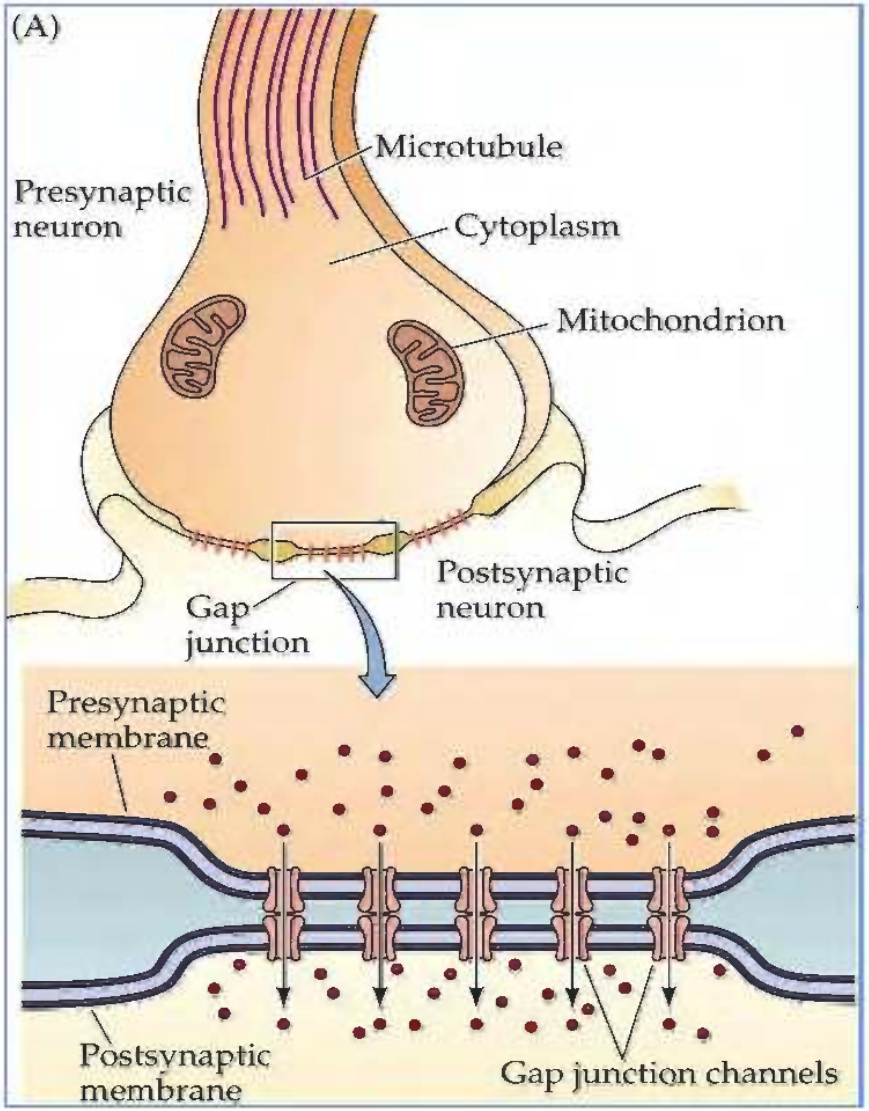

Электрический

Химический

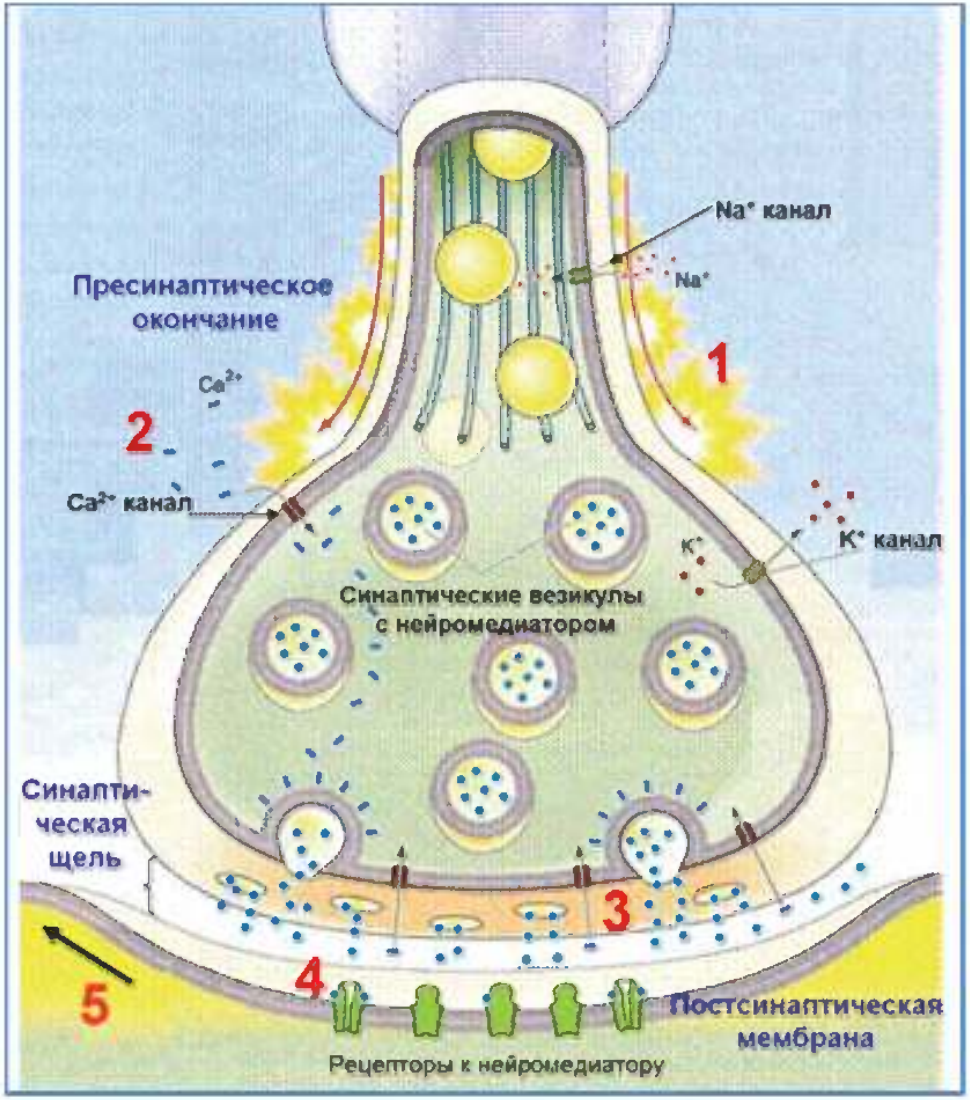

СИНАПС

Пресинаптическая терминаль

(1) Деполяризация пресинаптической мембраны вызывает...

Митохондрия

Резервуар мембран (аЭПС)

(2) ...кратковременное открытие кальциевых каналов

Ca^{2+}

Синаптические пузырьки

(7) Возвращение мембраны окаймлёнными пузырьками

(3) Приток кальция обеспечивает экзоцитоз синаптических пузырьков с...

(4) ...выделением нейромедиатора

Синаптическая щель

(5) Нейромедиатор реагирует с рецепторами и ...

(6) ...обеспечивает деполяризацию постсинаптической мембраны

Постсинаптическая часть

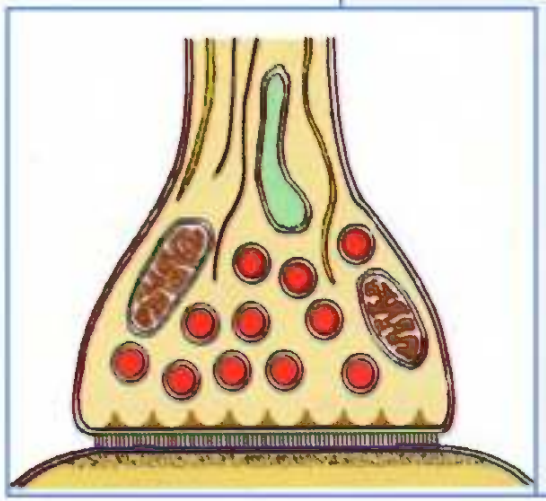

ВИДЫ СИНАПСОВ В ЗАВИСИМОСТИ ОТ ЛОКАЛИЗАЦИИ

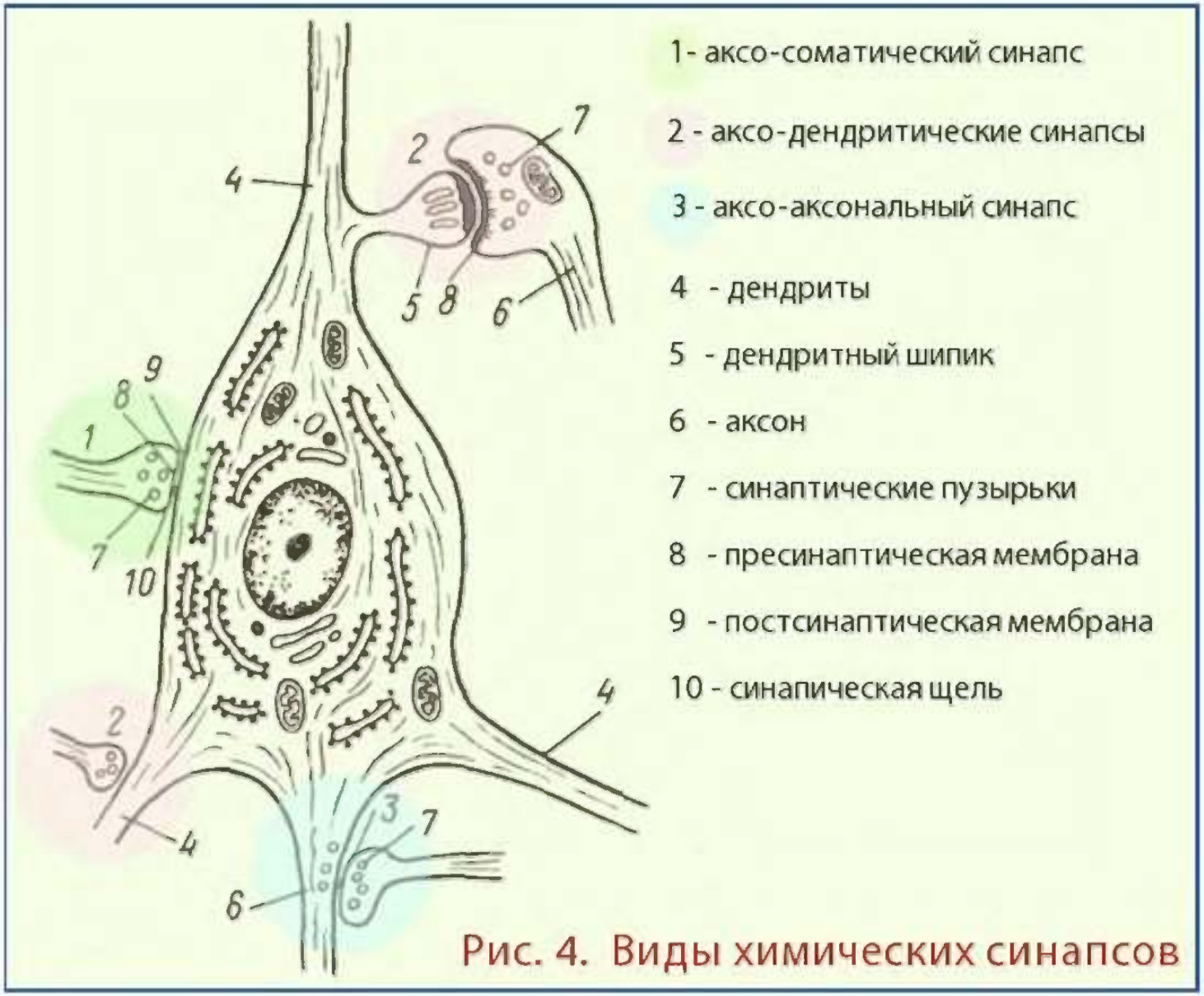

Рис. 4. Виды химических синапсов

ЭФФЕКТОРНЫЕ ОКОНЧАНИЯ

Нейромышечный синапс
Моторная бляшка

СОМАТИЧЕСКАЯ НС

Запускает сокращение скелетной мышцы

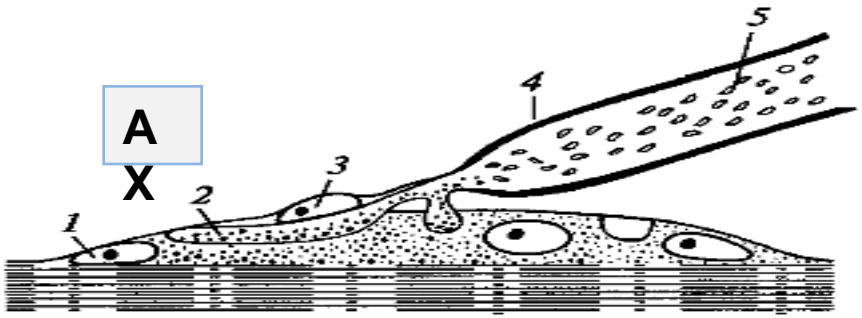

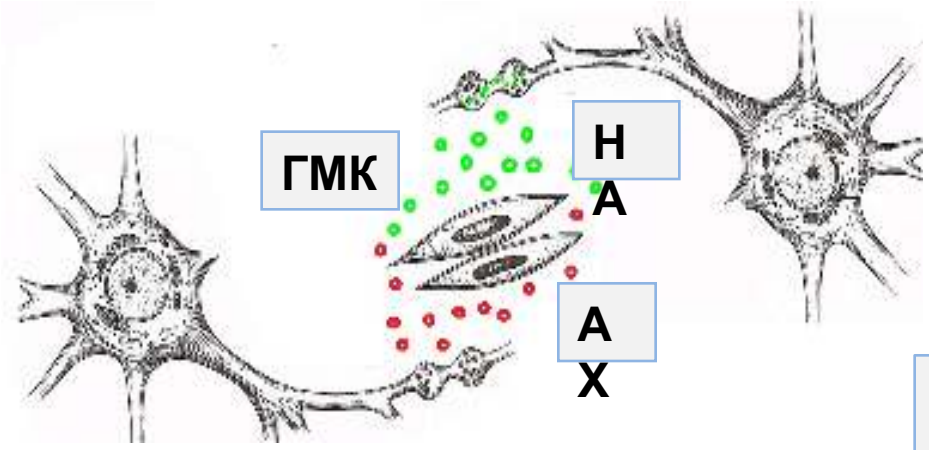

Секреторное окончание

ВЕГЕТАТИВНАЯ НС

Не обладает пусковой функцией
Регулирует деятельность сердечной, гладкой мускулатуры и секреторных клеток

МОТОРНАЯ БЛЯШКА

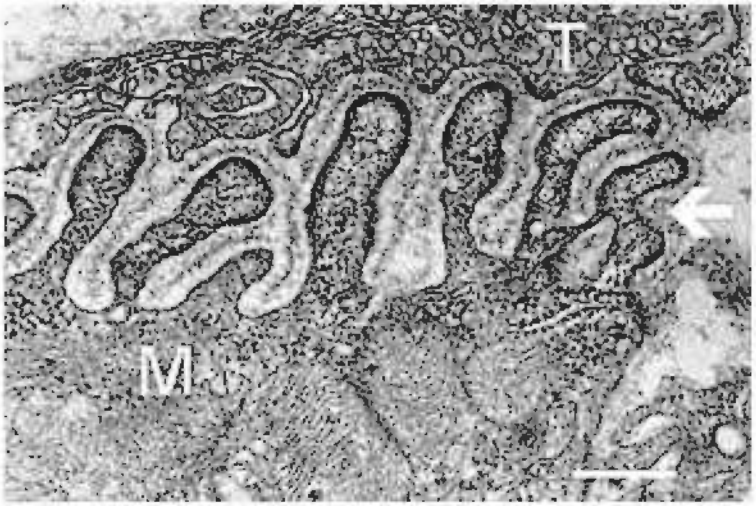

базальная мембрана нейролеммоцита

леммоцит

осевой цилиндр

базальная мембрана мышечного волокна

синаптические везикулы

первичная синаптическая щель

сарколемма

вторичные синаптические щели

ядро мышечного волокна

мышечное волокно

миофибрилла

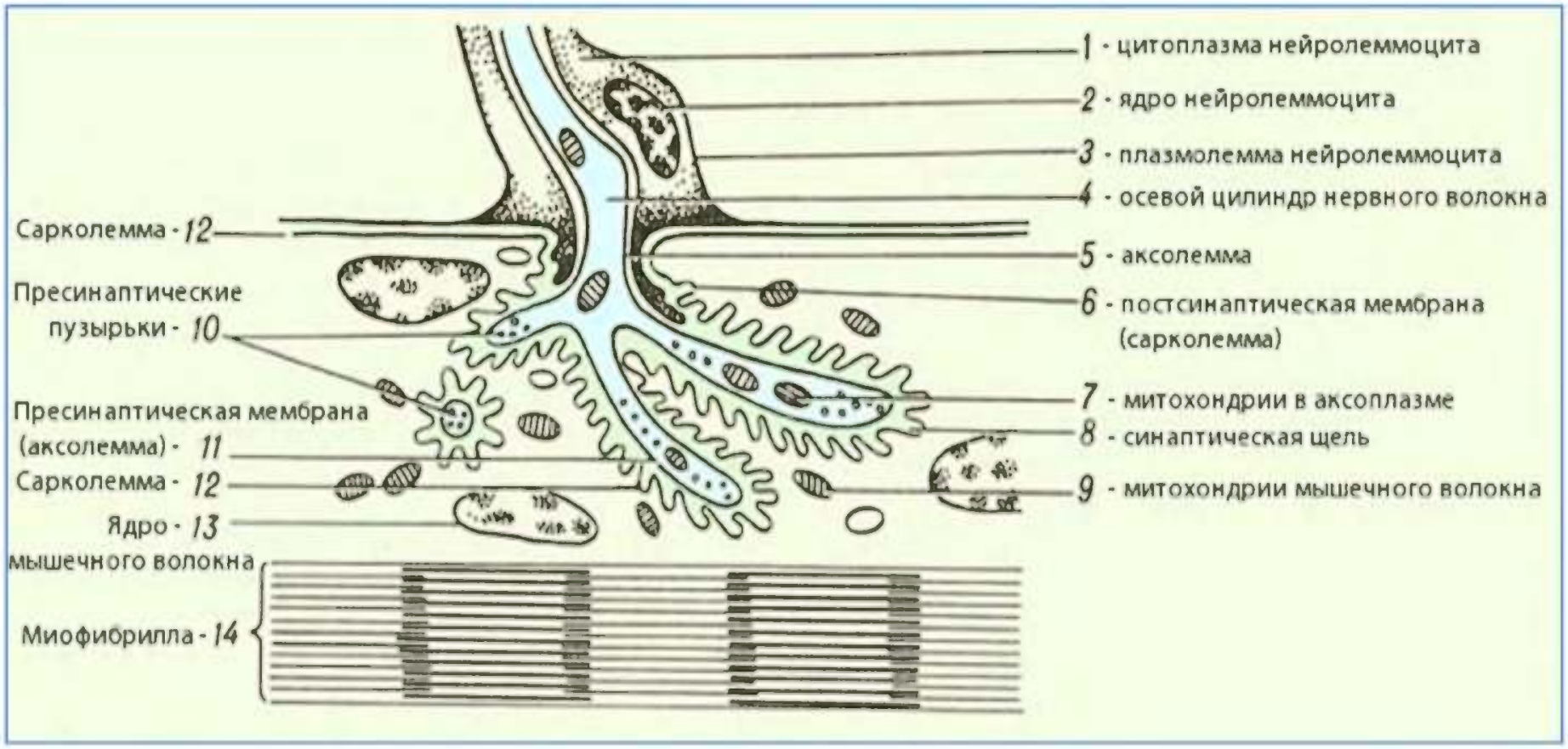
1 - цитоплазма нейролеммоцита
2 - ядро нейролеммоцита
3 - плазмолемма нейролеммоцита
4 - осевой цилиндр нервного волокна
5 - аксолемма
6 - постсинаптическая мембрана (сарколемма)
7 - митохондрии в аксоплазме
8 - синаптическая щель
9 - митохондрии мышечного волокна
Сарколемма - 12
Пресинаптические пузырьки - 10
Пресинаптическая мембрана (аксолемма) - 11
Сарколемма - 12
Ядро - 13
мышечного волокна
Миофибрилла - 14

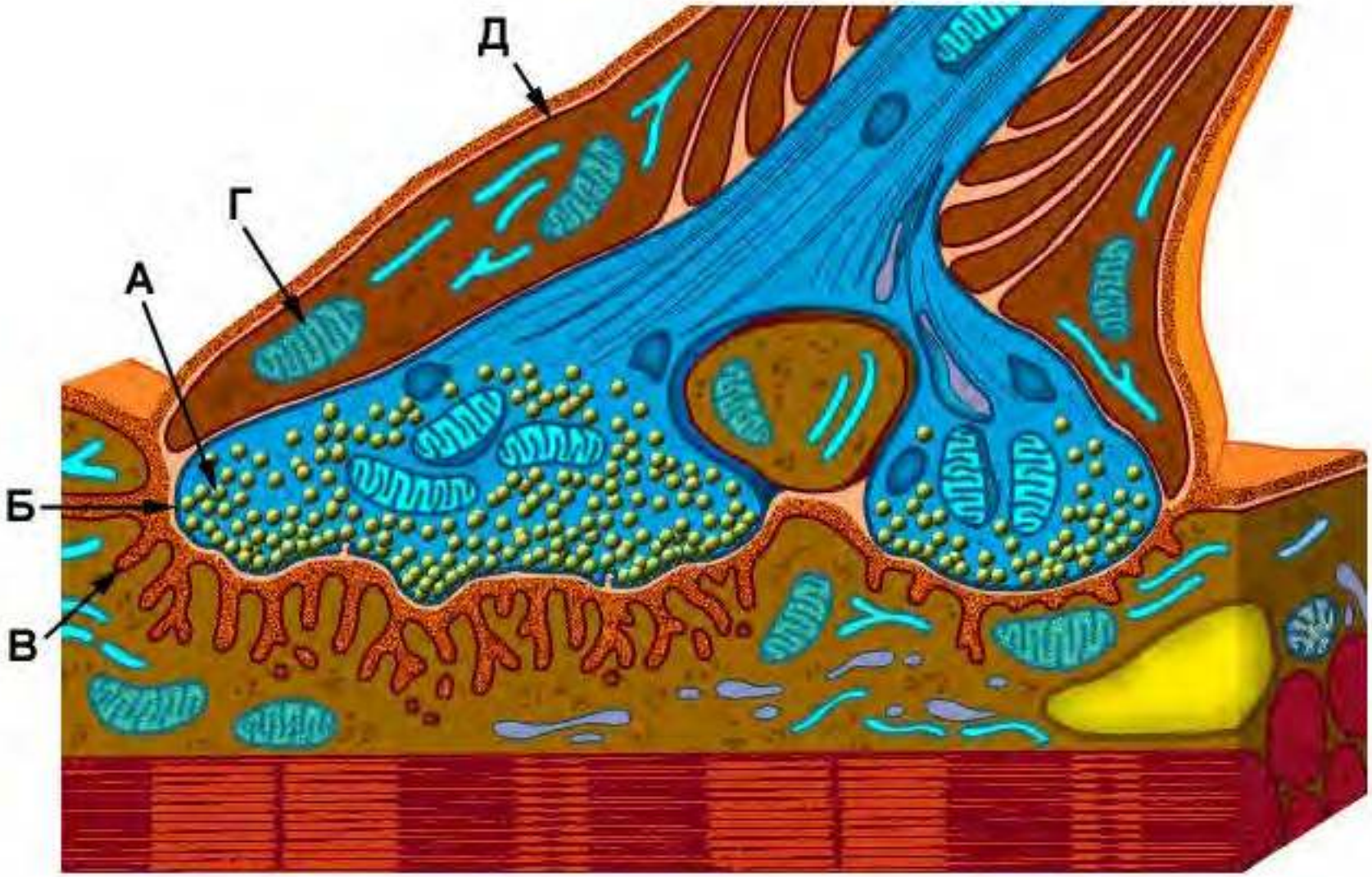
Д
Г
А
Б
В

РЕЦЕПТОРЫ

Рецепторы –
окончания дендрита чувствительного нейрона

- **свободные**
- **несвободные**

инкапсулированные

неинкапсулированные

РЕЦЕПТОРЫ

свободное
нервное окончание
(боль, температура)

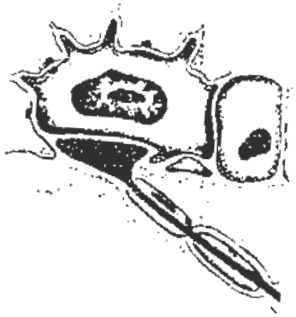

диск Меркеля
(прикосновение)

тельце Мейсснера
(прикосновение)

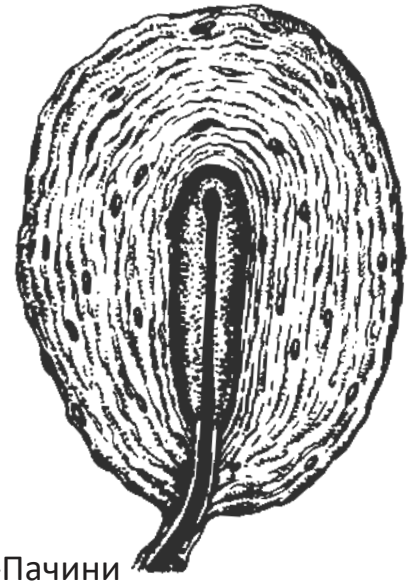

тельце Фатера-Пачини
(давление)

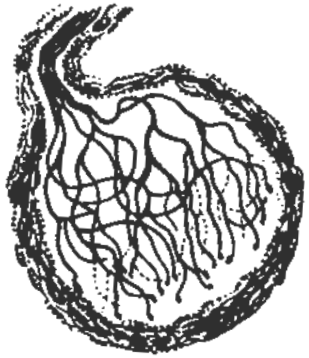

колба Краузе
(холод)

тельце Руффини
(тепло, растяжение)

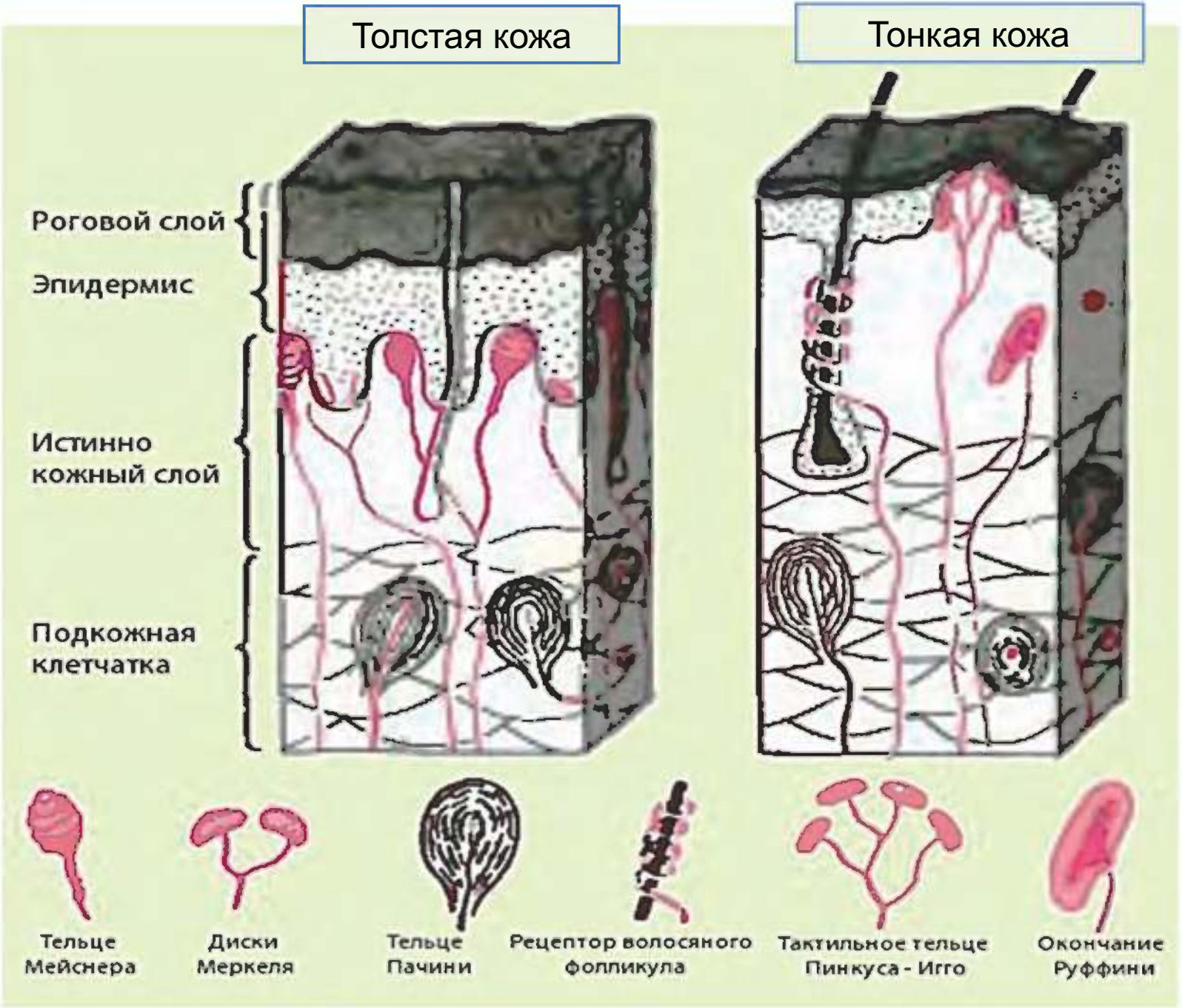
Толстая кожа
Тонкая кожа
Роговой слой
Эпидермис
Истинно кожный слой
Подкожная клетчатка
Тельце Мейснера
Диски Меркеля
Тельце Пачини
Рецептор волосяного фолликула
Тактильное тельце Пинкуса - Игго
Окончание Руффини

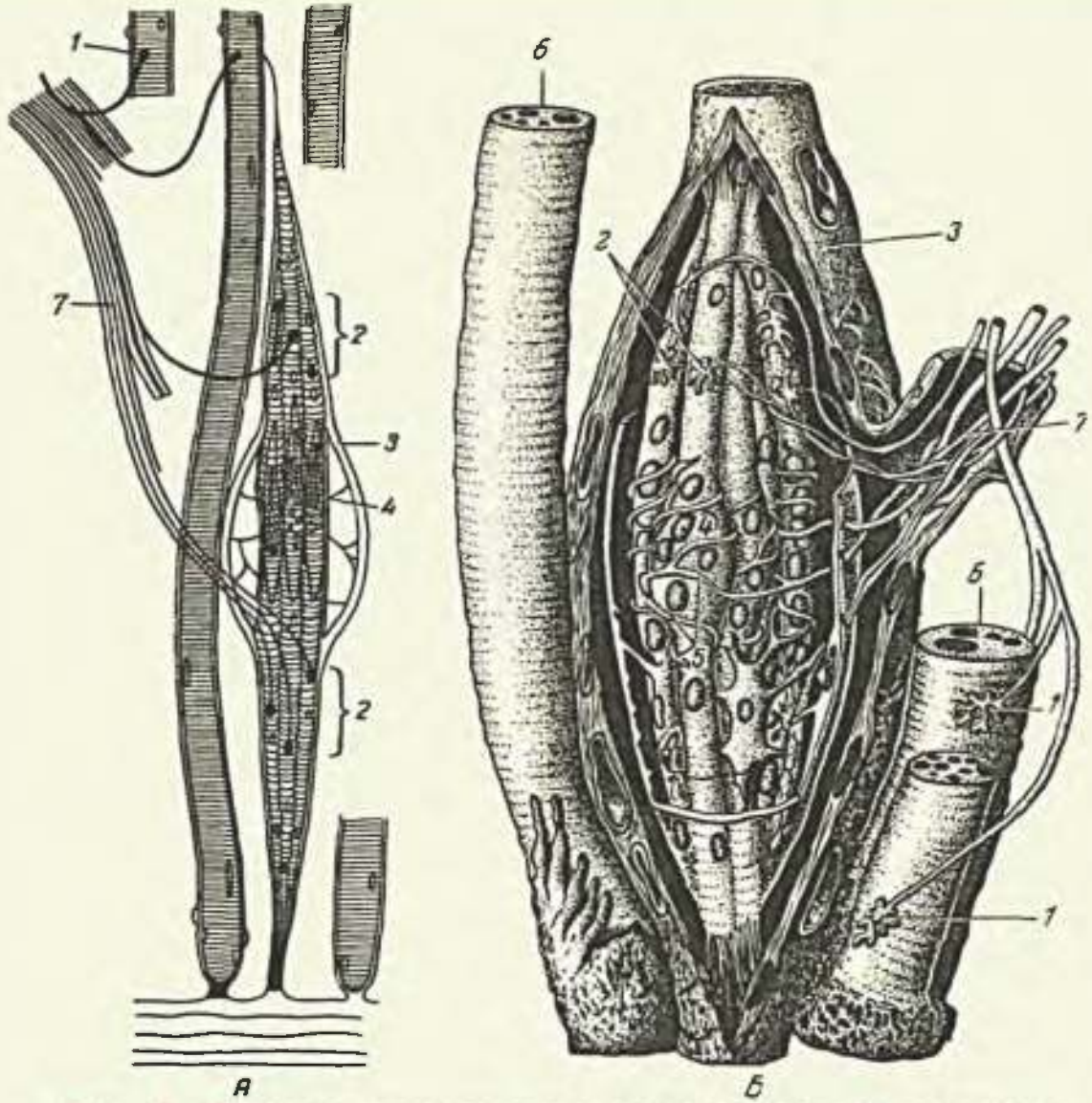

Рис. 3. Схема строения нервно-мышечного веретена

А — моторная иннервация интрафузальных и экстрафузальных мышечных волокон (по А. Н. Студитскому); *Б* — спиральные афферентные нервные окончания вокруг интрафузальных мышечных волокон в области ядерных сумок (по Р. Кристичу с изменением). *1* — нервно-мышечные эффекторные окончания экстрафузальных мышечных волокон; *2* — моторные бляшки интрафузальных мышечных волокон; *3* — соединительная ткань; *4* — ядерная сумка; *5* — чувствительные кольцеспиральные нервные окончания вокруг ядерных сумок; *6* — скелетные мышечные волокна; *7* — нерв.