СКЕЛЕТНЫЕ СОЕДИНИТЕЛЬНЫЕ ТКАНИ (хрящевые и костные). ОСТЕОГИСТОГЕНЕЗ

Кафедра гистологии, эмбриологии и цитологии л/ф РНИМУ им. Н.И.Пирогова

СКЕЛЕТНЫЕ СОЕДИНИТЕЛЬНЫЕ ТКАНИ

СКЕЛЕТНЫЕ ТКАНИ

- **ХРЯЩЕВЫЕ**
  - Гиалиновая
  - Эластическая
  - Волокнистая
- **КОСТНЫЕ**
  - Грубоволокнистая (ретикулофиброзная)
  - Пластинчатая
  - Дентин
  - Цемент

ХРЯЩЕВЫЕ ТКАНИ

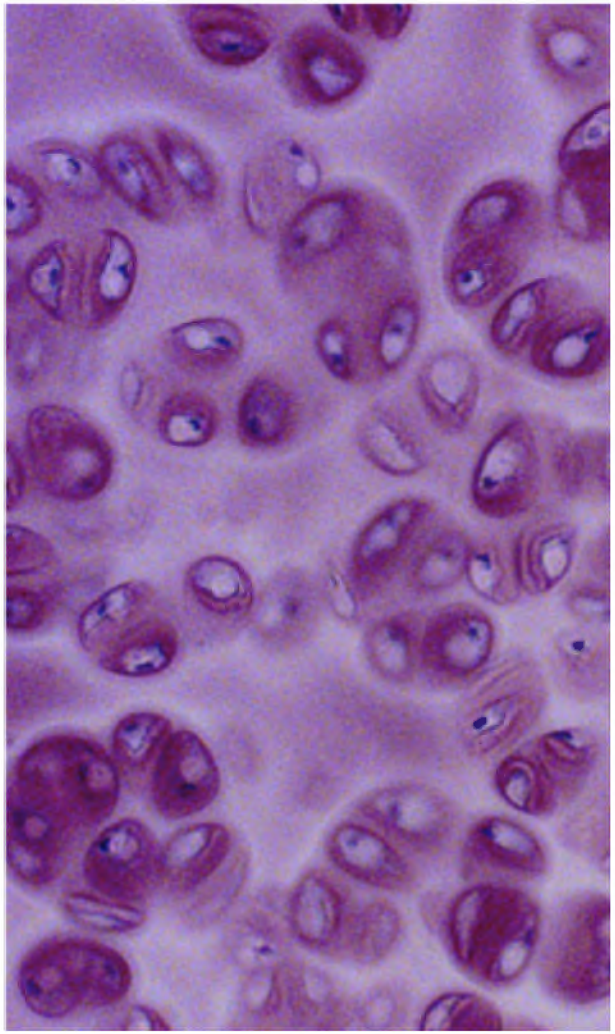

Гиалиновая
хрящевая ткань

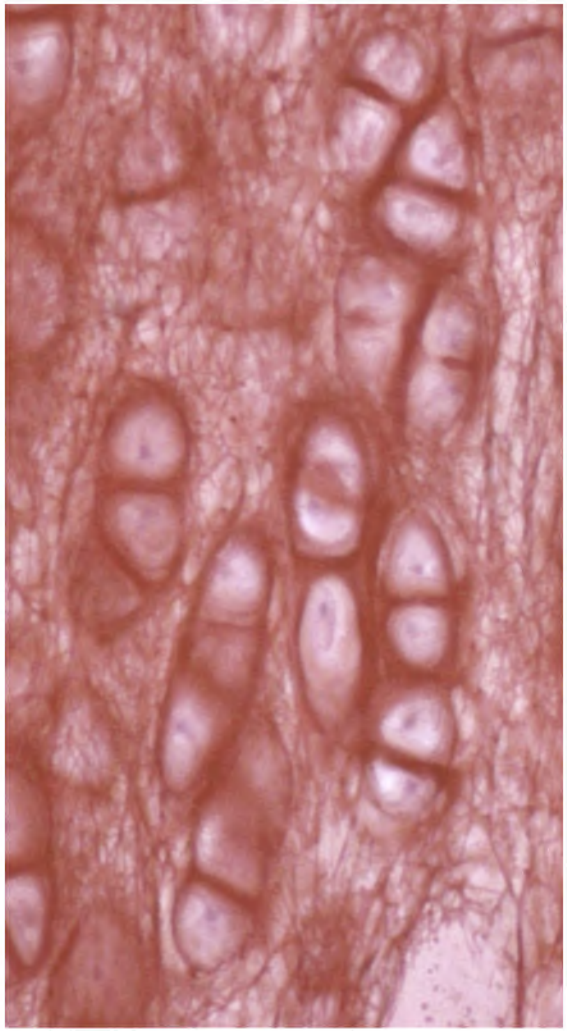

Эластическая
хрящевая ткань

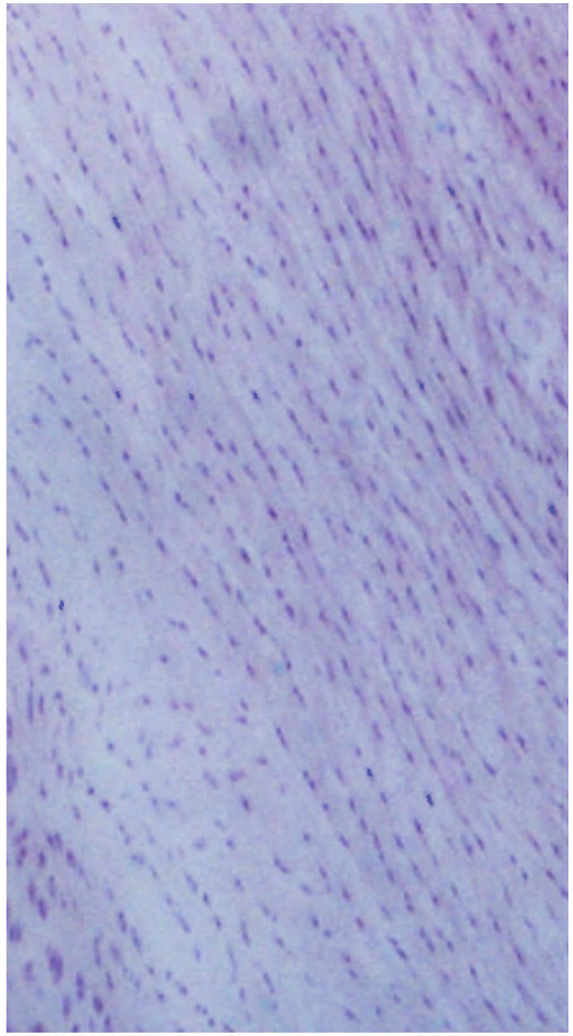

Волокнистая
хрящевая ткань

СТРОЕНИЕ ХРЯЩЕВОЙ ТКАНИ

КЛЕТКИ - 5%

ДИФФЕРОНЫ ХРЯЩЕВЫХ КЛЕТОК

Мезенхима

↓

Плюрипотентные клетки скелетогенной мезенхимы

↓

Хондрогенная клетка

↓

Хондробласт

↓

Хондроцит

МЕЖКЛЕТОЧНОЕ ВЕЩЕСТВО – 95%

- Межклеточная вода – 65%
- Коллаген – 15%

  из них:
  - коллаген II типа – 80%
  - коллагены других типов 20%
- Протеогликаны – 10%
- Гликопротеины (адгезивные белки) – 5%

СТРОЕНИЕ ХРЯЩЕВОЙ ТКАНИ

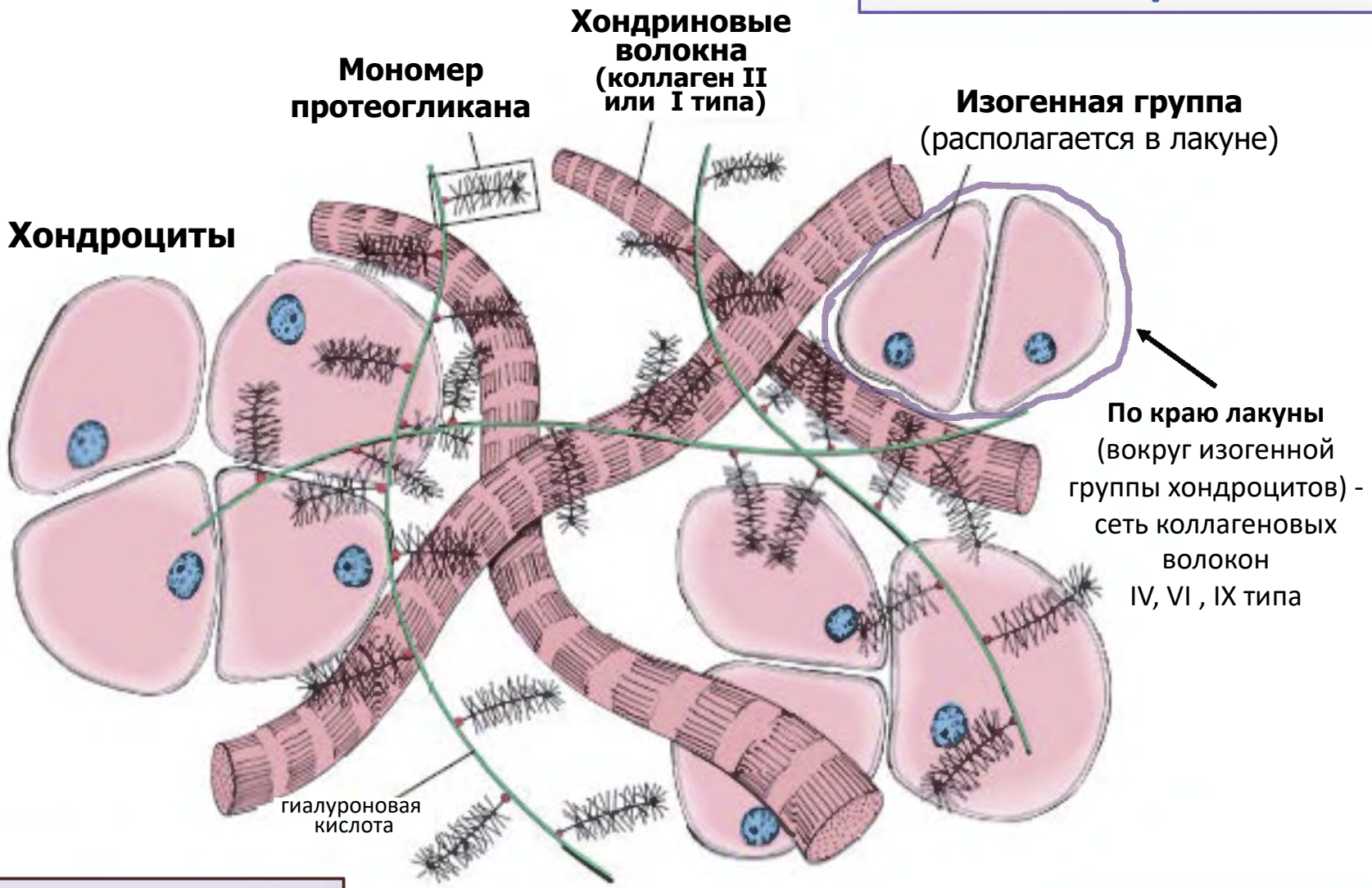

Гликозаминогликаны

- гиалуроновая кислота
- хондроитинсульфат
- кератансульфат

Гликопротеины

- хондронектин
- анкорин

МЕЖКЛЕТОЧНОЕ ВЕЩЕСТВО ХРЯЩЕВОЙ ТКАНИ

Протеогликаны – гидрофильность

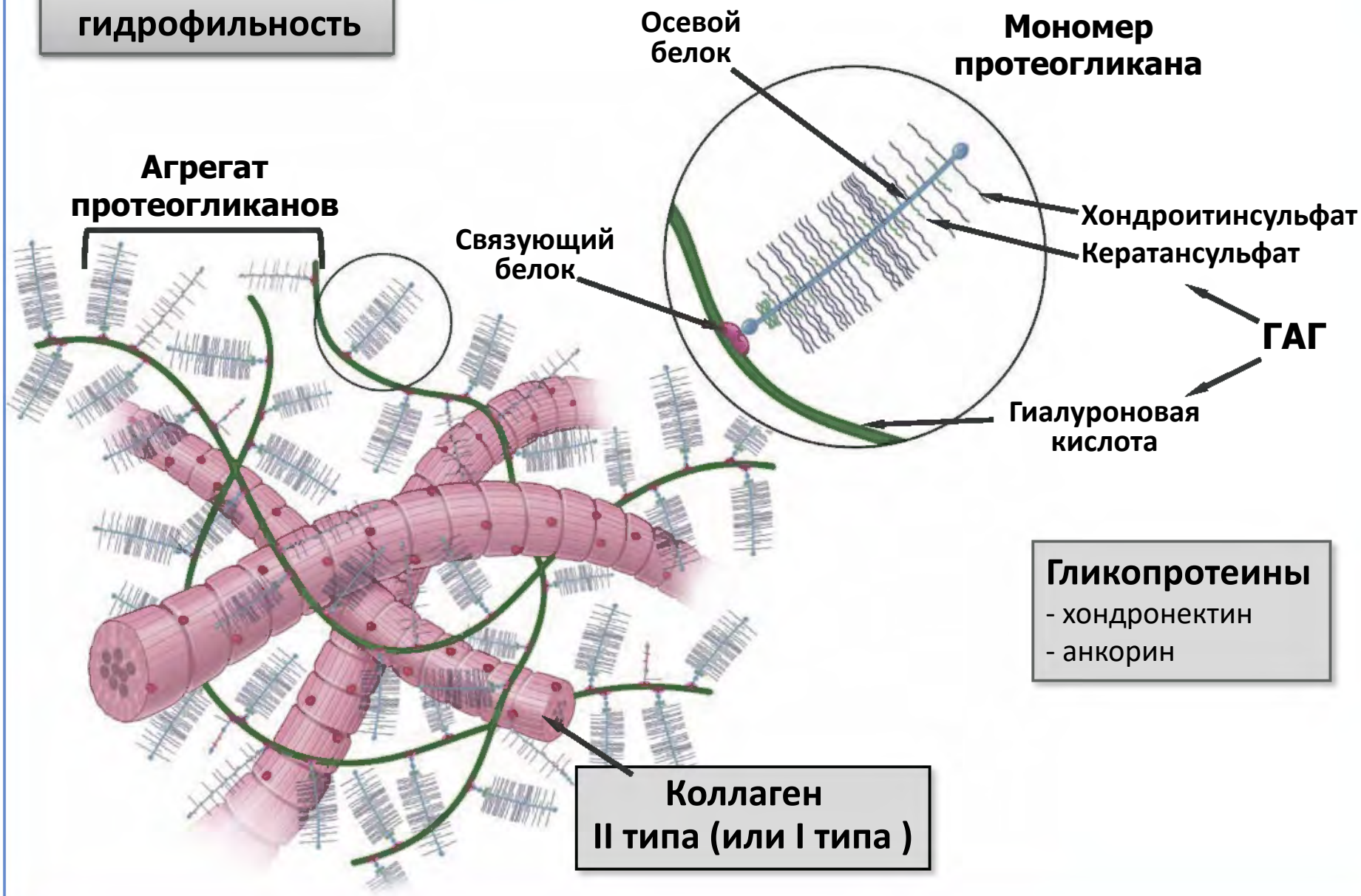

Гликопротеины
- хондронектин
- анкорин

ХРЯЩ КАК ОРГАН

ПИТАНИЕ – диффузия веществ

НАДХРЯЩНИЦА - 2 слоя

➢**Наружный – фиброзный:**
•ПНСТ + РВСТ

➢**Внутренний-хондрогенный:**
•основное вещество
•хондрогенные клетки
•прехондробласты

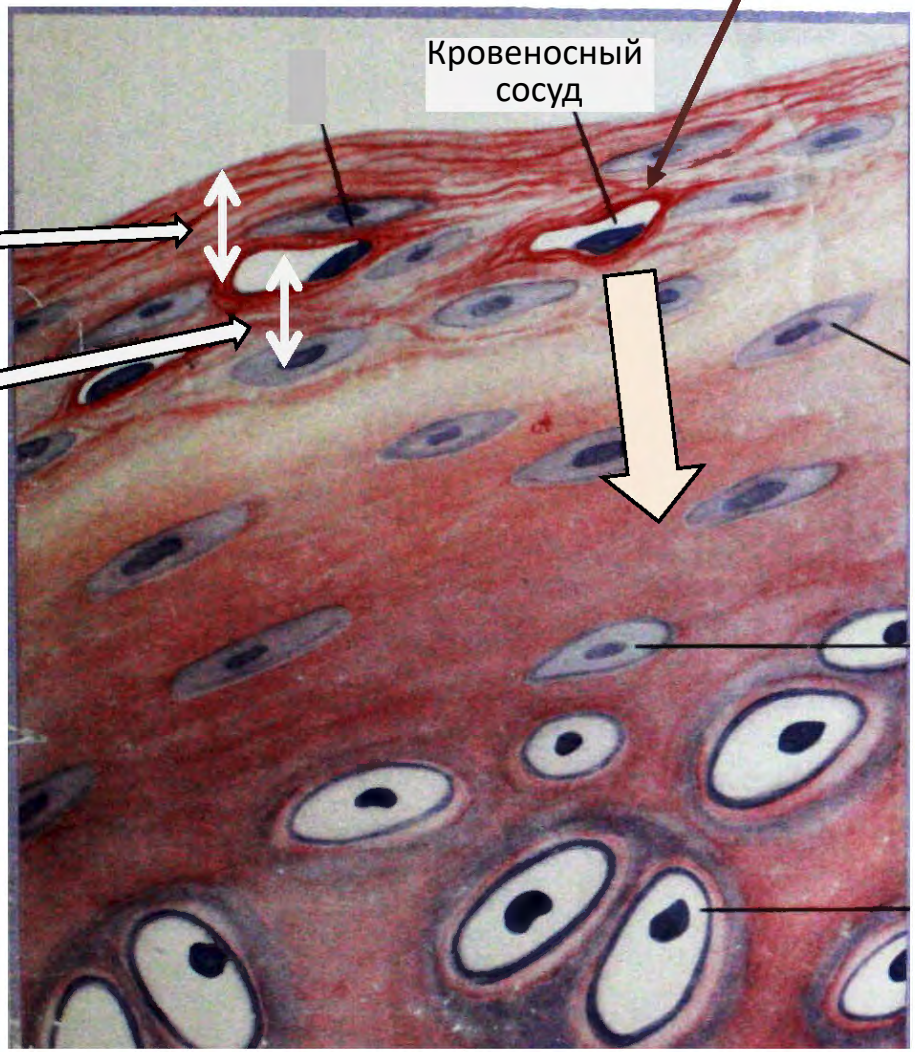

ХРЯЩ КАК ОРГАН

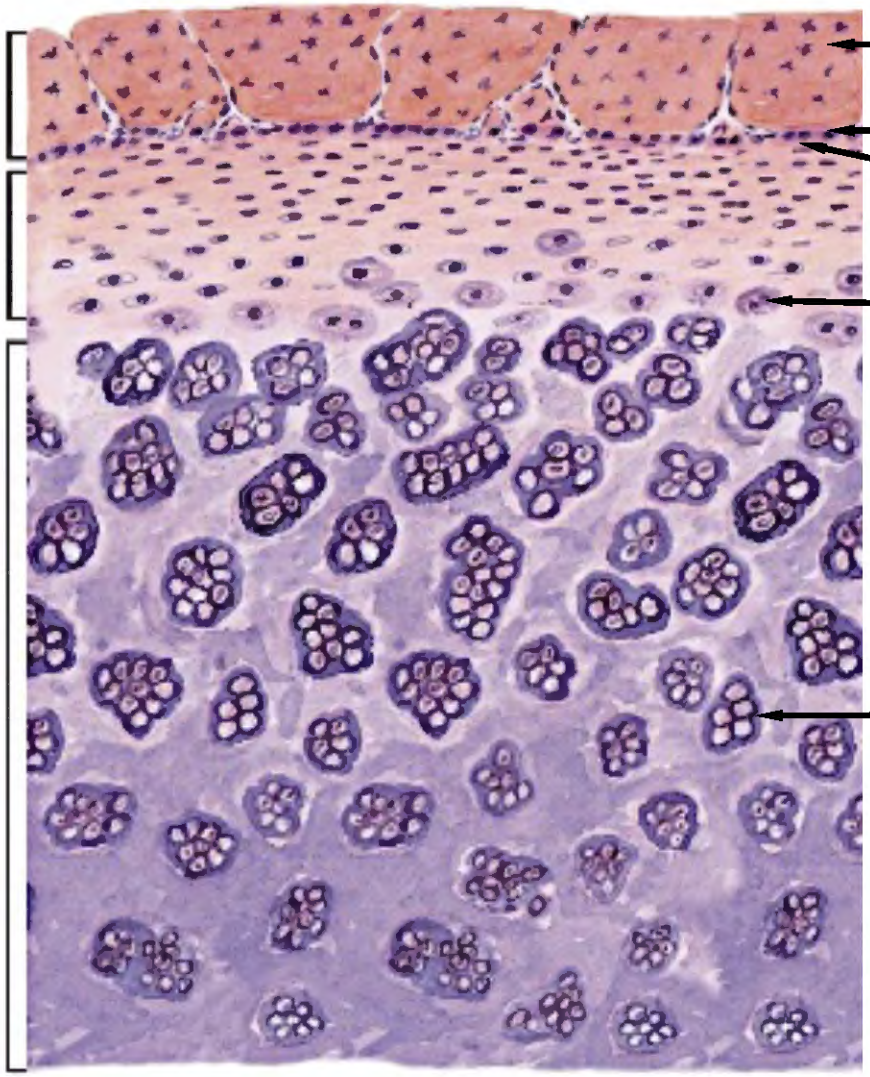

РОСТ ХРЯЩЕВОЙ ТКАНИ

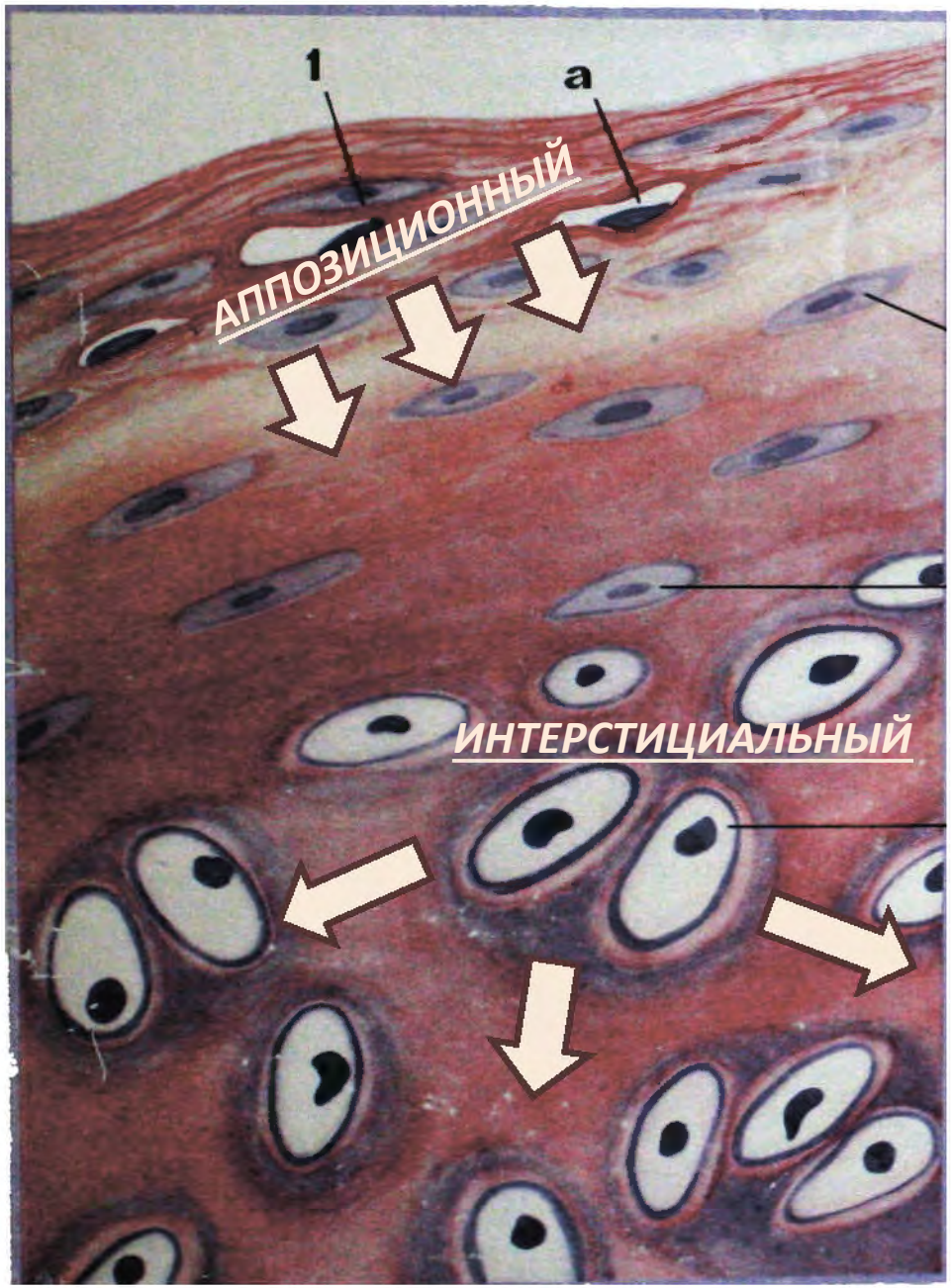

РАЗВИТИЕ ХРЯЩЕВОЙ ТКАНИ В ЭМБРИОГЕНЕЗЕ



Плюрипотентные клетки скелетогенной мезенхимы

В отсутствии сосудов

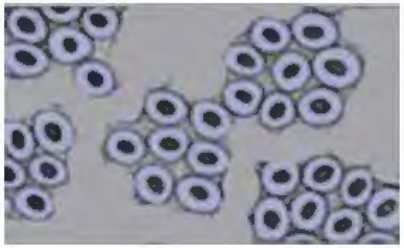

Хондрогенные клетки

Хондрогенный островок



Хондробласты

Хондроциты

Зрелая хрящевая ткань

СТРОЕНИЕ ГИАЛИНОВОГО ХРЯЩА

ПОПЕРЕЧНЫЙ СРЕЗ ГИАЛИНОВОГО ХРЯЩА

I- надхрящница: 1- наружный волокнистый слой,
2- внутренний клеточный (хондрогенный) слой;

II- зона молодого хряща: 3- одиночные хондроциты;

III- зона зрелого хряща: 4- изогенные группы хондроцитов;
5- межклеточное вещество (матрикс хряща

СТРОЕНИЕ ГИАЛИНОВОГО ХРЯЩА

ЗОНА ЗРЕЛОГО ХРЯЩА

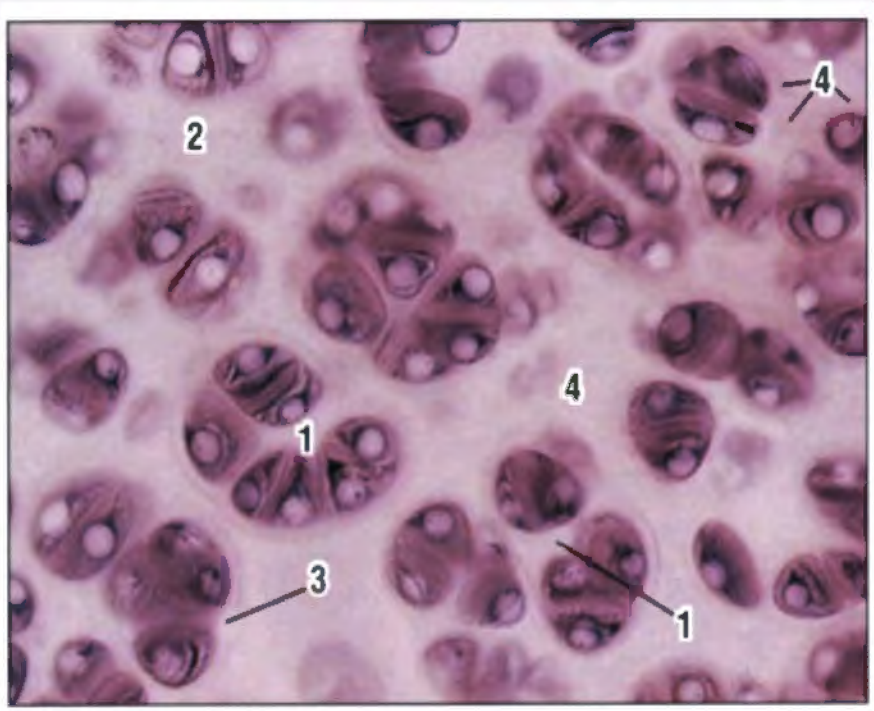

1- изогенные группы хондроцитов;
2- межклеточное вещество (матрикс хряща);
3- территориальный матрикс;
4- интертерриториальный матрикс

По краю лакуны (вокруг изогенной группы хондроцитов) - сеть коллагеновых волокон IV, VI , IX типа

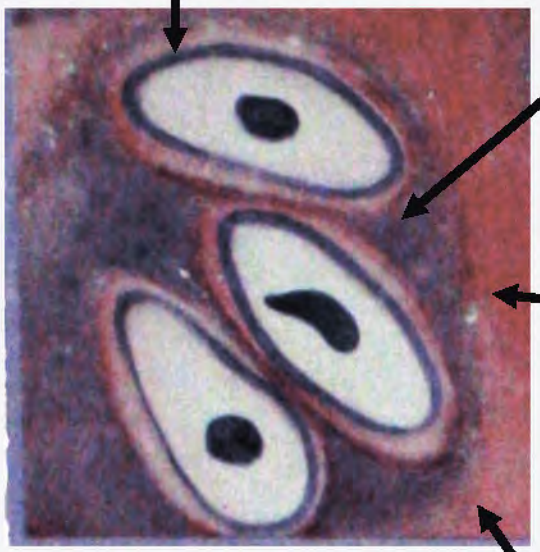

Территориальный матрикс

уменьшается количество сульфатированных ГАГ

Интер территориальный матрикс

Волокна из коллагена II типа

Препарат №63 «Гиалиновая хрящевая ткань. Поперечный срез ребра»
Окраска: гематоксилин - эозин

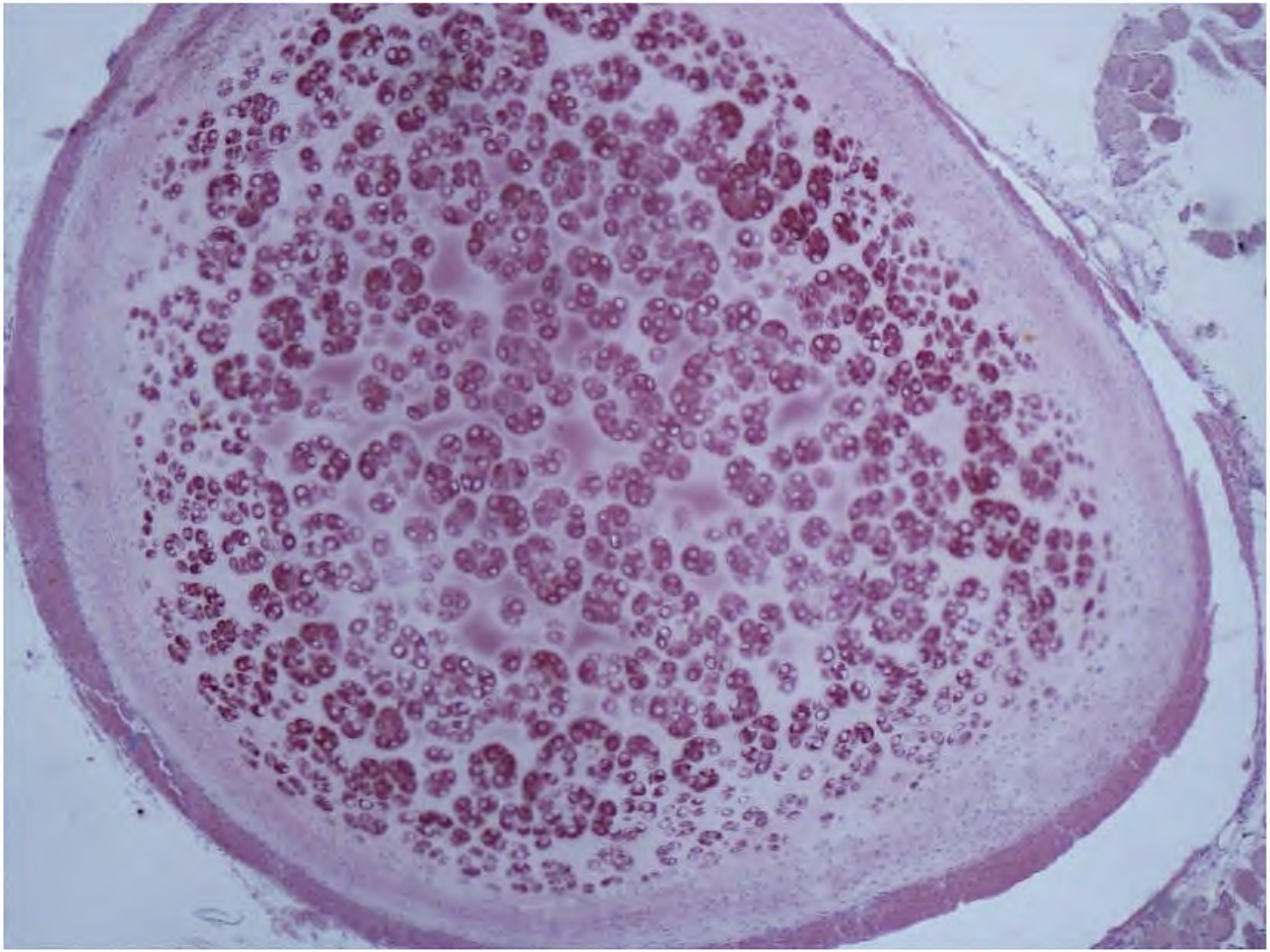

Препарат №63 «Гиалиновая хрящевая ткань. Поперечный срез ребра»
Окраска: гематоксилин - эозин

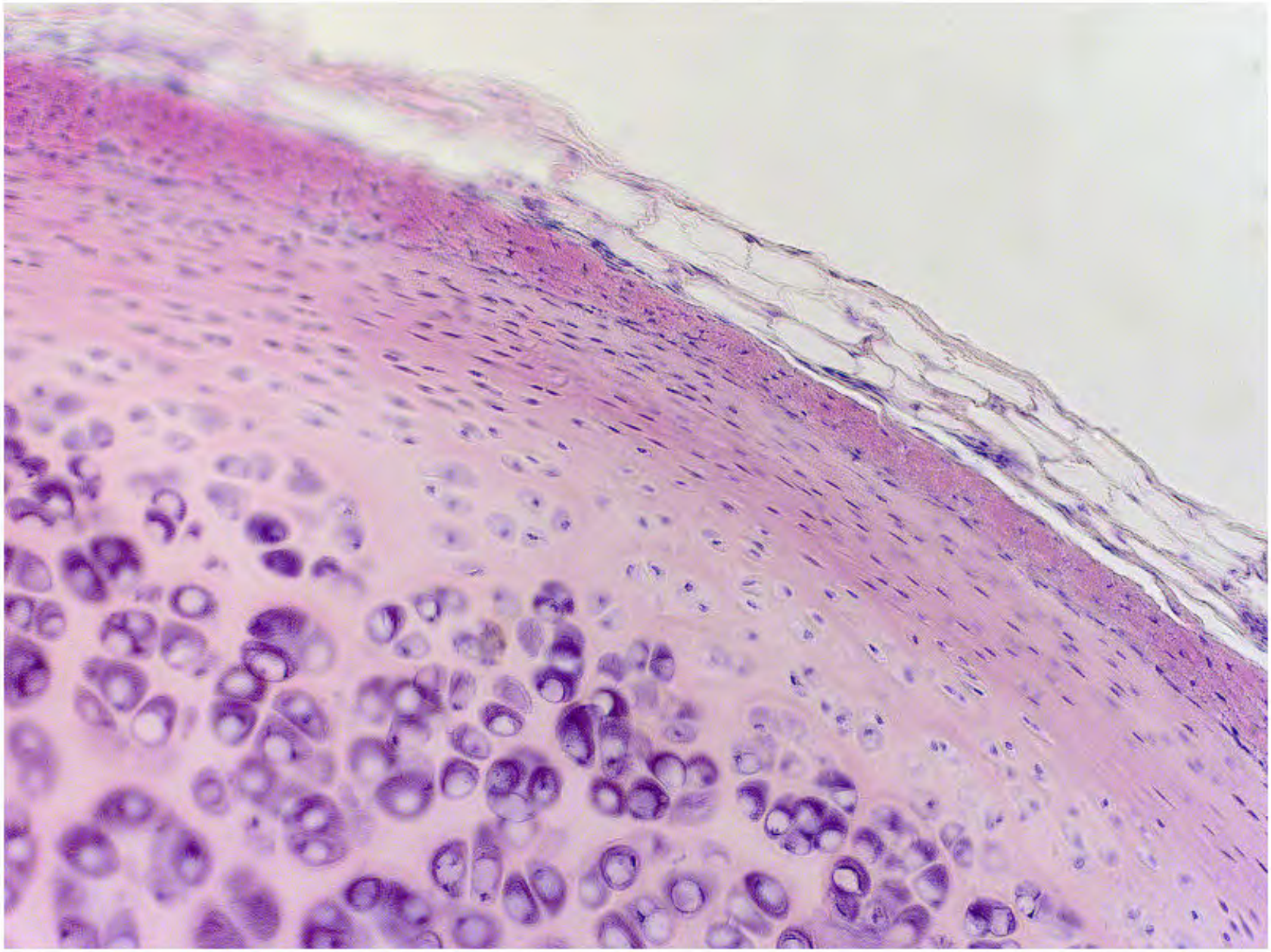

Препарат №63 «Гиалиновая хрящевая ткань. Поперечный срез ребра»
Окраска: гематоксилин - эозин

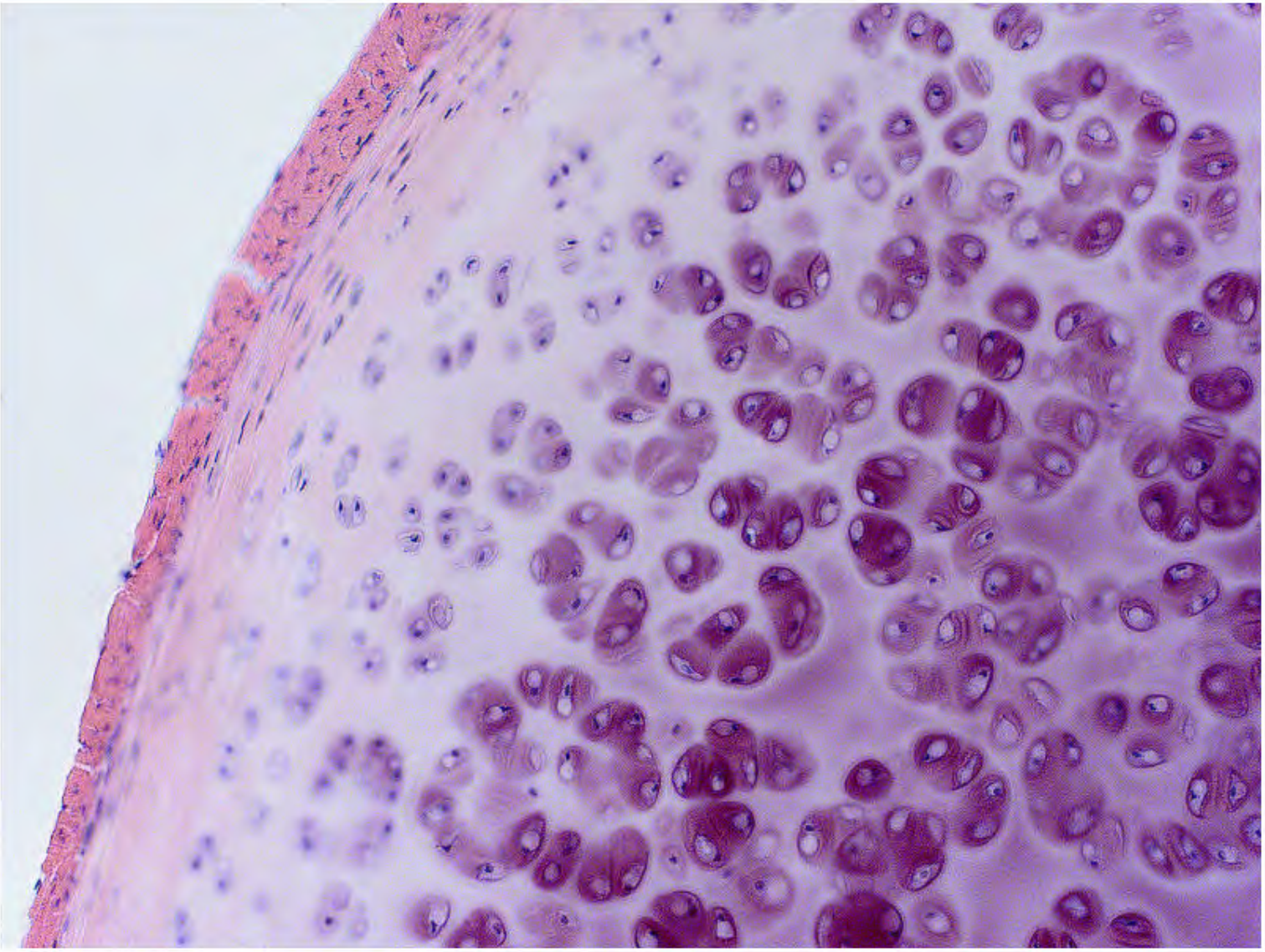

Препарат №63 «Гиалиновая хрящевая ткань. Поперечный срез ребра»
Окраска: гематоксилин - эозин

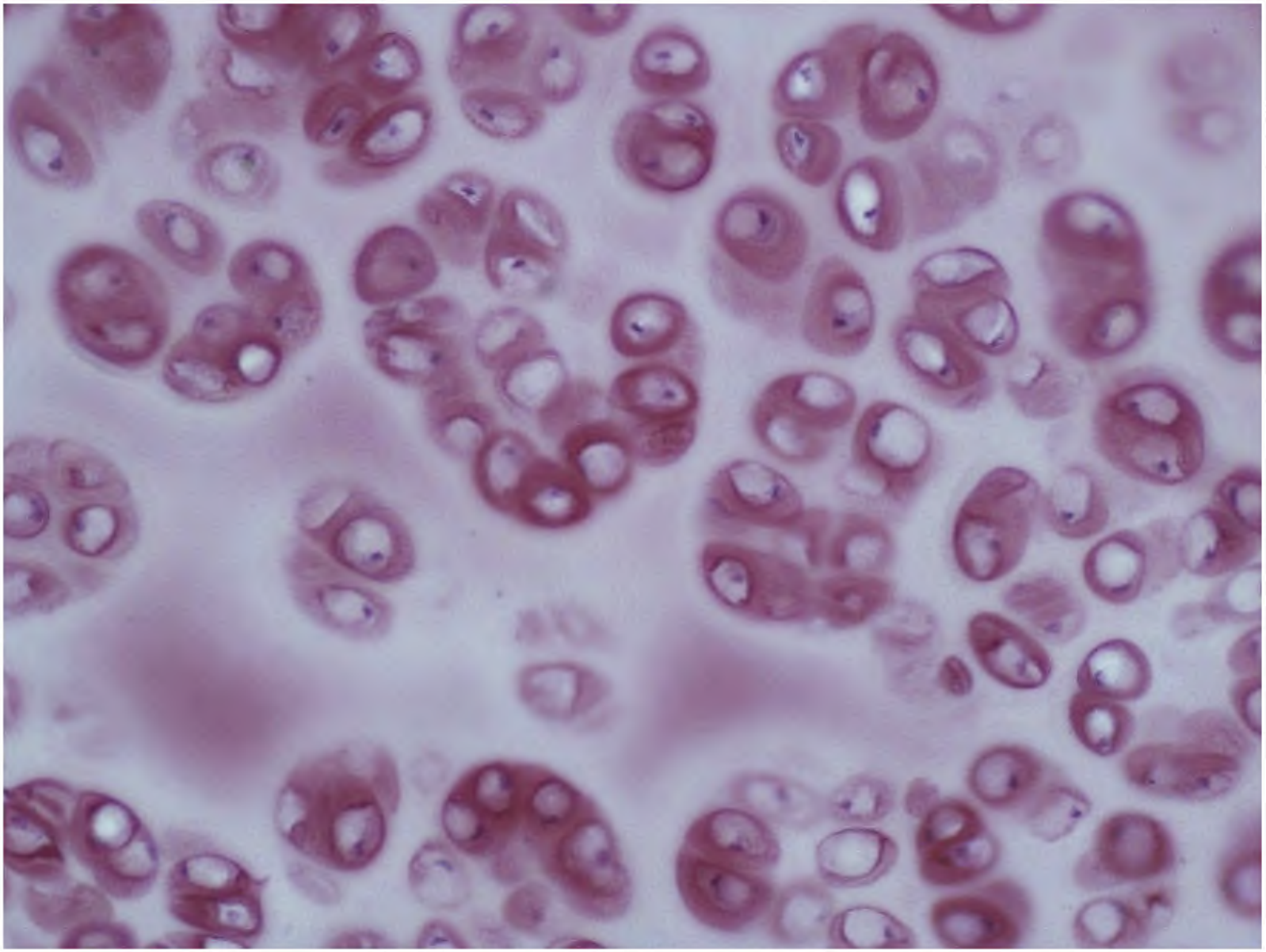

Препарат №63 «Гиалиновая хрящевая ткань. Поперечный срез ребра»
Окраска: гематоксилин - эозин

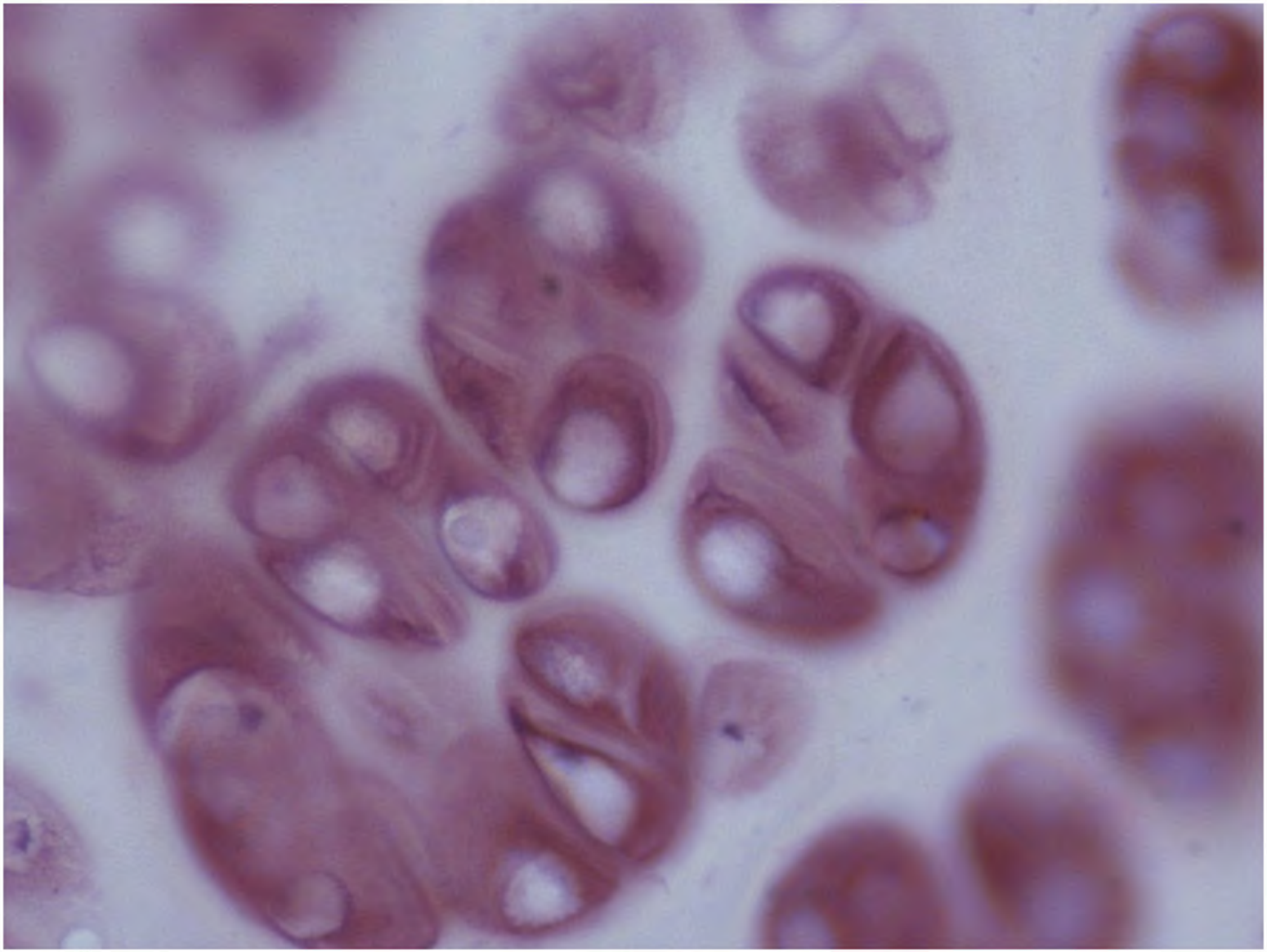

СТРОЕНИЕ ЭЛАСТИЧЕСКОГО ХРЯЩА

Специальная окраска: резорцинфуксин и орсеин

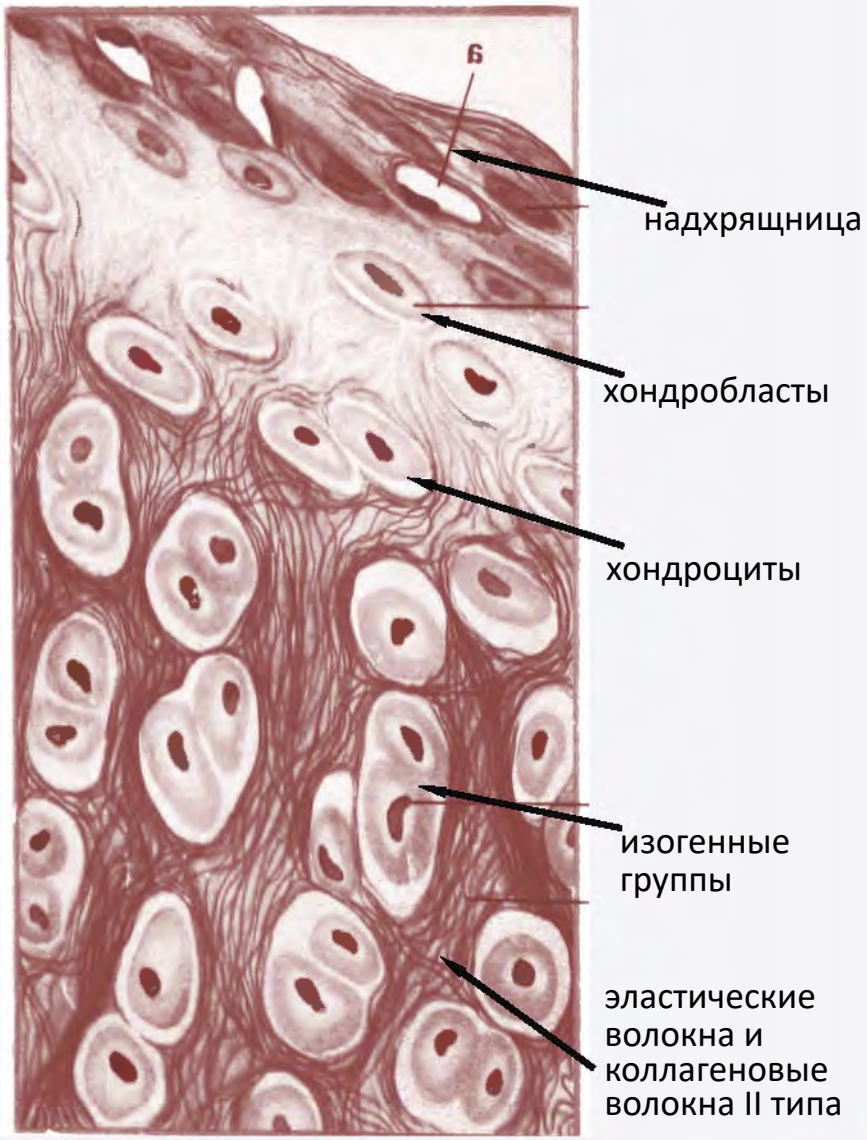

СТРОЕНИЕ ЭЛАСТИЧЕСКОГО ХРЯЩА

ПОПЕРЕЧНЫЙ СРЕЗ

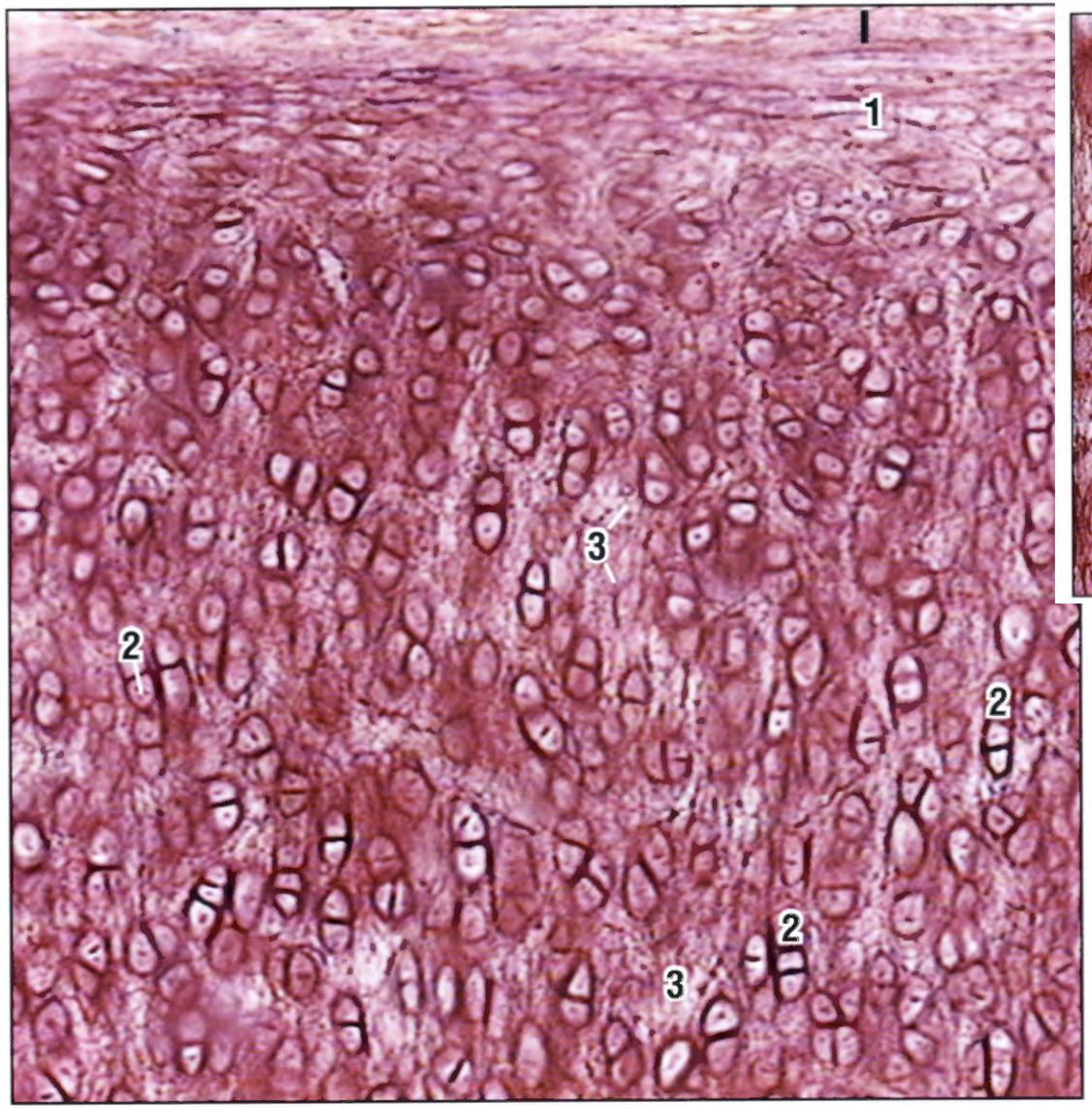

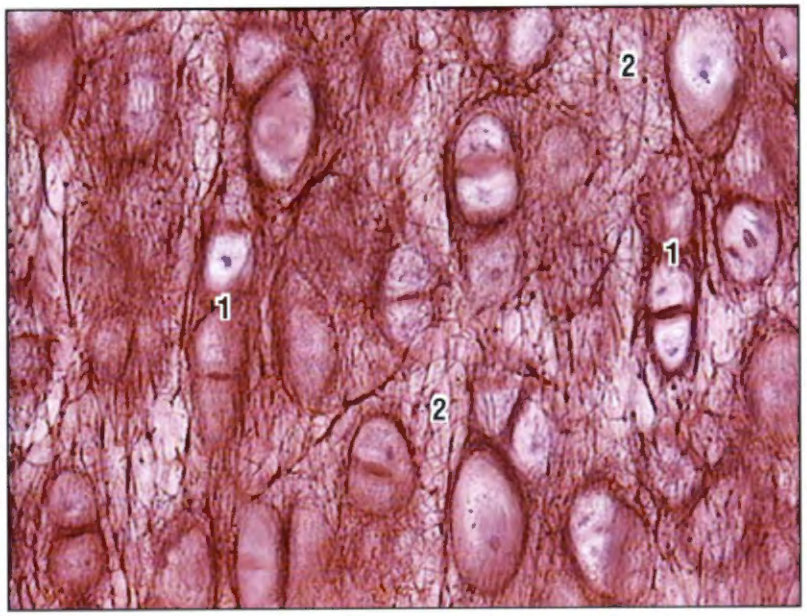

1- изогенные группы хондроцитов (колонки);
2- эластические волокна в межклеточном веществе хряща

Окраска: орсеин и гематоксилин

I- надхрящница:
1- одиночные хондроциты;
2- изогенные группы хондроцитов (колонки);
3- межклеточное вещество хряща с эластическими волокнами

Препарат №64 «Эластическая хрящевая ткань. Срез ушной раковины»
Окраска: орсеин

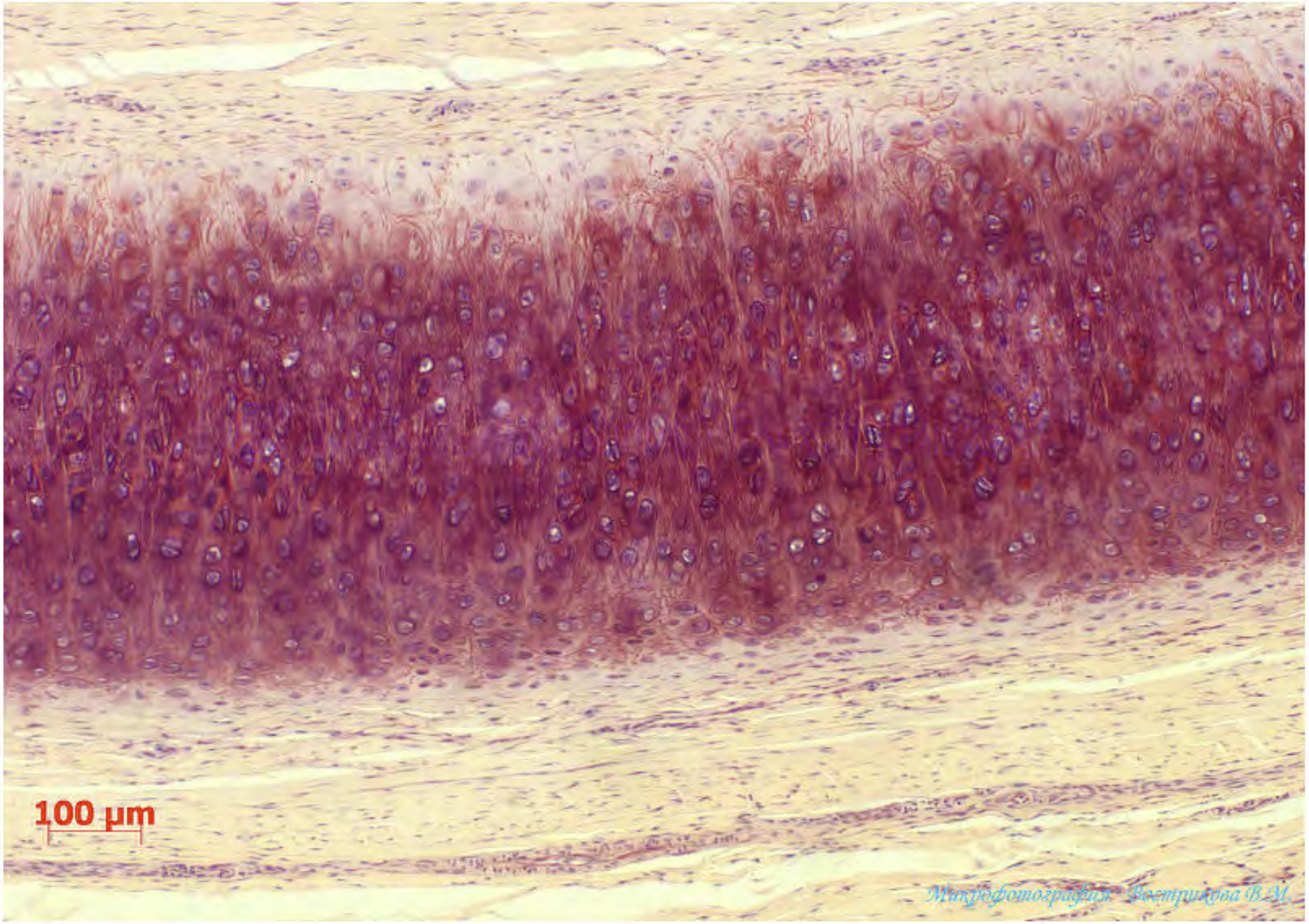

Препарат №64 «Эластическая хрящевая ткань. Срез ушной раковины»
Окраска: орсеин

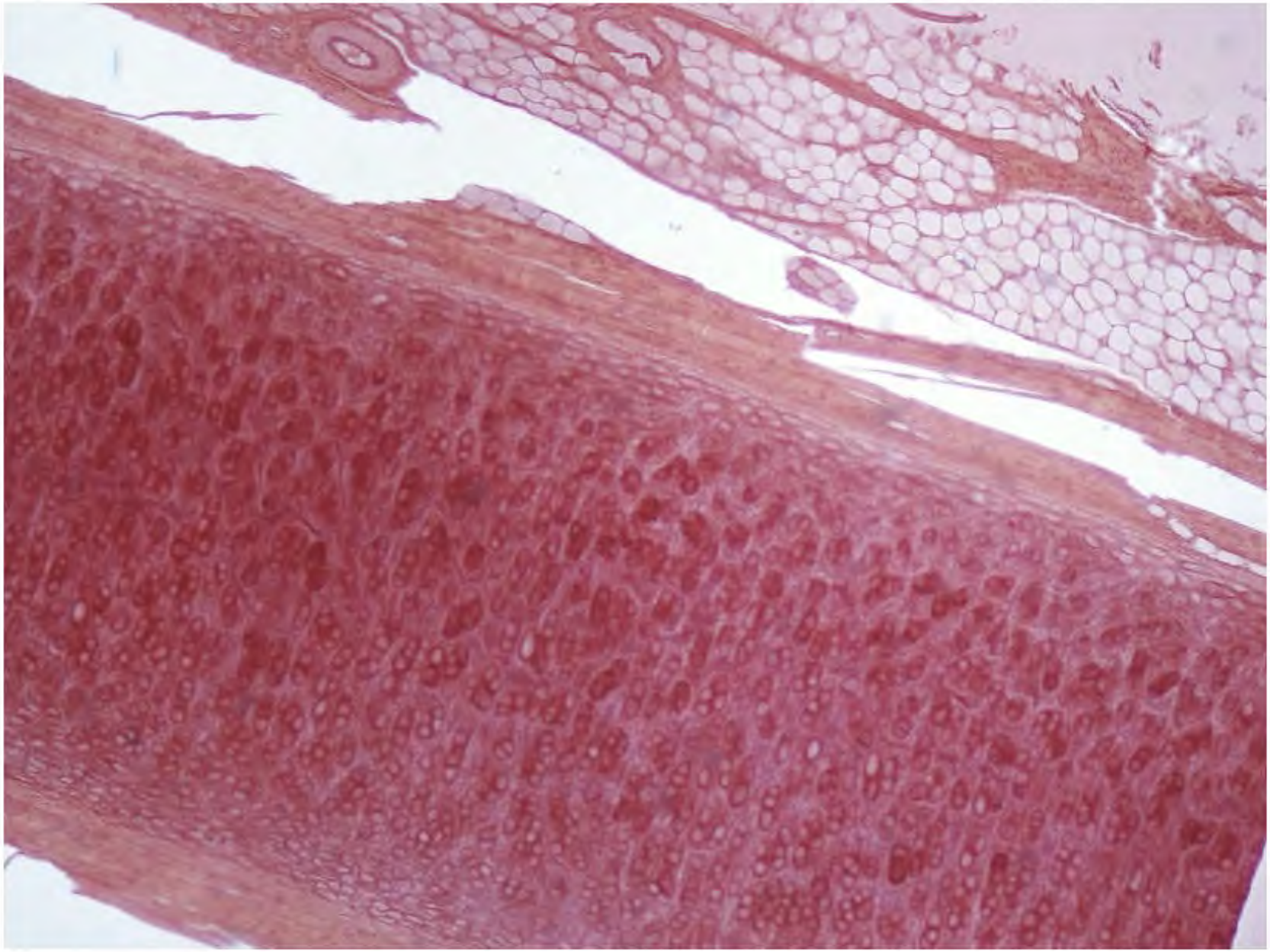

Препарат №64 «Эластическая хрящевая ткань. Срез ушной раковины»
Окраска: орсеин

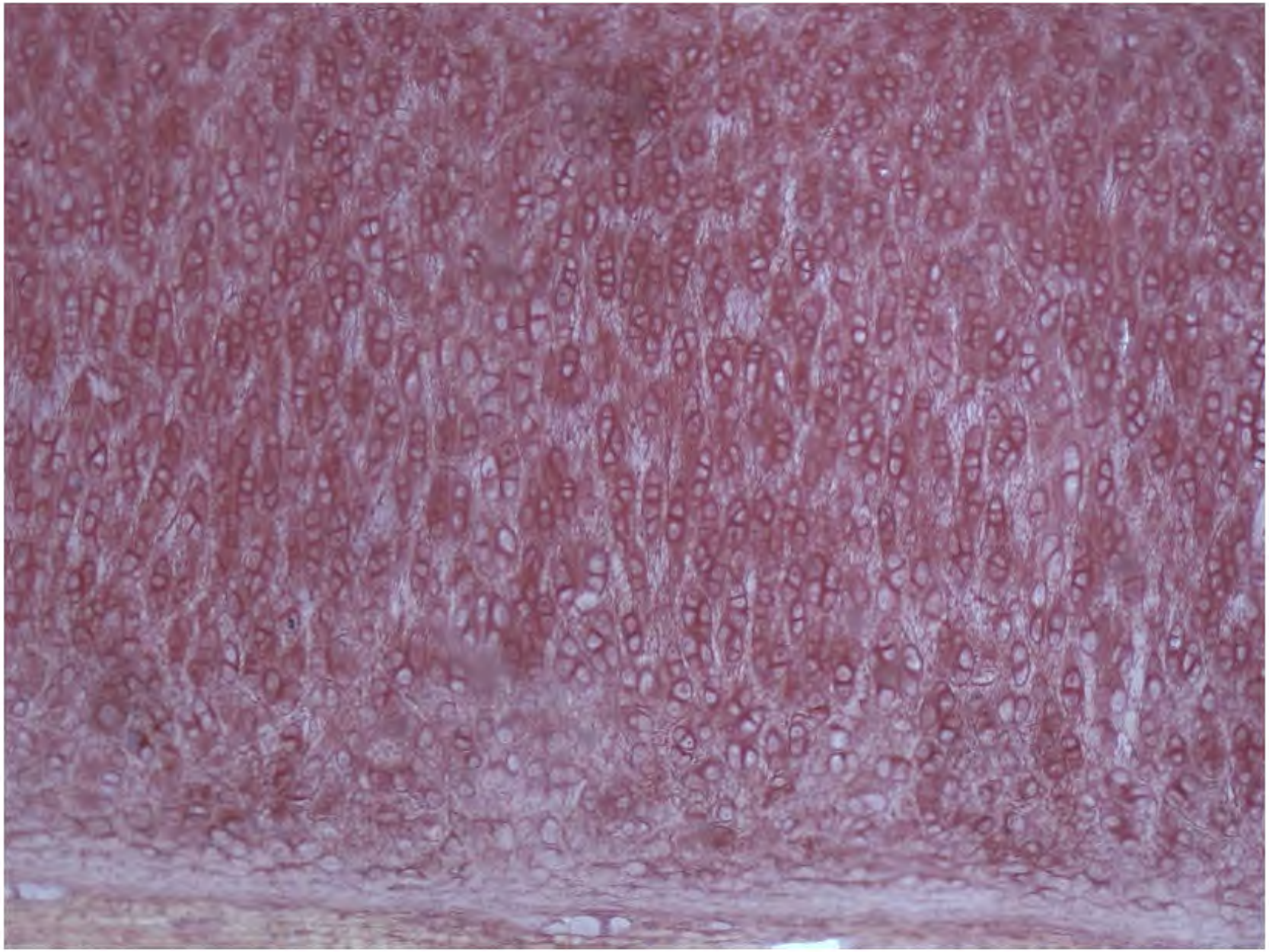

Препарат №64 «Эластическая хрящевая ткань. Срез ушной раковины»
Окраска: орсеин

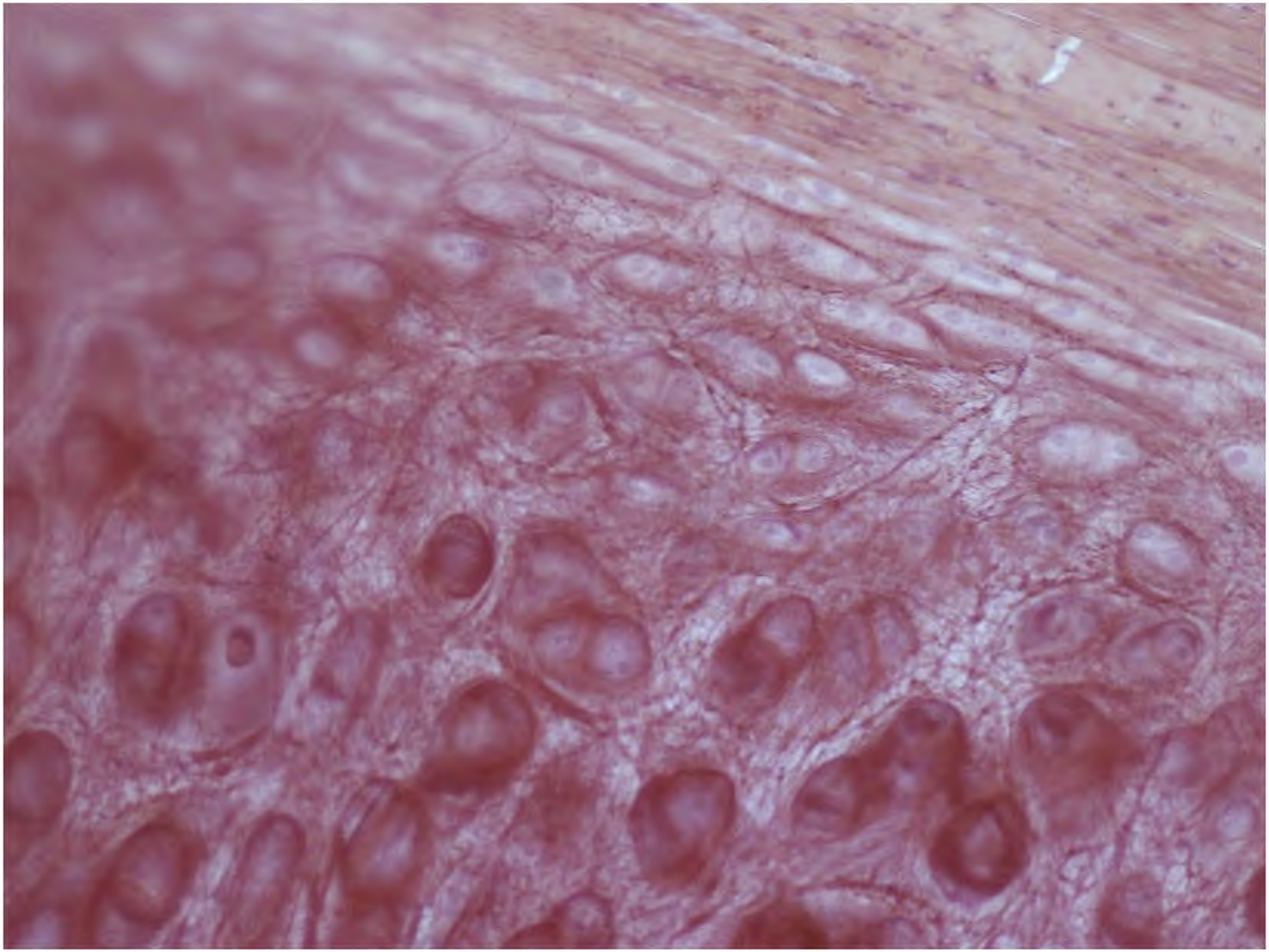

Препарат №64 «Эластическая хрящевая ткань. Срез ушной раковины»
Окраска: орсеин

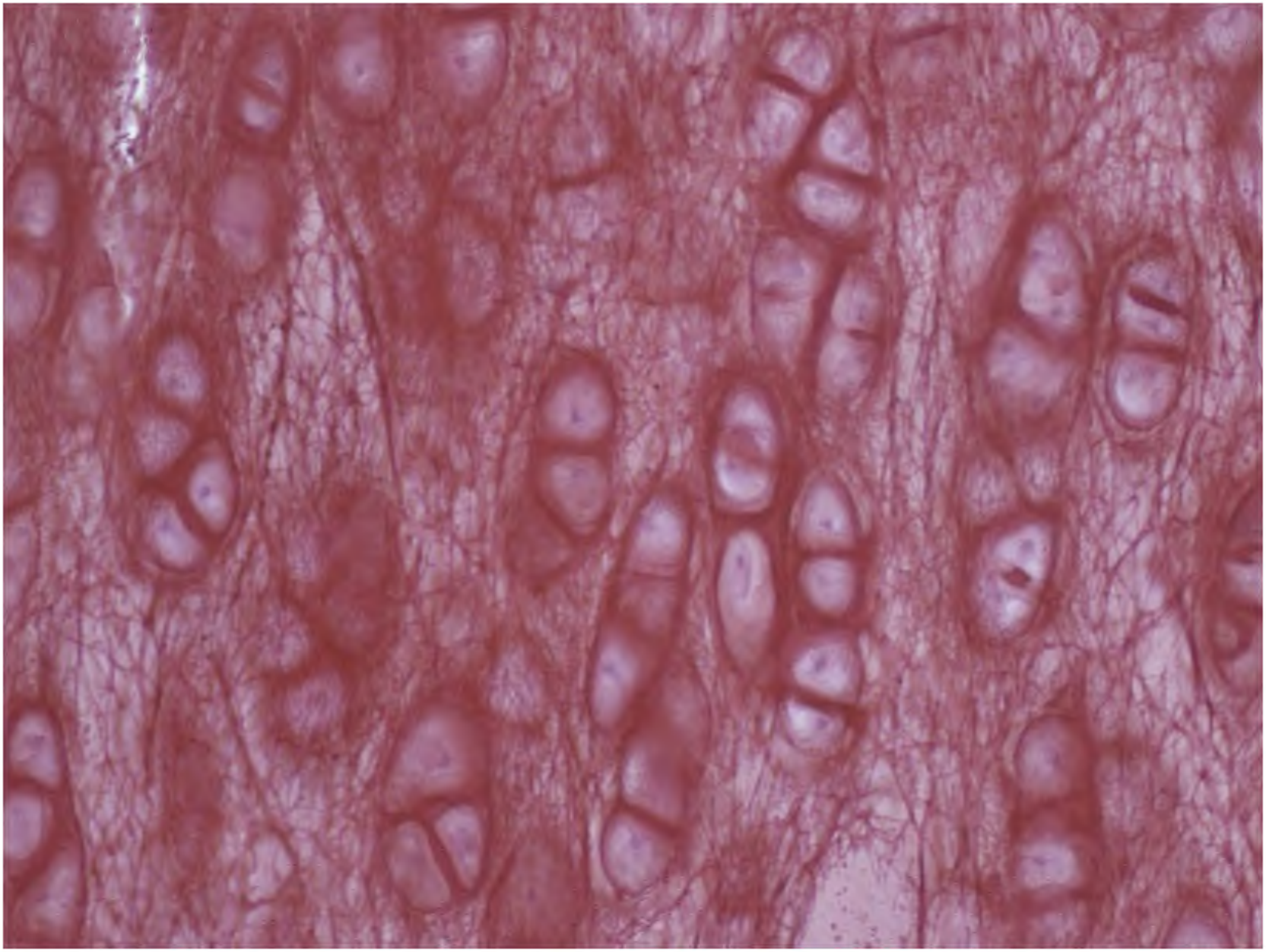

ВОЛОКНИСТАЯ ХРЯЩЕВАЯ ТКАНЬ МЕЖПОЗВОНОЧНОГО ДИСКА

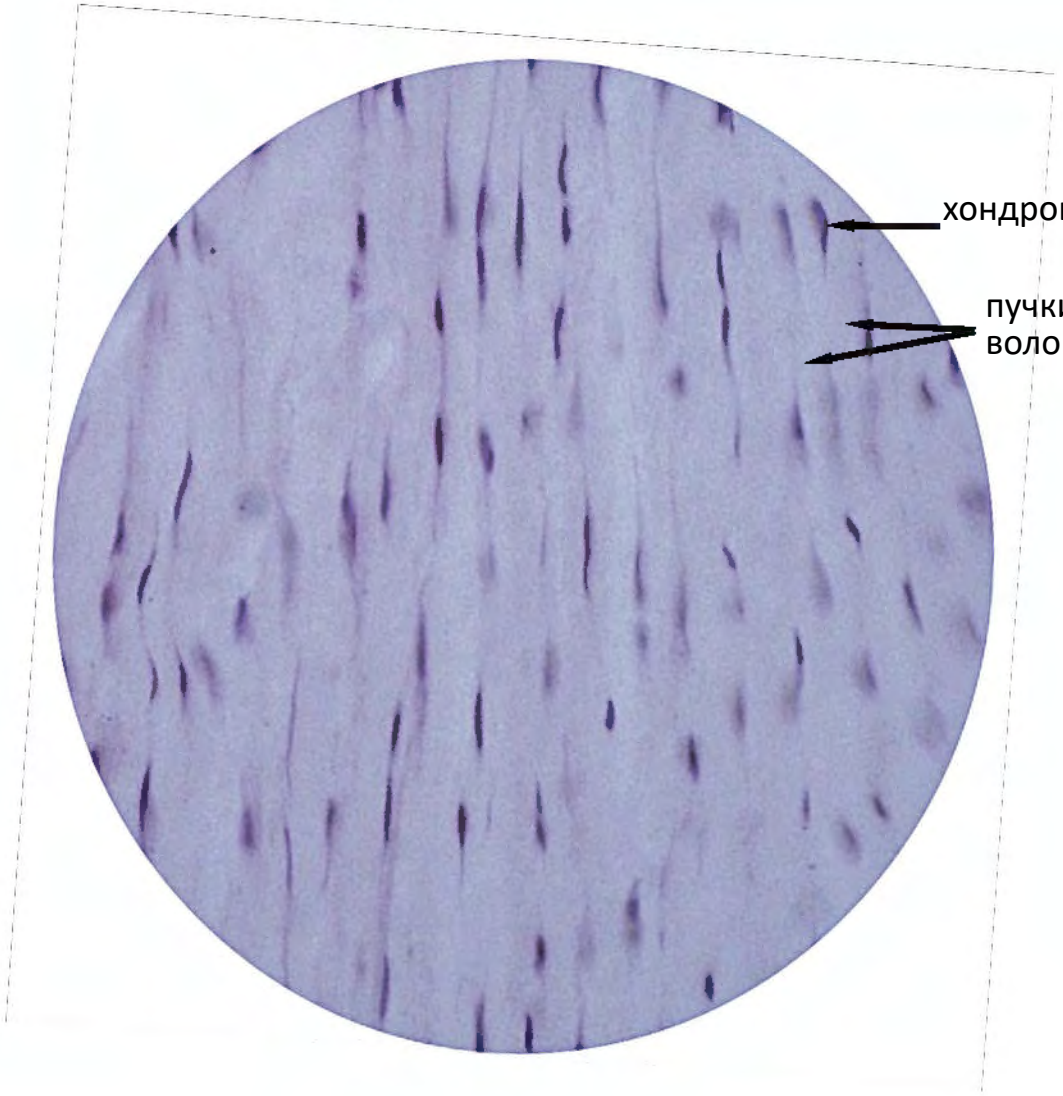

- Изогенных групп нет или они состоят из 2-х хондроцитов
- НЕТ надхрящницы
- НЕТ аппозиционного роста

ВОЛОКНИСТАЯ ХРЯЩЕВАЯ ТКАНЬ МЕЖПОЗВОНОЧНОГО ДИСКА

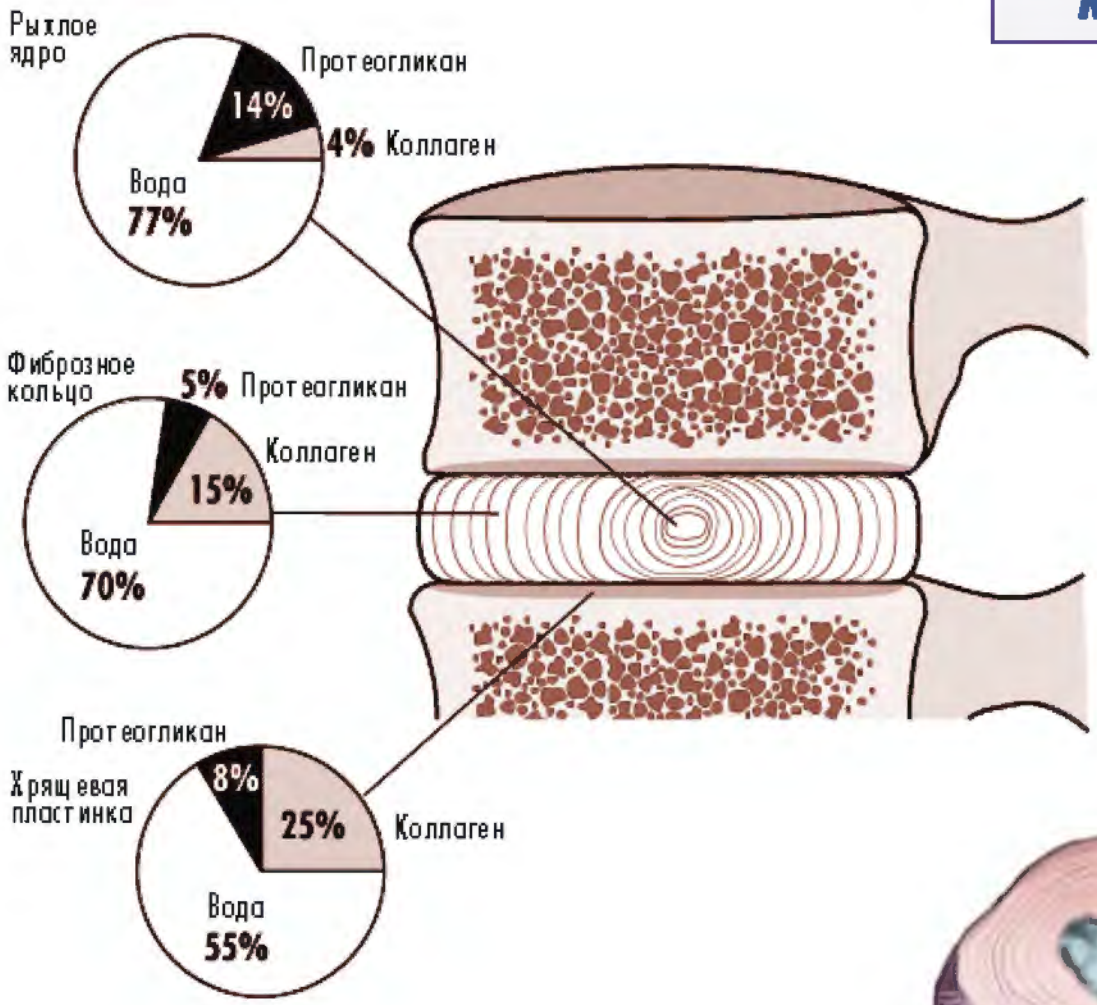

Препарат №65 «Волокнистая хрящевая ткань. Срез межпозвоночного диска»
Окраска: гематоксилин-эозин

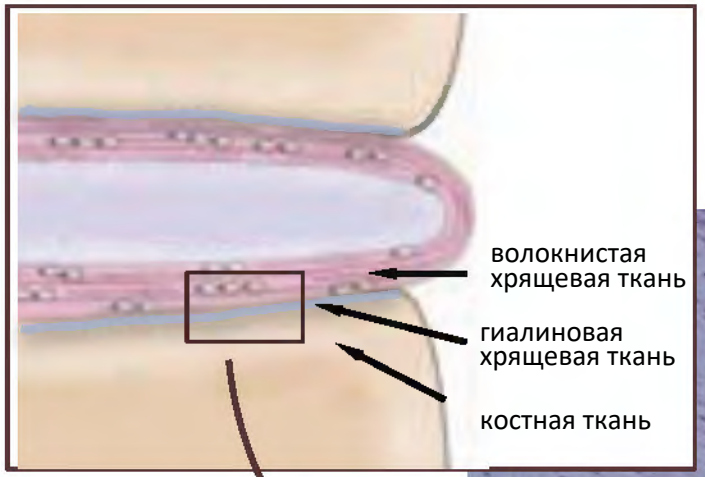

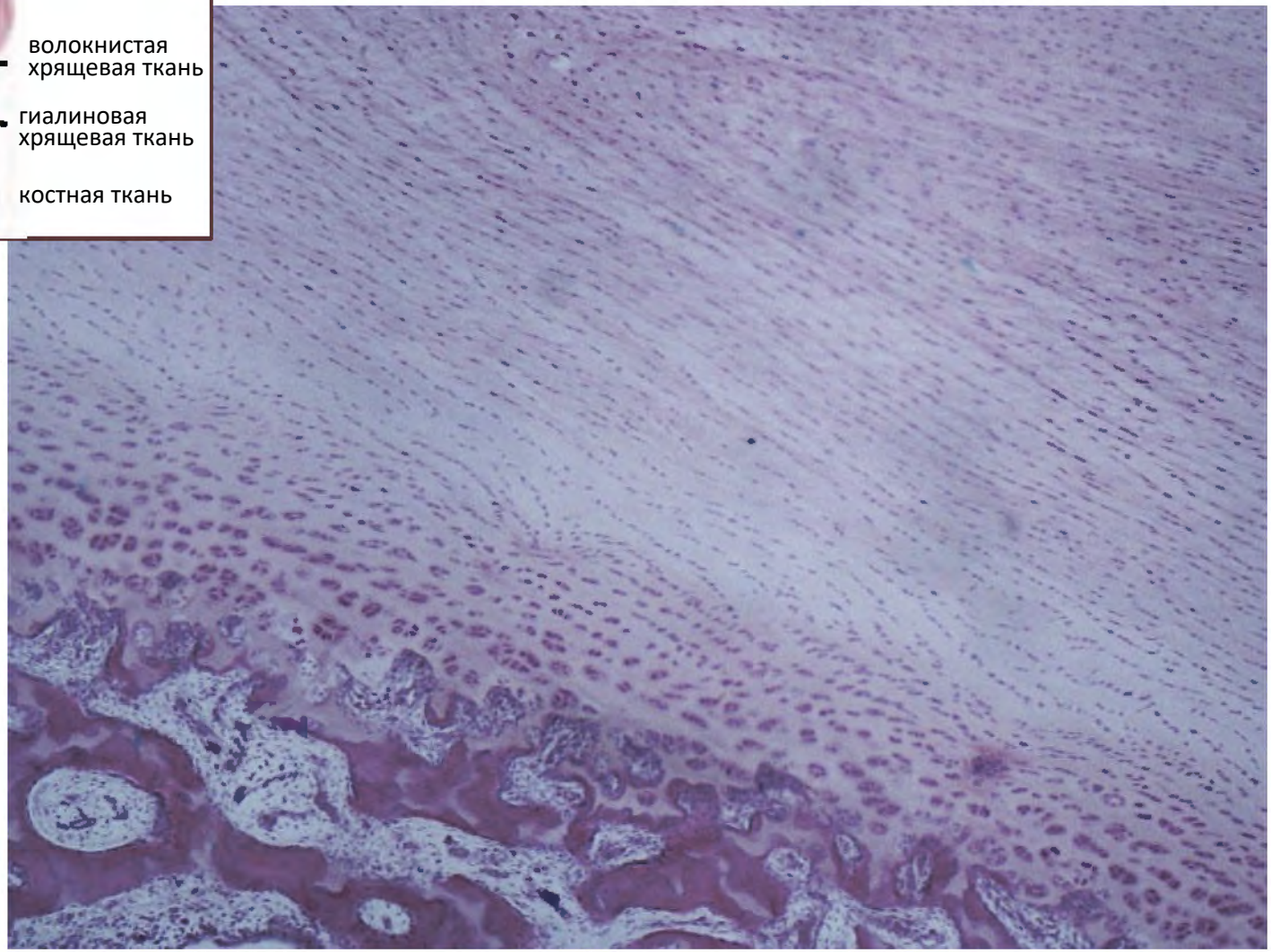

Препарат №65 «Волокнистая хрящевая ткань. Срез межпозвоночного диска»
Окраска: гематоксилин-эозин



Препарат №65 «Волокнистая хрящевая ткань. Срез межпозвоночного диска»
Окраска: гематоксилин-эозин

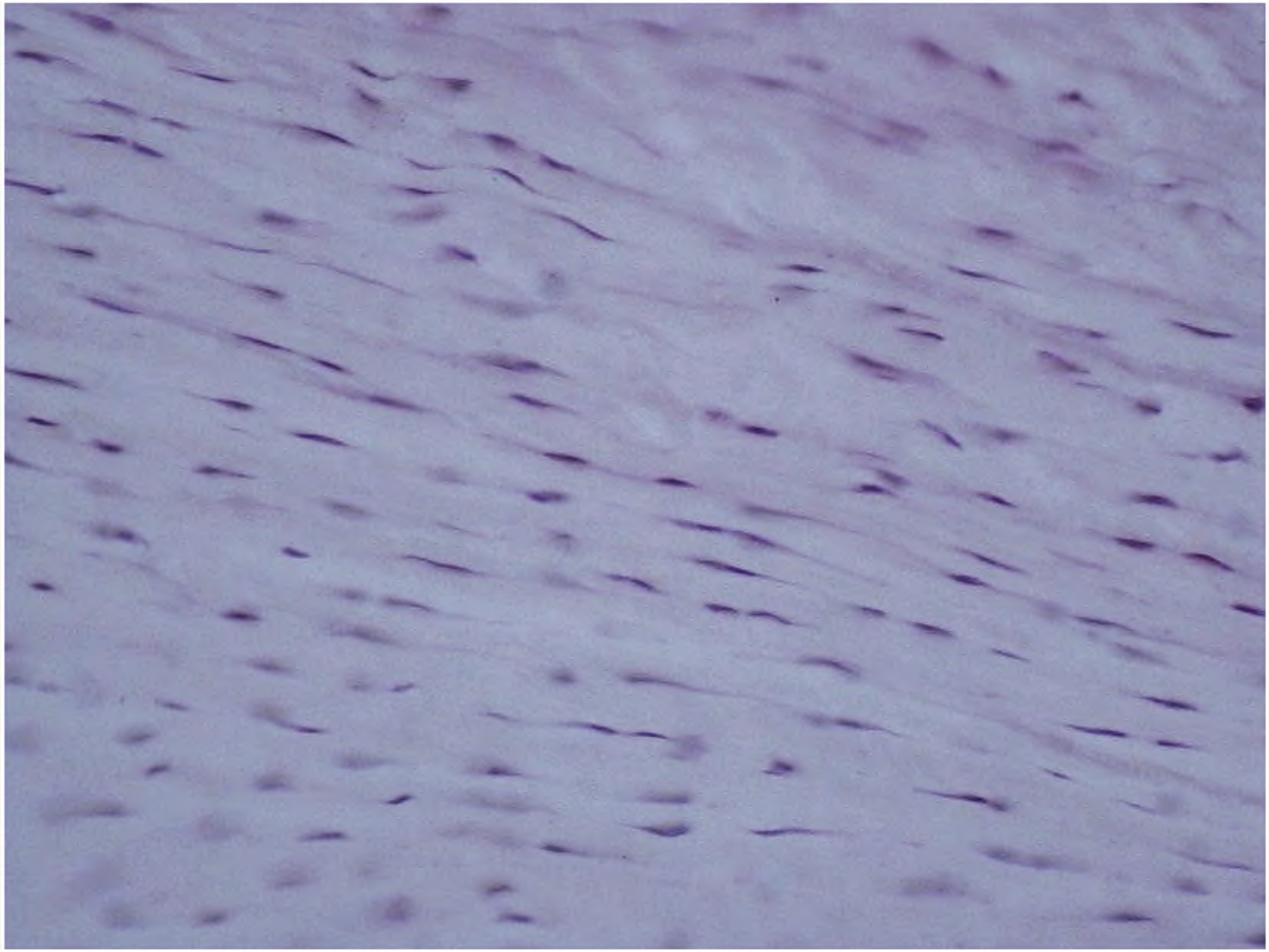

КОСТНЫЕ ТКАНИ

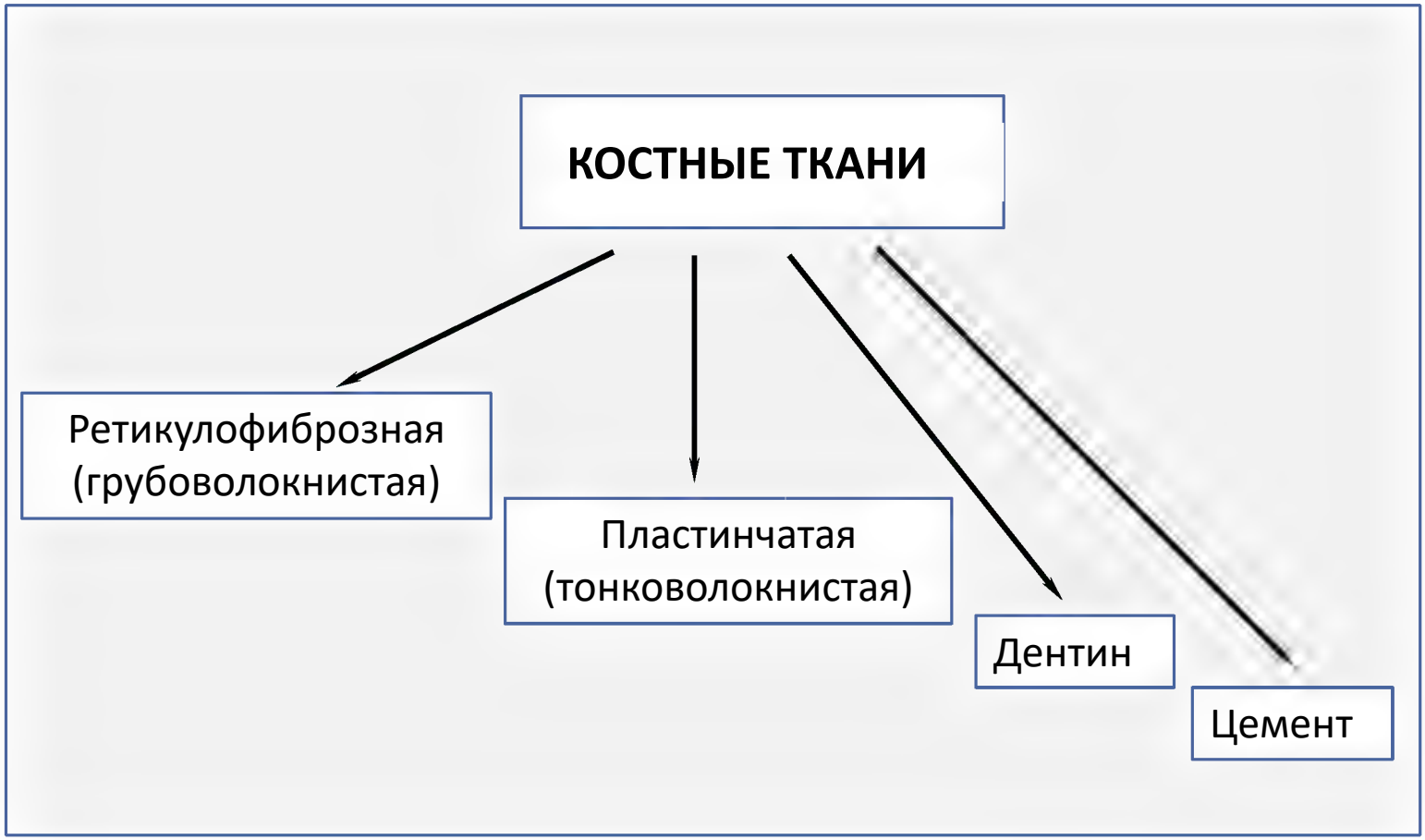

СТРОЕНИЕ КОСТНОЙ ТКАНИ

КЛЕТКИ

- ✓ Остеобласты
- ✓ Остеоциты
- ✓ Остеокласты

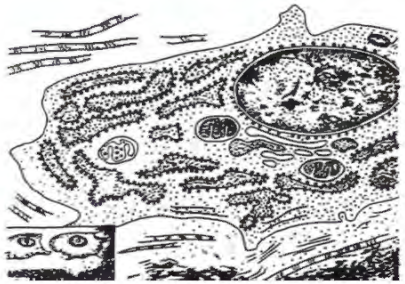

А.

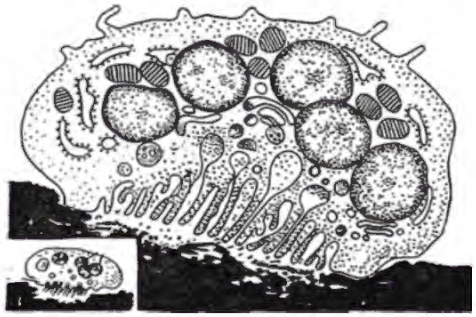

В.

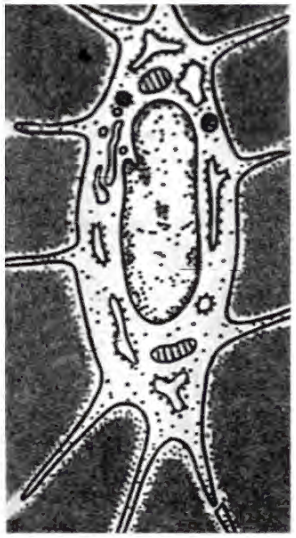

Б.

МЕЖКЛЕТОЧНОЕ ВЕЩЕСТВО

- ➢ Вода – 25%
- ➢ Неорганические вещества – 50%

(кристаллы гидроксиаппатита Ca^{2+})

- ➢ Органические вещества – 25%

o Протеогликаны –

- Белки
- ГАГ: - *гиалуроновая кислота,*

- *хондроитин сульфат,*
- *кератан сульфат*

o Гликопротеины -

- *Остеонектин*
- *Остеопонтин*

o Волокна -

- *Коллаген I типа*

(включают 90-95% солей Ca^{2+})

- *Коллагены других типов*

ДИФФЕРОНЫ КОСТНОЙ ТКАНИ

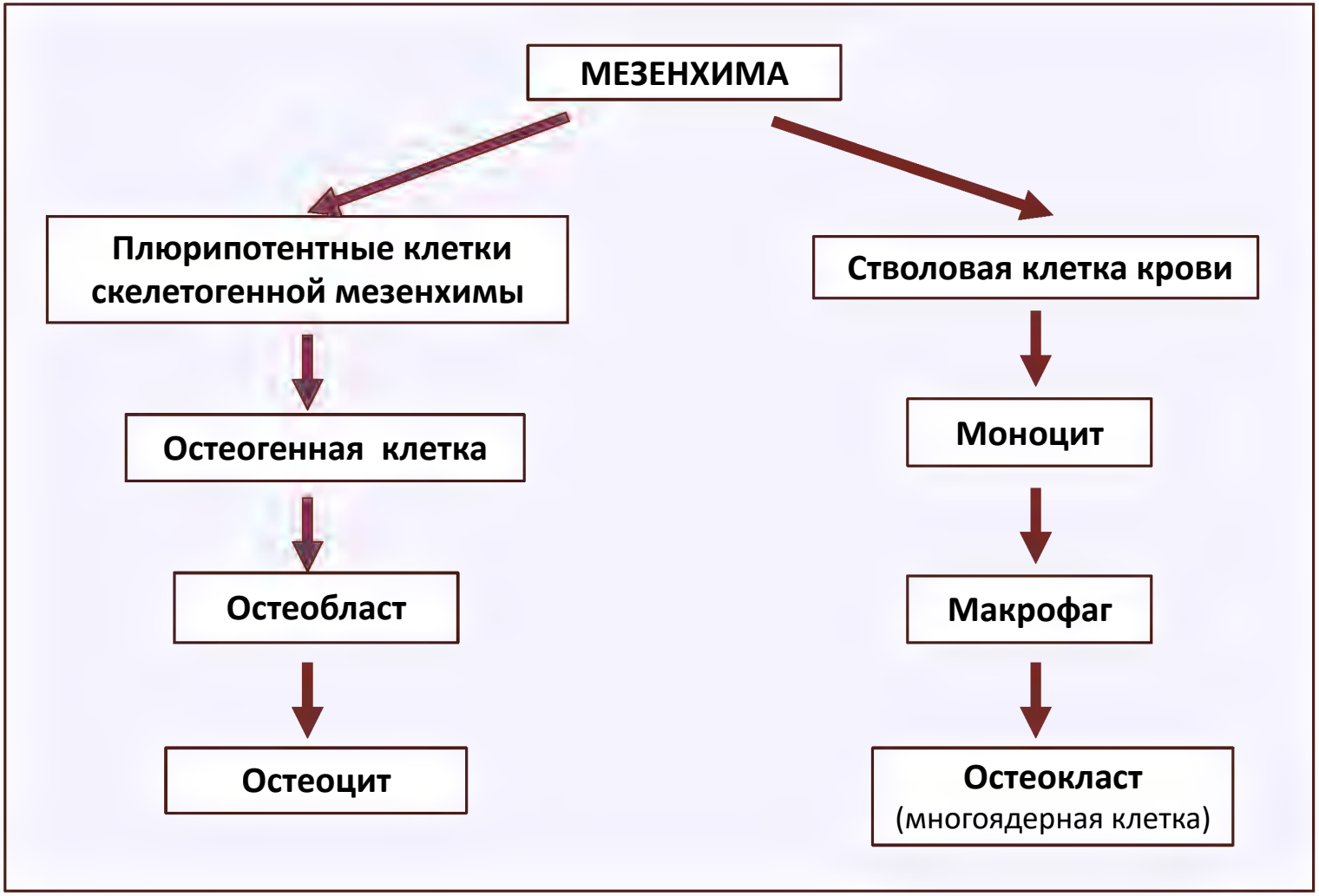

КЛЕТКИ КОСТНОЙ ТКАНИ

ОСТЕОБЛАСТ

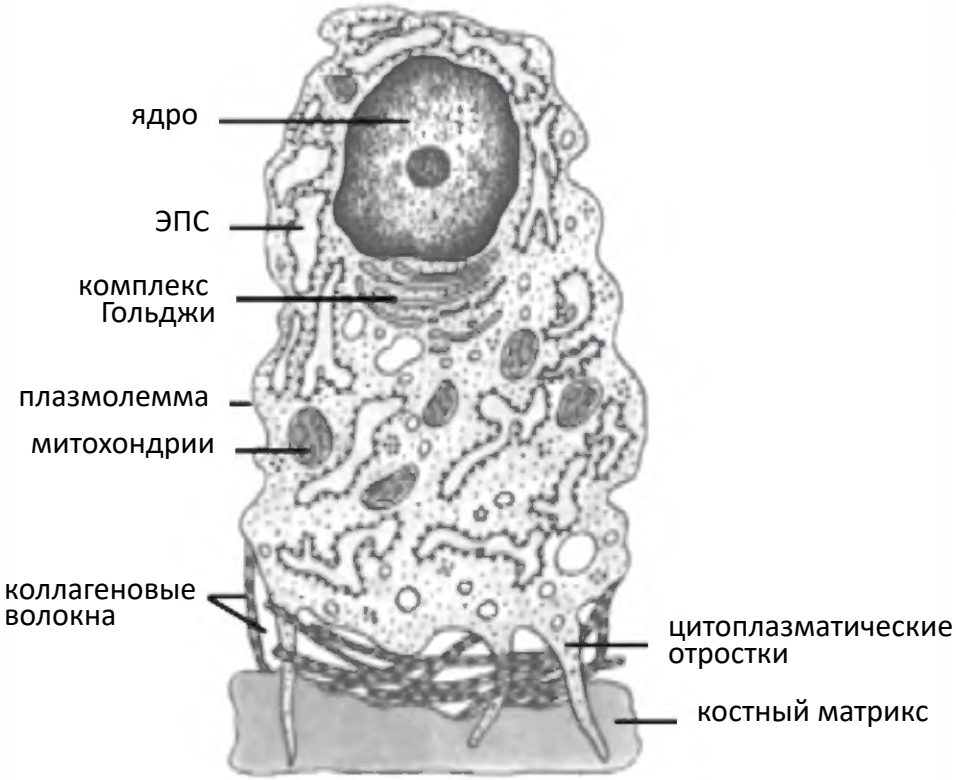

ОСТЕОЦИТ

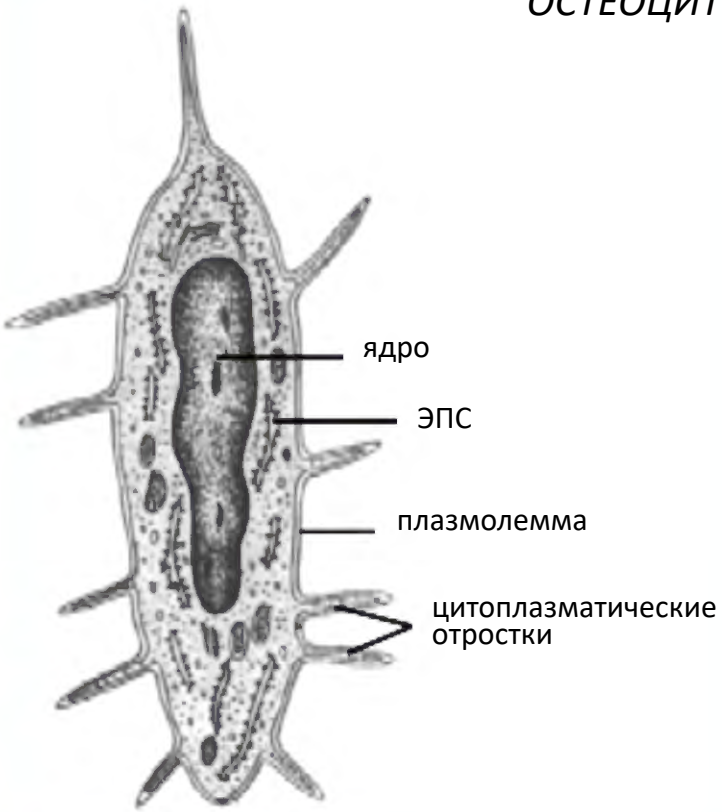

КЛЕТКИ КОСТНОЙ ТКАНИ

ОСТЕОКЛАСТ

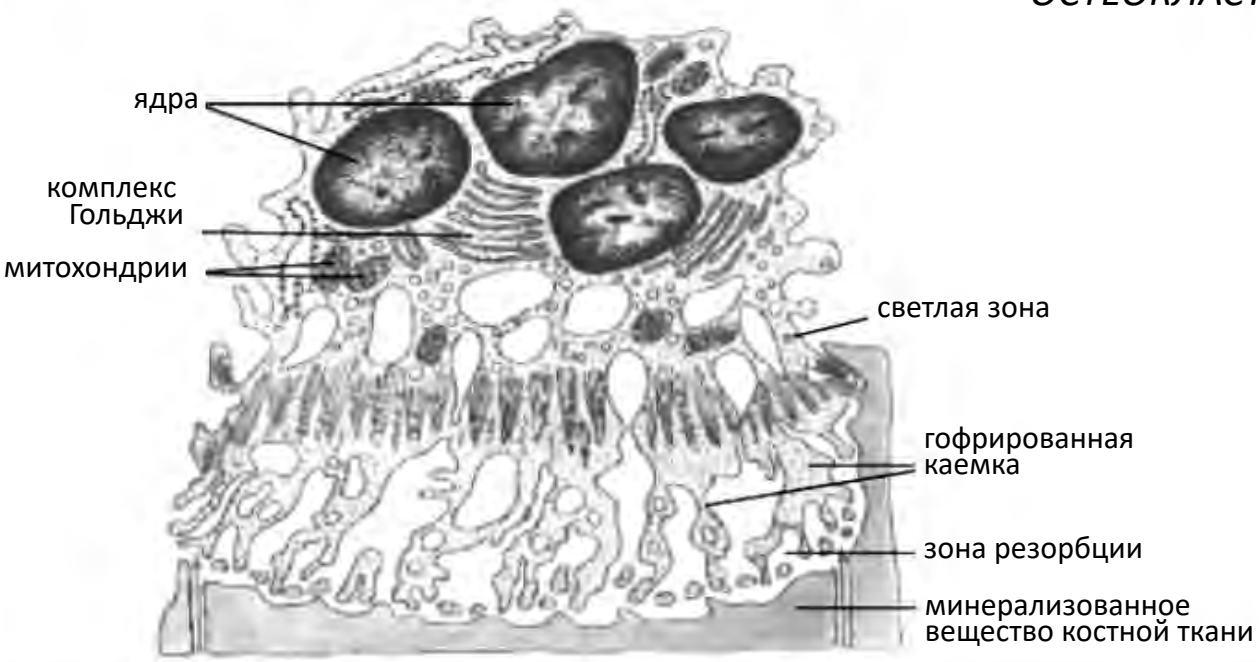

ВИДЫ КОСТНОЙ ТКАНИ

РЕТИКУЛОФИБРОЗНАЯ

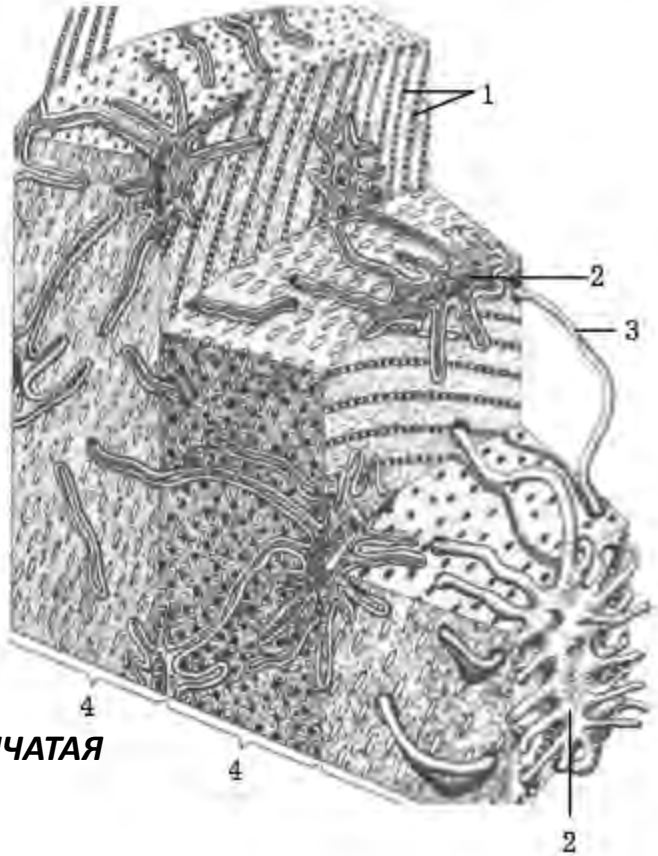

ПЛАСТИНЧАТАЯ

ГРУБОВОЛОКНИСТАЯ КОСТНАЯ ТКАНЬ

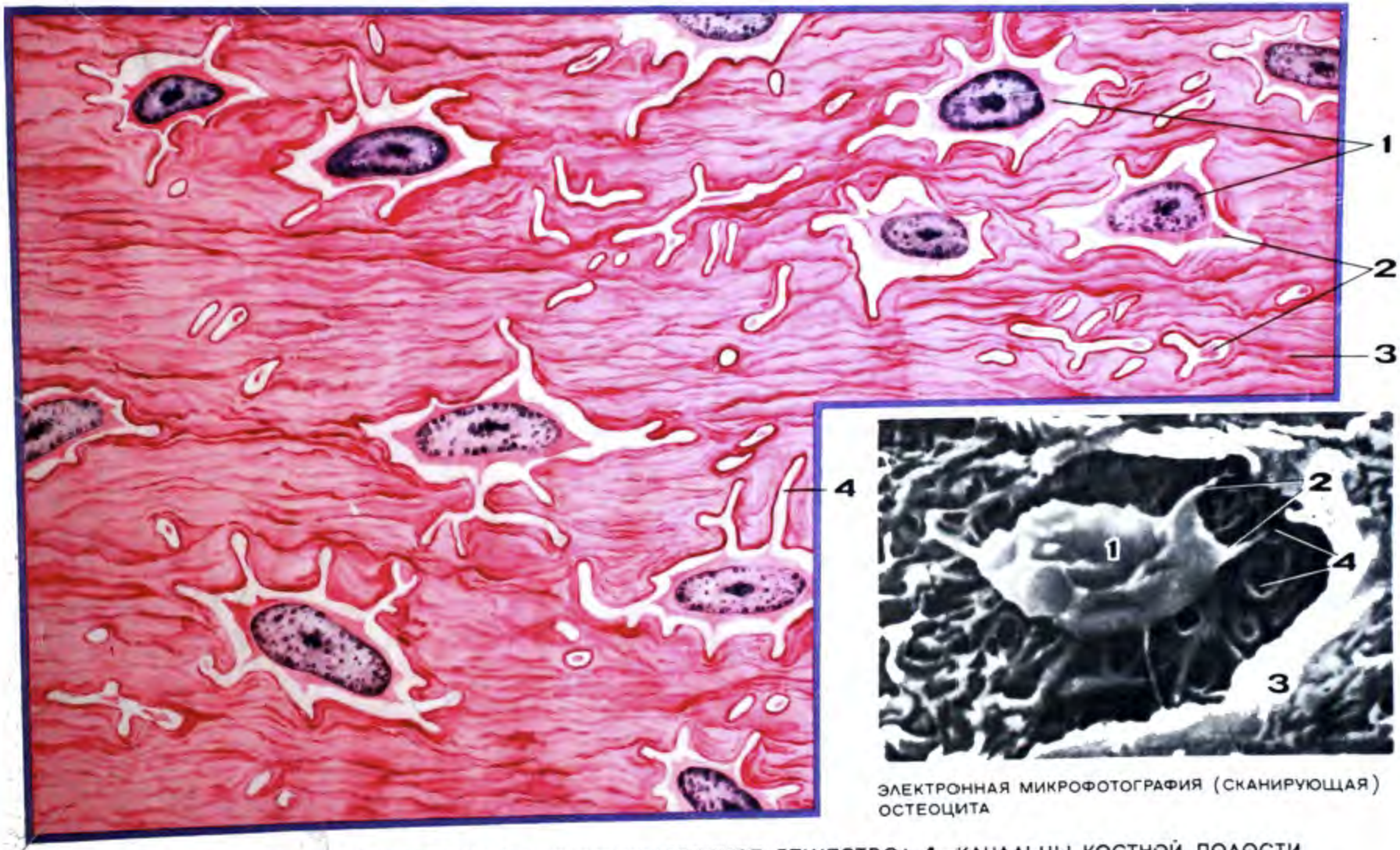

ЭЛЕКТРОННАЯ МИКРОФОТОГРАФИЯ (СКАНИРУЮЩАЯ) ОСТЕОЦИТА

1 - ОСТЕОЦИТЫ; 2 - ОТРОСТКИ ОСТЕОЦИТОВ; 3 - МЕЖКЛЕТОЧНОЕ ВЕЩЕСТВО; 4 - КАНАЛЬЦЫ КОСТНОЙ ПОЛОСТИ

ГРУБОВОЛОКНИСТАЯ КОСТНАЯ ТКАНЬ

Коллагеновые волокна

Ядро остеоцита

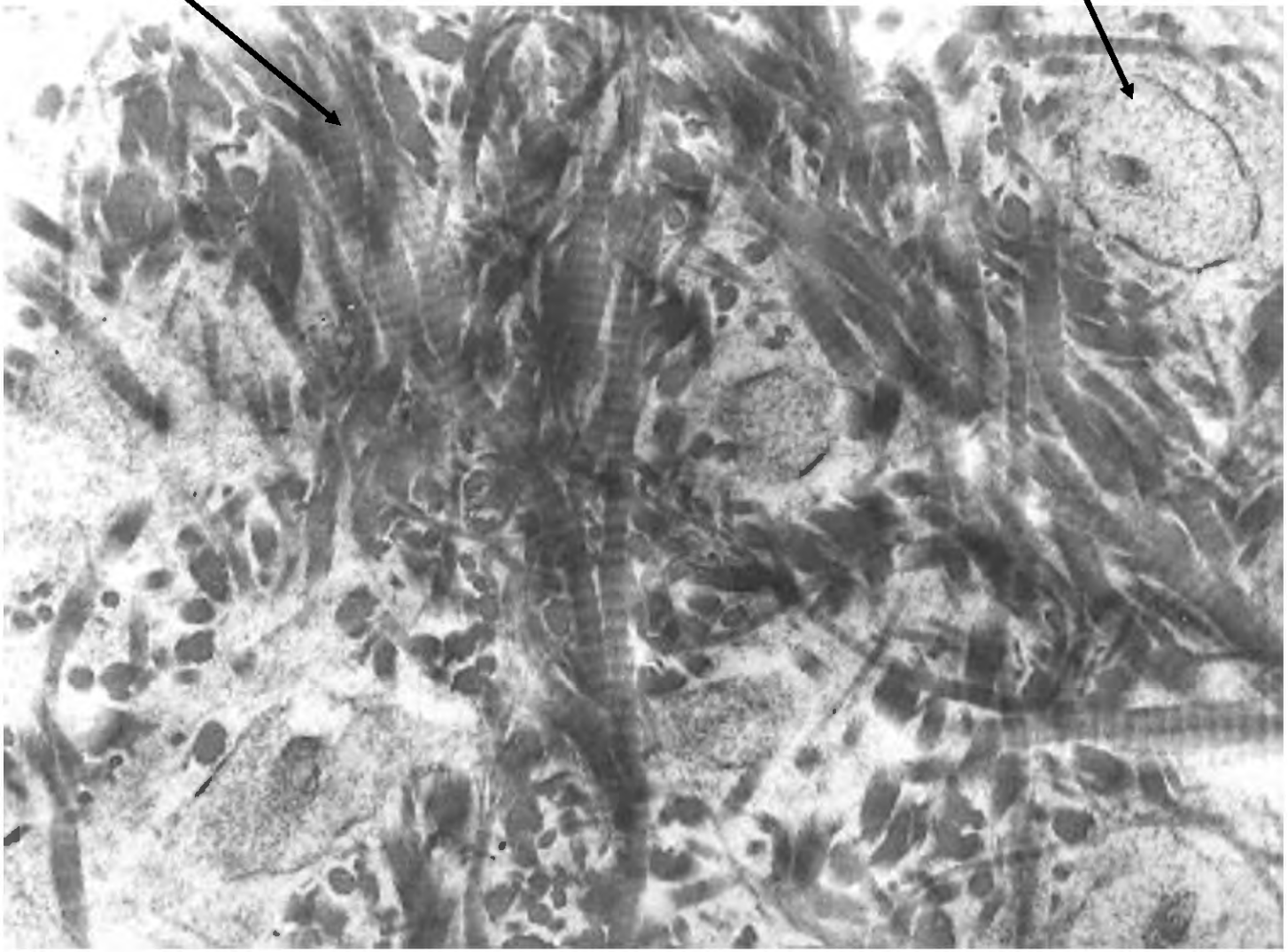

ПЛАСТИНЧАТАЯ КОСТНАЯ ТКАНЬ

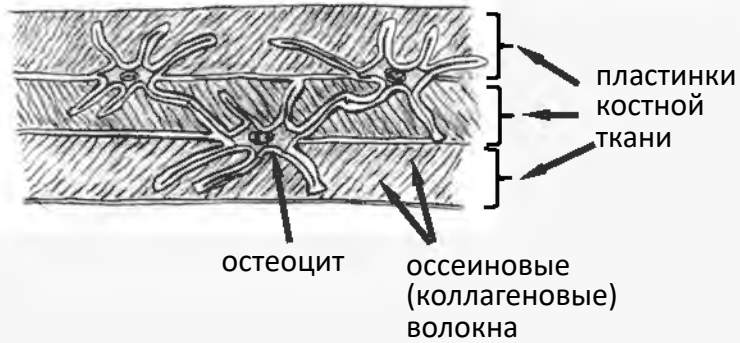

ПЛАСТИНКИ КОСТНОЙ ТКАНИ

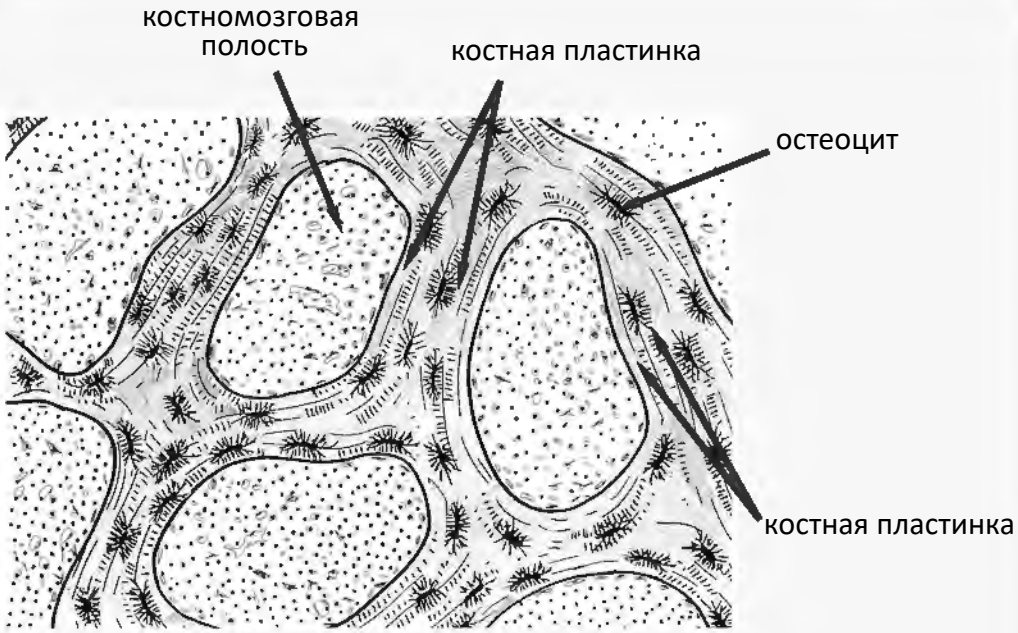

ГУБЧАТОЕ ВЕЩЕСТВО КОСТИ

ОСТЕОН КОМПАКТНОГО ВЕЩЕСТВА КОСТИ

КОСТЬ КАК ОРГАН

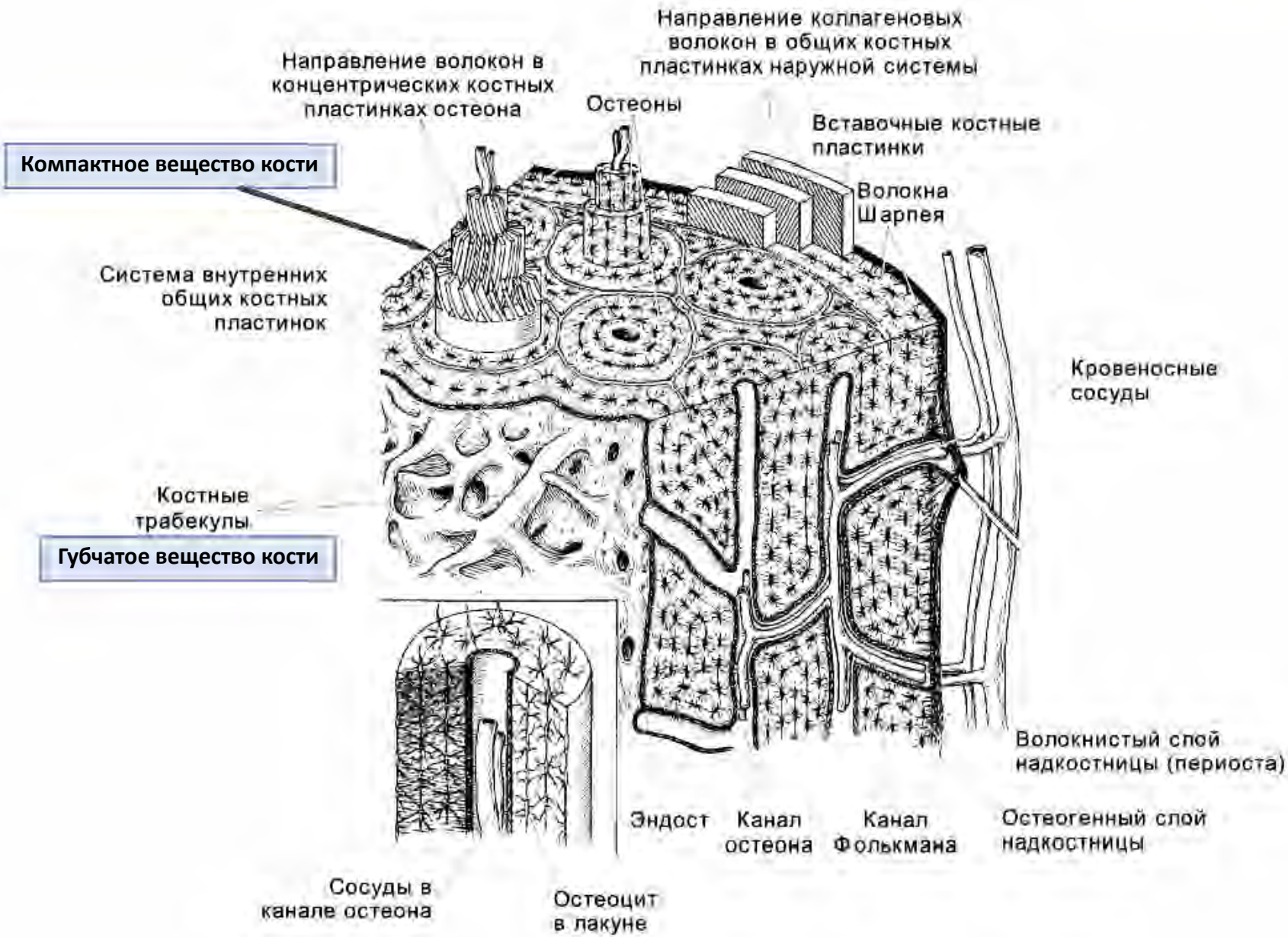

ПЛАСТИНЧАТАЯ КОСТНАЯ ТКАНЬ

КОСТЬ КАК ОРГАН

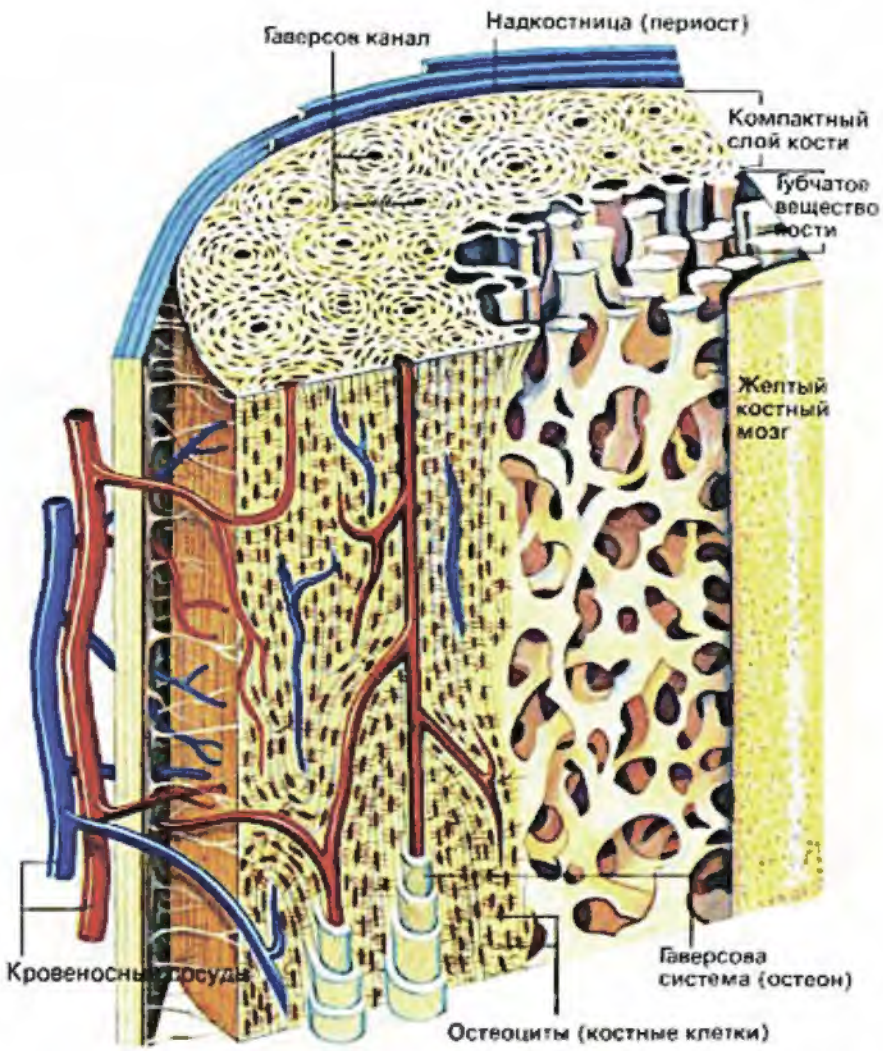

Шарпеевские волокна

НАДКОСТНИЦА - 2 слоя

- **Наружный – фиброзный**
- **Внутренний - остеогенный**

остеогенные клетки

остеобласты

остеоциты

В составе наружных генеральных пластинок

КАНАЛ ОСТЕОНА

остеогенные клетки

остеобласты

остеоциты

в составе пластинок остеона

(изнутри)

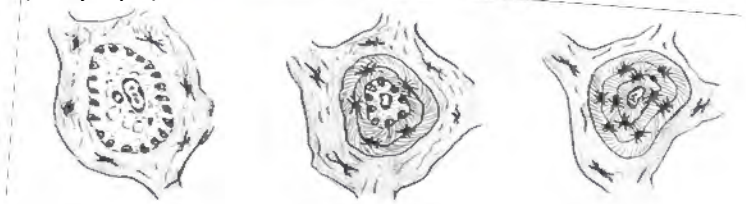

ЭНДОСТ – 1 слой

остеогенные клетки

остеобласты

остеоциты

в составе внутренних генеральных пластинок

Препарат №67 «Тонковолокнистая пластинчатая костная ткань. Поперечный срез диафиза трубчатой кости». *Окраска по методу Шморля*

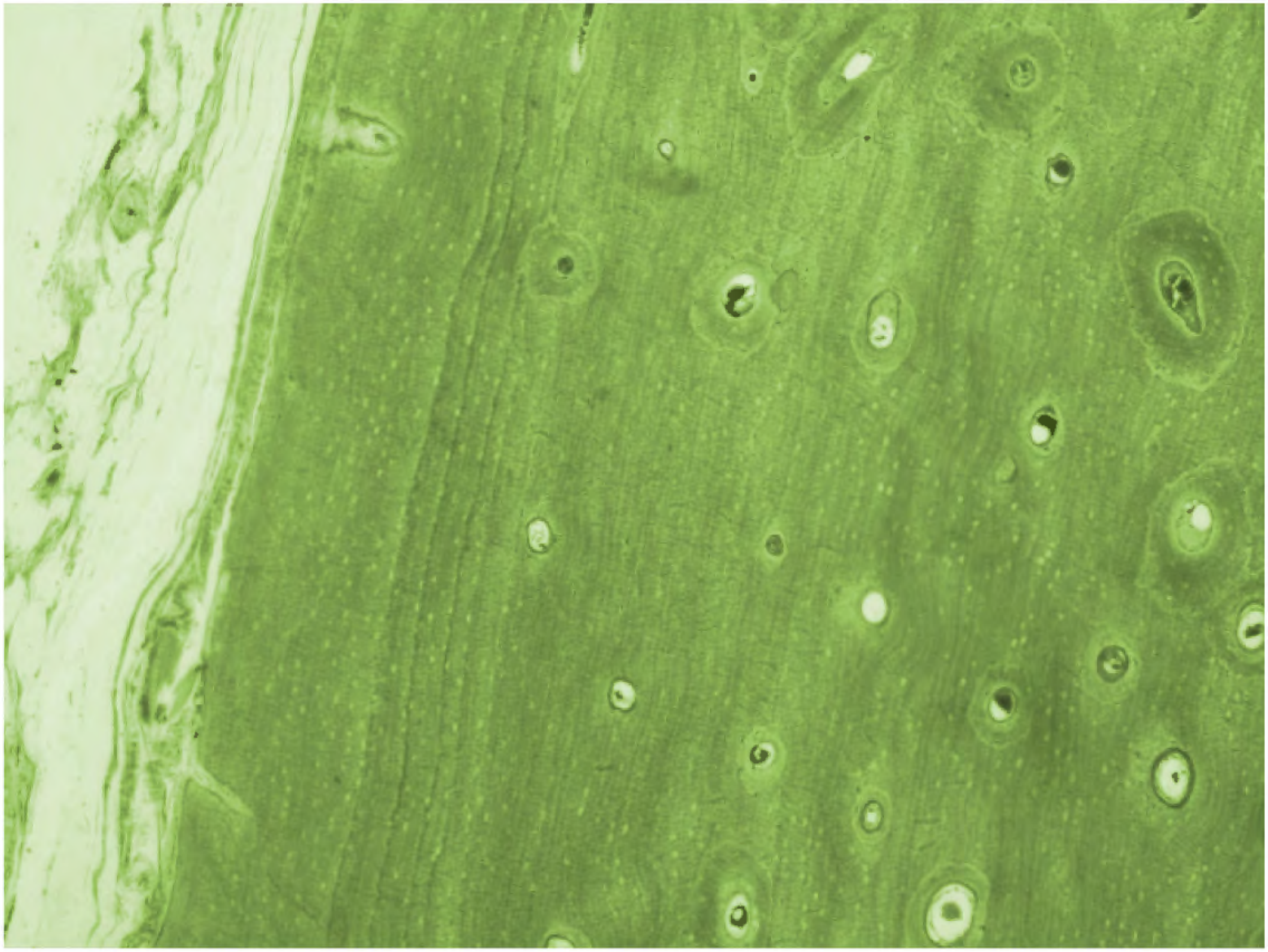

Препарат №67 «Тонковолокнистая пластинчатая костная ткань. Поперечный срез диафиза трубчатой кости». *Окраска по методу Шморля*



Препарат №67 «Тонковолокнистая пластинчатая костная ткань. Поперечный срез диафиза трубчатой кости». *Окраска по методу Шморля*

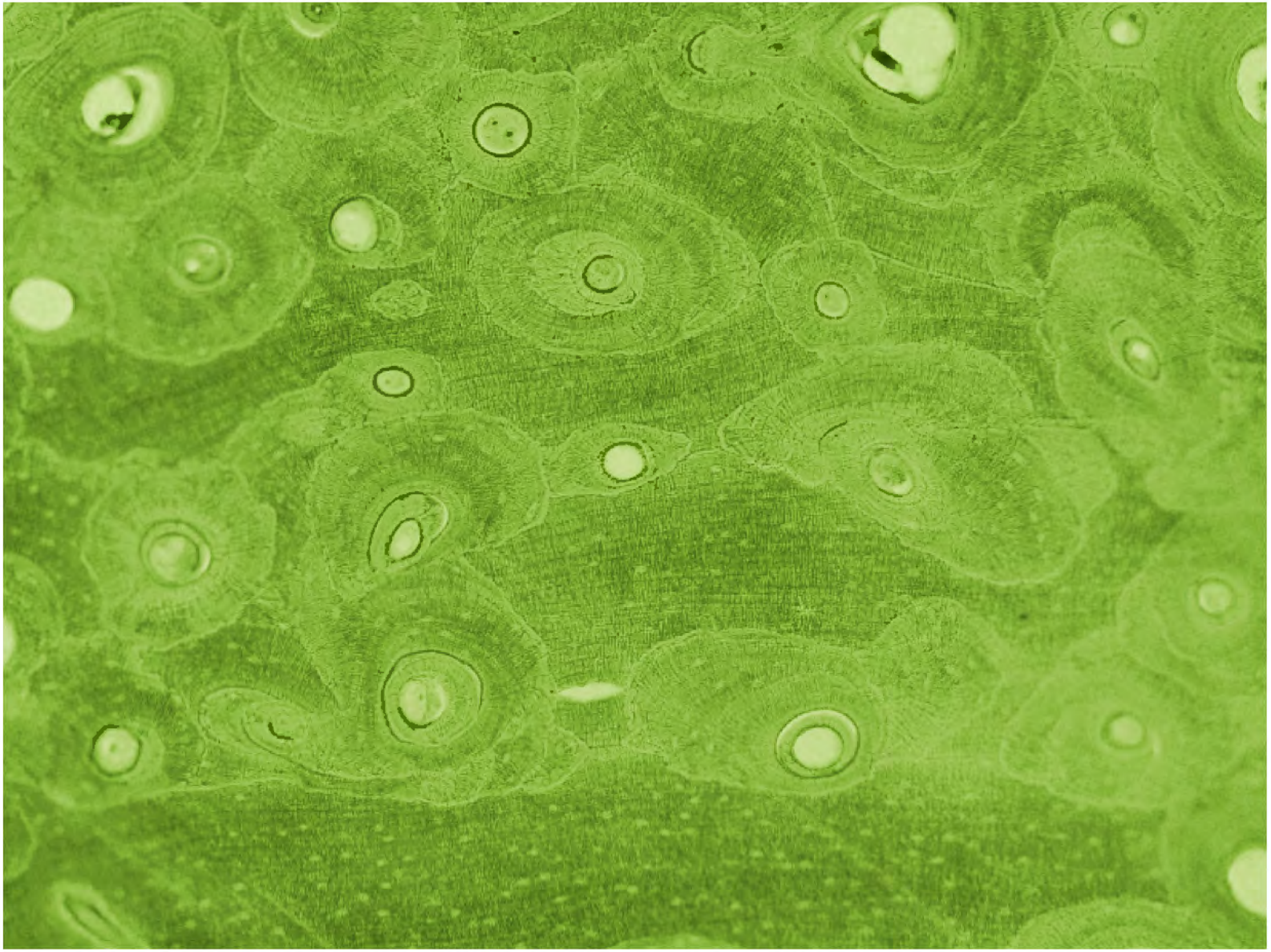

Препарат №67 «Тонковолокнистая пластинчатая костная ткань. Поперечный срез диафиза трубчатой кости». *Окраска по методу Шморля*



Препарат №67 «Тонковолокнистая пластинчатая костная ткань. Поперечный срез диафиза трубчатой кости». *Окраска по методу Шморля*



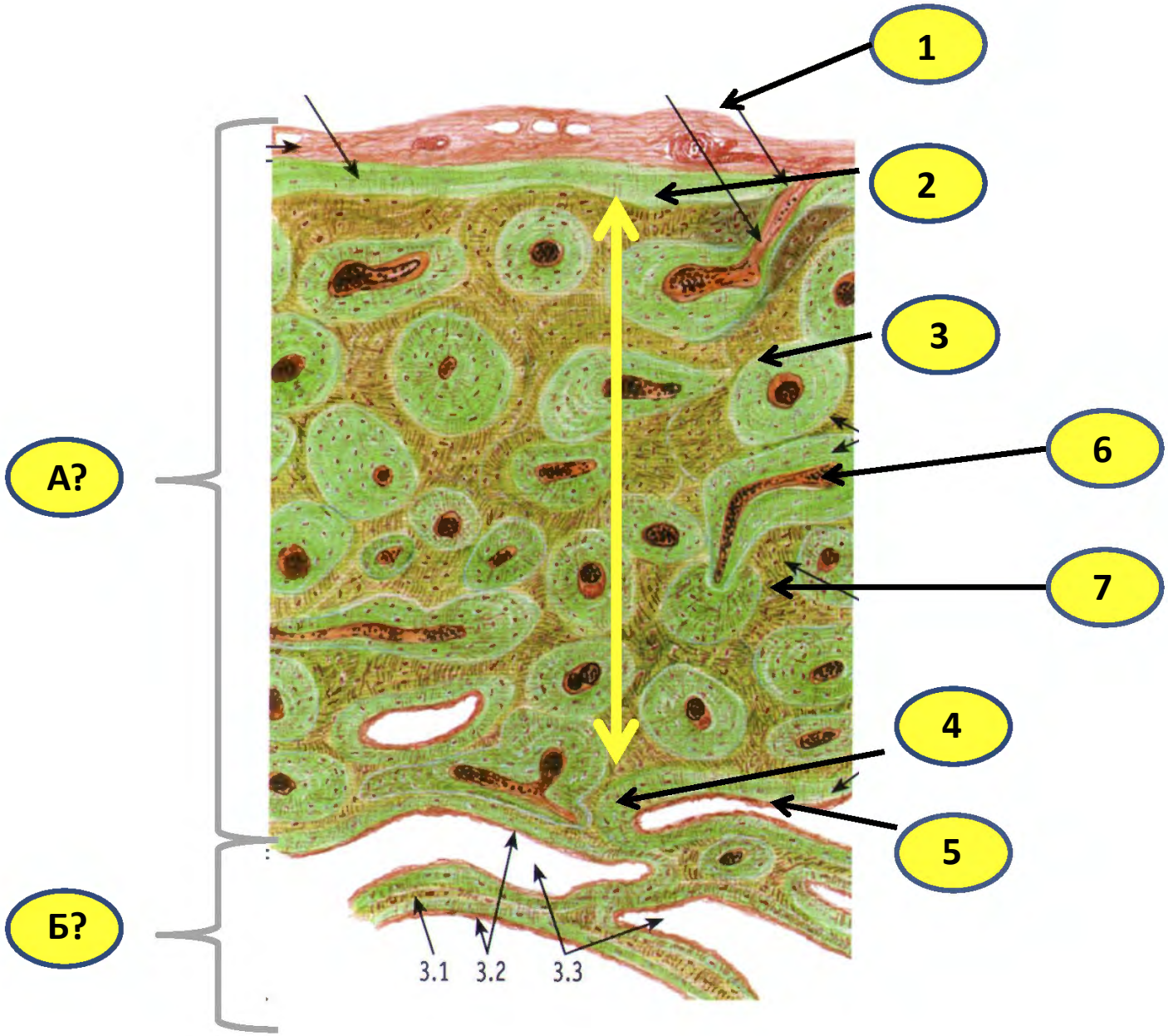
1
2
3
6
7
4
5
А?
Б?
3.1
3.2
3.3

РАЗВИТИЕ КОСТНОЙ ТКАНИ (ОСТЕОГИСТОГЕНЕЗ)

Способы развития	Прямой (из мезенхимы)		Непрямой (на месте хрящевой модели)	
Стадии	I	Образование остеогенного островка	Формирование хрящевой модели	I
	II	Дифференцировка клеток островков	Перихондральное окостенение	II
	III	Образование первичной губчатой кости. Обызвествление межклеточного вещества	Энхондральное окостенение в диафизе (образование первичных центров окостенения)	III
	IV	Образование вторичной губчатой кости	Образование эпифизарного центра (вторичного центра окостенения)	IV
Значение		Формирование плоских костей	Образование трубчатых костей	

ПРЯМОЙ ОСТЕОГЕНЕЗ

4-ая неделя эмбрионального развития

1. **образование остеогенного островка** - клетки мезенхимы превращаются в остеогенные клетки, с последующей дифференцировкой в остеобласты
2. **образование межклеточного вещества кости** - остеобласты начинают образовывать межклеточное вещество кости,

- одна часть остеобластов оказывается внутри межклеточного вещества костной трабекулы и превращается в остеоциты;
- другая часть остеобластов остается на поверхности межклеточного вещества (на поверхности костной трабекулы) - остеобласты

3. **кальцификация межклеточного вещества кости** - межклеточное вещество пропитывается солями кальция, образуется грубоволокнистая костная ткань
4. **перестройка и рост кости** - участки грубоволокнистой кости постепенно разрушаются и на их месте образуются новые участки пластинчатой кости; за счет надкостницы образуются общие костные пластинки, за счет остеогенных клеток, находящихся в адвентиции сосудов кости, образуются остеоны

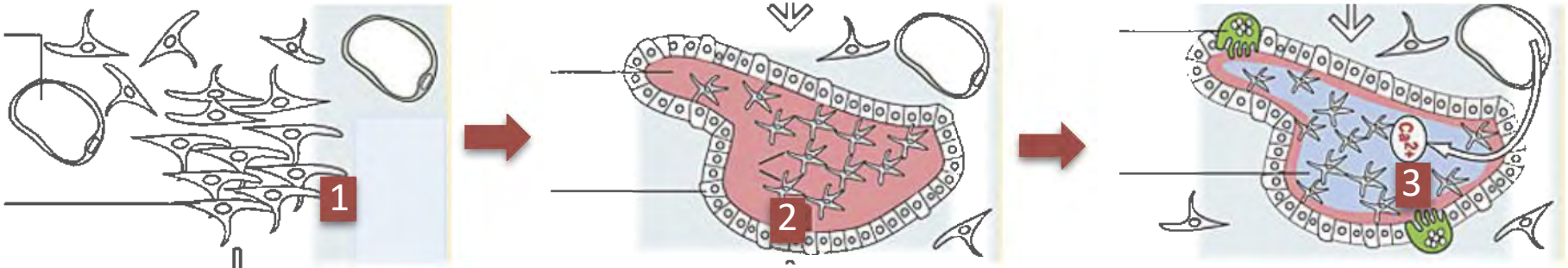

ПРЯМОЙ ОСТЕОГЕНЕЗ

ГИСТОГЕНЕЗ ГРУБОВОЛОКНИСТОЙ КОСТНОЙ ТКАНИ

1- мезенхима, 2- остеобласты, 3- остеоид (новообразованный матрикс), 4- обызвествленное основное вещество кости, 5- остеоциты, 6- остеокласт, 7- кровеносные сосуды, 8- остеогенный островок

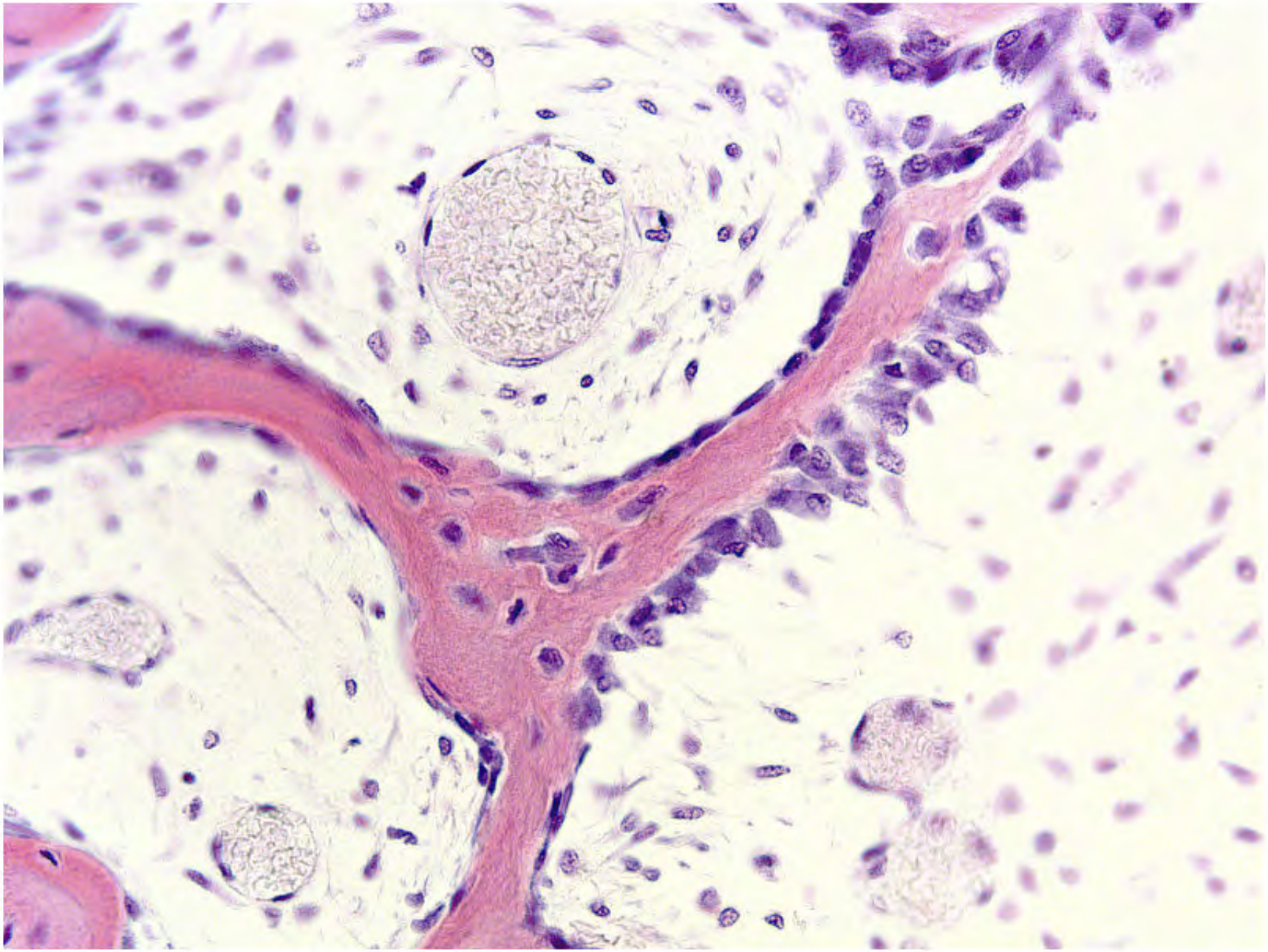

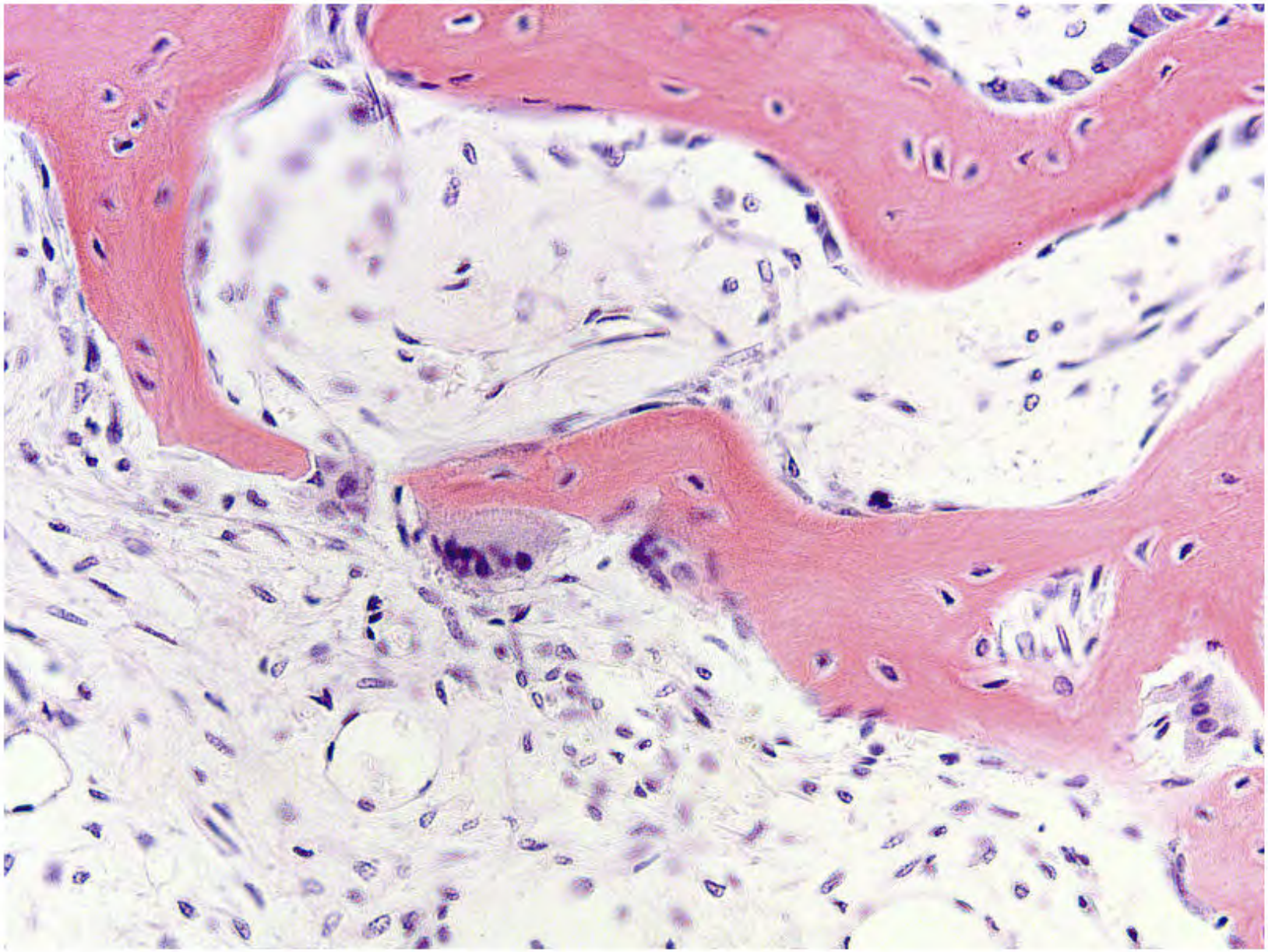

Препарат №68 «Развитие костной ткани из мезенхимы. Перепончатый остеогенез».
Окраска гематоксилин-эозин

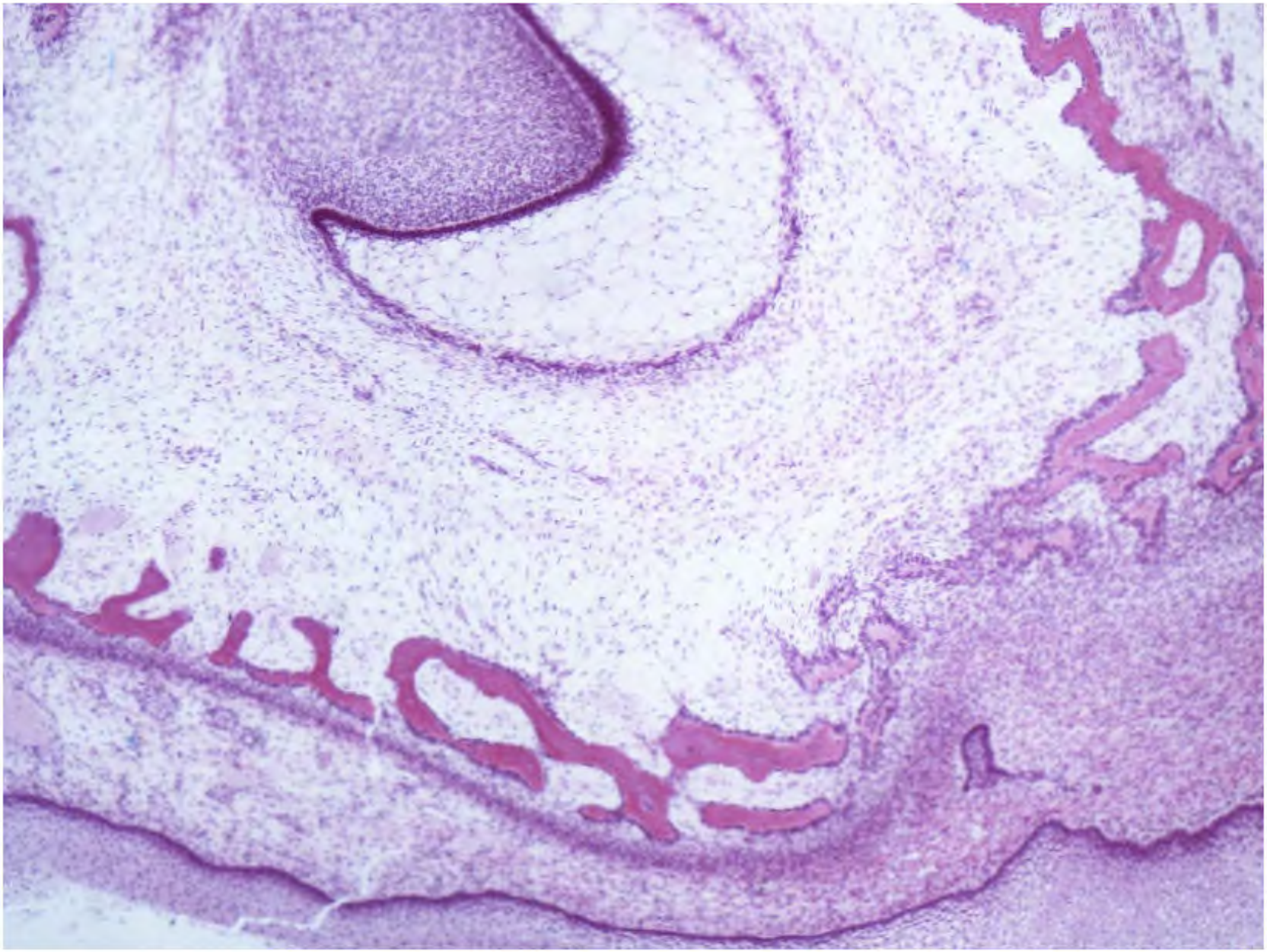

Препарат №68 «Развитие костной ткани из мезенхимы. Перепончатый остеогенез».
Окраска гематоксилин-эозин

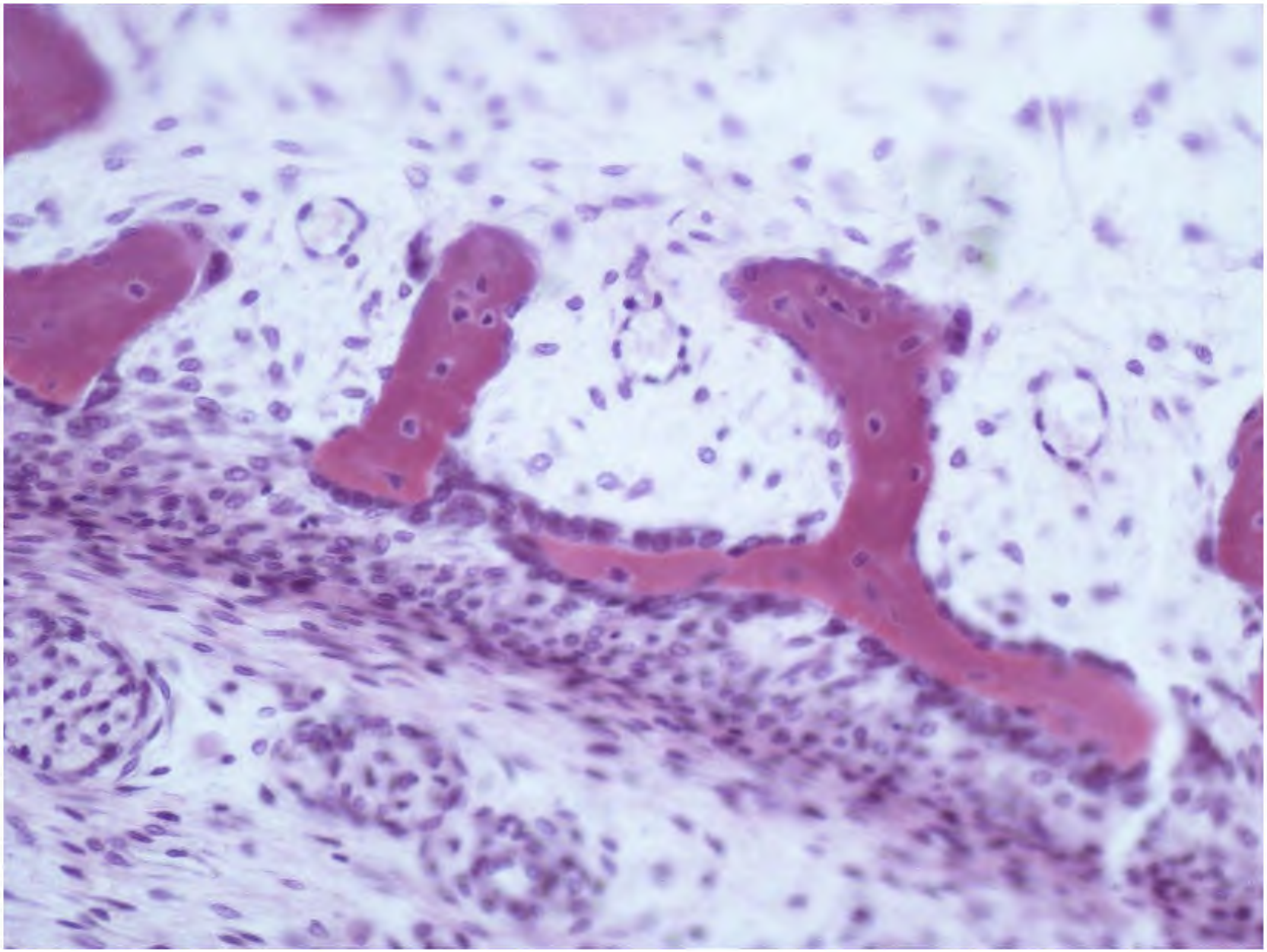

Препарат №68 «Развитие костной ткани из мезенхимы. Перепончатый остеогенез».
Окраска гематоксилин-эозин

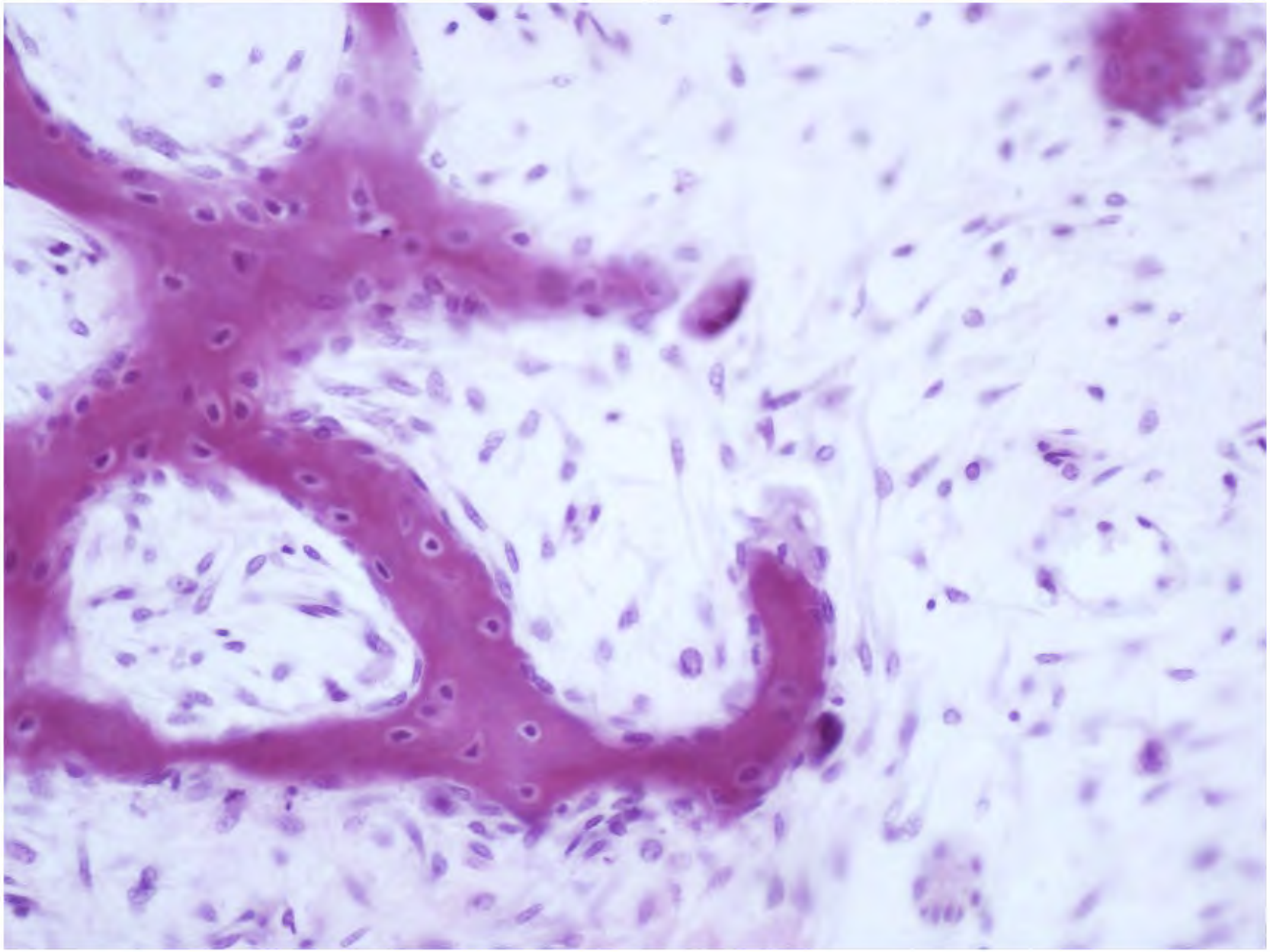

Препарат №68 «Развитие костной ткани из мезенхимы. Перепончатый остеогенез».
Окраска гематоксилин-эозин

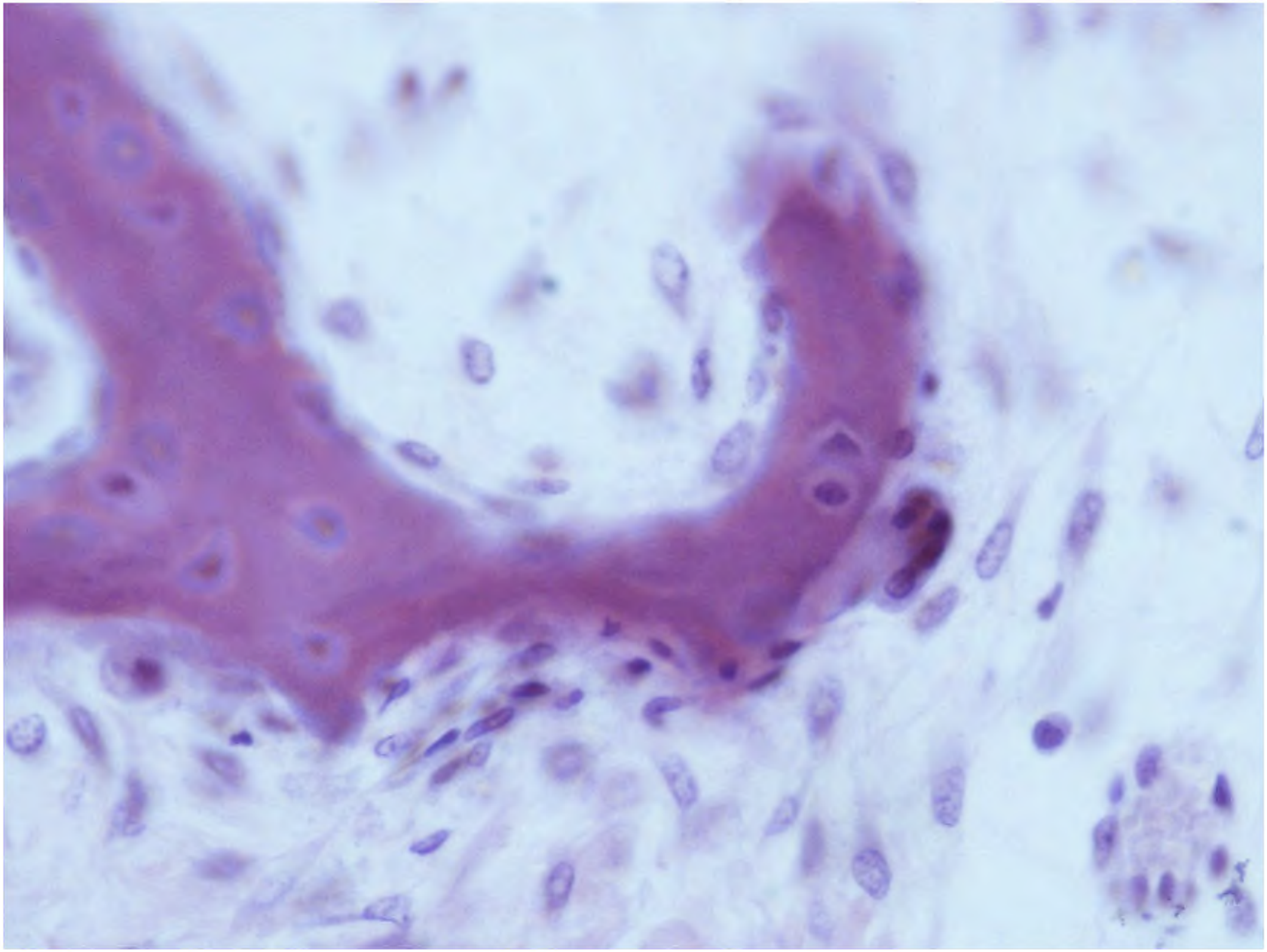

Препарат №68 «Развитие костной ткани из мезенхимы. Перепончатый остеогенез».
Окраска гематоксилин-эозин

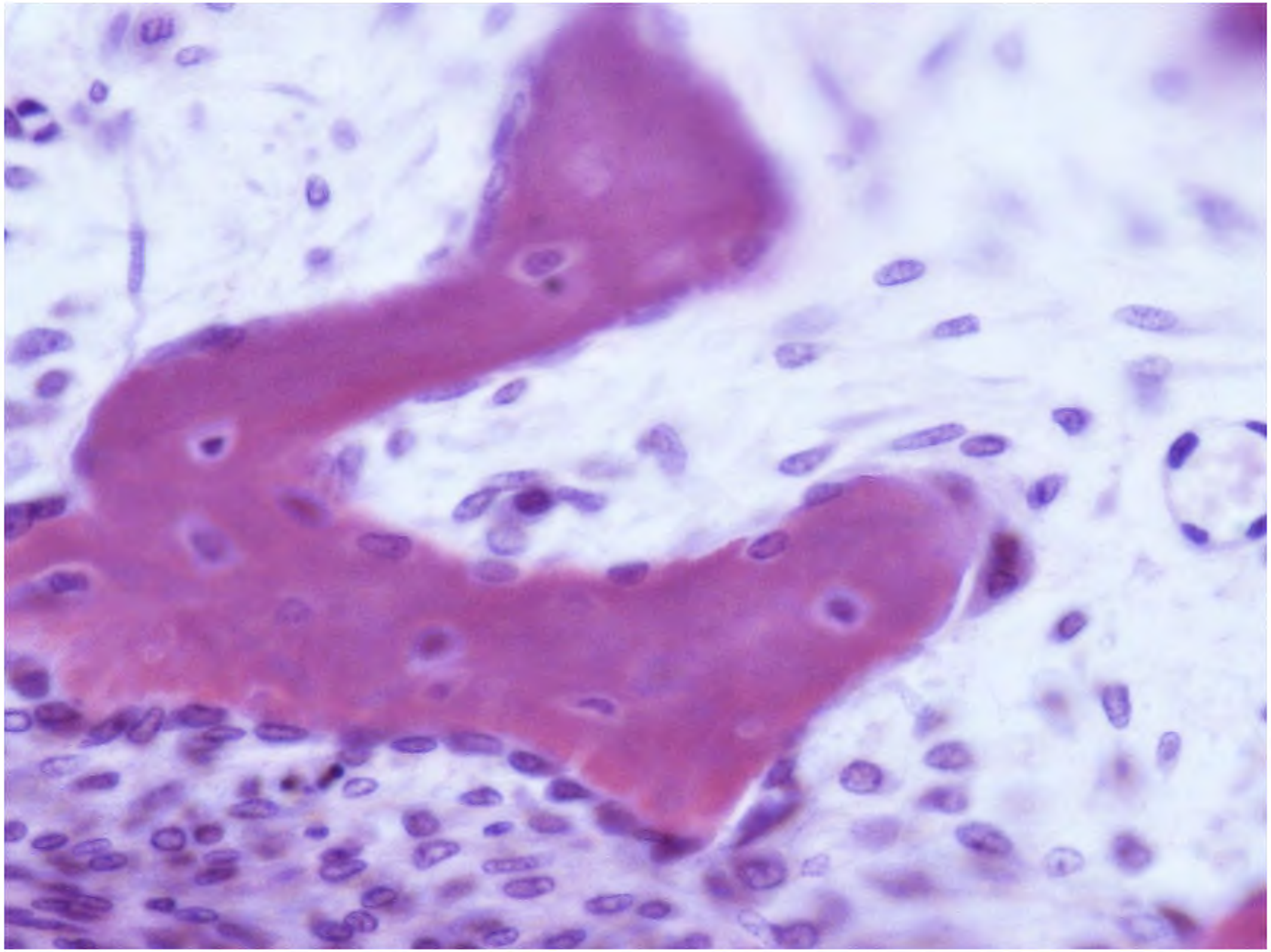

НЕПРЯМОЙ ОСТЕОГЕНЕЗ

8-ая неделя эмбрионального развития

1. Образование хрящевой модели трубчатой кости из гиалиновой хрящевой ткани

2. Проникновение сосудов из окружающей мезенхимы под перихондр

Образование **перихондральной костной манжетки** из ретикулофиброзной костной ткани

3. Дистрофия хряща в центре диафиза под манжеткой

Кальцификация хряща в центре диафиза под манжеткой

Гибель хондроцитов и разрушение хрящевого матрикса, образование первичной костномозговой полости

Врастание кровеносных сосудов из периостальной почки в первичную костномозговую полость

Клетки мезенхимы мигрируют по растущим сосудам и заселяют костномозговую полость

Рядом с сосудами мезенхима дифференцируется в остеогенные клетки

Начинается **эндохондральное образование кости** от середины диафиза к эпифизам

4. Эпифизы окостеневают самостоятельно – эндохондрально **(эпифизарные точки окостенения)**

(*В каждом случае первоначально в результате окостенения образуется грубоволокнистая костная ткань, которая затем заменяется на пластинчатую*

5.Формирование метафизарной пластинки роста кости.

НЕПРЯМОЙ ОСТЕОГЕНЕЗ

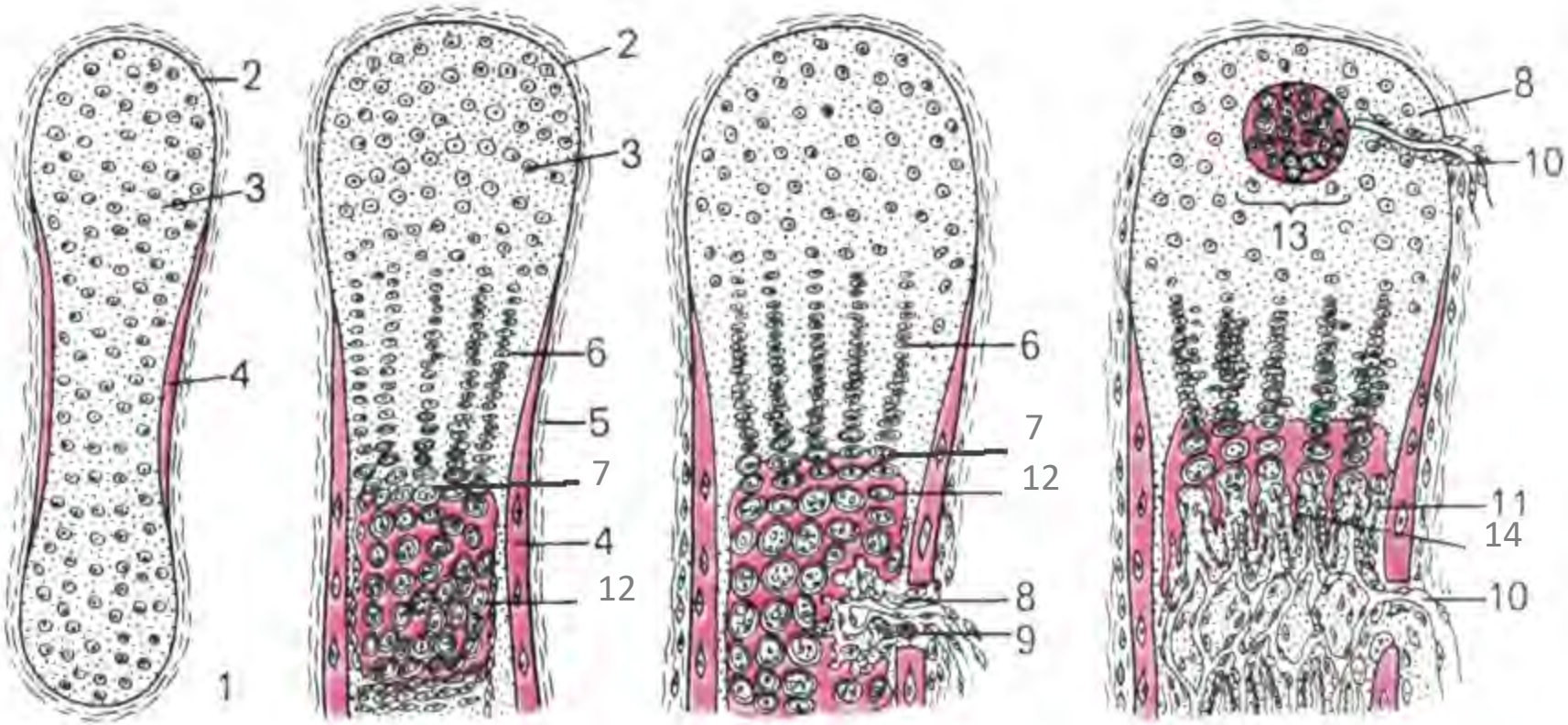

1- первичная хрящевая модель трубчатой кости; 2- надхрящница; 3- хрящевая ткань; 4- перихондральная костная манжетка; 5- надкостница; 6- колонки хрящевых клеток; 7- зона пузырчатых клеток; 8- врастающая в хрящ мезенхима с остеокластами (9) и кровеносными капиллярами (10); 11- остеобласты; 12- эндохондрально образованная костная ткань; 13- точка окостенения в эпифизе, 14-зона минерализации

НЕПРЯМОЙ ОСТЕОГЕНЕЗ

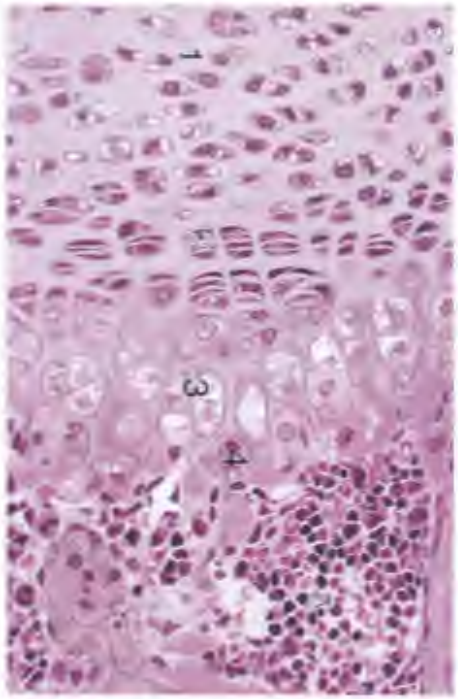

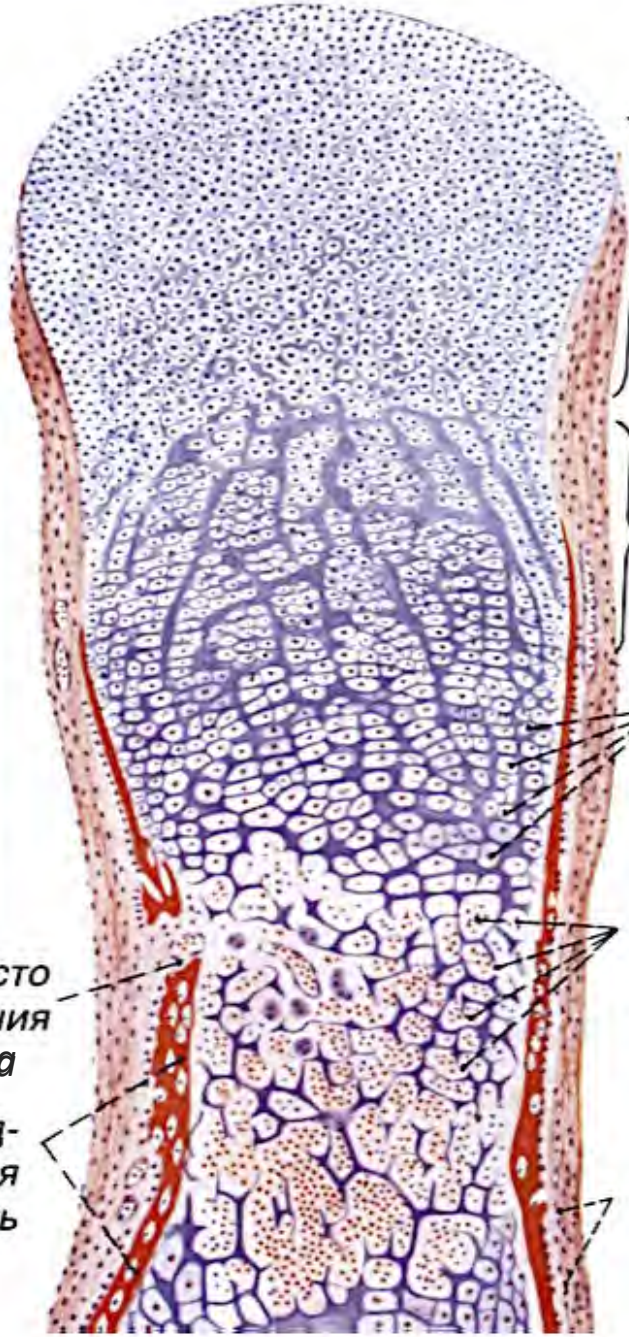

Эпифизарный хрящ (зона покоя)

Зона пролиферации

Зона гипертрофированного хряща

Первичный костный мозг

Место врастания сосуда

Перихондральная кость

Надхрящница, заменяющаяся надкостницей

НЕПРЯМОЙ ОСТЕОГЕНЕЗ

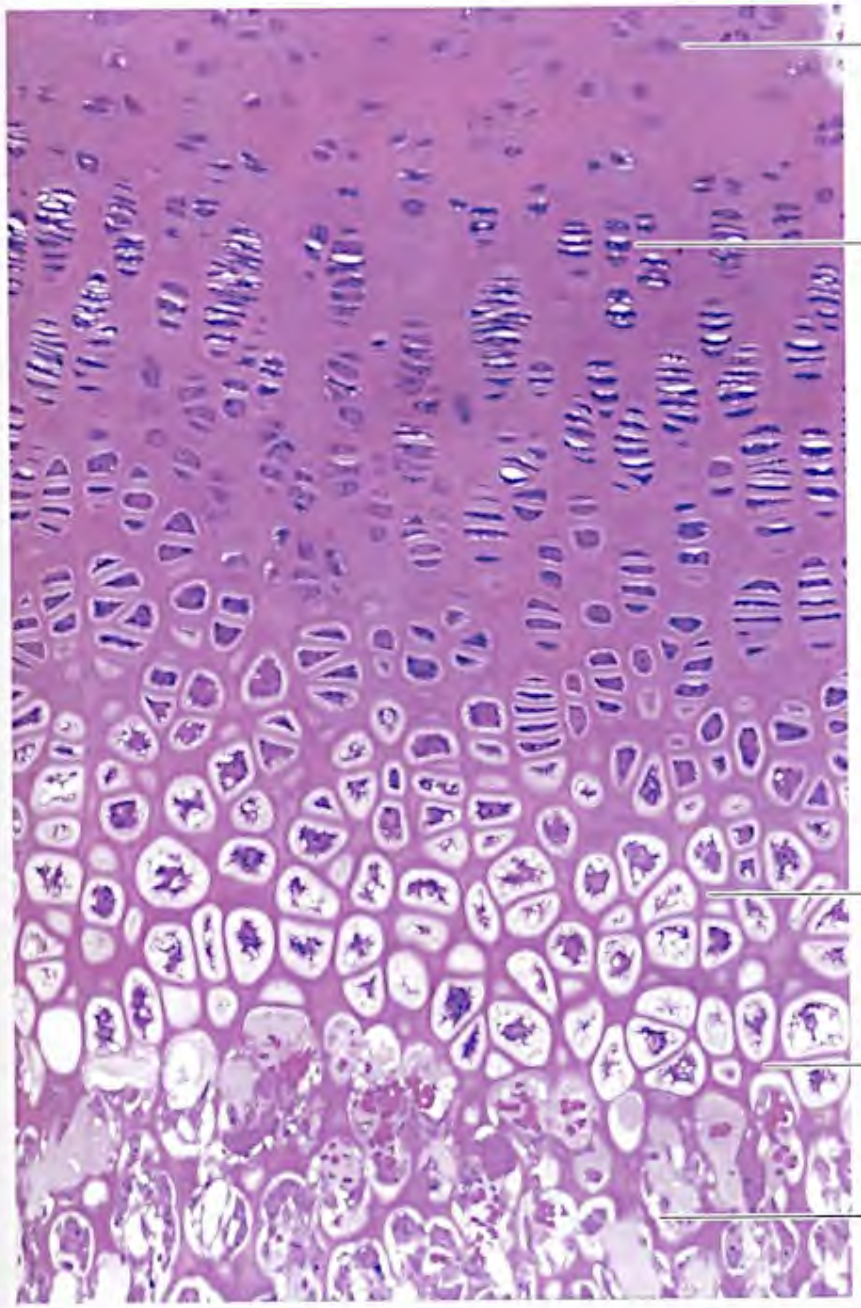

НЕПРЯМОЙ ОСТЕОГЕНЕЗ

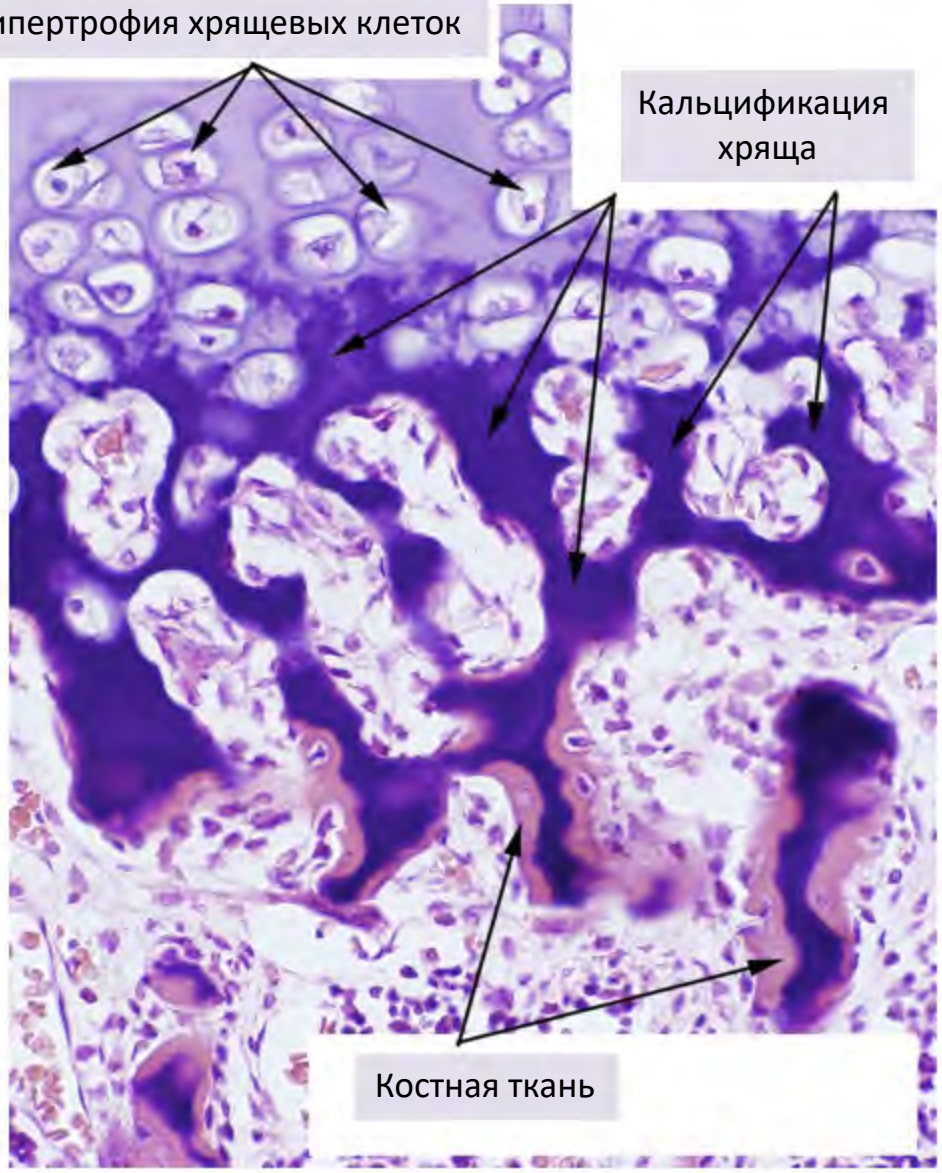

НЕПРЯМОЙ ОСТЕОГЕНЕЗ

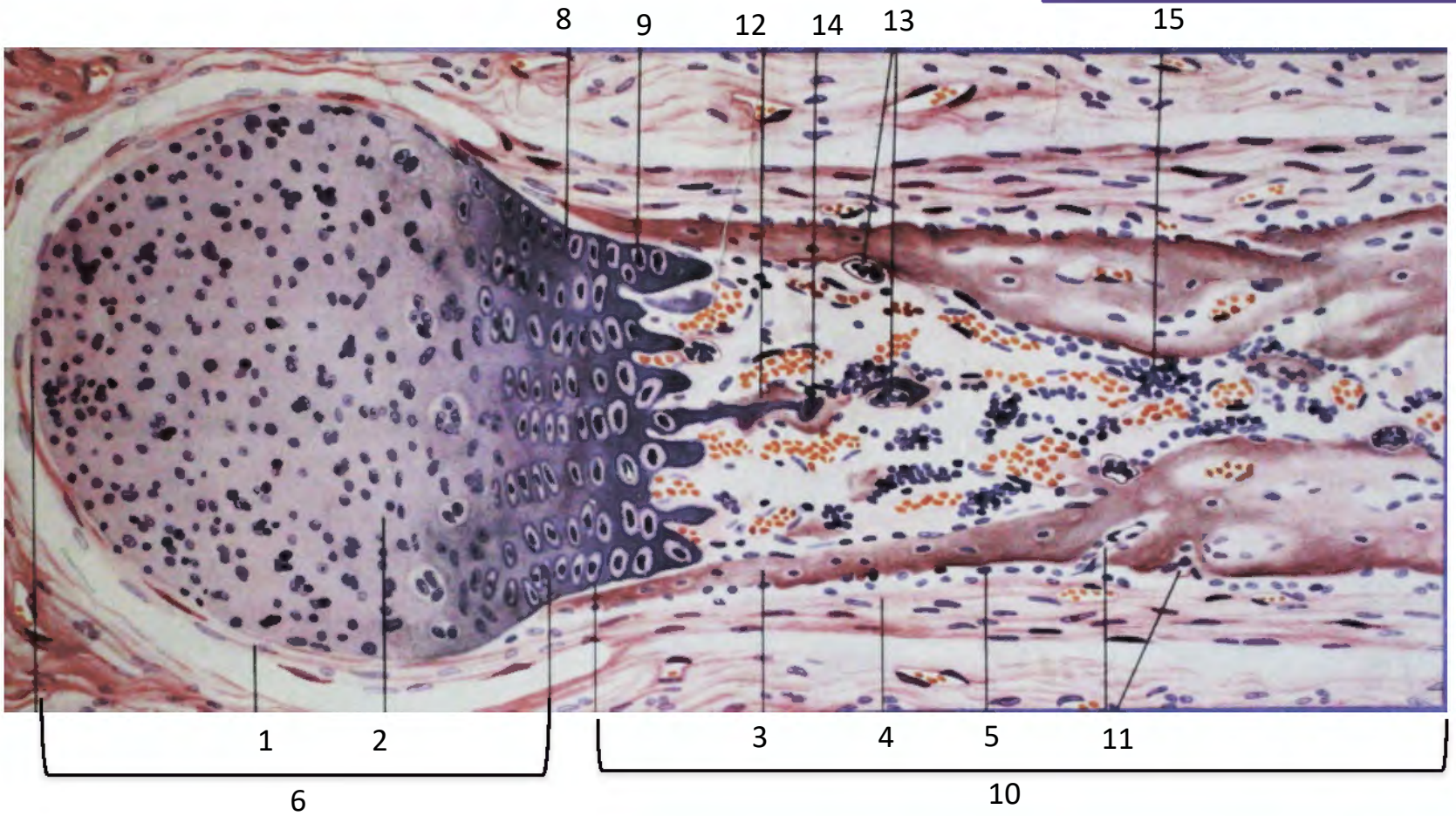

I, II, III – последовательные стадии остеогенеза

1- надхрящница, 2- эмбриональный хрящ, 3- костная манжетка, 4- надкостница, 5- остеобласты, 6- эпифиз, 7- «точка окостенения» в эпифизе, 8- эпифизарная хрящевая пластинка, 9- пузырчатые хрящевые клетки, 10- диафиз, 11- сосуды, 12- эндохондральная кость, 13- остеокласты, 14- обызвествленные остатки хряща, 15- развивающийся костный мозг

Препарат №69 «Развитие костной ткани на месте хряща. Непрямой остеогенез».
Окраска гематоксилин-эозин

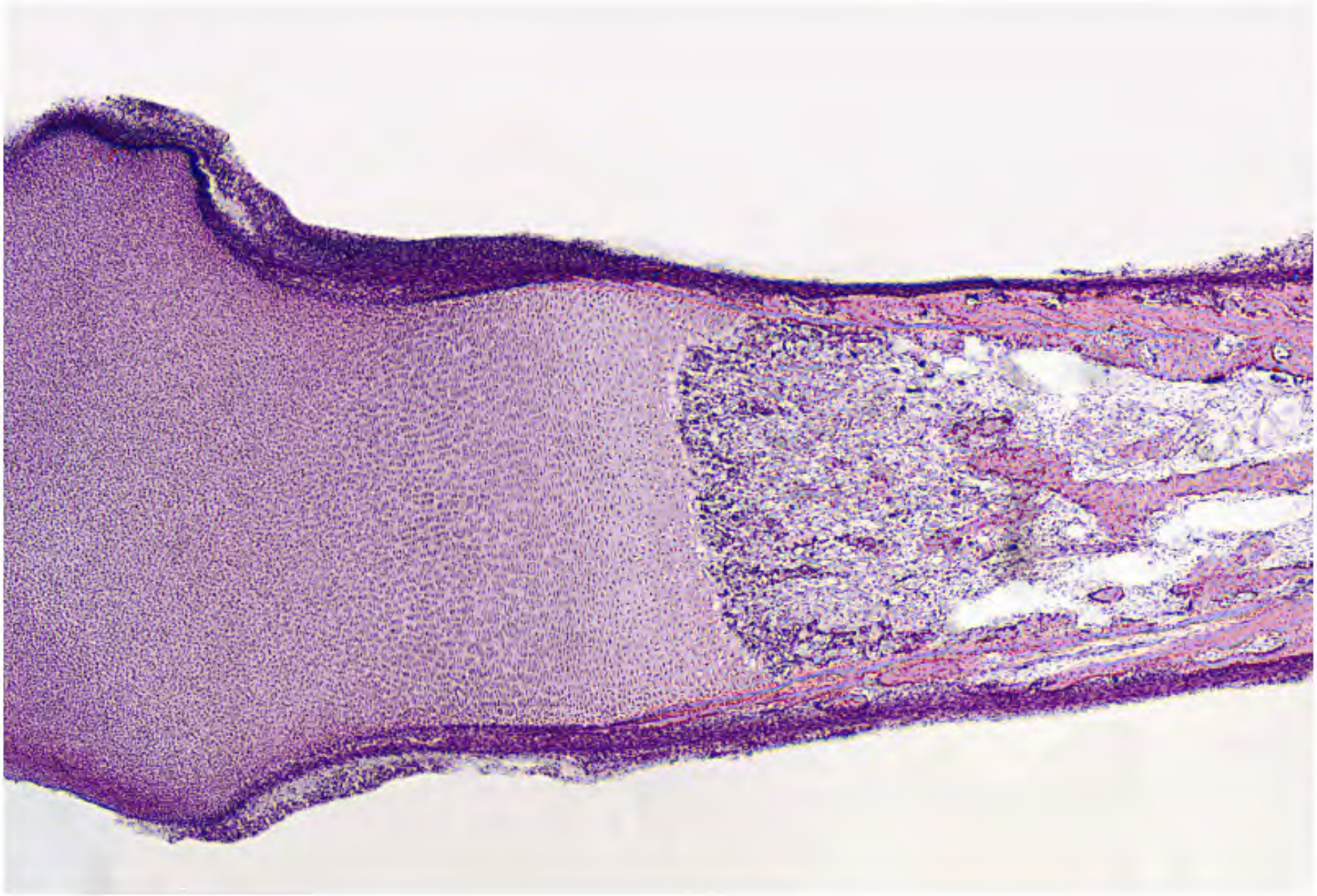

Препарат №69 «Развитие костной ткани на месте хряща. Непрямой остеогенез».
Окраска гематоксилин-эозин

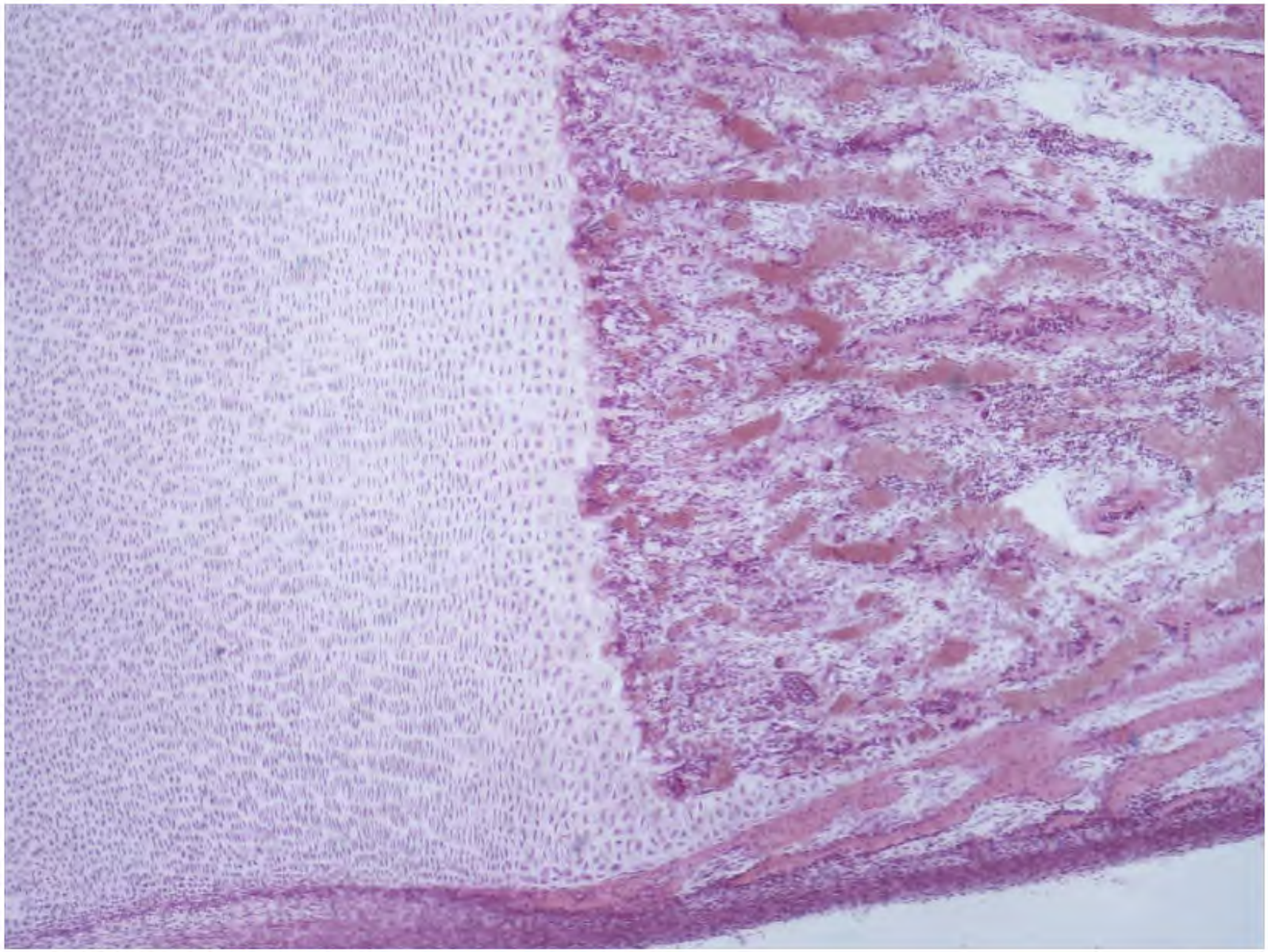

Препарат №69 «Развитие костной ткани на месте хряща. Непрямой остеогенез».
Окраска гематоксилин-эозин

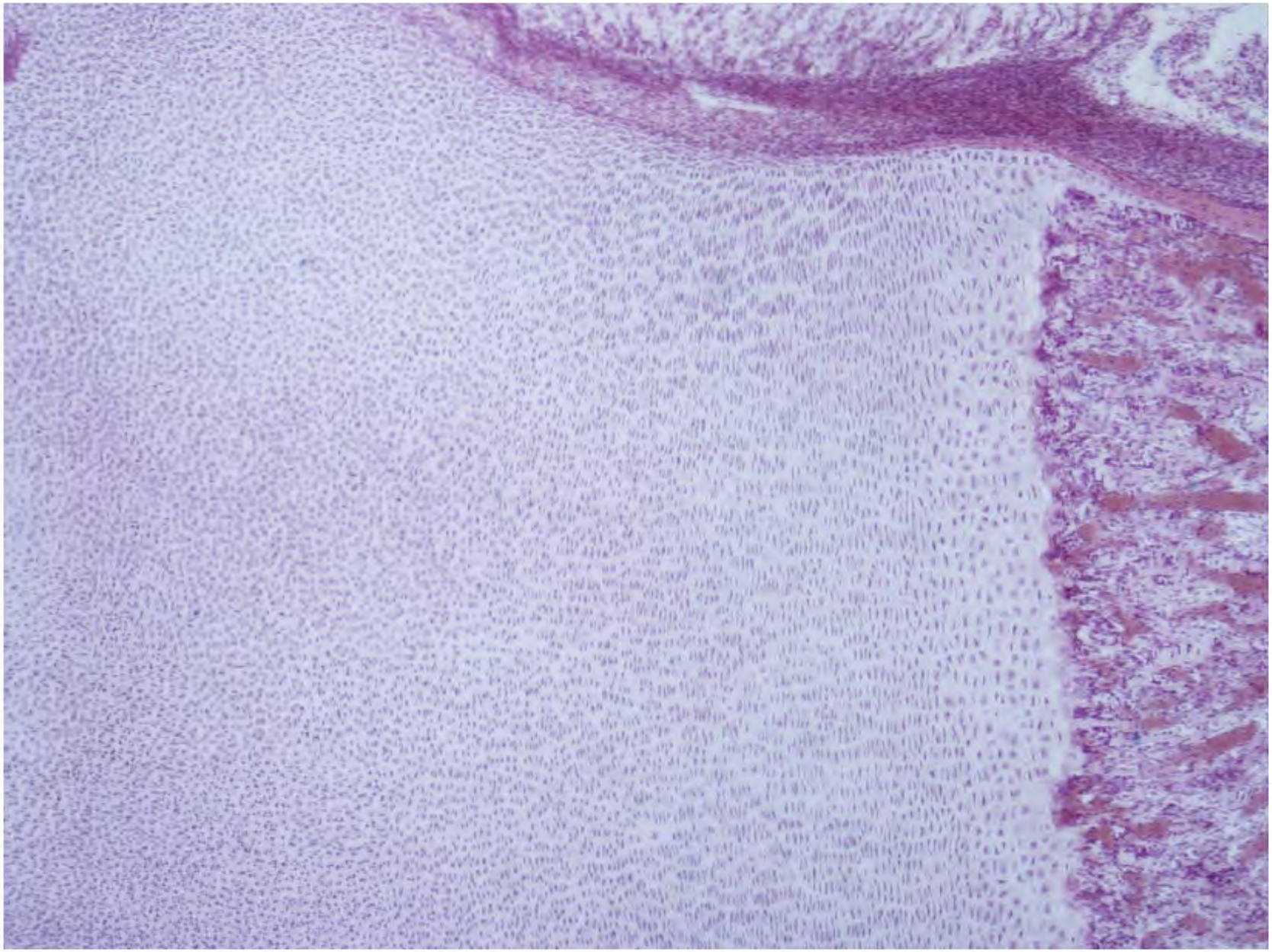

Препарат №69 «Развитие костной ткани на месте хряща. Непрямой остеогенез».
Окраска гематоксилин-эозин

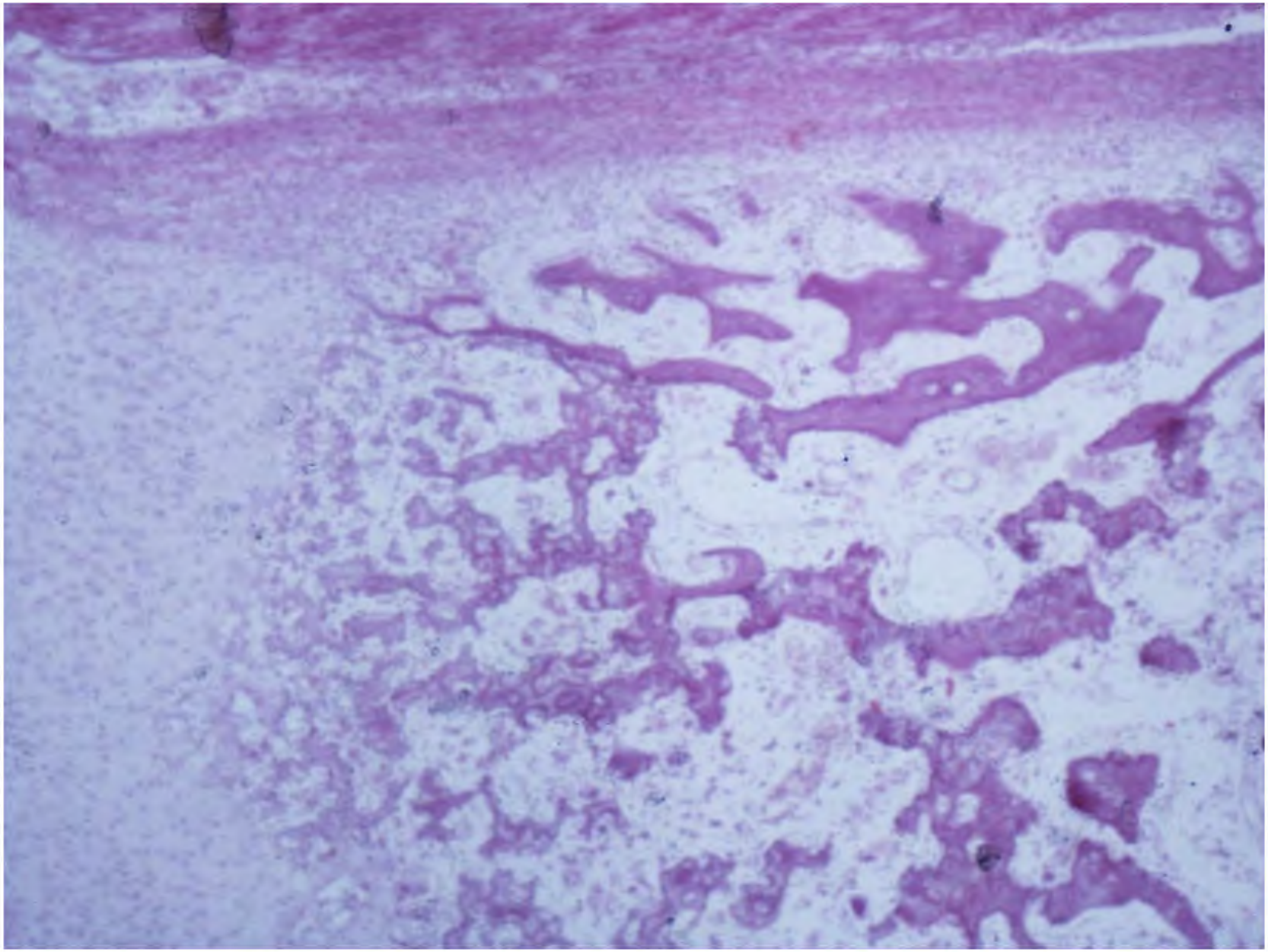

Препарат №69 «Развитие костной ткани на месте хряща. Непрямой остеогенез».
Окраска гематоксилин-эозин

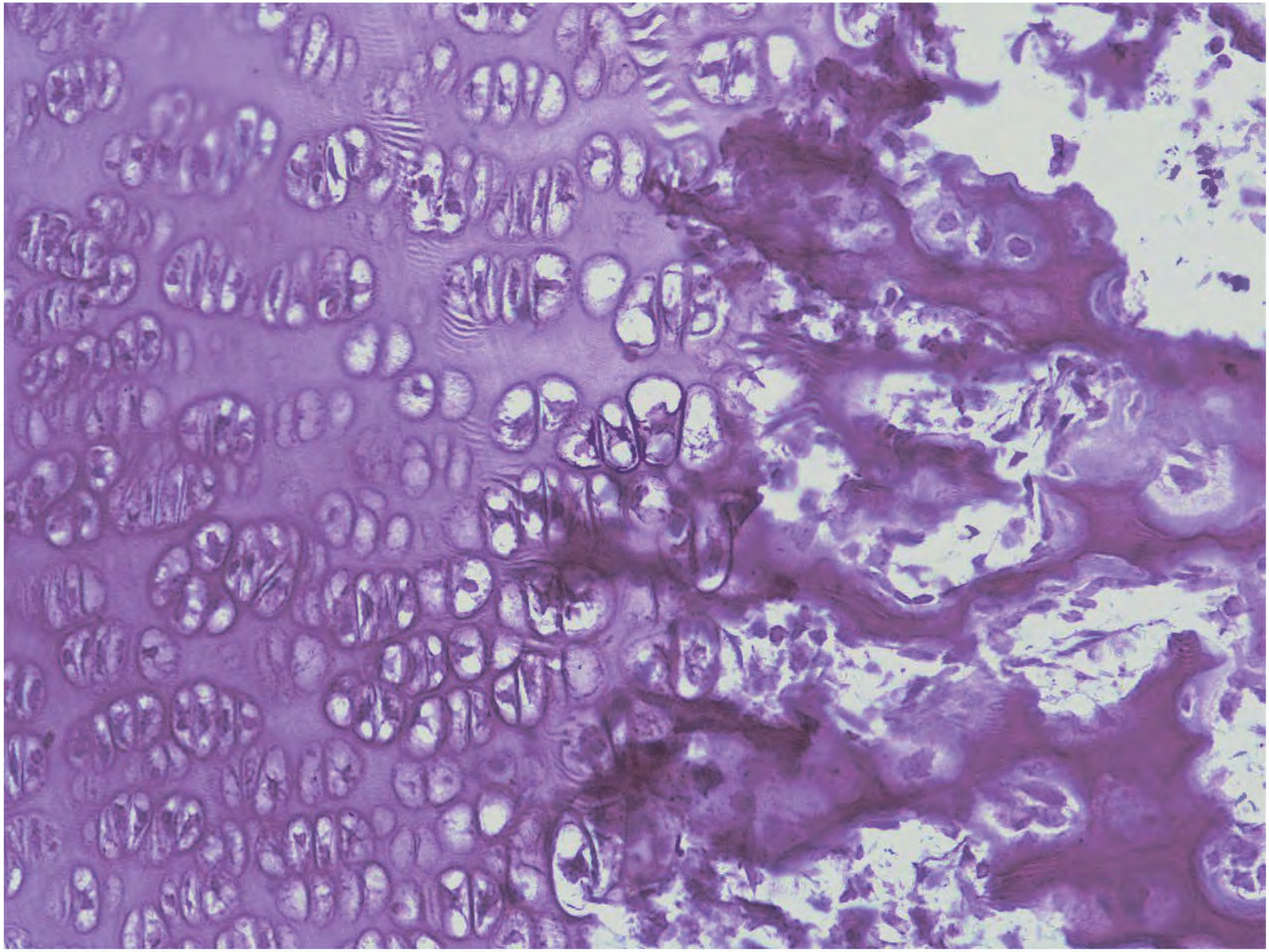

Препарат №69 «Развитие костной ткани на месте хряща. Непрямой остеогенез».
Окраска гематоксилин-эозин

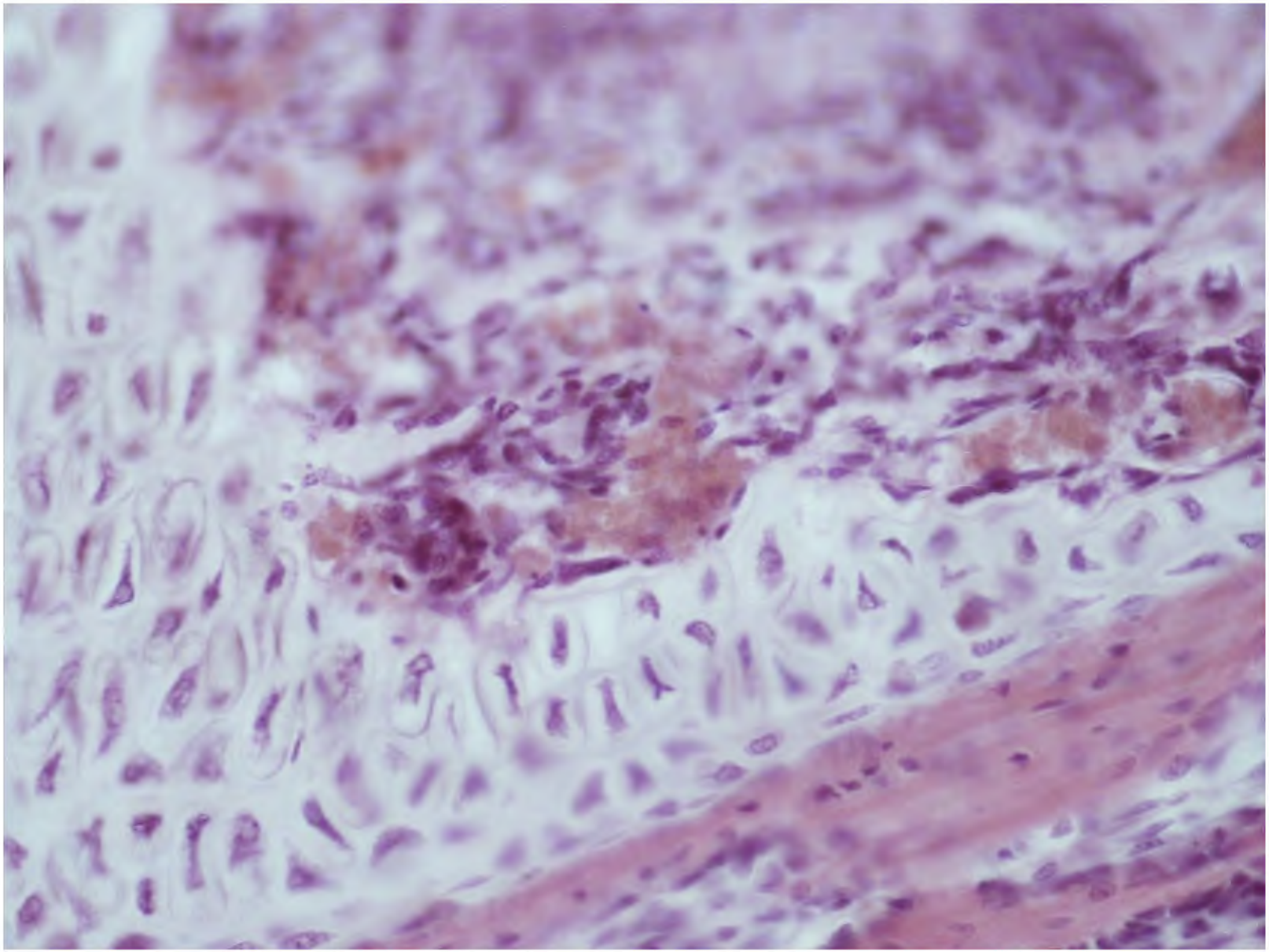

Препарат №69 «Развитие костной ткани на месте хряща. Непрямой остеогенез».
Окраска гематоксилин-эозин

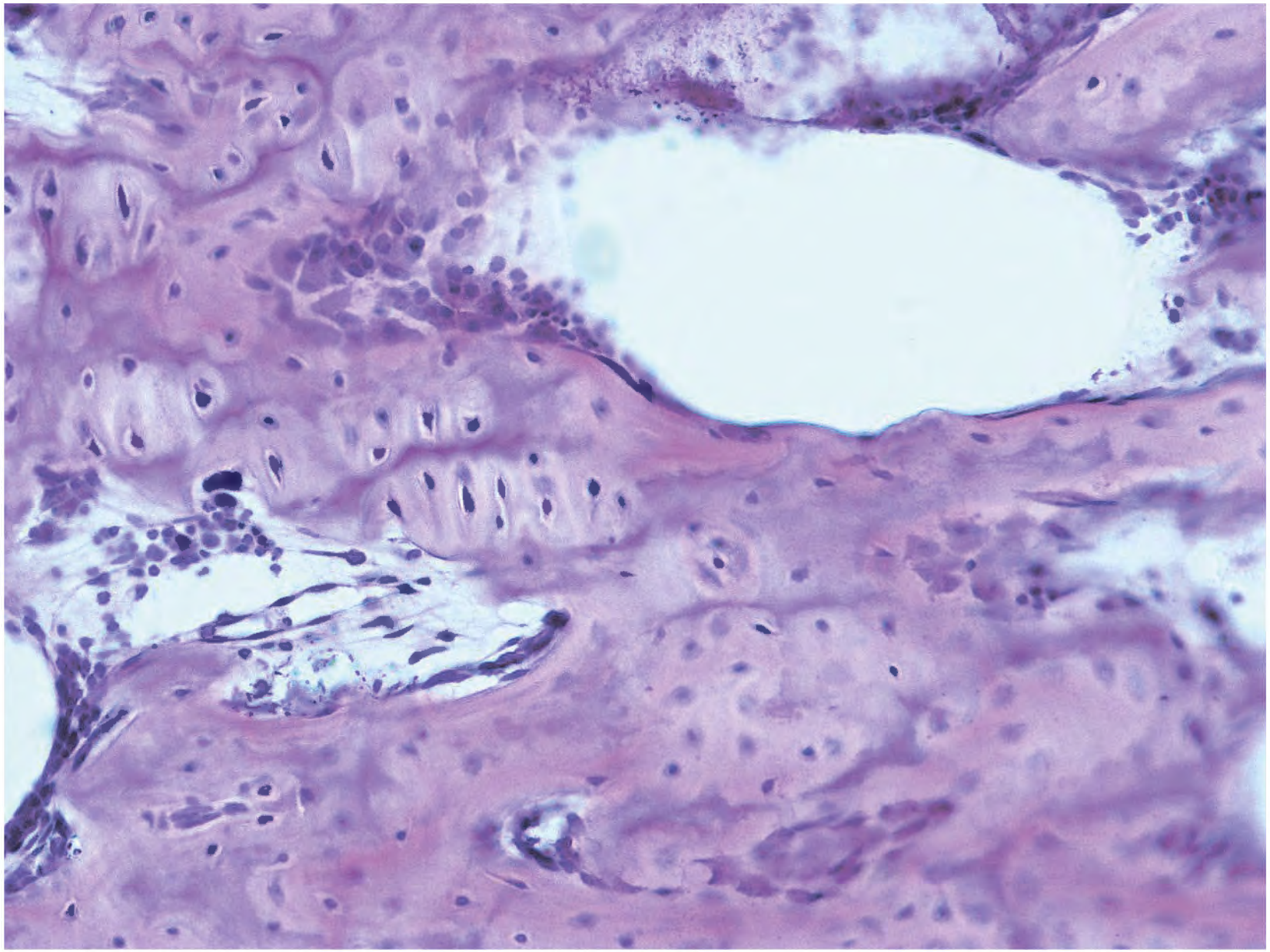

Препарат №69 «Развитие костной ткани на месте хряща. Непрямой остеогенез».
Окраска гематоксилин-эозин

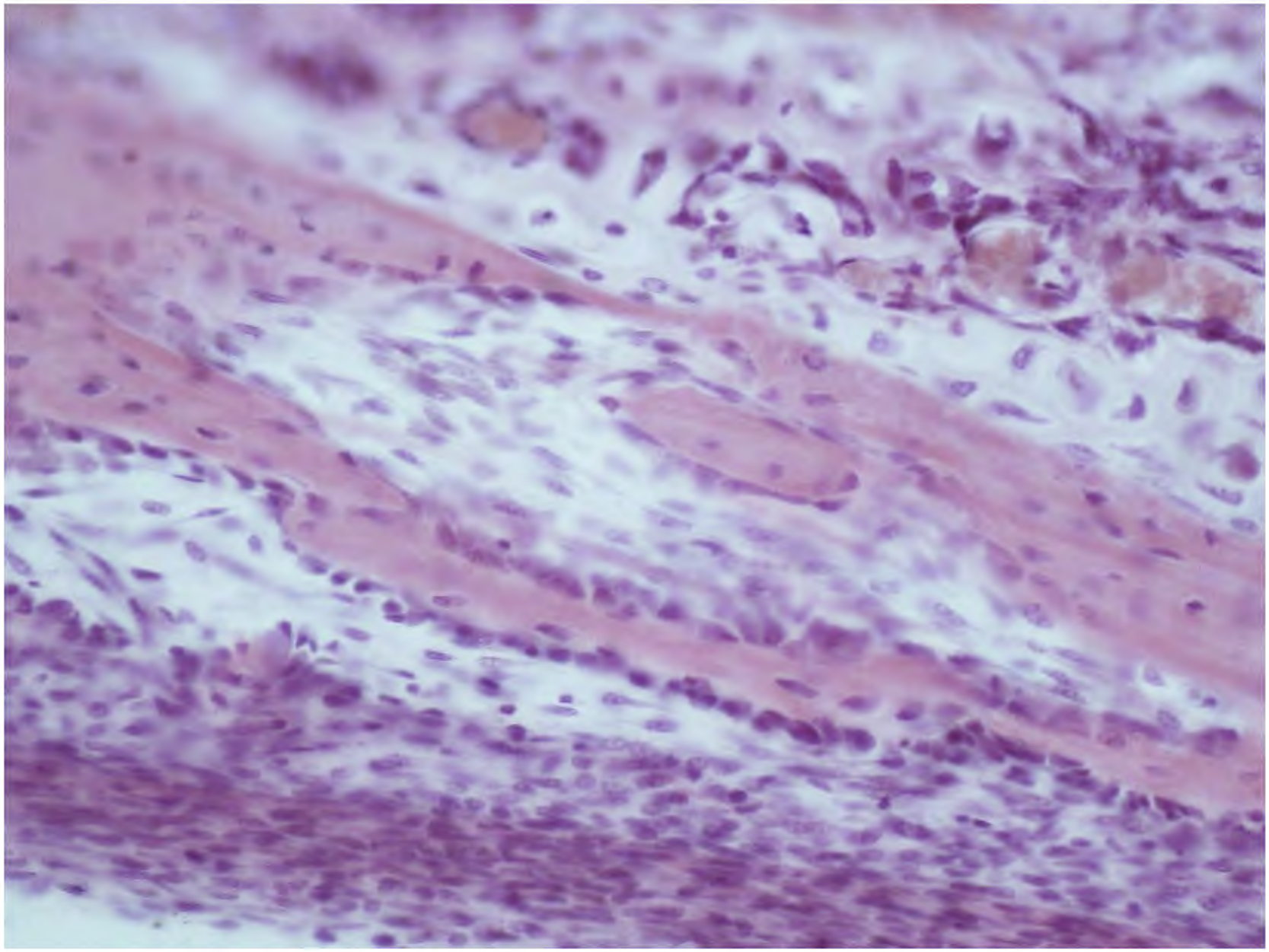

Препарат №69 «Развитие костной ткани на месте хряща. Непрямой остеогенез».
Окраска гематоксилин-эозин

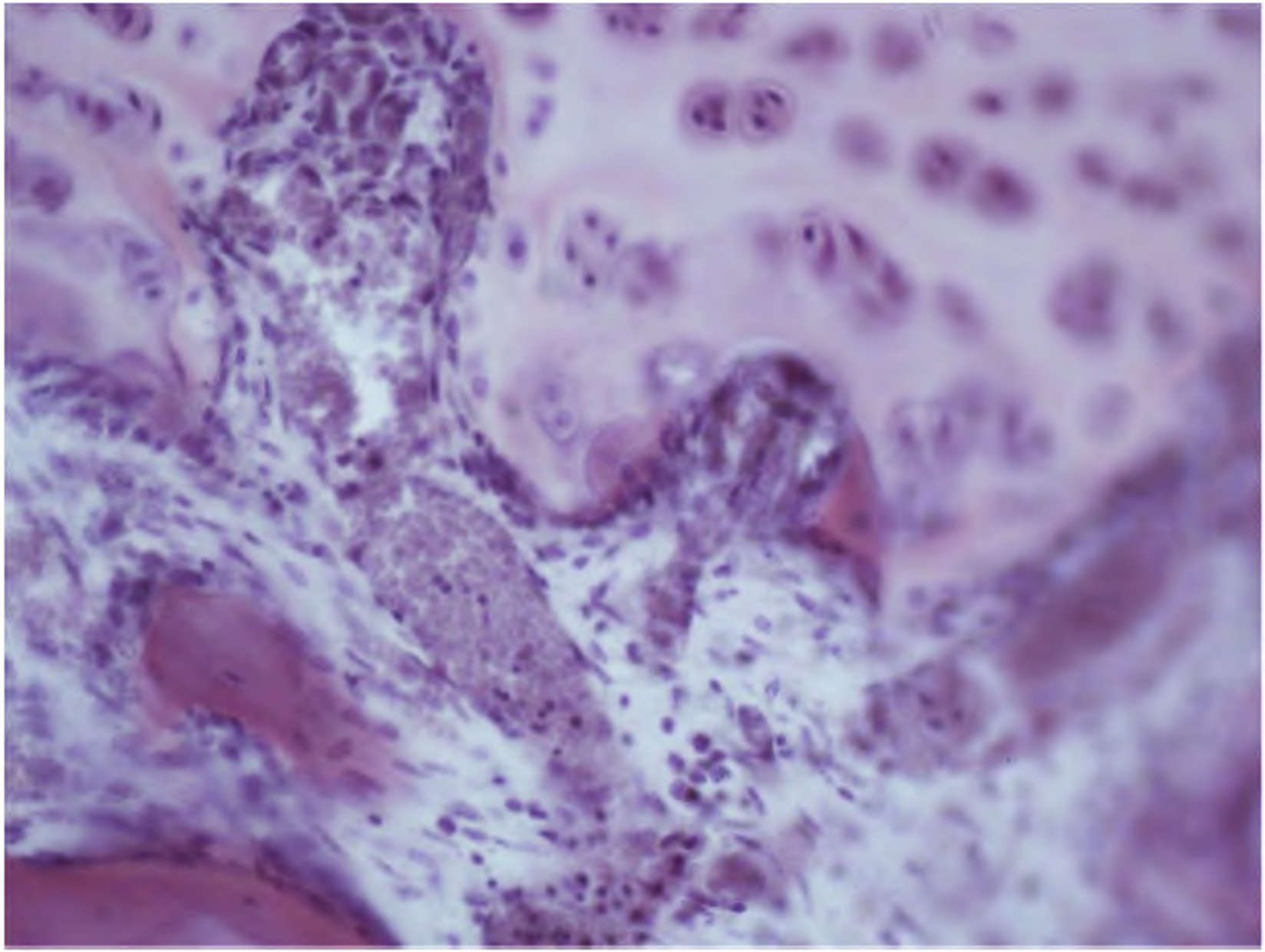

РЕПАРАТИВНАЯ РЕГЕНЕРАЦИЯ КОСТИ

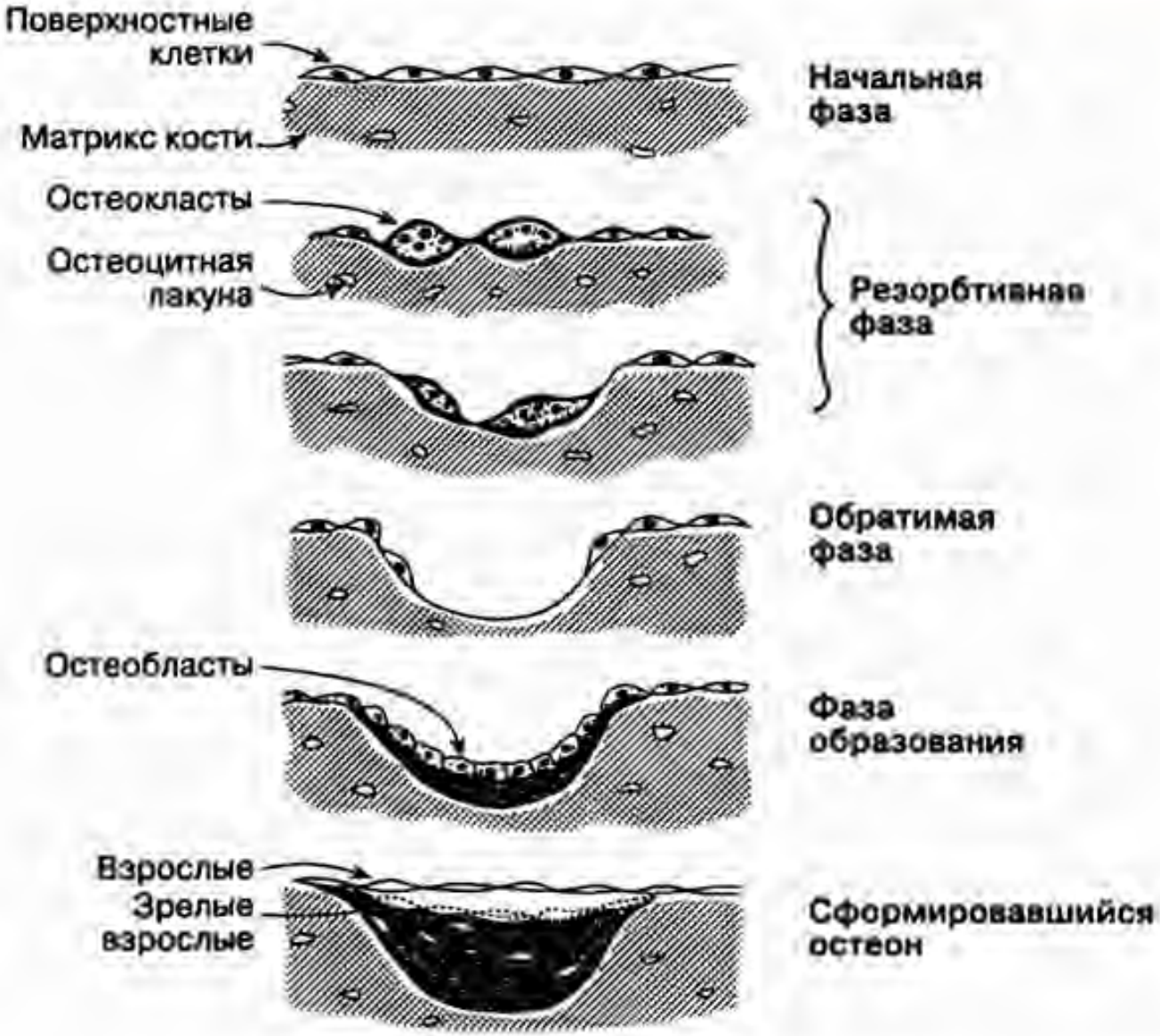
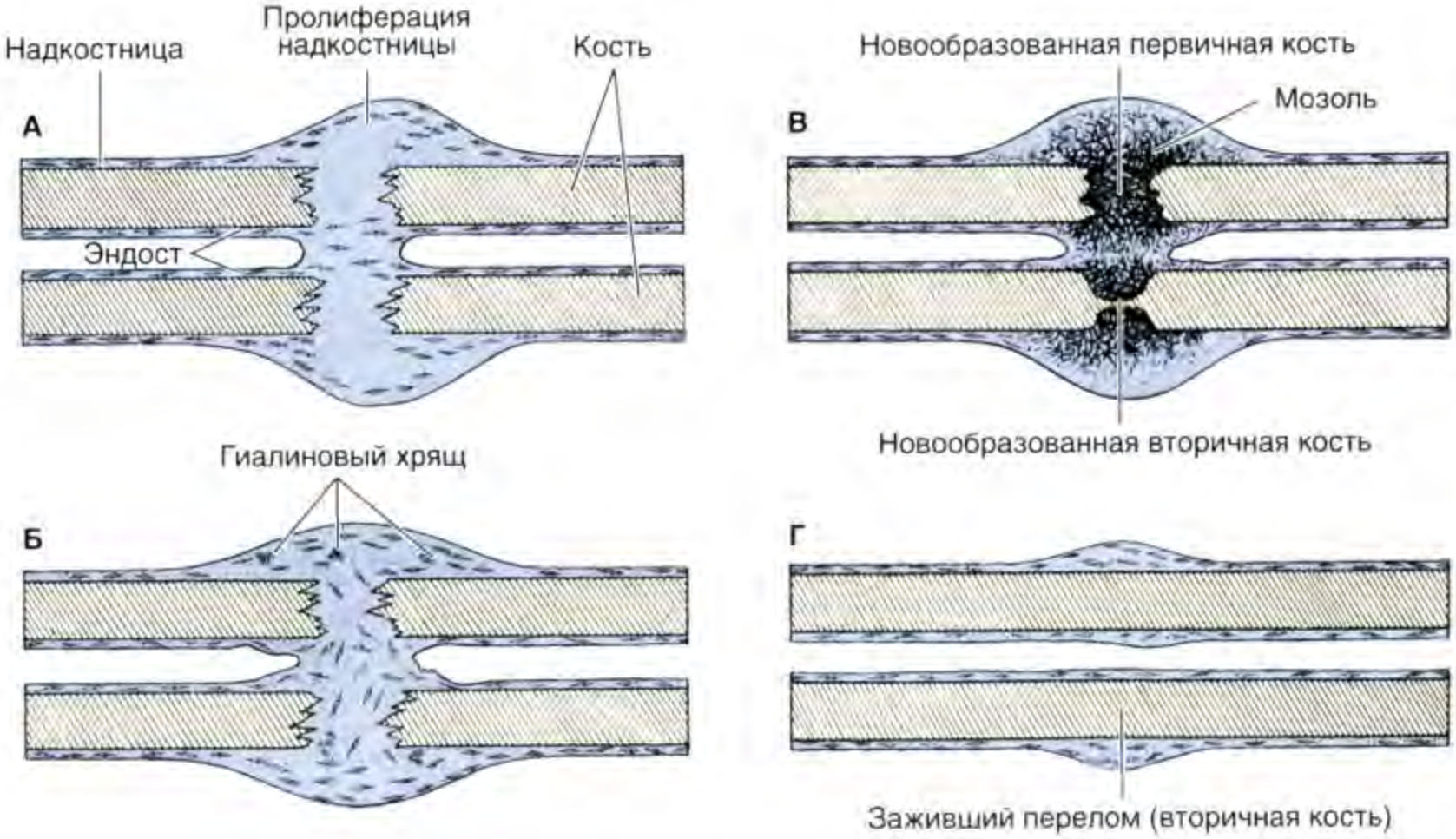
РЕПАРАТИВНАЯ РЕГЕНЕРАЦИЯ КОСТИ