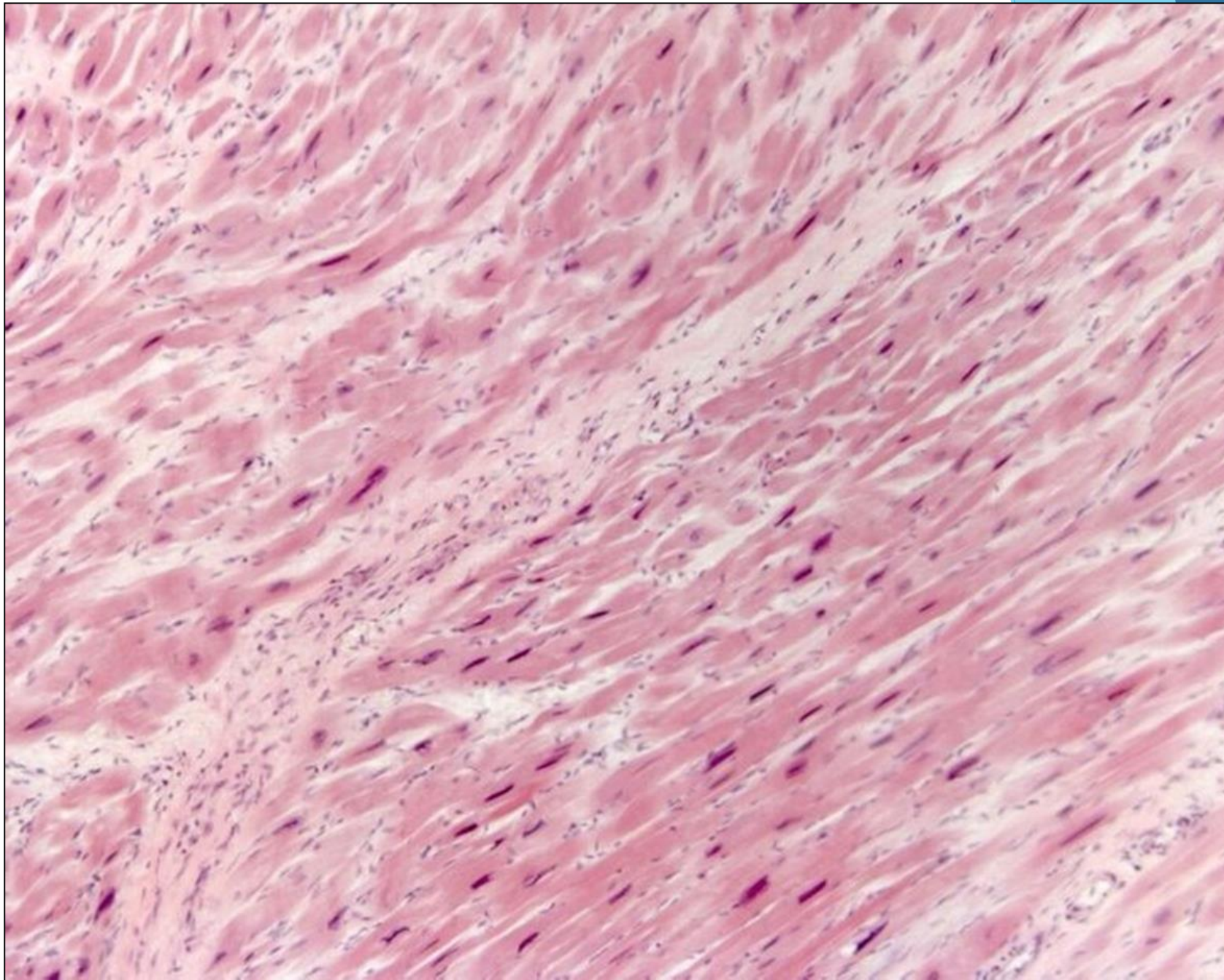
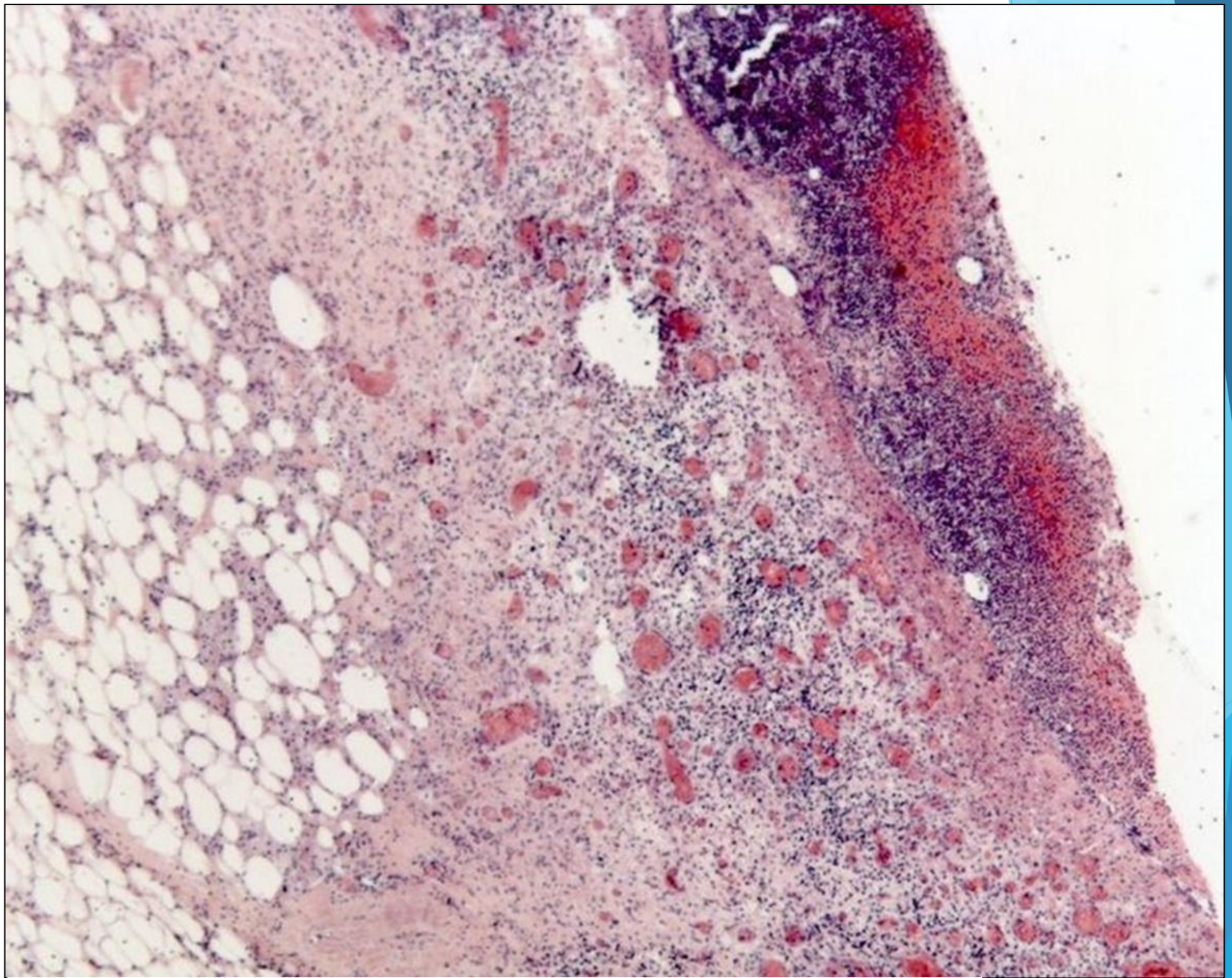


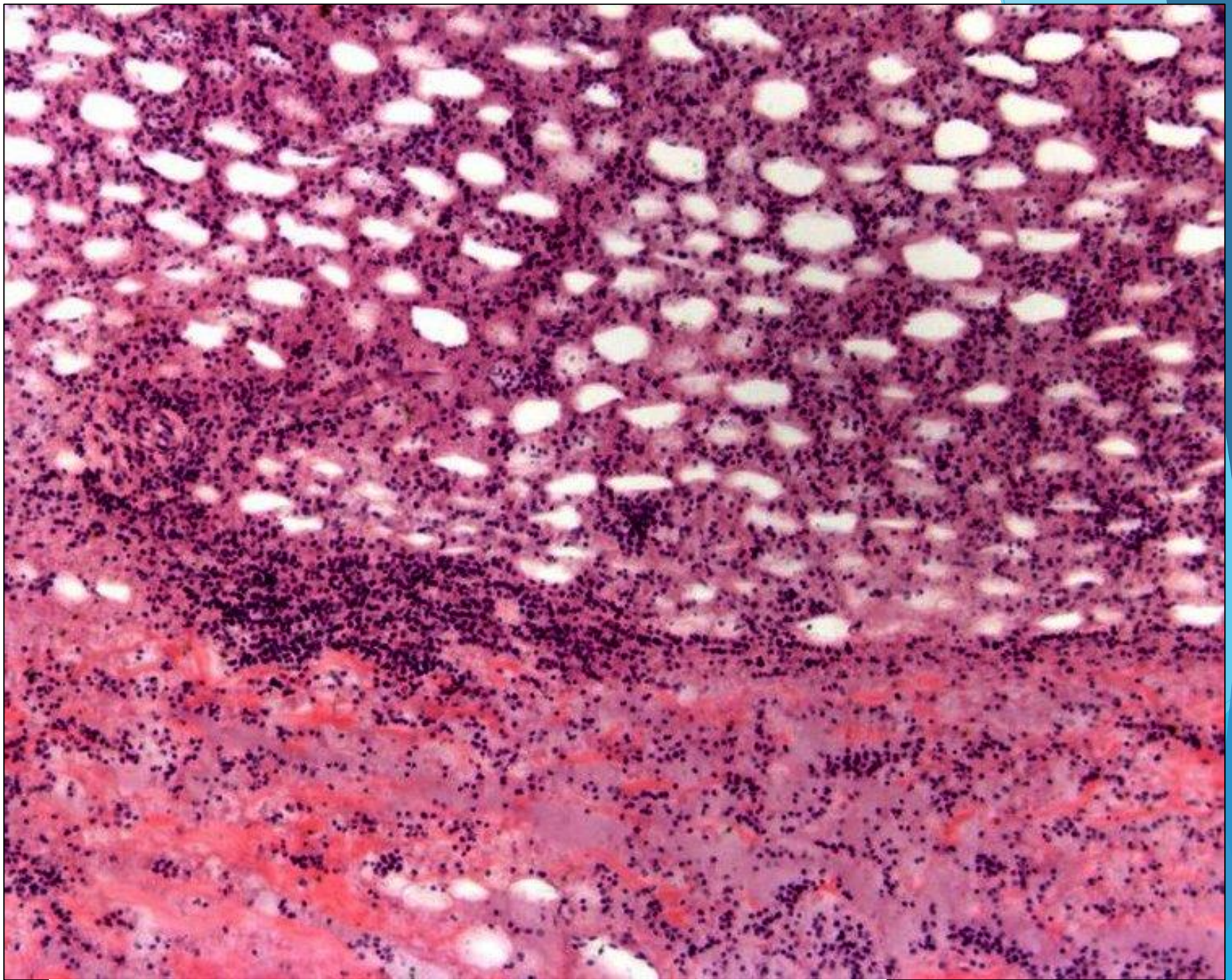
Микроскопические препараты рубежного контроля по второму разделу



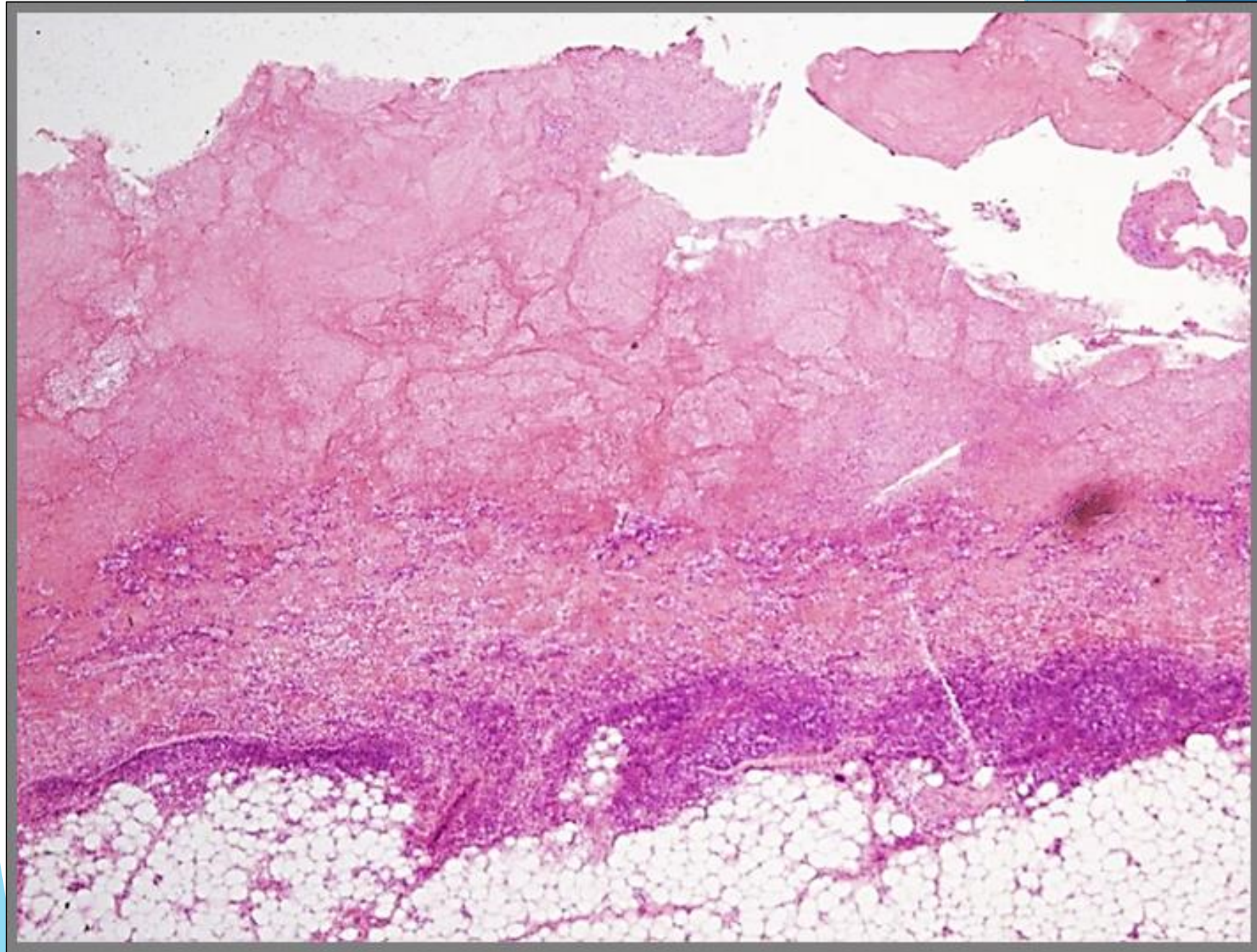
Гипертрофия миокарда



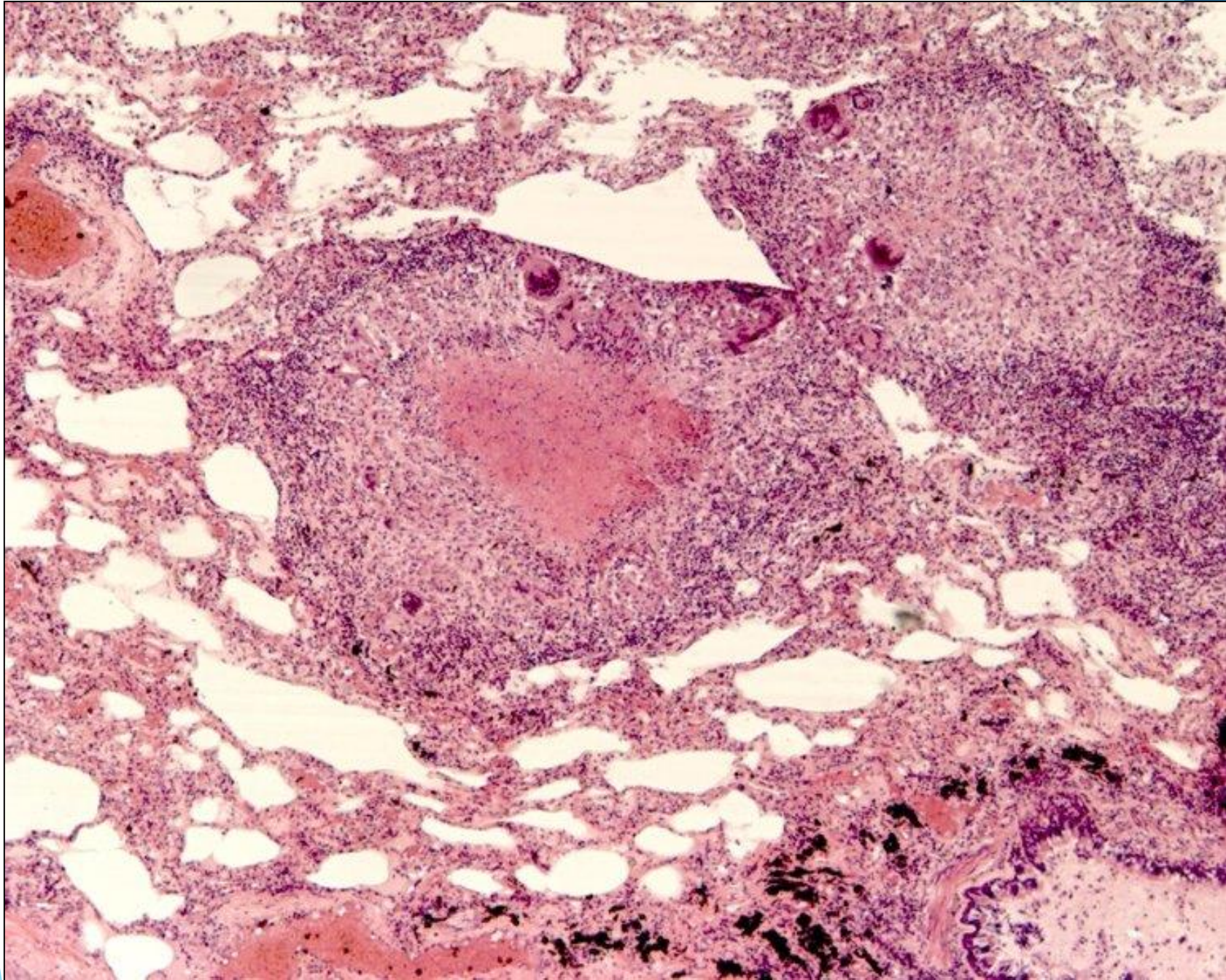
Грануляционная ткань



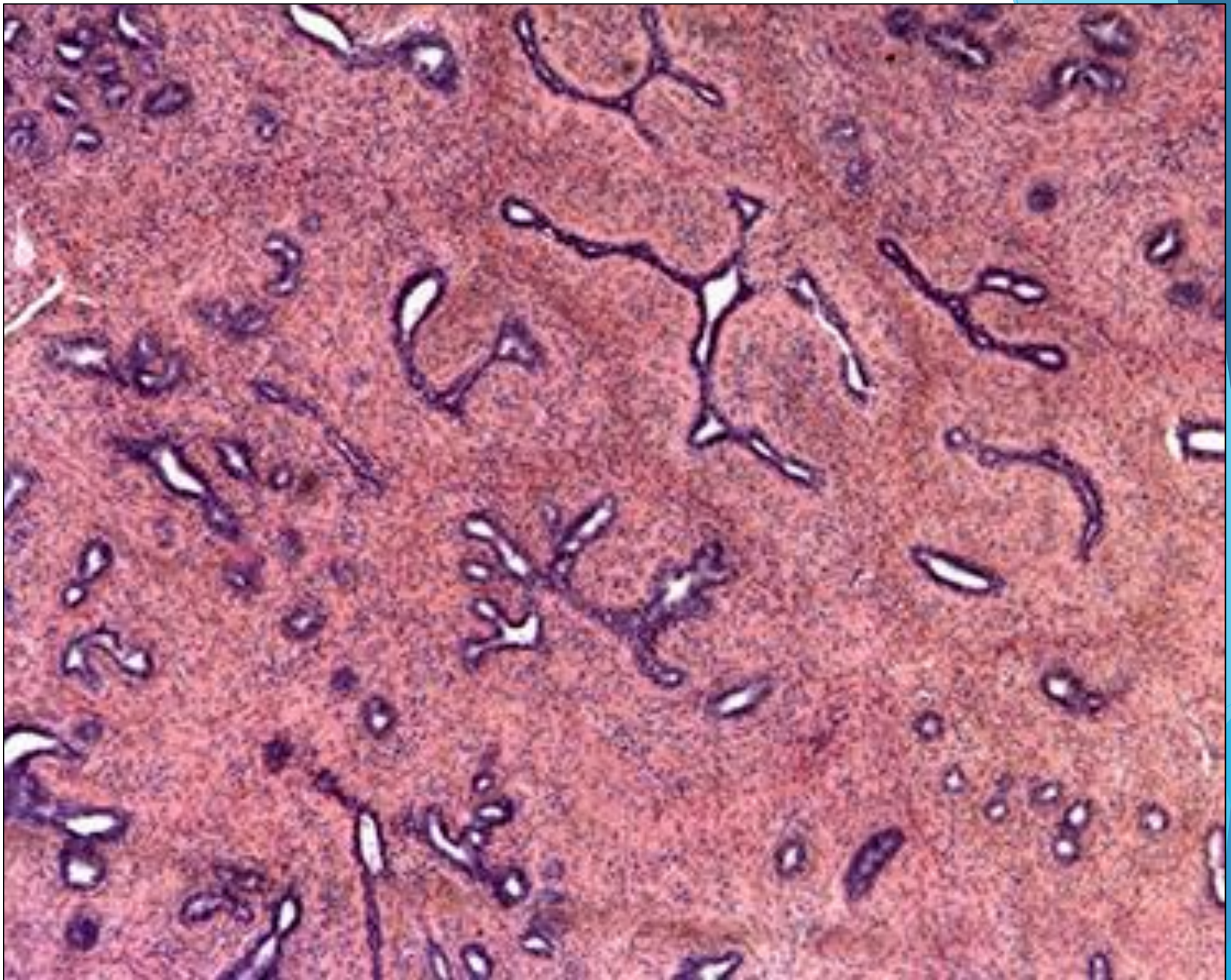
Флегмона подкожной клетчатки



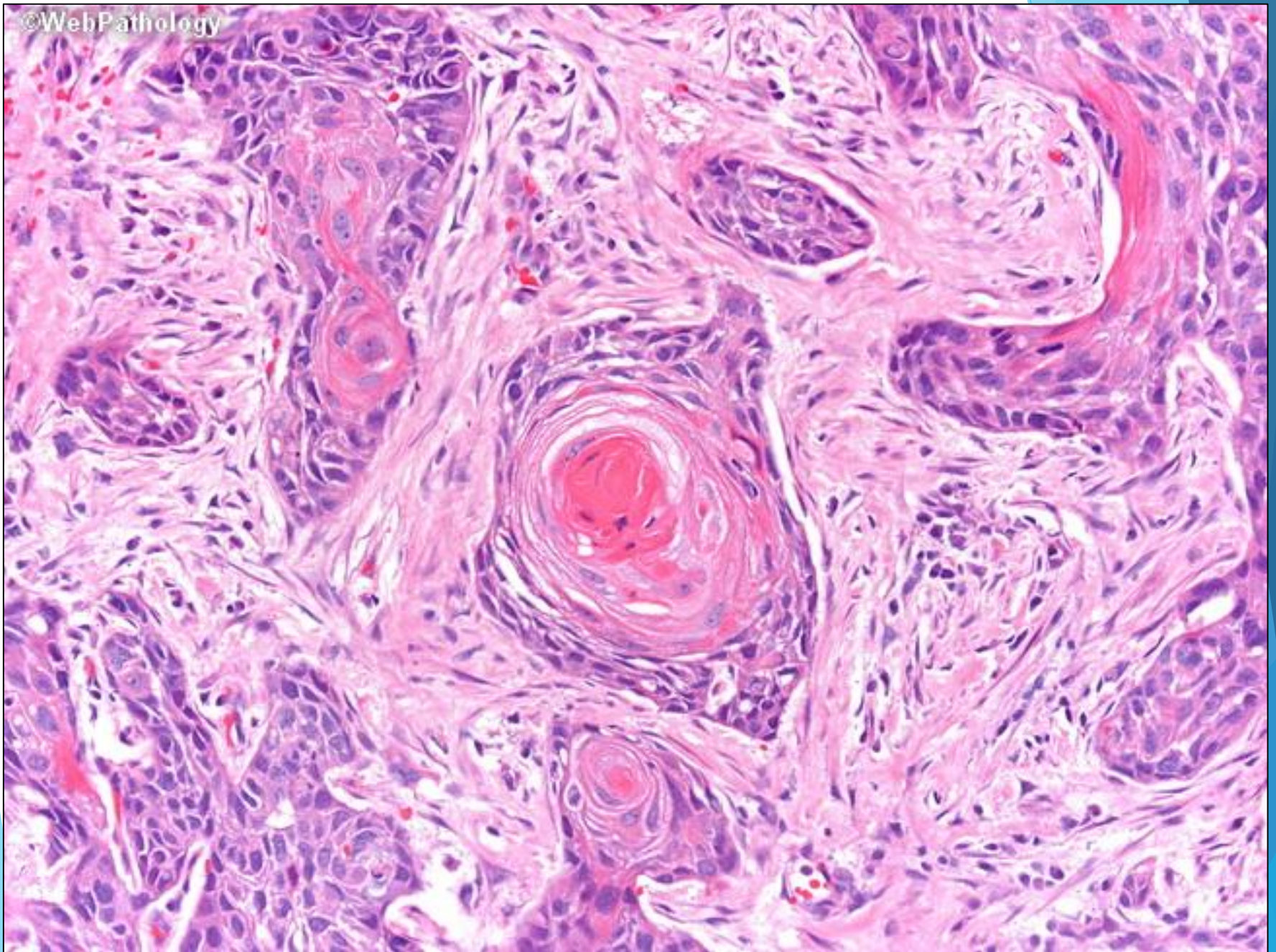
Фибринозный перикардит



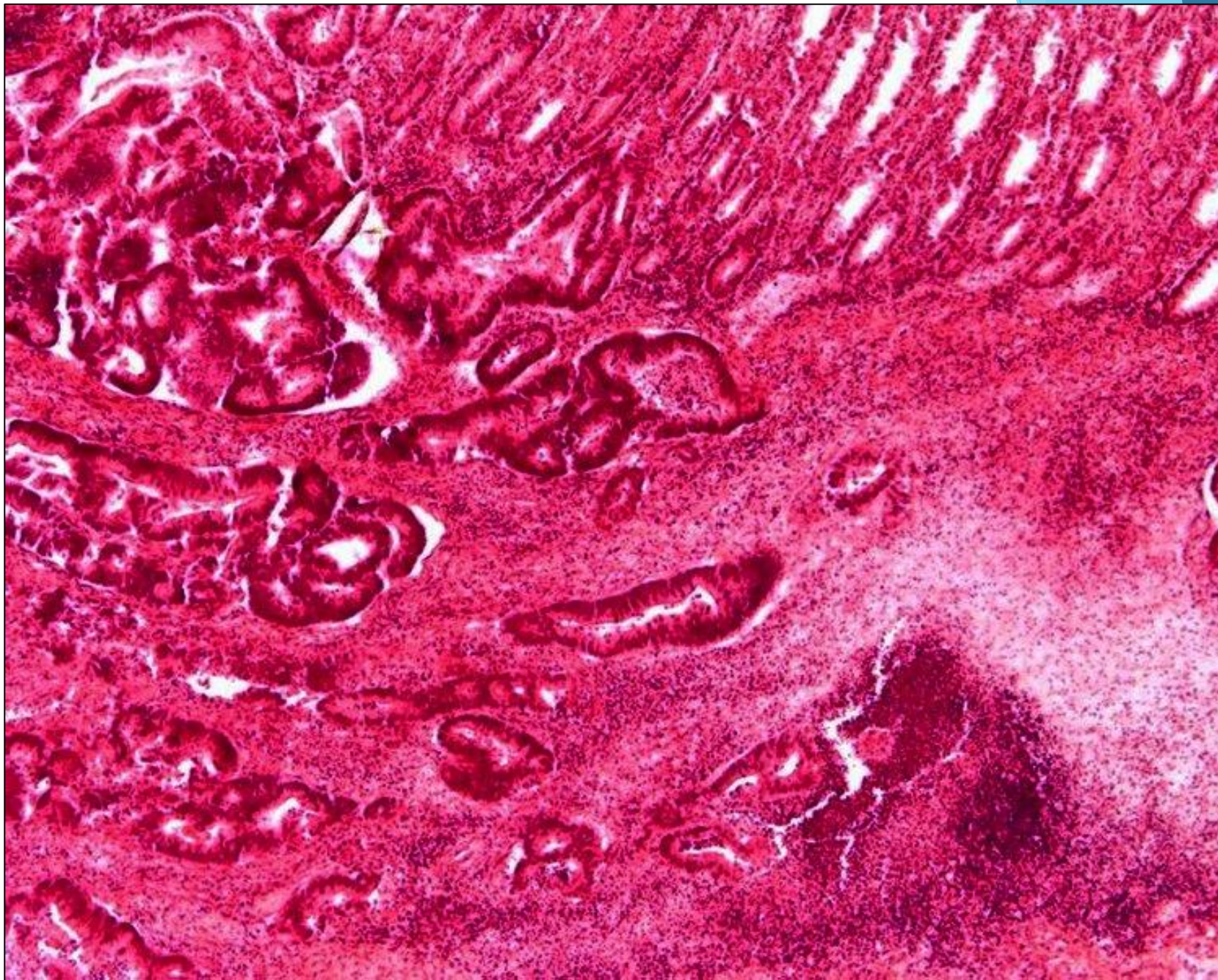
Туберкулезная гранулема (милиарный туберкулез легких)



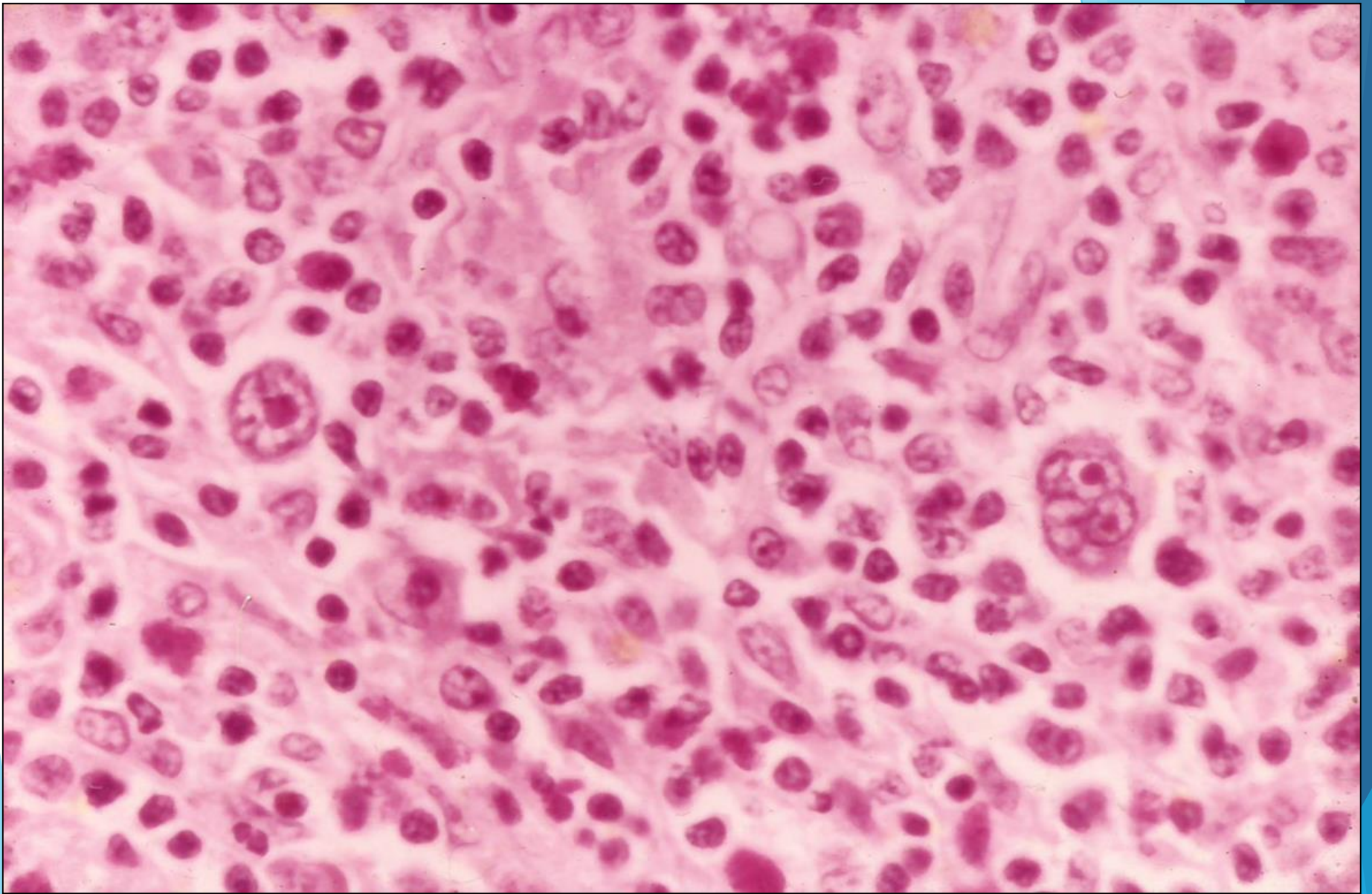
Фиброаденома молочной железы



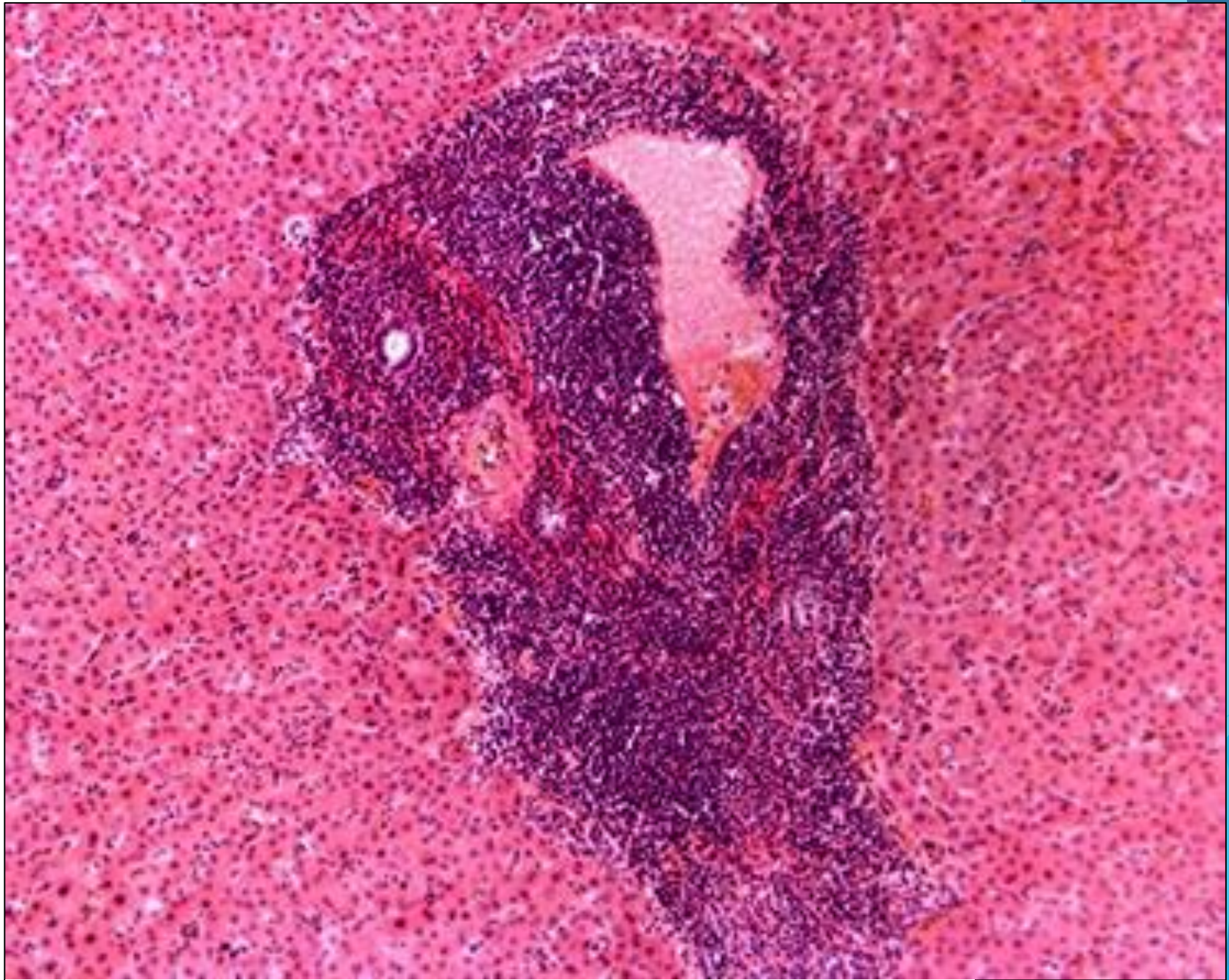
Плоскоклеточный ороговевающий рак пищевода



Аденокарцинома желудка



Лимфатический узел при лимфоме Ходжкина



Печень при лимфоцитарном лейкозе