ПИРОГОВСКИЙ УНИВЕРСИТЕТ



ЛУЧЕВАЯ ДИАГНОСТИКА ЗАБОЛЕВАНИЙ ПЕЧЕНИ И ЖЕЛЧЕВЫВОДЯЩИХ ПУТЕЙ

УЧЕБНОЕ ПОСОБИЕ

Москва
2026

Министерство здравоохранения Российской Федерации
Федеральное государственное автономное образовательное
учреждение высшего образования
«Российский национальный исследовательский
медицинский университет имени Н.И. Пирогова»
(Пироговский Университет)

Институт биомедицины (МБФ)
Кафедра лучевой диагностики

ЛУЧЕВАЯ ДИАГНОСТИКА ЗАБОЛЕВАНИЙ ПЕЧЕНИ И ЖЕЛЧЕВЫВОДЯЩИХ ПУТЕЙ

Учебное пособие

Рекомендовано
Координационным советом по образовательной политике
ФГАОУ ВО РНИМУ им. Н.И. Пирогова Минздрава России
(Пироговский Университет)

Москва
2026

УДК 615.849+616.073.77(075.8)
ББК 53.6я73
Л 87

Авторы:
А.Л. Юдин, д-р мед. наук, проф.; *А.К. Кондаков*, канд. мед. наук; *Е.А. Юматова*, канд. мед. наук; *Н.И. Афанасьева*, канд. мед. наук; *Д.А. Дорошенко,* д-р мед. наук; *Н.И. Сергеев,* д-р мед. наук; *Н.А. Семенова*, канд. мед. наук; *А.А. Учеваткин,* канд. мед. наук; *Г.А. Нахаева; Д.Р. Янгуразова*, канд. мед. наук; *В.В. Козлов*, д-р мед. наук; *И.А. Знаменский*, д-р мед. наук; *Ю.А. Абович*, канд. мед. наук; *О.А. Афукова*, канд. мед. наук; *О.И. Беленькая*, канд. мед. наук; *А.Л. Кулагин*; *Г.О. Федорова*; *К.В. Ягубова; П.Г. Гладких; А.С. Винокуров; В.С. Леонтьев; Д.М. Плиев.*

Рецензенты:
Е.А. Зубарева — д-р мед. наук, профессор, заведующий кафедрой лучевой диагностики Института непрерывного образования и профессионального развития ФГАОУ ВО РНИМУ им. Н.И. Пирогова Минздрава России (Пироговский Университет);
Э.А. Кошелев — д-р мед. наук, доцент, и. о. заведующего кафедрой рентгенологии и ультразвуковой диагностики ФГБУ ДПО ЦГМА УДП РФ.

Л 87 Лучевая диагностика заболеваний печени и желчевыводящих путей : учебное пособие / А.Л. Юдин, Кондаков А.К., Юматова Е.А. [и др.]; под ред. А.Л. Юдина. — Москва : ФГАОУ ВО РНИМУ им. Н.И. Пирогова Минздрава России (Пироговский Университет), 2026. — 112 с.

ISBN 978-5-88458-813-4

В учебном пособии представлены сведения о возможностях современных методов лучевой диагностики в выявлении патологических состояний печени и желчевыводящих путей человека. Пособие рекомендовано для студентов медицинских вузов, осваивающих дисциплину «Лучевая диагностика» в рамках программ специалитета 31.05.01 «Лечебное дело», 31.05.02 «Педиатрия», 30.05.02 «Медицинская биофизика», 30.05.03 «Медицинская кибернетика», а также ординаторов, обучающихся по специальностям 31.08.09 «Рентгенология», 31.08.08 «Радиология», 31.08.11 «Ультразвуковая диагностика», 31.08.57 «Онкология», 31.08.67 «Хирургия». Пособие подготовлено согласно требованиям действующих ФГОС.

ISBN 978-5-88458-813-4
УДК 615.849+616.073.77(075.8)
ББК 53.6я73

© Коллектив авторов, 2026
© Пироговский Университет, 2026

СОДЕРЖАНИЕ

Авторский коллектив 4
Список сокращений 6
Введение 8
Анатомические особенности печени
и желчевыводящих путей 9
Лучевые методы исследования печени
и желчевыводящих путей 13
Обзорная рентгенография органов живота 13
Ультразвуковое исследование 18
Компьютерная томография 25
Магнитно-резонансная томография 29
Радионуклидная диагностика 34
Методики холангиографии 45
Лучевая диагностика заболеваний печени
и желчевыводящих путей 50
Заболевания печени 50
Заболевания желчных протоков и желчного пузыря 87
Заключение 101
Список литературы 103
Контрольные вопросы 104
Ответы на вопросы 111

АВТОРСКИЙ КОЛЛЕКТИВ

Юдин А.Л. — д-р мед. наук, профессор, заведующий кафедрой лучевой диагностики Института биомедицины (МБФ)

Кондаков А.К. — канд. мед. наук, доцент кафедры лучевой диагностики Института биомедицины (МБФ)

Юматова Е.А. — канд. мед. наук, доцент кафедры лучевой диагностики Института биомедицины (МБФ)

Афанасьева Н.И. — канд. мед. наук, доцент кафедры лучевой диагностики Института биомедицины (МБФ)

Дорошенко Д.А. — д-р мед. наук, доцент кафедры ультразвуковой диагностики Института непрерывного образования и профессионального развития

Сергеев Н.И. — д-р мед. наук, профессор кафедры рентгенорадиологии ИНОПР

Семенова Н.А. — канд. мед. наук, доцент кафедры лучевой диагностики Института биомедицины (МБФ)

Учеваткин А.А. — канд. мед. наук, ассистент кафедры лучевой диагностики Института биомедицины (МБФ)

Нахаева Г.А. — ассистент кафедры лучевой диагностики Института биомедицины (МБФ)

Янгуразова Д.Р. — канд. мед. наук, ассистент кафедры лучевой диагностики Института биомедицины (МБФ)

Козлов В.В. — д-р мед. наук, доцент кафедры лучевой диагностики Института биомедицины (МБФ)

Знаменский И.А. — д-р мед. наук, профессор кафедры лучевой диагностики Института биомедицины (МБФ)

Абович Ю.А. — канд. мед. наук, доцент кафедры лучевой диагностики Института биомедицины (МБФ)

Афукова О.А. — канд. мед. наук, доцент кафедры лучевой диагностики Института биомедицины (МБФ)

Беленькая О.И. — канд. мед. наук, доцент кафедры лучевой диагностики Института биомедицины (МБФ)

Кулагин А.Л. — ассистент кафедры лучевой диагностики Института биомедицины (МБФ)

Федорова Г.О. — ассистент кафедры лучевой диагностики Института биомедицины (МБФ)

Ягубова К.В. — ассистент кафедры лучевой диагностики Института биомедицины (МБФ)

Гладких П.Г. — ассистент кафедры лучевой диагностики Института биомедицины (МБФ)

Винокуров А.С. — ассистент кафедры лучевой диагностики Института биомедицины (МБФ)

Леонтьев В.С. — ассистент кафедры лучевой диагностики Института биомедицины (МБФ)

Плиев Д.М. — ассистент кафедры лучевой диагностики Института биомедицины (МБФ)

СПИСОК СОКРАЩЕНИЙ

68Ga-DOTA-TATE/ TOC/ NOC	—	конъюгированные с 68Ga с использованием хелатора (додекантетрауксусная кислота) лиганды к соматостатиновым рецепторам (тирозин-3-октреотат, эдотреотид и 1-нафтилаланин-октреотид)
DWI	—	диффузионно-взвешенные изображения (diffusion-weighted imaging)
STIR	—	последовательность с подавлением сигнала от жировой ткани (short tau inversion recovery)
БДС	—	большой дуоденальный сосочек
ВИ	—	взвешенные изображения
ГЦК	—	гепатоцеллюлярная карцинома
ЖКБ	—	желчнокаменная болезнь
КТ	—	компьютерная томография
МРА	—	магнитно-резонансная ангиография
МРТ	—	магнитно-резонансная томография
МРХПГ	—	магнитно-резонансная холангиопанкреатография
ОФЭКТ	—	однофотонная эмиссионная компьютерная томография
ПЭТ	—	позитронно-эмиссионная томография
ПЭТ/КТ	—	позитронно-эмиссионная томография, совмещенная с компьютерной томографией
РНД	—	радионуклидная диагностика
РФЛП	—	радиофармацевтический лекарственный препарат
СТМ	—	система тканевых макрофагов
УЗИ	—	ультразвуковое исследование

ФВЖП — фракция выброса желчного пузыря

ФДГ — фтордезоксиглюкоза

ФНГ — фокальная нодулярная (фибронодулярная) гиперплазия

ХЦК — холангиоцеллюлярная карцинома

ЦДК — цветовое допплеровское картирование

ЧЧХГ — чрескожная чреспеченочная холангиография

ЭРХПГ — эндоскопическая ретроградная холангиопанкреатография

ВВЕДЕНИЕ

Область живота — одна из наиболее обширных и сложных топографо-анатомических зон человеческого организма. Она объединяет брюшную полость, забрюшинное пространство и малый таз. Органы, здесь расположенные, обладают особенностями топографо-анатомического строения и функции, что создает особые условия для течения возникающих в них патологических процессов.

Гепатопанкреатодуоденальная зона является клинико-физиологическим понятием. В эту область входят двенадцатиперстная кишка, поджелудочная железа и, в первую очередь, печень с желчными протоками и желчным пузырем. Эти органы тесно анатомо-функционально связаны.

В диагностике заболеваний печени и желчевыводящих путей используется широкий комплекс методов лучевой диагностики: ультразвуковое исследование (УЗИ), компьютерная томография (КТ), магнитно-резонансная томография (МРТ), методики радионуклидного исследования. Под лучевым контролем проводятся различные малоинвазивные (интервенционные) процедуры. Каждый из методов имеет свои преимущества и недостатки, и часто исследования дополняют друг друга. Научно-технический прогресс способствует значительному совершенствованию традиционных методов лучевой диагностики, внедрению новых технологий (методик) и появлению новых исследований. Все лучевые методы диагностики будут высокоинформативными при условии оптимальной оснащенности и соблюдения методики их проведения. Выбор метода определяется не только его доступностью и стоимостью, но и предполагаемым патологическим процессом. Врач должен быть хорошо ориентирован в широком спектре методов и методик лучевой диагностики, знать показания и противопоказания к различным исследованиям, представлять ожидаемые результаты для лучшего понимания клинической ситуации.

АНАТОМИЧЕСКИЕ ОСОБЕННОСТИ ПЕЧЕНИ И ЖЕЛЧЕВЫВОДЯЩИХ ПУТЕЙ

Печень — самая большая экзокринная железа человеческого организма, однако секреция желчи не является единственной функцией этого органа. Печень регулирует уровень глюкозы в крови, играет важную роль в липидном (синтез холестерина, липогенез) и белковом (синтез фибриногена, протромбина, альбуминов и некоторых глобулинов) обмене, метаболизме железа и процессе обезвреживания токсичных веществ, в том числе лекарственных средств. Специальные исследования насчитывают до 500 различных функций печени.

Печень располагается в поддиафрагмальном пространстве, почти со всех сторон покрыта брюшиной, за исключением задневерхней поверхности, сращенной с нижней поверхностью диафрагмы. У взрослых она полностью занимает правое и часть левого подреберий, эпигастрий. Средний вертикальный размер печени составляет 15 см, поперечный — 20 см и сагиттальный — 15 см. Размеры печени зависят от роста человека и поперечника тела и поэтому весьма вариабельны. У большинства пациентов при краниокаудальном размере более 15 см или объеме свыше 2000 $см^3$ имеет место гепатомегалия.

Традиционно макроскопически печень делится на две основные (правая и левая) доли, каждая из которых состоит из четырех сегментов. Все восемь сегментов имеют независимые системы кровоснабжения, венозного и желчного оттоков. Деление печени на сегменты важно с хирургических позиций для определения границ при гепатэктомии, лобэктомии или сегментэктомии. Сегмент печени — это участок паренхимы, прилегающий к так называемой печеночной триаде — основе сегмента. В печеночную триаду входят ветвь воротной вены второго порядка, сопутствующая ей ветвь собственной печеночной артерии и соответствующая ветвь печеночного протока (рис. 1).

Печень имеет двойное кровоснабжение за счет печеночной артерии (20–25 %) и воротной вены (75–80 %), входящих в ворота печени между листками печеночно-двенадцатиперстной связки. Далее оба сосуда в печени соответственно сегментарному строению разветвляются до общей капиллярной сети. Они сопровождают желчные протоки и дихотомически делятся на ветви. Капилляры

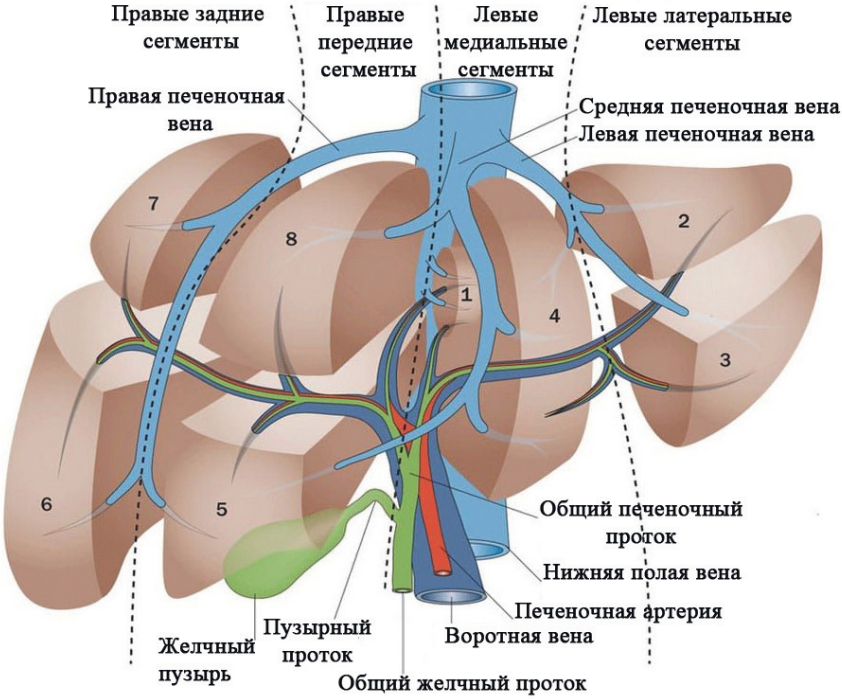

Рис. 1. Сегментарное строение печени
(адаптировано из: Siriwardena A., Mason J., Mullamitha S., et al. Management of colorectal cancer presenting with synchronous liver metastases. Nat. Rev. Clin. Oncol., 2014, Vol. 11, pp. 446–459)

открываются в центральную вену (по месту расположения в дольке печени), откуда начинается дренажная система печеночных вен. В итоге кровь собирается в нижнюю полую вену.

Желчевыводящая система. Желчь, выделяемая печеночными клетками, сначала поступает в желчные капилляры, которые постепенно сливаются, образуя дольковые, а затем сегментарные желчные протоки. Сегментарные протоки сливаются в правый и левый печеночные протоки (длина 0,5–2 см), чаще внутрипеченочно, и далее образуют общий печеночный проток. Приблизительно через 3 см (средняя длина общего печеночного протока) он соединяется с протоком желчного пузыря и переходит в общий желчный проток (холедох). Длина общего желчного протока колеблется от 4 до 12 см, а диаметр не превышает 8 мм. В большинстве случаев

(96,4 %) холедох открывается в нисходящей части двенадцатиперстной кишки по заднемедиальному контуру в средней ее трети на верхушке большого дуоденального сосочка (Фатеров сосочек, БДС). В 3 % случаев БДС располагается в нижней горизонтальной части двенадцатиперстной кишки и совсем редко (0,6 %) в области верхнего ее изгиба. В зависимости от взаимоотношения с поджелудочной железой общий желчный проток имеет физиологические изгибы и сужения. Общий желчный проток может располагаться вне поджелудочной железы, быть полностью или частично окружен ее паренхимой. Анатомически выделяют четыре отдела холедоха: супрадуоденальный, ретродуоденальный, панкреатический и дуоденальный (интрамуральный). Четыре сфинктера желчных протоковых систем регулируют пассаж желчи (рис. 2):

1) Одди (Oddi) — расположен в интрамуральном отделе общего желчного протока, регулирует поступление желчи в кишечник и препятствует забросу дуоденального содержимого в протоки;

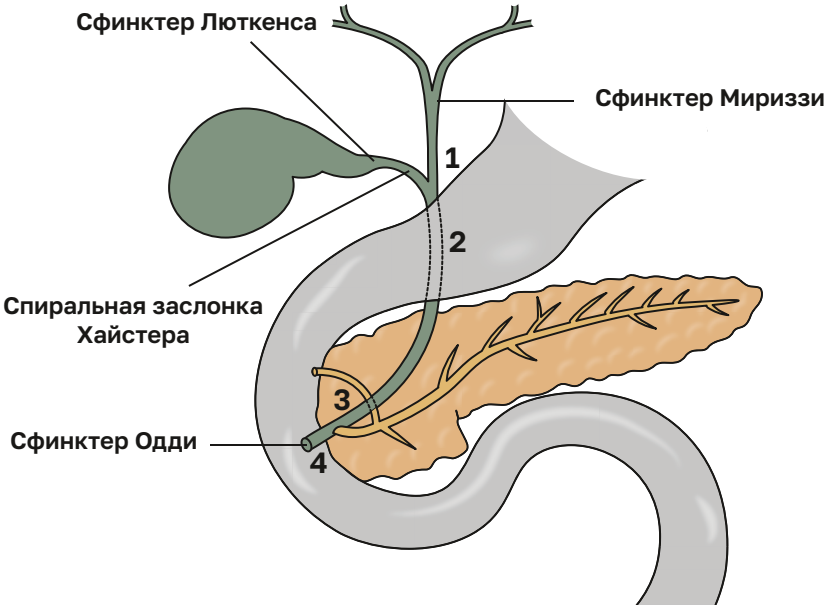

Рис. 2. Сфинктеры желчных протоков и отделы холедоха: 1 — супрадуоденальный; 2 — ретродуоденальный; 3 — ретропанкреатический; 4 — интрамуральный

2) Мириззи (Mirizzi) — у места слияния общего печеночного протока с пузырным, препятствует забросу желчи во внутрипеченочные протоки при сокращении желчного пузыря;
3) Хайстера (Heister) — крупные складки слизистой оболочки в начальной части пузырного протока, считаются регуляторами наполнения и опорожнения желчного пузыря (в настоящее время этот сфинктер называется спиральной заслонкой);
4) Люткенса (Lutkens) — располагается в шейке желчного пузыря.

Желчный пузырь является частью желчной системы, имеет грушевидную форму, располагается в ложе по нижней висцеральной поверхности печени, объемом 60–80 см^3, длиной 6–10 см. Выделяют дно желчного пузыря, диаметром около 3 см, тело — 1–2 см и шейку (включая гартмановский карман — расширение, обращенное к воротам печени), переходящую в пузырный проток. Диаметр последнего — 2–3 мм, а длина — 3 см. Желчный пузырь покрыт брюшиной со всех сторон, кроме области прилежания к печени.

Встречающиеся аномалии желчного пузыря разделяют на аномалии числа, положения и формы. К аномалиям числа относятся отсутствие (агенезия) и удвоение желчного пузыря. Варианты положения очень различны. Это высокое подпеченочное, внутрипеченочное и даже левостороннее, при котором пузырный проток соединяется с общим желчным протоком несколько ниже, а холедох имеет обычный ход.

Больший интерес представляют аномалии формы в виде перегибов и перетяжек, так как эти состояния следует отличать от изменений вследствие развития спаек при воспалении. При аномалиях формы желчный пузырь имеет гладкие контуры и опорожнение его не нарушено.

ЛУЧЕВЫЕ МЕТОДЫ ИССЛЕДОВАНИЯ ПЕЧЕНИ И ЖЕЛЧЕВЫВОДЯЩИХ ПУТЕЙ

Лучевые методы диагностики играют важную роль в распознавании патологических состояний и определении тактики лечения пациентов с заболеваниями печени и желчевыводящих путей. Этими методами являются обзорная рентгенография органов живота, компьютерная и магнитно-резонансная томографии, ультразвуковое и радионуклидное исследования. Под контролем методов лучевой визуализации проводятся интервенционные вмешательства как в диагностических, так и в лечебных целях.

Каждое из лучевых исследований имеет свои преимущества и недостатки. Например, УЗИ высокоинформативно для диагностики заболеваний желчного пузыря, желчных протоков, кист и абсцессов, скоплений жидкости в околопеченочных пространствах, тогда как КТ и МРТ более чувствительны в выявлении множественных поражений, в том числе метастазов и холангиогенных абсцессов.

Обзорная рентгенография органов живота

В соответствии со стандартами оказания медицинской помощи при подозрении на целый ряд патологических процессов обзорная рентгенограмма живота значится обязательным и первоочередным лучевым исследованием.

Обзорная рентгенография менее чувствительна и специфична по сравнению с КТ, но она является зачастую первичным лучевым исследованием пациентов с «острым животом». Она ограничена своими возможностями в диагностике заболеваний органов брюшной полости и забрюшинного пространства ввиду низкой разрешающей способности из-за отсутствия естественной контрастности органов указанной области (рис. 3).

Преимущества рентгенографии заключаются в скорости проведения исследования, а также в универсальной доступности. Тем более, что большинство острых состояний, требующих хирургического вмешательства на органах брюшной полости, сопровождаются выраженным метеоризмом, что делает малоинформативным УЗИ. Кроме того, состояние больного не всегда позволяет использовать

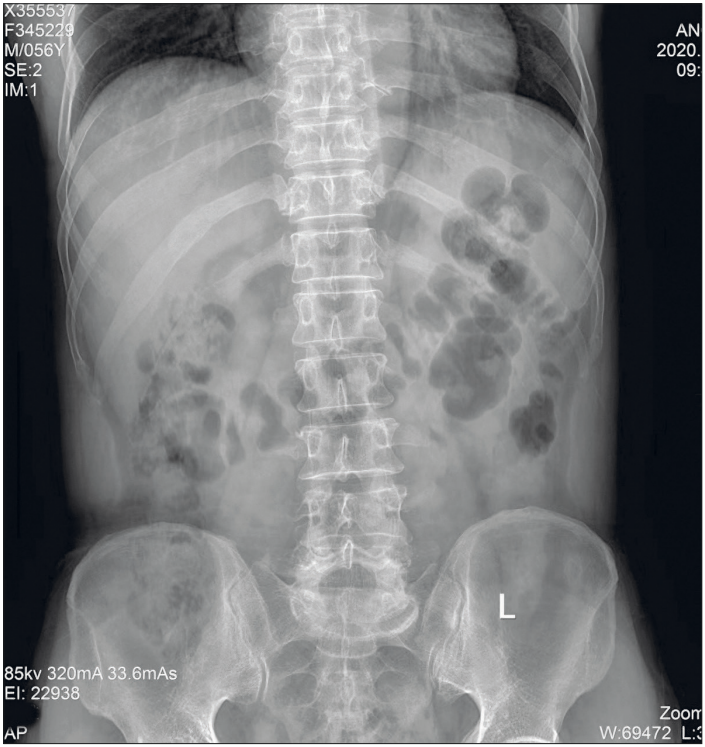

Рис. 3. Обзорная рентгенограмма органов брюшной полости

КТ. При этом для проведения обзорного рентгенологического исследования грудной клетки и брюшной полости практически нет противопоказаний, и в то же время удается выявить некоторые признаки патологических процессов.

Обычно обзорная рентгенография выполняется в вертикальном положении пациента. Больным, находящимся в тяжелом состоянии, рентгенограммы производятся в положении лежа на спине. Возможно проведение так называемой латерографии, чаще на левом боку. Латерография — рентгенография, выполненная в горизонтальном положении обследуемого (в положении латеропозиции) и при горизонтальном направлении пучка рентгеновского излучения. Основным показанием для применения данной методики служат затруднения в обнаружении свободного воздуха в брюшной полости при клинических указаниях на прободение полого органа или необходимость уточнения признаков кишечной непроходимости.

Основные правила проведения рентгенографии органов брюшной полости:

1) положение и методику проведения исследования определяет врач-рентгенолог с учетом тяжести состояния пациента и цели обследования. Предпочтительно выполнение рентгенограмм в вертикальном положении;
2) предварительно выполняется обзорная рентгенография грудной клетки для возможного выявления свободного газа под диафрагмой (при прободении полых органов) и скрининга заболеваний легких;
3) перед обзорным исследованием живота больной должен находиться в выбранной позиции не менее 5–10 минут, чтобы свободный газ успел занять наиболее высокое положение. Поспешность в получении рентгеновского снимка может увеличить процент ложноотрицательных результатов, обусловленных объективными причинами, в диагностике прободения, к которым относят: трудно выявляемое, даже при многопроекционном исследовании, небольшое количество газа, прикрытие перфорации каким-либо органом снаружи или густым содержимым изнутри;
4) объем исследования должен охватывать все отделы брюшной полости (обе половины купола диафрагмы, два латеральных канала) и полость малого таза;
5) для лучшей контрастности снимки следует выполнять при напряжении на рентгеновской трубке не выше 80 кВ.

При анализе обзорной рентгенограммы органов брюшной полости оценивают распределение газа (воздуха), размеры печени и селезенки, наличие обызвествлений.

В норме самое большое количество газа определяется в желудке и толстой (прямой и сигмовидной) кишке. Желудок располагается под левой половиной диафрагмы, в вертикальном положении газ перемещается в область дна желудка и становится легко доступным для визуализации. Тонкая кишка, в том числе двенадцатиперстная, часто содержит воздух в небольшом количестве (2–3 нерастянутые петли диаметром не более 2,5 см). Могут обнаруживаться небольшие уровни жидкости в вертикальном положении. Газ в желчевыводящих протоках может визуализироваться у пациентов после сфинктеротомии и наложения билидигистивного анастомоза (общего желчного протока и кишки). При вертикальном положении

пациента часто визуализируется горизонтальный уровень жидкости в желудке, в проекции тонкой кишки — 1–2 уровня. В толстой кишке горизонтальный уровень жидкости должен отсутствовать.

На обзорной рентгенограмме живота оценивают краниокаудальный размер печени относительно реберных дуг. В норме печень не выступает из-под края XII ребра.

Часто на рентгенограмме живота и малого таза определяются кальцинаты как отображение флеболитов, обызвествленных хрящей ребер и лимфатических узлов, атеросклеротического поражения аорты и ее ветвей, конкременты мочевыделительной и желчевыводящей систем (рис. 4). Могут быть обнаружены обызвествления миомы матки и других образований урогенитальной области. За счет эффекта суммации кальцинаты мягких тканей (обычно ягодичной области после инъекций лекарственных препаратов) могут проецироваться на органы полости малого таза.

Признаками патологических состояний на обзорных рентгенограммах являются обнаружение газа там, где в норме его не должно быть, и отсутствие газа там, где в норме он присутствует, наличие жидкости в полых органах и вне их, наличие конкрементов, инородных тел и пр. Визуализация газа в проекции живота, перераспределение газа в кишечных петлях, наличие/отсутствие горизонтальных уровней жидкости, изменение диаметра (калибра) петель кишечника в первую очередь являются признаками различных видов кишечной непроходимости.

Одной из причин наличия газа в желчных протоках может быть пролежень со смещением конкремента желчного пузыря в двенадцатиперстную или ободочную кишку. При остром холецистите, обусловленном газообразующей флорой, газ можно увидеть в стенке или просвете желчного пузыря. Свободный газ в брюшной полости обнаруживается при прободении полого органа. Вздутие отдельных петель кишечника может свидетельствовать о локальном воспалении в соответствующей зоне (панкреатит, аппендицит).

Смещение петель кишечника может свидетельствовать о перитоните (массивном выпоте), межпетельных абсцессах, объемных образованиях брюшной полости. Малое количество жидкости с трудом поддается оценке при помощи обзорной рентгенограммы живота, но хорошо визуализируется при УЗИ, КИ или МРТ.

При увеличении размеров печень выступает из-под края дуги XII ребра, может происходить смещение печеночной кривизны,

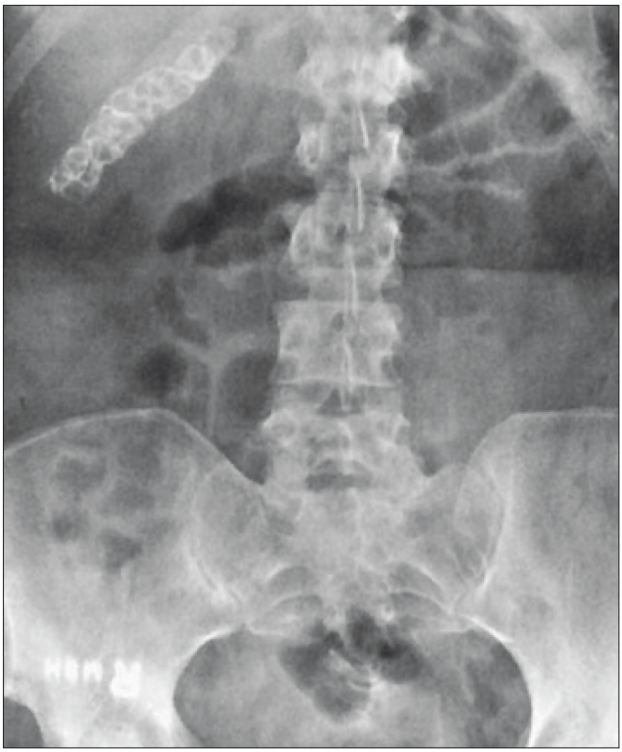

Рис. 4. Фрагмент обзорной рентгенограммы органов живота. Обызвествленные конкременты в желчном пузыре

поперечной ободочной кишки и правой почки каудально, а желудка — влево. Отмечается высокое стояние диафрагмы. По мере увеличения селезенки ее край становится видимым в левом верхнем квадранте ниже дуги XII ребра. Селезенка может заполнить левую сторону живота и даже простираться по средней линии в правый нижний квадрант. Селезеночная кривизна толстой кишки и левая почка при этом смещаются каудально и медиально, а желудок — вправо. Кроме того, на обзорных рентгенограммах могут определяться дополнительные тени, обусловленные патологическими образованиями поджелудочной железы.

Обызвествления и кальцинаты в проекции печени обнаруживаются при паразитарных кистах, хронических воспалительных процессах (туберкулезе), после кровоизлияний и редко при опухолях печени. Обызвествления в селезенке чаще не имеют клинического

значения. Конкременты поджелудочной железы являются проявлением хронического панкреатита, однако обызвествления могут носить врожденный характер.

Таким образом, обзорная рентгенография, несмотря на свои ограниченные возможности, является обязательным первоочередным исследованием при подозрении на прободение полого органа, кишечную непроходимость и другие патологические процессы, вызывающие синдром «острого живота».

Ультразвуковое исследование

Ультразвуковое исследование (УЗИ) играет важную роль в диагностике заболеваний органов гепатопанкреатодуоденальной зоны. Отсутствие ионизирующего излучения является ведущим преимуществом этого метода, что позволяет проводить исследования без ограничений детям и женщинам во время беременности.

Информативность УЗИ напрямую зависит от правильности подготовки пациента к исследованию:

1) за 2 сут до исследования рекомендуется придерживаться диеты с ограничением газообразующих продуктов, например, фруктов, овощей, хлебобулочных изделий, соков и др.;
2) исследование проводится строго натощак. Последний прием пищи за 8–12 ч до процедуры. Пациентам с инсулинозависимым сахарным диабетом можно выпить несладкий чай или съесть сухарик из белого хлеба;
3) при нарушении моторики желудочно-кишечного тракта целесообразно рассмотреть вопрос о приеме ветрогонных средств;
4) независимо от наличия или отсутствия острых и хронических заболеваний перед УЗИ органов брюшной полости пациентам можно выполнить очистительные клизмы накануне исследования, если нет противопоказаний по характеру заболевания и состоянию больного;
5) нельзя назначать рентгенологические исследования с препаратами на основе сульфата бария минимум за сутки до УЗИ, так как это может привести к затруднению визуализации общего желчного протока на фоне «застоявшейся» бариевой взвеси.

УЗИ может включать:

- УЗ-сканирование — исследование в В-режиме;
- допплерографию — цветовое допплеровское картирование (ЦДК) и спектральную допплерографию;
- соноэластографию;
- эндоскопическое УЗИ;
- УЗИ с контрастированием.

Наиболее распространенным и востребованным является ***УЗИ в В-режиме***, которое используется, в том числе, в качестве скринингового исследования, т.е. на первом этапе при подозрении на любые патологические процессы.

При отсутствии изменений структура печени представлена мелкозернистым изображением, состоящим из множества мелких точечных и линейных структур, равномерно распределенных по всей площади «среза» органа. В норме паренхима печени имеет равномерную эхогенность, сопоставимую или немного превышающую корковый слой почки, на фоне которой в той или иной степени хорошо дифференцируются внутрипеченочные трубчатые структуры: печеночные вены и их ветви, ветви воротной вены и печеночной артерии, долевые желчевыводящие протоки диаметром 1–3 мм.

Сосуды и желчные протоки отображаются в виде эхонегативных структур с гиперэхогенными стенками. Размеры печени вариабельны и зависят от телосложения человека, глубины дыхания и других факторов. Четкой границы между сегментами с помощью данного исследования достоверно определить не удается, ориентироваться можно по анатомическим структурам: желчному пузырю, связкам печени или по ходу ветвей воротной и печеночных артерий и вен. Капсула печени отчетливо визуализируется в виде гиперэхогенной структуры, окружающей паренхиму печени, за исключением участков, прилегающих к диафрагме, где нет четкой дифференциации этих двух структур. Связки печени создают гиперэхогенный сигнал за счет наличия жировой и соединительной тканей (рис. 5).

Структура стенок внепеченочных желчевыводящих протоков несколько отличается от внутрипеченочных за счет большего количества эластической соединительной ткани в их составе.

В норме при УЗИ желчный пузырь визуализируется как эхонегативное образование с тонкими (до 1,5–2 мм) стенками. Кзади от изображения желчного пузыря выявляется эффект дистального

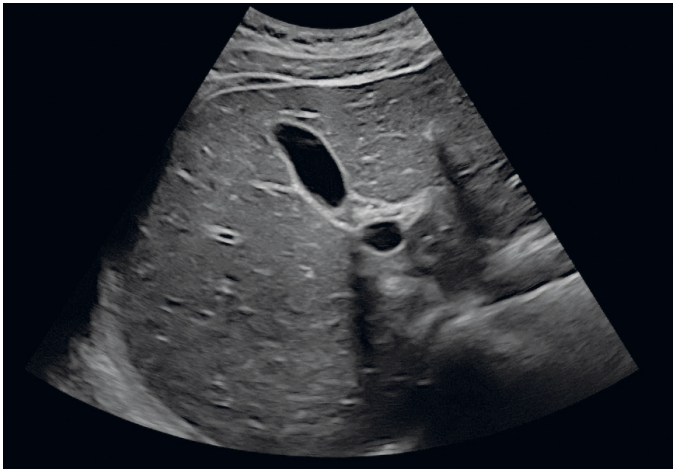

Рис. 5. Ультразвуковое исследование неизмененной паренхимы печени в В-режиме

псевдоусиления, как и за большинством жидкость-содержащих структур. Толщина стенки в разных отделах может быть вариабельна. Отображение формы зависит от направления и уровня среза. Исследование желчного пузыря проводят на максимальном вдохе, выдохе и при нормальном дыхании — для правильной оценки размеров, формы и контуров, взаимоотношения с окружающими органами, тканями (рис. 6).

После приема пищи происходит сокращение желчного пузыря и, как следствие, изменение его формы, размеров и толщины стенок. УЗИ сократительной функции желчного пузыря предусматривает использование желчегонного завтрака. При исследовании натощак измеряют размеры органа (линейные размеры, площадь, объем, фракцию опорожнения), после чего пациенту дают желчегонные продукты (йогурт, 2–3 яичных желтка и др.) или лекарственные средства. Последующие сканирования с измерением размеров проводят через 15, 30 и 45 мин. В норме максимальное сокращение желчного пузыря происходит через 40–50 мин после приема «стимулятора», фракция опорожнения, как правило, составляет 60–80 % (рис. 7).

Внепеченочные желчные протоки достаточно хорошо визуализируются, исключение может составлять ретродуоденальный отдел при недостаточной подготовке пациента к исследованию за счет экранирования газом в кишке.

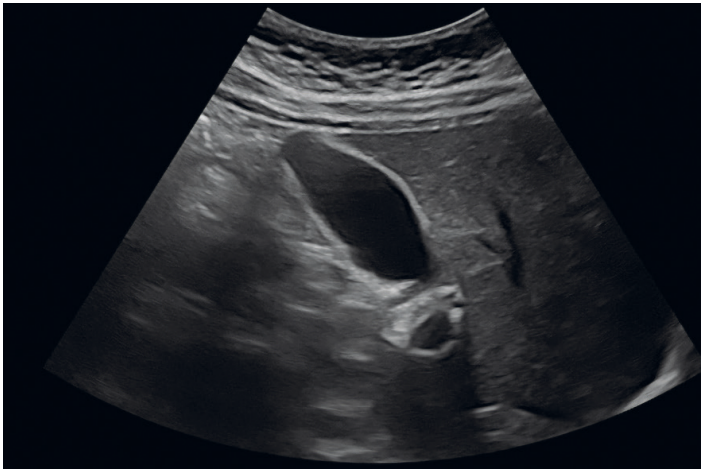

Рис. 6. Ультразвуковое исследование желчного пузыря в В-режиме натощак

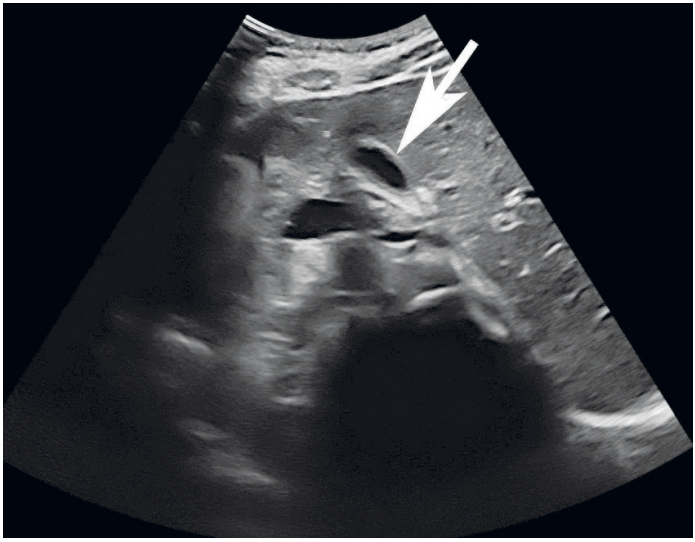

Рис. 7. Ультразвуковое исследование желчного пузыря в В-режиме через 15 минут после еды (стрелка)

УЗИ — незаменимый метод в диагностике печеночного кровотока. ***ЦДК*** дает возможность определить направление и интенсивность потоков крови. Здесь следует помнить, что при ЦДК

кровоток, идущий от датчика, кодируется синим цветом, а распространяющийся к датчику — красным (рис. 8). Спектральная допплерография позволяет судить о скорости кровотока во всех сосудах гепатопанкреатодуоденальной зоны — печеночных и селезеночных артериях и венах, чревном стволе, воротной вене и проч.

Ультразвуковая эластография (соноэластография) — методика, с помощью которой оценивают эластичность тканей, — применяется для исследования печени и позволяет определить степень развития фиброзных изменений (рис. 9). Выделяют сдвиговую волновую эластографию (также известную как транзиентная эластография) и компрессионную эластографию (также известную как статическая эластография). Эти методики используют звуковые волны для оценки механических свойств тканей, таких как жесткость и эластичность, в ответ на механическое давление на ткань. Они выявляют различные патологические состояния тканей, используя различия в их вышеупомянутых механических свойствах. Жесткость ткани рассчитывается с использованием физического свойства ткани, называемого модулем Юнга (или модулем упругости). Модуль Юнга определяется как отношение напряжения (силы, приложенной к площади поперечного сечения определенного материала) к деформации ткани. Единицей измерения модуля

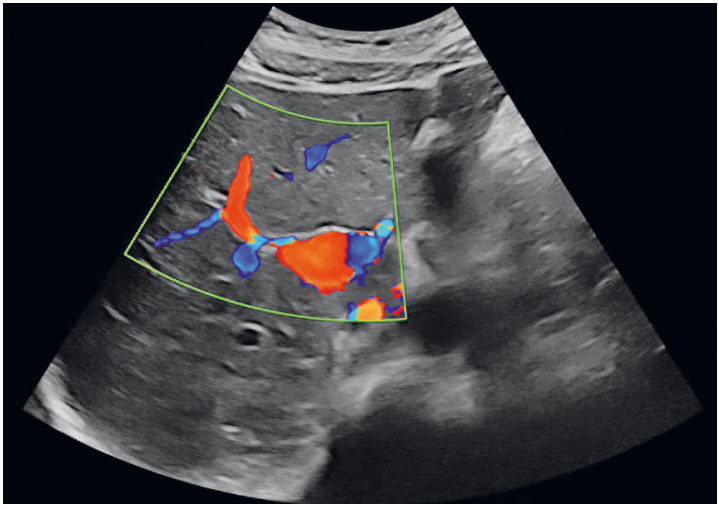

Рис. 8. Ультразвуковое исследование венозной системы печени в режиме цветового допплеровского картирования

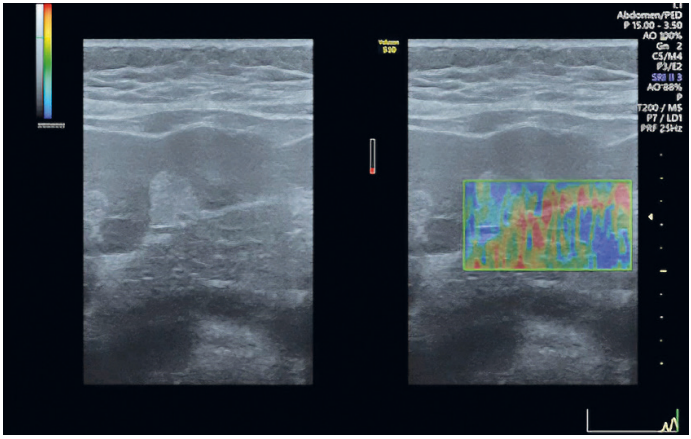

Рис. 9. Ультразвуковая эластография печени

Юнга является Па (паскаль) или Н/м² (единица СИ). В большинстве клинических случаев значение сонографической эластографии обычно выражается в кПа.

Эндоскопическое УЗИ — методика, при которой ультразвуковой датчик комбинирован с эндоскопическим зондом, а доступом к отображению внепеченочных желчных протоков становится двенадцатиперстная кишка. Сверхтонкий ультразвуковой зонд можно вводить непосредственно в просвет протока через его устье со стороны БДС, чтобы визуализировать общий желчный проток на всем протяжении. Данная методика применяется гораздо реже, чем остальные УЗИ (рис. 10).

Проведение УЗИ затруднительно у пациентов с избыточным весом, метеоризмом, высоким стоянием печени, послеоперационными повязками в области живота.

При диагностике заболеваний печени выполняют ***УЗИ с контрастированием***. Метод позволяет оценить количество очагов, их размеры, локализацию, внутриопухолевый и перифокальный кровоток, отношение к сосудистым структурам, сегментарную локализацию очагов для планирования хирургического вмешательства и после проведения малоинвазивных вмешательств, а также проконтролировать эффективность химиотерапевтического лечения. Контрастный препарат представляет собой микропузырьки газа, близкие по размерам к эритроцитам. Это обеспечивает их проникновение с током крови в самые мелкие сосуды, в том числе

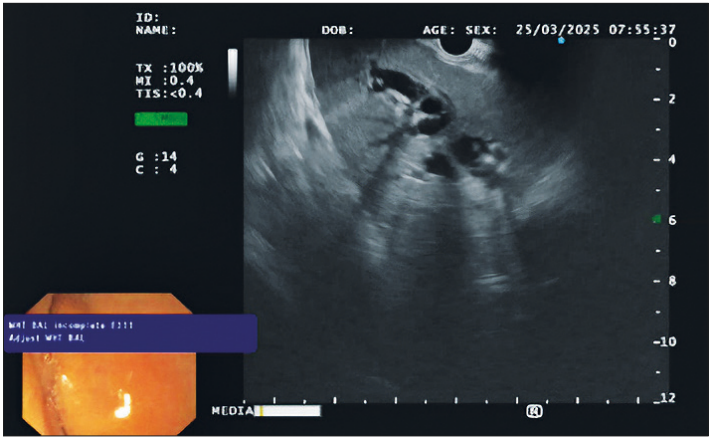

Рис. 10. Эндоскопическое ультразвуковое исследование, расширение внутрипеченочных желчных протоков

капилляры, без распространения за пределы кровеносного русла, в отличие от контрастных препаратов, применяемых в КТ и МРТ.

Дифференциальная диагностика очаговых образований печени при УЗИ с контрастным усилением, как и при других методах лучевой визуализации, основана на оценке динамики накопления, распределения и вымывания контрастного препарата из опухоли по сравнению с неизмененной паренхимой в сосудистые фазы, отражающие «двойное» кровоснабжение печени (артериальная, паренхиматозная и отсроченная фазы контрастирования).

Метод обладает простотой и коротким временем выполнения, отсутствием лучевой нагрузки. Возможно проведение во время операции для оценки объема хирургического вмешательства. У контрастных препаратов отсутствуют нефро- и тиреотоксический эффекты. Широкого применения данная методика еще пока не нашла, так как связана с рядом ограничений:

- УЗИ с контрастированием не позволяет одновременно проводить оценку нескольких органов брюшной полости, как это можно сделать при КТ и МРТ;
- невозможна дифференциальная диагностика образований, лежащих в разных плоскостях сканирования;
- для проведения данной процедуры требуются ультразвуковые аппараты, оснащенные специальным программным обеспечением.

Компьютерная томография

Компьютерная томография (КТ) — высокоинформативный метод исследования печени и желчевыводящих путей. В отличие от УЗИ она связана с использованием ионизирующего излучения и поэтому имеет относительные противопоказания для беременных и кормящих женщин, а также ограничена в применении для детей. Кроме того, КТ — более дорогостоящий по сравнению с УЗИ метод.

Однако КТ имеет много преимуществ. Наличие метеоризма не является преградой для получения диагностической информации. С помощью КТ можно оценить распространенность любого воспалительного и опухолевого процесса на окружающие органы и ткани. В отличие от УЗИ КТ позволяет визуализировать все патологические скопления жидкости и газа в брюшной полости и забрюшинном пространстве. КТ может включать следующие методики:

- нативное исследование;
- мультифазную КТ с внутривенным контрастированием;
- КТ-фистулографию;
- перфузионную КТ.

Специальной подготовки к исследованию не требуется. При плановом исследовании последний прием пищи должен быть не более чем за 1,5–2 ч до исследования. Исследование проводится в положении лежа на спине (руки за головой) при задержке дыхания на высоте вдоха. Протяженность сканирования должна включать всю брюшную полость и малый таз, так как довольно часто при исследовании обнаруживаются клинически значимые диагностические «находки».

В норме при ***нативной КТ*** паренхима печени однородная с плотностью +40…+50 HU, на фоне которой в виде гиподенсивных структур визуализируются кровеносные сосуды и некоторые очаговые поражения (рис. 11).

Наиболее информативна для диагностики заболеваний — ***мультифазная КТ с внутривенным контрастированием***. Для «усиления» изображения используются неионные водорастворимые контрастные препараты, которые повышают контрастность изображения за счет поглощения рентгеновских лучей йодом, входящим в их состав. Эти препараты выводятся преимущественно почками. В связи с этим следует помнить, что контрастные препараты с осторожностью применяются при нарушениях функции

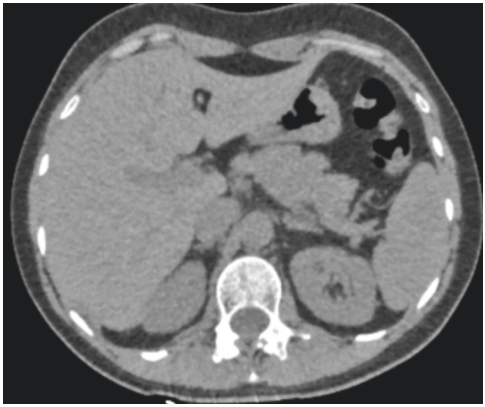

Рис. 11. Компьютерная томограмма на уровне ворот печени. Нативное исследование

почек, щитовидной железы, у пациентов с отягощенным аллергоанамнезом, в том числе при бронхиальной астме.

Контрастный препарат вводится внутривенно в количестве 100–120 мл со скоростью 3–5 мл/с. После введения контрастного препарата пик накопления зависит от некоторых факторов, таких как концентрация йода, количество и продолжительность введения контрастного вещества. Изображения в артериальную фазу получают при задержке сканирования на 20–25 с от начала введения контрастного препарата, интенсивно контрастируются печеночные артерии и гиперваскуляризированные очаги поражения, но менее интенсивно дистальные внутрипеченочные ветви. Печеночные вены визуализируются как гиподенсивные структуры линейной формы. В паренхиматозной фазе (60–90 с от начала введения контрастного препарата) основное количество контрастного препарата поступает через систему воротной вены. Паренхима печени интенсивно контрастируется, патологические образования выглядят гиподенсивными, а ветви воротной и печеночных вен становятся гиперденсивными на фоне окружающей паренхимы печени. В отсроченную фазу (5–10 мин от начала введения контрастного препарата) плотность печени становится однородной, но все же выше, чем до введения контрастного вещества (рис. 12).

Нерасширенные внутрипеченочные желчные протоки практически не визуализируются, так как их диаметр ниже предела пространственного разрешения. Во время мультифазного сканирования

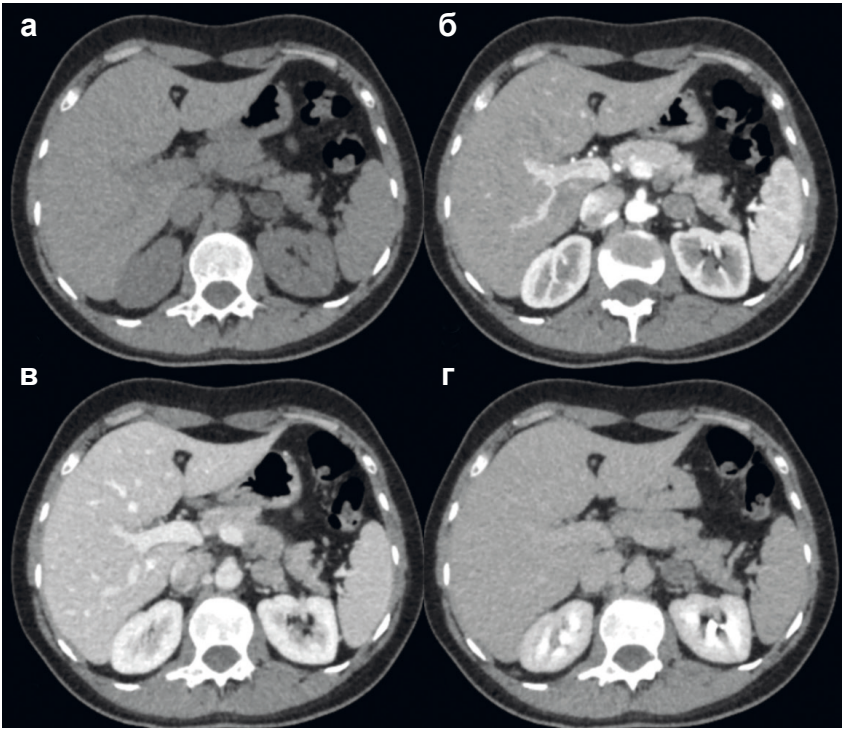

Рис. 12. Мультифазная компьютерная томография с внутривенным контрастированием: а — нативное исследование; б — поздняя артериальная; в — паренхиматозная; г — отсроченная фазы контрастирования

можно оценить состояние внепеченочных желчных протоков и холедоха. Желчный пузырь овальной или округлой формы с тонкой стенкой и жидкостным содержимым. Через 24–48 ч или более длительное время после внутривенного контрастирования может определяться повышение плотности содержимого желчного пузыря за счет выведения малой части контрастного препарата желчью. Как следствие гепатобилиарной экскреции контрастного средства его можно обнаружить в кишке, особенно толстой, в срок до 1 нед после внутривенного введения.

Компьютерно-томографическая фистулография (КТ-фистулография) — диагностическая процедура, проводимая под контролем КТ, заключается в парентеральном введении контрастного препарата через ранее установленные дренажи/катетеры или

сформировавшиеся свищи с целью диагностики нарушения целостности полого органа, синтопии свищевого хода. При необходимости данная процедура может сочетаться с внутривенным контрастным усилением. КТ-фистулография сохраняет все возможности КТ в оценке состояния паренхиматозных органов, клетчатки брюшной полости, забрюшинного пространства и малого таза, позволяет исследовать анатомические особенности организма. В связи с этим показания к КТ-фистулографии обширные:

- диагностика билиарных, панкреатических, мочевых или кишечных свищей и перфораций в послеоперационном периоде;
- обследование пациентов с ранее выявленными свищами любой этиологии для уточнения распространенности процесса;
- неинвазивная диагностика послеоперационных стенозов и перфораций холедоха, несостоятельности билиарных анастомозов;
- неинвазивная диагностика послеоперационных стенозов главного панкреатического протока, несостоятельности панкреатических анастомозов;
- диагностика несостоятельности уретероанастомозов, перфораций мочеточников или мочевого пузыря;
- оценка результатов лечения свищей и перфораций, несостоятельности анастомозов;
- неинвазивная предоперационная диагностика стенозов холедоха, холедохо- и вирсунголитиаза у пациентов с установленными «разгрузочными» дренажами;
- оценка расположения установленных дренажей и стентов в панкреатобилиарной системе, уточнение взаиморасположения холедоха с другими анатомическими структурами или новообразованиями.

КТ-фистулография может проводиться без предварительной подготовки. Процедуру следует выполнять не ранее трех дней после исследований желудочно-кишечного тракта с препаратом сульфата бария из-за формирования артефактов на изображении и возможности получения ложноположительных результатов (рис. 13).

Такие сложные инвазивные методики, как печеночная КТ-артериография, КТ-артериопортография и КТ-холангиография в настоящее время практически не применяются и заменены мультифазным сканированием или динамической МРТ с контрастированием, в том числе гепатотропными препаратами.

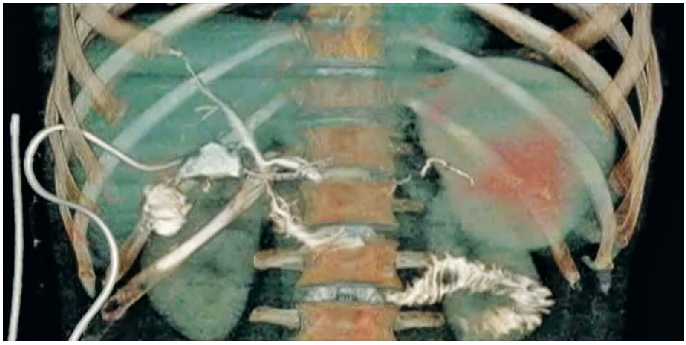

Рис. 13. Компьютерно-томографическая фистулография (чрездренажная КТ-холангиография) с контрастированием желчных протоков, трехмерная реконструкция

Магнитно-резонансная томография

Магнитно-резонансная томография (МРТ) обладает высокой диагностической ценностью в изучении заболеваний печени и желчевыводящих путей. При некоторых патологических состояниях чувствительность и специфичность метода выше по сравнению с КТ. Спектр показаний для проведения МРТ очень широк — это аномалии и пороки развития, острые и хронические заболевания, диффузные и очаговые заболевания печени доброкачественного и злокачественного характеров, патологические процессы желчного пузыря и билиарного дерева.

МРТ основана на применении ядерно-магнитного резонанса, в связи с чем имеет ряд противопоказаний, которые можно разделить на абсолютные [кардиостимулятор, имплантированные электронные слуховые аппараты среднего уха, металлические осколки, импланты, эндопротезы, аппараты для чрескостного остеосинтеза, кровоостанавливающие клипсы, стенты в сосудах головного мозга, внутренние инъекторы инсулина (помпы), кава-фильтры брюшной полости] и относительные (неконтролируемая двигательная активность, I триместр беременности, клаустрофобия).

Преимуществами МРТ перед КТ является отсутствие ионизирующего излучения, а применяемые контрастные препараты практически не вызывают нефротоксического эффекта и аллергоподобных осложнений. Риск тяжелых осложнений от контрастных

препаратов при МРТ оценивается как 1:1 000 000 исследований, легкие реакции возникают примерно в 2,5 % случаев.

Однако МРТ значительно продолжительнее КТ, поэтому она далеко не всегда может быть использована в ургентных ситуациях.

Ведущей проблемой при проведении МРТ является наличие артефактов от дыхания, сердечно-сосудистой пульсации и перистальтики кишечника.

Для уменьшения перистальтики кишечника перед исследованием необходимо провести предварительную подготовку:

1) за двое суток до исследования рекомендовано придерживаться диеты с ограничением газообразующих продуктов (например, фруктов, овощей, хлебобулочных изделий, соков и др.);
2) при нарушении моторики желудочно-кишечного тракта целесообразно рассмотреть вопрос о приеме ветрогонных средств и спазмолитиков;
3) независимо от наличия или отсутствия острых и хронических заболеваний пациентам можно выполнить очистительные клизмы накануне исследования, если нет противопоказаний по характеру заболевания и состоянию больного.

Исследование с помощью МРТ может включать:

- нативное исследование;
- с внутривенным контрастированием;
- бесконтрастную МР-ангиографию (МРА);
- МР-холангиопанкреатографию (МРХПГ);
- МР-эластографию;
- МР-спектроскопию.

Изображение тканей при МРТ зависит от режима исследования. Первоначально применялись стандартные спин-эхо (англ. spin echo, SE) Т1- и Т2-последовательности, которые получают данные в течение длительного промежутка времени относительно дыхательных движений. Это увеличивает общее время сбора данных, а следовательно, и продолжительность процедуры — 60 мин и дольше. В настоящее время используют более короткие последовательности, которые можно выполнить в течение задержки дыхания.

При МРТ сигнал от печени может варьировать в зависимости от типа последовательности, но обычно он однороден: на Т1-взвешенных изображениях (Т1-ВИ) сигнал выше (гиперинтенсивный), чем у селезенки и мышц, на Т2-взвешенных изображениях (Т2-ВИ)

ниже (гипоинтенсивный), чем у паренхимы селезенки, и немного выше, чем у мышечной ткани. Хорошо различимы расширенные желчные протоки.

На Т1- и Т2-взвешенных изображениях нормальные кровеносные сосуды черного цвета, так как энергия посылаемого радиочастотного импульса с током крови покидает плоскость сканирования к моменту регистрации обратного сигнала. Используемый в отдельных случаях градиентный эхо-режим позволяет сократить время между возбуждением протонов и регистрацией сигнала. При этом изображение сосудов может получиться светлым.

Время релаксации Т1 — время, необходимое для возврата протонов в исходное положение во внешнем магнитном поле после радиочастотного импульса. Время релаксации Т2 характеризует скорость выхода протонов из состояния однонаправленности осей вследствие различия электромагнитных влияний соседних протонов. Плотность белка соответствует числу протонов на единицу площади. Благодаря различной реакции тканей на явление магнитного резонанса при МРТ можно отличить кисту с жидкостью, подострую и хроническую гематому, жир, новообразование, фиброзную ткань и сосуды (рис. 14).

Контрастные препараты уменьшают скорость Т1-релаксации тканей, что приводит к заметному повышению сигнала на Т1-взвешенных изображениях. Контрастирование используют для дифференциальной диагностики очаговых поражений на основе различных характерных признаков накопления контрастного препарата, например при очаговых поражениях печени.

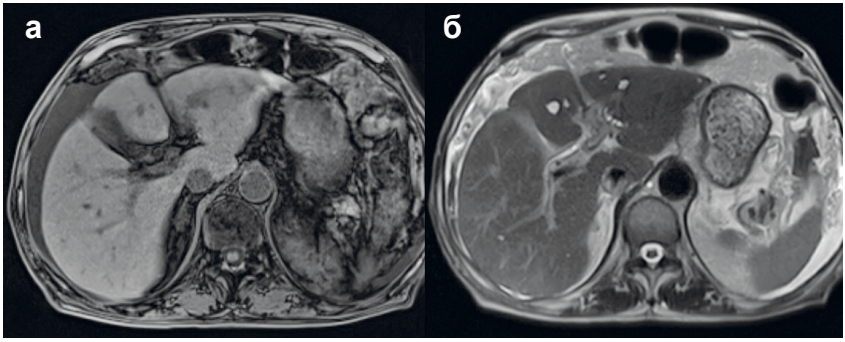

Рис. 14. Магнитно-резонансная томография печени: а — Т1-ВИ и б — Т2-ВИ изображения

Двойное кровоснабжение печени определяет особенности контрастирования различных опухолей. Одни образования оптимально визуализируются в артериальную фазу, другие — в позднюю, так как кровоснабжаются преимущественно портовенозными ветвями. Все это учитывается при проведении исследования. Получение этапных данных требует анализа динамического контрастирования.

Бесконтрастная (фазово-контрастная, англ. phase contrast, PC) МРА представляет собой неинвазивный метод визуализации, позволяющий получить высококачественные изображения кровеносных сосудов. Особенность данного метода — трехмерная визуализация, с помощью которой можно получить изображения сосудов с разных ракурсов и под разными углами.

Показаниями к исследованию являются подозрения на патологические изменения сосудов (стенозы, аневризмы), что определяет необходимость оценить функциональные параметры кровотока. Однако следует учитывать, что диагностические возможности при исследовании аорты и ее ветвей ограничены. Это связано с тем, что методам МРА, зависимым от потока — время-пролетной (TOF, от англ. time of flight) и фазово-контрастной МРА, — присуще длительное время сканирования, исключающее возможность выполнять исследование при задержанном дыхании. Результатом такой зависимости является также уменьшение контрастности изображения сосудов с медленным кровотоком, что нередко не позволяет дифференцировать медленный поток от зон тромбоза в аневризме.

МРХПГ позволяет визуализировать желчные и панкреатические протоки без применения контрастных препаратов с использованием последовательностей, взвешенных по Т2. При этом жидкость-содержащие желчные протоки визуализируются в виде гиперинтенсивных структур (рис. 15).

Показаниями к МРХПГ являются:

- холедохолитиаз (> 3 мм);
- подозрение на гнойный холангит;
- обструкции за счет образований различной природы (уточнение характера билиарной гипертензии, выявленной при УЗИ);
- варианты нормы и аномалии развития;
- постоперационные изменения (постхолецистэктомический синдром, особенно у больных с резидуальным холелитиазом);

- невозможность проведения или неудачная эндоскопическая ретроградная холангиопанкреатография (ЭРХПГ) — непереносимость йодсодержащих контрастных препаратов, наличие стриктур, ахалазии пищевода.

МР-эластография представляет собой методику, определяющую биомеханические свойства (например, жесткость) тканей *in vivo*. Используются МР-контрастно-фазовые методы получения изображений, при которых изучается распространение волн в тканях, создающихся внешним источником механической вибрации. Изображения распространения волн интерпретируют и обрабатывают с помощью специальных алгоритмов инверсии, в результате чего получается карта жесткости ткани, называемая эластограммой. В норме при определении эластичности печени наблюдаются более короткие длины волн и более низкие значения жесткости («мягкая печень»). Для картины фиброза и цирроза характерны более длинная волна и более высокие значения жесткости печени. Количественная оценка эластичности является полезным инструментом для неинвазивной оценки и диагностики хронических заболеваний печени.

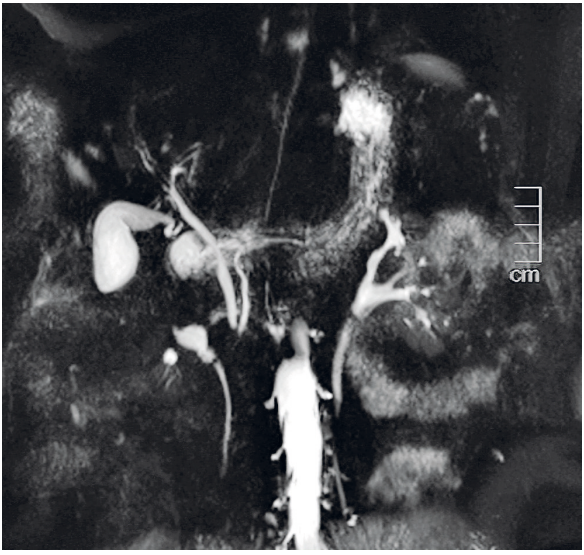

Рис. 15. Магнитно-резонансная холангиопанкреатография. На изображении визуализируются желчные и панкреатический протоки, желчный пузырь, выделительная система почек и ликвор в позвоночном канале

Магнитно-резонансная спектроскопия позволяет неинвазивно оценить биохимические изменения в ткани in vivo. Особенно полезной данная методика оказывается в диагностике состояний, когда морфологические изменения только начинают формироваться и при традиционной МРТ еще не определяются. Существуют разновидности МР-спектроскопии печени, например по фосфору (применяется при очаговых и диффузных изменениях печени), оценка содержания жира — при неалкогольной жировой болезни печени. Во всех случаях количественный анализ существенно снижает уровень субъективности при принятии решения о характере патологических изменений в печени. Некоторые исследователи считают, что благодаря своей неинвазивности МР-спектроскопия может рассматриваться как альтернатива биопсии при некоторых заболеваниях.

Радионуклидная диагностика

Радионуклидная диагностика (РНД, син.: молекулярная визуализация, диагностическая ядерная медицина) — раздел лучевой диагностики, использующий вещества, меченные радиоактивными изотопами (радионуклидами), для отслеживания различных физиологических процессов, протекающих в организме. Особенностью, отличающей ядерную медицину от других способов визуализации, является отражение на диагностических изображениях интенсивности и скорости протекающих процессов, а не морфологических характеристик исследуемых тканей.

Методики РНД, в зависимости от технологии получения изображений и используемого радионуклида, подразделяются на однофотонные (такие как сцинтиграфия и однофотонная эмиссионная компьютерная томография — ОФЭКТ) и двухфотонные (позитронно-эмиссионная томография — ПЭТ). Ключевая особенность однофотонных методов — регистрация для каждого события распада атома одного кванта излучения в планарном (сцинтиграфия) или томографическом режиме (ОФЭКТ). В ПЭТ каждое событие распада определяется парой фотонов, синхронно попадающих на детекторы, расположенные вокруг тела пациента. Методы ядерной медицины в настоящее время реализуются в виде гибридных технологий, когда один томограф позволяет осуществлять процедуры как радионуклидной визуализации, так и анатомической — чаще всего в виде КТ.

РНД с использованием различных радиофармацевтических лекарственных препаратов (РФЛП) позволяет изучать все физиологические и патофизиологические процессы, происходящие в печени.

Применяют следующие методики:

- гепатобилисцинтиграфию;
- сцинтиграфию тканевых макрофагов печени и селезенки;
- сцинтиграфию с мечеными эритроцитами;
- ОФЭКТ с мечеными лейкоцитами;
- ПЭТ/КТ с ФДГ;
- ПЭТ/КТ с другими РФЛП.

Гепатобилисцинтиграфия. Для оценки функции желчеобразования и желчевыведения используют РФЛП, производные иминодиуксусной кислоты, меченные технецием-99m (^{99m}Tc). Эти вещества выводятся из организма в составе желчи аналогично билирубину.

Динамическое исследование позволяет оценить состояние гепатоцитов и функцию желчевыводящей системы.

Показания к исследованию:

- острый и хронический холецистит;
- нарушения функционирования желчного пузыря;
- боль в правом верхнем квадранте брюшной полости (при недостаточности данных других методов);
- подозрение на попадание желчи в брюшную полость;
- расчет фракции выброса желчного пузыря;
- оценка функции печени перед хирургическими вмешательствами, в том числе с целью оценки функции планируемого остатка печени.

Абсолютных противопоказаний к исследованию нет. Относительным противопоказанием является индивидуальная непереносимость РФЛП. Беременным женщинам исследование рекомендовано проводить со сниженной дозой РФЛП и только в тех случаях, когда возможности других методов визуализации исчерпаны. Кормящие женщины должны прервать грудное вскармливание на 48 ч после введения РФЛП.

Перед началом исследования требуется специальная подготовка: взрослые пациенты не должны принимать пищу за 4–6 ч до исследования (но не более 24 ч), а дети — за 2–4 ч. Этот срок препятствует эндогенному производству холецистокинина и спадению желчного

пузыря вследствие выброса желчи, поскольку это может привести к ложноположительному результату исследования (желчный пузырь не будет наполняться). С другой стороны, срок ограничения питания не должен быть слишком велик, так как после длительного накопления желчи стенка желчного пузыря реабсорбирует из нее воду.

Пациентам, получающим опиоидные препараты, требуется отменить их на время, составляющее как минимум 4 (четыре) времени полувыведения применяемого препарата.

Ход исследования. Пациента располагают под детектором однофотонного эмиссионного компьютерного томографа (ОФЭКТ) на спине таким образом, чтобы в зоне исследования находились печень и верхний этаж брюшной полости, — удобнее всего устанавливать нижний край детектора на уровне гребней подвздошных костей. После этого осуществляют внутривенное болюсное введение РФЛП (активность обычно составляет 100–200 МБк) и немедленно начинают получение динамической сцинтиграфии в матрицу 128 × 128 пикселей, с частотой не менее одного кадра в минуту.

Через 1 ч исследование часто выполняют в левой передней косой и правой боковой проекциях, чтобы точно локализовать активность в общем желчном протоке, желчном пузыре и двенадцатиперстной кишке. На левом переднем косом изображении расположенный впереди желчный пузырь перемещается латерально, что визуально отделяет его от расположенных сзади общего желчного протока и двенадцатиперстной кишки, которые перемещаются медиально. На правой боковой проекции видно, что расположенный спереди желчный пузырь перемещается вправо. Это отличает его от расположенного сзади общего желчного протока и двенадцатиперстной кишки, которые перемещаются влево.

Примерно на 40–60-й минутах проводят стимуляцию желчного пузыря (при условии его заполнения РФЛП) для оценки его фракции выброса. Самый простой, но трудно стандартизуемый метод — это желчегонный завтрак (один крупный банан, несколько кусочков масла, 100–200 мл жирных сливок). Другой способ — инфузия холецистокинина.

Фракцию выброса желчного пузыря (ФВЖП) рассчитывают как разницу максимальной и минимальной активности, деленную на максимальную активность в проекции желчного пузыря, с поправкой на фоновую активность. ФВЖП < 38 % является ненормальной.

Отсутствие визуализации желчного пузыря к 60-й минуте исследования подтверждает диагноз острого холецистита.

В норме выделившийся с желчью РФЛП заполняет желчные протоки и желчный пузырь, а при пищевой или фармакологической стимуляции и следующим за ней сокращением желчного пузыря — двенадцатиперстную кишку. Изучение распределения производится с использованием динамической сцинтиграфии. Наблюдая за динамикой распределения РФЛП, врач оценивает функцию печени, изучает нарушение сократительной способности желчного пузыря, его ответ на стимуляцию, может зафиксировать аномальный заброс желчи в желудок.

У здоровых людей на динамических сцинтиграммах определяется быстрое вымывание радиофармпрепарата из крови и накопление в гепатоцитах — визуализируется паренхима печени, равномерно накапливающая РФЛП. Накапливается порядка 45 % от введенной дозы, максимальное накопление наступает на 10–12-й минуте. Время выведения половины накопленного РФЛП в норме составляет примерно 30 мин. Далее происходит выведение препарата во внутри- и внепеченочные желчные протоки, желчный пузырь и двенадцатиперстную кишку. Все эти структуры должны визуализироваться через 40–60 мин после начала исследования (рис. 16).

При предоперационной оценке планируемого остатка печени исследование проходит по другому протоколу: через 5–6 мин после введения РФЛП (пик накопления гепатоцитами) проводят ОФЭКТ-исследование, совмещенное с КТ. По данным динамического исследования оценивают функцию всей печени, а по данным ОФЭКТ печень разделяется на сегментарные зоны интереса, из которых выделяют те, что будут сохранены после операции, — планируемый остаток печени.

Сцинтиграфия системы тканевых макрофагов печени и селезенки. Иногда для обозначения этого исследования употребляют термин «ретикуло-эндотелиальная система» — устаревшее обозначение тканевых макрофагов, расположенных в различных органах. Большая часть таких макрофагов, называемых клетками Купфера, располагается в печени (порядка 90 %), несколько меньше — в селезенке и костном мозге. В рамках данного пособия эта система резидентных макрофагов будет обозначена СТМ — система тканевых макрофагов.

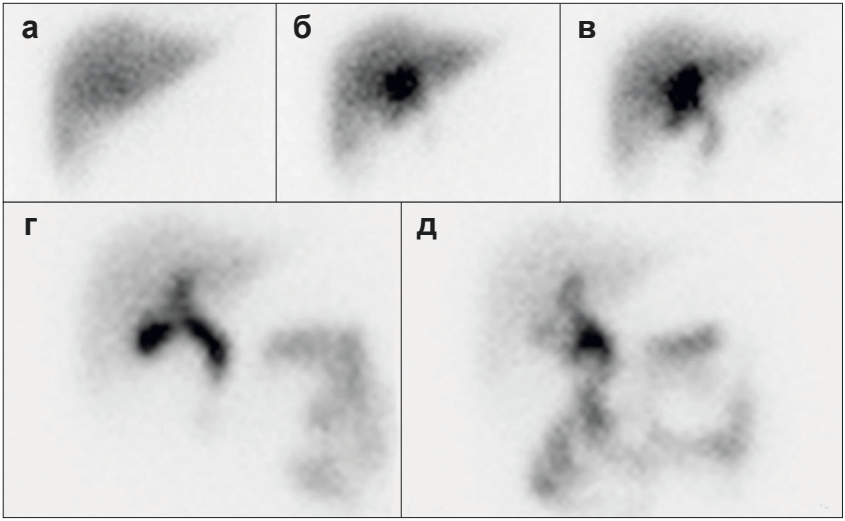

Рис. 16. Динамическая гепатобилисцинтиграфия с производными иминодиуксусной кислоты, меченными ^{99m}Tc: а — 3-я минута исследования, равномерное накопление РФЛП в ткани печени; б — 10-я минута, выведение РФЛП в крупные желчные протоки; в — 14-я минута, появление РФЛП в желчном пузыре; г — 30-я минута, накопление РФЛП в желчном пузыре; д — 45-я минута, через 5 минут после желчегонной стимуляции, практически полное опорожнение желчного пузыря

Для исследования СТМ чаще всего применяются меченные ^{99m}Tc коллоидные препараты с размером частиц 100–1000 нм: фитатный коллоид в России и серный коллоид за рубежом.

Показаниями к исследованию являются:

- оценка состояния СТМ печени у пациентов с гепатитами и циррозами;
- верификация фокальной нодулярной гиперплазии печени (эти объемные образования достаточно часто будут накапливать коллоидный РФЛП в отличие от опухолевых образований);
- подозрение на атипичное расположение селезенки или спленоз.

Исследование проводят через 15–20 мин после внутривенного введения коллоидного препарата в положении пациента лежа на спине, в различных проекциях (рис. 17) или в режиме ОФЭКТ (рис. 18). После внутривенного введения эти препараты

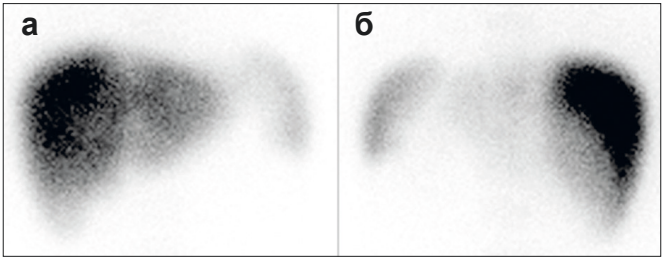

Рис. 17. Сцинтиграфия системы тканевых макрофагов печени и селезенки: а — передняя и б — задняя проекции. Равномерное включение РФЛП в обеих долях печени

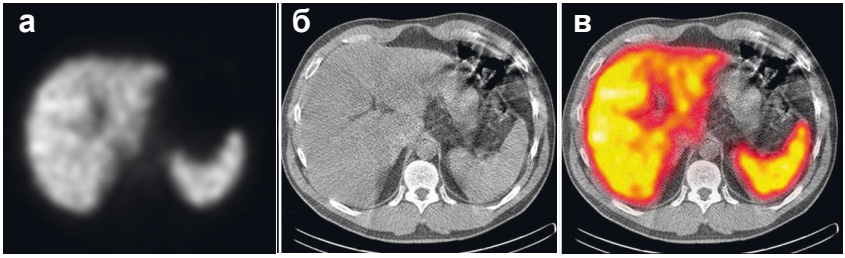

Рис. 18. ОФЭКТ системы тканевых макрофагов печени и селезенки, совмещенная с низкодозовой компьютерной томографией: а — ОФЭКТ; б — компьютерная томограмма; в — совмещенное изображение

захватываются макрофагами и фактически не перераспределяются, что позволяет визуализировать СТМ печени и селезенки, где бы они ни располагались.

Анализируя изображение, врач оценивает линейные размеры печени, селезенки, соотношение накопления в них РФЛП.

Снижение захвата препарата СТМ печени свидетельствует о снижении количества клеток СТМ на фоне диффузного заболевания печени, а появление «холодных» узлов (образований, не накапливающих РФЛП) говорит о том, что в образовании отсутствует СТМ (например, это киста, злокачественная опухоль или гемангиома). Кроме того, при наличии портальной гипертензии перераспределение кровотока приводит к тому, что накопление РФЛП в селезенке возрастает относительно печени, а сама селезенка увеличивается. В норме соотношение накопления печень/селезенка составляет не менее 2:1.

Визуализация селезенки позволяет врачу также оценить, являются ли объемные образования брюшной полости участками ткани селезенки, особенно в случае ее травматического повреждения и последующей спленэктомии (когда возникает спленоз) или при атипичном расположении.

Меченые эритроциты. Сцинтиграфия с мечеными эритроцитами исторически была одним из первых высокоточных неинвазивных методов диагностики кавернозных гемангиом печени. В эпоху современных КТ и МРТ ее применение сузилось, однако она сохраняет за собой роль высокоспецифичного метода в сложных и сомнительных случаях.

Кавернозная гемангиома представляет собой сплетение расширенных сосудов (венозных лакун) с медленным кровотоком. При внутривенном введении меченых эритроцитов они не задерживаются в артериальной системе, но попадают и депонируются в этом обширном сосудистом пространстве, создавая стойкий очаг гиперфиксации РФЛП на отсроченных изображениях.

Метод используют в ситуациях, когда возможностей УЗИ, КТ и МРТ недостаточно для уверенной дифференциальной диагностики. Эритроциты пациента выделяют из крови, инкубируют с растворами хлорида олова (или пирофосфата) и пертехнетата, что обеспечивает их стойкое связывание технецием. Помеченные таким образом эритроциты повторно разводят в плазме пациента и вводят внутривенно. В первую очередь проводят перфузионное исследование в течение 1–2 мин — фиксируют распределение эритроцитов в артериальном русле, выявляют гиперваскулярные образования (метастазы или опухоли, но не гемангиомы). Через 15–20 мин после инъекции РФЛП проводят регистрацию статического отсроченного изображения, которую повторяют также в течение нескольких часов — это позволяет точно локализовать очаг кавернозной гемангиомы.

Метод не имеет специфичных противопоказаний, однако в современную эпоху используется редко.

В редких случаях для выявления спленоза вместо коллоидных препаратов можно использовать термически разрушенные эритроциты. Для этих целей меченые эритроциты, полученные описанным выше способом, инкубируют в течение 20 мин при температуре порядка 45–50 °С, после чего остужают и вводят пациенту. Термически поврежденные эритроциты накапливаются в ткани селезенки, частично захватываются макрофагами печени. Уровень захвата

таких клеток превосходит коллоиды, однако их приготовление требует более сложной технической проработки и строгого соблюдения правил асептики.

Меченые лейкоциты. Визуализация воспалительных изменений в печени возможна с применением методов ядерной медицины. Среди них отдельного упоминания заслуживают меченные радиоактивными изотопами ^{99m}Tc или индия-111 лейкоциты. Лейкоциты выделяют из крови пациента путем последовательного центрифугирования, разбавляют плазмой, инкубируют с радиоактивным веществом (как правило, это меченный технецием эксаметазим или меченный индием оксин) и вводят внутривенно. Дальнейший путь лейкоцитов отслеживают с помощью ОФЭКТ, оценивая накопление в очагах воспаления в грудной и брюшной полости, например, в абсцессах печени. Методика с использованием меченых лейкоцитов, позволяющая найти отдаленные очаги инфекции, является преимуществом радионуклидного метода визуализации. Однако это исследование технологически сложно, требует специальной подготовки персонала и поэтому используется в небольшом числе учреждений.

Позитронно-эмиссионная томография, совмещенная с компьютерной томографией. ПЭТ/КТ с применением фтордезоксиглюкозы, меченной ^{18}F (ФДГ [18F]), позволяет определить уровень метаболизма в ткани печени, в том числе в объемных образованиях.

В онкологической практике метод применяют для:

- стадирования злокачественных опухолей — определения стадии при выявленной гепатоцеллюлярной карциноме (ГЦК), холангиокарциноме (ХЦК), раке поджелудочной железы и др.;
- поиска первичной опухоли при обнаружении метастазов в печень неизвестного генеза;
- оценки ответа на терапию — сравнение метаболической активности опухоли до и после химио-, лучевой или таргетной терапии;
- диагностики рецидива после лечения, особенно при росте онкомаркеров на фоне неинформативной КТ/МРТ.

При подозрении на воспалительные процессы показаниями к проведению исследования являются:

- лихорадка неясного генеза — поиск скрытого источника инфекции/воспаления, в том числе абсцессов печени и холецистита;

- саркоидоз и другие гранулематозы — оценка активности процесса и внелегочных проявлений.

После внутривенного введения ФДГ распределяется в организме пропорционально уровню потребления глюкозы различными тканями и органами, которая косвенно определяет активность метаболизма как источник энергии (рис. 19).

Исследование проводят через 45–90 мин после введения ФДГ, область сканирования обычно включает практически все тело — от основания черепа до середины бедра, иногда — все тело (например, при раке легкого или меланоме). В обязательном порядке исследование дополняется КТ с контрастированием. При подозрении

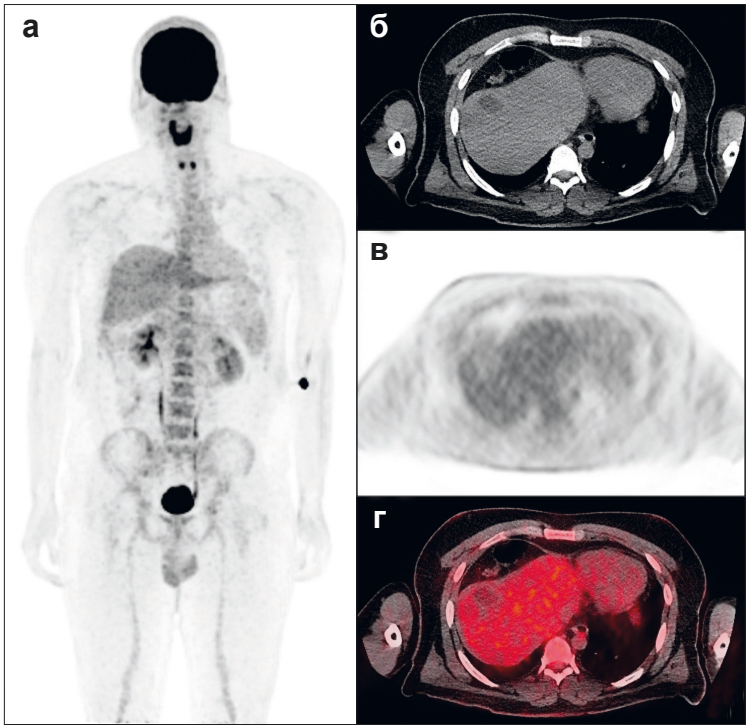

Рис. 19. Позитронно-эмиссионная томография с 18F-фтордезоксиглюкозой: а — ПЭТ, реконструкция проекции максимальной интенсивности; примеры томографических срезов — компьютерная томограмма (б); позитронно-эмиссионная томограмма (в); совмещенное изображение (г). Захват ФДГ отмечается в локализациях, обусловленных физиологически (головной мозг, печень, почки и мочевыводящая система)

на поражение печени контрастирование целесообразно выполнять по многофазной методике.

Подготовка пациента к исследованию заключается в голодании в течение 6–8 ч до начала исследования. За сутки до исследования пациенту следует отказаться от пищи с высоким содержанием углеводов: хлеба и выпечки, сладких напитков, сахара, картофеля. Оптимальной диетой будут зеленые овощи, рис или гречка, мясо, рыба, яйца. Эта подготовка позволит снизить выработку эндогенного инсулина и будет способствовать корректному распределению РФЛП в организме. Пациентам, получающим экзогенный инсулин, следует отказаться от введения его коротких форм как минимум за 4 ч до исследования. Пациентам стоит ограничить тяжелую физическую активность за сутки до исследования, а также избегать переохлаждения.

Противопоказания к исследованию связаны с непереносимостью контрастных веществ или со снижением функции почек, однако в этом случае следует отказаться только от синхронного проведения КТ с контрастированием — ПЭТ-исследование выполнить можно.

При интерпретации результатов исследования следует учитывать, что ряд опухолей может иметь низкий метаболизм ФДГ — высокодифференцированные формы печеночноклеточного рака, муцинозные аденокарциномы поджелудочной железы, нейроэндокринные опухоли. Следует учитывать, что микрометастазы, размер которых не превышает 5–7 мм, могут быть пропущены при ПЭТ/КТ.

Помимо ФДГ, в качестве РФЛП для ПЭТ/КТ могут быть использованы аналоги соматостатина, связывающиеся с его рецепторами на поверхности нейроэндокринных опухолей. В первую очередь это 68Ga-DOTA-TATE/TOC/NOC, специфичные к разным подтипам этих рецепторов (рис. 20).

Показаниями к применению этих препаратов служат подозрения в отношении наличия таких опухолей (карциноидный синдром) или данные других методов визуализации. Задачей исследования является не только визуализация самой опухоли, но и выявление отдаленных метастазов, в том числе в печень, а также отбор пациентов на пептид-рецепторную радионуклидную терапию —– метод лечения, связанный с заменой диагностического радионуклида в РФЛП на терапевтический, что позволяет доставлять высокие дозы облучения непосредственно в саму опухоль. Подход, позволяющий использовать различные типы радионуклидов (диагностический

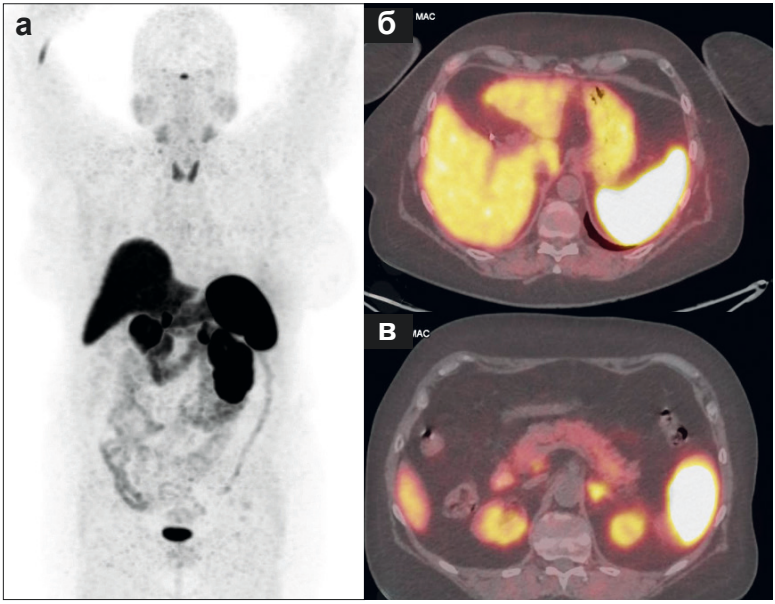

Рис. 20. ПЭТ/КТ с 68Ga-DOTA-TATE: а — ПЭТ, проекции максимальной интенсивности; б, в — ПЭТ/КТ репрезентативные совмещенные срезы

и терапевтический) с одним и тем же носителем, называется тераностика.

Подготовка к исследованию заключается в голодании не менее 4–6 ч до исследования, а также в отмене лекарственных препаратов — аналогов соматостатина (октреотид, ланреотид).

Следует заметить, что гастроэнтеропанкреатические нейроэндокринные опухоли являются самыми часто встречаемыми и включают не только опухоли поджелудочной железы (например, инсулиному, ВИПому и другие секретирующие и не секретирующие гормоны подтипы), но и нейроэндокринные опухоли желудка, кишечника, а также нейроэндокринный рак легких, карциноид, феохромоцитому, медуллярный рак щитовидной железы и др.

Стоит обратить внимание, что ГЦК зачастую не обладает высоким метаболизмом ФДГ, что приводит к невозможности ее визуализации и своевременной диагностики при помощи этого РФЛП. В связи с этим более информативным является использование РФЛП 11С-холин или 18F-холин, накопление которого обусловлено

высокой активностью в опухолевых клетках синтазы жирных кислот, обеспечивающей создание мембран для быстро делящихся клеток (рис. 21).

Таким образом, возможности РНД при оценке патологических состояний печени заключаются в оценке уровня функционирования печени и селезенки, наличия воспалительных изменений в желчном пузыре, верификации гемангиом печени. ПЭТ в первую очередь нацелен на выявление онкологических заболеваний различной природы, и ключ к успеху в этой области — корректный подбор РФЛП для разных типов опухолей, а в некоторых случаях — точное сопоставление с результатами анатомической визуализации.



Рис. 21. ПЭТ/КТ с 11С-холином. Физиологически обусловленное распределение РФЛП, отражающее активность синтазы жирных кислот

Методики холангиографии

Долгие годы основными способами исследования желчных протоков и желчного пузыря являлись методики рентгеновской холеграфии и холецистографии. В настоящее время благодаря УЗИ, КТ и МРТ, которые позволяют визуализировать желчевыводящую систему, эти методики практически не применяются.

Холангиография — это обобщающий термин, объединяющий методики обследования желчных протоков под контролем рентгенологического метода, при которых контрастное вещество вводится непосредственно в желчевыводящие протоки.

К методикам холангиографии относятся инвазивные процедуры: ЭРХПГ, чрескожная чреспеченочная холангиография, чрескожная холецистография.

ЭРХПГ — комбинированный рентгено-эндоскопический диагностический метод, целью которого является оценка состояния билиарных и панкреатических протоков путем контрастирования через БДС (рис. 22).

ЭРХПГ обладает не только диагностической ценностью, но и в ряде клинических ситуаций трансформируется в лечебную процедуру. Исследование позволяет изучить не только желчные, но и панкреатические протоки, визуализировать зону БДС, а при необходимости выполнить биопсию патологических образований, папиллосфинктеротомию, удаление конкрементов, установку стентов, возможны и другие вмешательства.

Противопоказания к ЭРХПГ:

- острые панкреатиты;
- непереносимость больным йодсодержащих контрастных веществ.

Наиболее частое осложнение при ЭРХПГ — развитие острого панкреатита при тугом контрастировании панкреатических



Рис. 22. Эндоскопическая ретроградная холангиопанкреатография

протоков и, как следствие, неполное их высвобождение от контрастного вещества после завершения исследования.

Чрескожная чреспеченочная холангиография (ЧЧХГ) — это методика прямого контрастирования желчных протоков чреспеченочным доступом. Процедура выполняется хирургом под ультразвуковым, а при необходимости рентгеновским, в том числе компьютерно-томографическим, контролем. При пункции желчного протока и введении контрастного препарата визуализируются желчные протоки по направлению от кончика иглы к воротам печени. При ЧЧХГ не всегда удается контрастировать все внутрипеченочные сегментарные протоки, особенно левой доли печени (рис. 23).

Показаниями к ЧЧХГ являются:

1) определение уровня и причины обструкции желчных протоков у пациентов с выявленным расширением желчных протоков при УЗИ и при наличии желтухи;
2) невозможность проведения ЭРХПГ у пациентов с клиническими и лабораторными признаками обструкции желчных протоков без расширения по данным УЗИ;
3) определение желчно-кишечных или билиарно-кожных свищей;
4) определение уровня перфорации желчных протоков;
5) предоперационное планирование установки внешнего или внутреннего желчного дренажа с размещением стента.

Среди осложнений, возникающих в ходе или после проведения ЧЧХГ, можно отметить сепсис, перитонит, обусловленный перфорацией желчных протоков, кровотечение, при высоком уровне пункции возможен пневмоторакс.

ЭРХПГ и ЧЧХГ являются взаимно дополняющими, а не конкурирующими методиками для оценки желчных путей в разных клинических ситуациях. Например, у пациентов со склерозирующим холангитом или с билиарной гипоплазией контрастирование желчных протоков технически легче провести ретроградным доступом. И наоборот, если имеется обструкция двенадцатиперстной кишки из-за карциномы поджелудочной железы, то доступ к эндоскопическому исследованию отсутствует.

ЭРХПГ и ЧЧХГ имеют относительно высокую лучевую нагрузку, достаточно инвазивны, сопряжены с необходимостью использования йодсодержащих контрастных препаратов и возможными осложнениями. Все более целесообразным считают их применение не

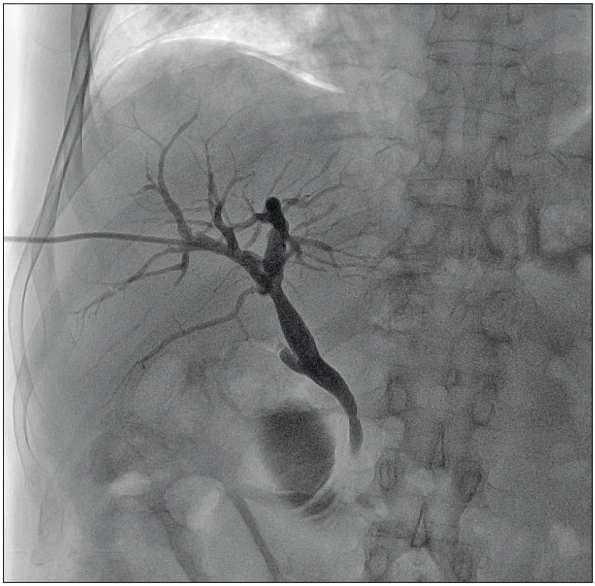

Рис. 23. Чрескожная чреспеченочная холангиография. Контрастированы внутрипеченочные, общий печеночный и общий желчный протоки

столько с диагностической, сколько с лечебной целью.

Интраоперационная холангиография. Самое распространенное показание к интраоперационной холангиографии — визуализация общего желчного протока во время холецистэктомии. Около 10 % пациентов с желчнокаменной болезнью (ЖКБ) имеют конкременты протоков. По приблизительным данным, около 15 000 пациентов во всем мире ежегодно обращаются к хирургам по поводу конкрементов желчных протоков, пропущенных во время холецистэктомии. Поэтому операция по удалению желчного пузыря должна заканчиваться интраоперационным контрастированием желчных протоков. Вводят 5–8 мл 30–50 %-раствора контрастного препарата. Чаще путем канюлирования культи пузырного протока или пункции общего желчного протока. Контрастное вещество должно заполнить все внепеченочные желчные протоки (снимок выполняют на 3-й минуте после введения контрастного препарата) и полностью эвакуироваться в двенадцатиперстную кишку через 7–8 мин (рис. 24). Во время введения контрастного препарата в желчные протоки может попасть воздух, во избежание ошибки

о наличии конкремента необходимо удалить контрастный препарат и повторно ввести. Снимок, произведенный в неудачную фазу, симулирует сужение холедоха, за которое может быть принята фаза закрытия сфинктера Вестфаля — большое расстояние от протока до двенадцатиперстной кишки.

Показаниями к послеоперационной холангиографии являются оценка состояния анастомоза и внутрипеченочных желчных протоков трансплантата печени.

Чрездренажная холангиография проводится в послеоперационном периоде через дренажную трубку, оставленную во время операции. Вначале вводят 3–5 мл контрастного вещества, оно заполняет общий желчный проток. Затем вводят еще 5–10 мл в зависимости от объема желчевыводящей системы для заполнения остальных желчных протоков, прослеживают эвакуацию в кишечник.

К исследованию обращаются при осложнениях в послеоперационном периоде на органах гепатопанкреатодуоденальной зоны (см. рис. 13).



Рис. 24. Интраоперационная холангиография

ЛУЧЕВАЯ ДИАГНОСТИКА ЗАБОЛЕВАНИЙ ПЕЧЕНИ И ЖЕЛЧЕВЫВОДЯЩИХ ПУТЕЙ

Заболевания печени

В зависимости от объема поражения патологические процессы печени условно принято делить на диффузные и очаговые.

Диффузные паренхиматозные заболевания печени, как правило, обусловлены нарушениями метаболических процессов в печени и, в зависимости от преобладающих патофизиологических процессов, могут быть разделены на болезни накопления, сосудистые и воспалительные заболевания. Частыми болезнями накопления являются жировая дистрофия печени, болезнь Вильсона, болезни накопления гликогена или липидов и мукополисахаридозы. Диффузные поражения печени сосудистой природы наступают вследствие различных патологических процессов, например, при портальном венозном тромбозе и кавернозной трансформации воротной вены, синдроме Бадда–Киари, застойной сердечной недостаточности и др. Воспалительные заболевания чаще обусловлены вирусами, грибами рода *Candida*, гранулематозами (саркоидозом, туберкулезом). Цирроз печени — общая конечная точка широкого спектра хронических заболеваний печени, которые приводят к гепатоцеллюлярному некрозу. Диффузное поражение печени вызывает диагностические трудности из-за неспецифических и частично совпадающих клинических симптомов или даже бессимптомного течения заболевания.

Гепатит — это воспалительное поражение печени, чаще вирусного генеза. Причинами развития гепатита также могут являться различные инфекции, токсические вещества, включая алкоголь, лекарственные препараты и аутоиммунные заболевания. В патологический процесс может быть вовлечена вся паренхима печени или только ее часть. Острый гепатит отличается от хронического длительностью течения и гистопатологическими признаками. Диагноз гепатита основывается на анамнестических и клинико-лабораторных данных. Отсутствие лучевых признаков не исключает данного патологического процесса. Увеличение размеров печени является наиболее чувствительным макроморфологическим симптомом. Отек паренхимы печени и вокруг сосудов системы воротной вены приводит к понижению плотности при КТ и повышению интенсивности

сигнала на Т2-ВИ при МРТ (рис. 25–27). При хронических гепатитах возможно развитие холециститов и дуоденитов. Возможно увеличение регионарных лимфатических узлов, но стоит помнить, что при аутоиммунном гепатите лимфоаденопатия обычно не встречается.

Цирроз печени — хронический процесс, характеризующийся необратимым замещением ткани печени соединительной тканью

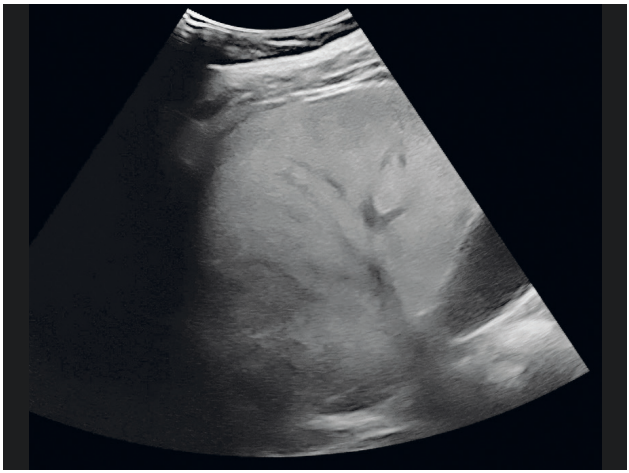

Рис. 25. УЗИ печени, В-режим. Стеатогепатит: гепатомегалия, диффузное повышение эхогенности паренхимы печени



Рис. 26. КТ, паренхиматозная фаза контрастирования. Перипортальный отек в виде «гиподенсного ободка» вокруг внутрипеченочных ветвей воротной вены (показан стрелками)

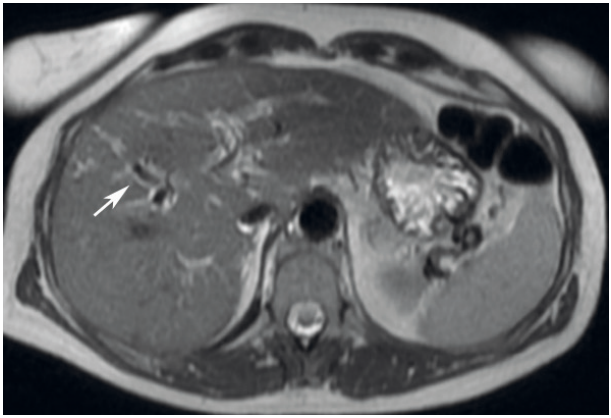

Рис. 27. МРТ печени, Т2-ВИ. Гиперинтенсивный сигнал вдоль внутрипеченочных ветвей воротной вены соответствует перипортальному отеку (показан стрелкой)

с образованием фиброзных септ и узлов регенерации, является конечной стадией хронических гепатитов разной этиологии. К возникновению цирроза печени может приводить длительная обструкция желчных протоков, сердечно-сосудистая недостаточность, гранулематозные болезни. При наличии известных предрасполагающих факторов диагноз ставится на основании клинико-лабораторных и лучевых данных. Цирроз печени обнаруживается случайно при наличии неспецифических клинических симптомов (например, боль в правом верхнем квадранте живота) или осложнений. Наиболее важные осложнения, определяющие прогноз жизни пациентов, — портальная гипертензия, кровотечения из варикозно-расширенных вен пищевода и желудка, печеночная энцефалопатия, асцит, инфекционные осложнения, гепаторенальный синдром, ГЦК. Лучевая семиотика цирроза печени имеет ряд признаков. Развивается диспропорция размеров сегментов, представленная гипертрофией хвостатой доли (сегмент 1) и боковых сегментов левой доли (сегменты 2 и 3) с сопутствующей атрофией задних сегментов (сегменты 6 и 7) правой доли. Эти изменения, вероятно, связаны с изменениями кровотока между сегментами, контуры печени становятся неровными, бугристыми. На ранних стадиях заболевания происходит увеличение размеров печени, на поздних — их уменьшение. Неизмененная вначале структура паренхимы печени по мере прогрессирования заболевания становится неоднородной за счет узлов регенерации микро-,

макронодулярного типа или их сочетания в зависимости от стадии патологического процесса. Возможен тромбоз воротной вены, ее кавернозная трансформация. Все это, как правило, сопровождается признаками портальной гипертензии: расширение вен воротной системы, появление портокавальных коллатералей, варикозное расширение вен (чаще пищевода и желудка), асцит, спленомегалия.

Каждый из лучевых методов вносит свои сведения о патологическом процессе и его осложнениях. УЗИ как самое доступное и недорогостоящее является первым этапом визуализации печени вообще и при подозрении на диффузное ее поражение в частности.

При УЗИ в В-режиме, КТ и МРТ обнаруживаются общие перечисленные выше признаки (рис. 28–30). Дополнительную информацию можно получить при использовании допплерографических

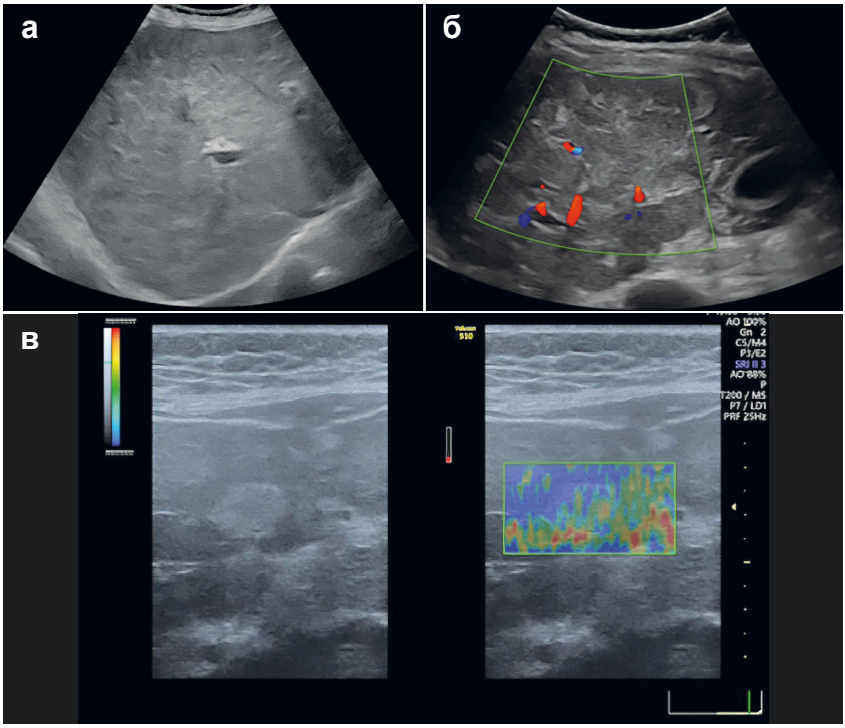

Рис. 28. Эхографические картины цирроза печени:
а — в В-режиме; б — с ЦДК; в — эластография.
Узлы и неоднородное повышение эхогенности паренхимы печени.
Эластографические показатели 15 кПа

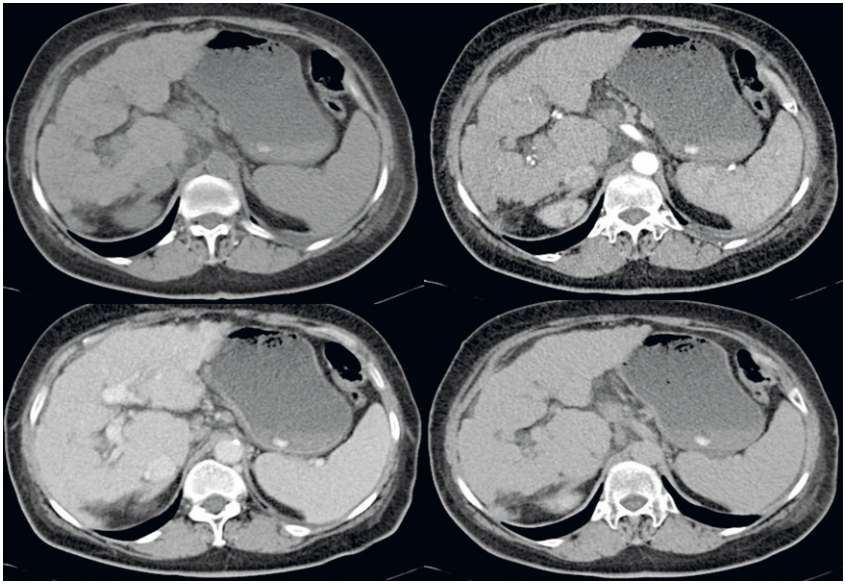

Рис. 29. КТ печени, мультифазное исследование. Контуры печени бугристые, диспропорция размеров сегментов за счет увеличения 1-го и уменьшения 5-го, 6-го сегментов

методик, которые позволяют выявить признаки портальной гипертензии и ее выраженность. Допплерографические методики исследования проводятся только после обнаружения патологических изменений по результатам исследования в В-режиме. Отчетливая визуализация мелких (до 1–2 мм в диаметре) ветвей печеночных вен в некоторых случаях служит важным диагностическим признаком портальной гипертензии. Цветовое допплеровское картирование выявляет кровоток в круглой связке печени при расширении параумбиликальной вены, портосистемные коллатерали, в некоторых случаях — обратный (гепатофугальный) кровоток. При импульсно-волновом допплере отмечаются снижение линейной скорости воротного кровотока (норма 14–15 см/с), монофазный кровоток в печеночных венах, повышение индекса резистентности печеночной артерии (> 0,7). Эластографические показатели > 7 кПа соответствуют прогрессирующему фиброзу, 12,5–15 кПа — циррозу печени (норма 5–7 кПа). Нарушения перфузии печени можно выявить с помощью динамической КТ.

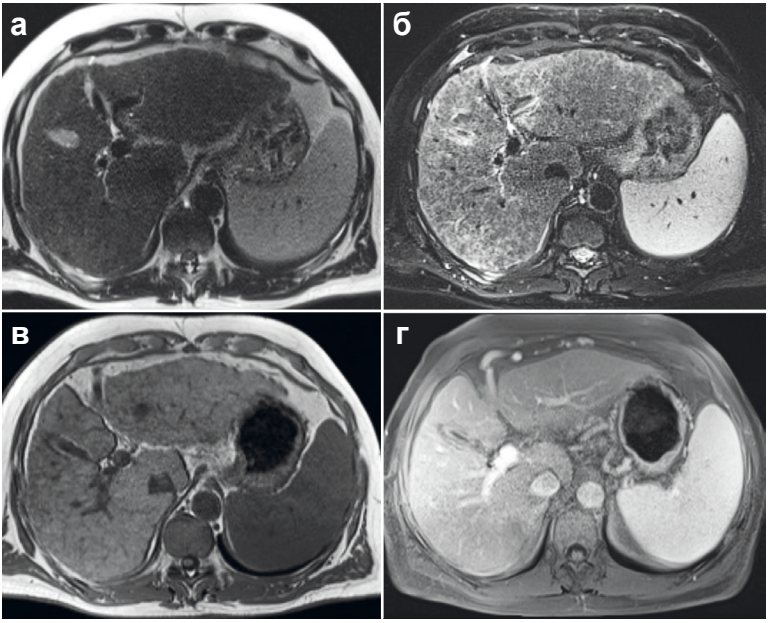

Рис. 30. МРТ печени в аксиальной проекции: а — Т2-ВИ; б — STIR; в — Т1-ВИ; г — Т1-ВИ в режиме подавления сигнала от жировой ткани, артериальная фаза контрастирования. Цирротическая пестрая, ячеистая перестройка структуры с более четкой визуализацией в режиме подавления сигнала от жировой ткани, бугристый контур, спленомегалия

Также отмечается снижение поглощения и неравномерное накопление печенью РФЛП. Гепатоциты и клетки Купфера в равной степени подвержены фибротическому процессу у пациентов с гепатитом и циррозом печени. Поэтому снижение их количества может быть удобной оценкой тяжести патологического процесса. Накопление радиоактивных коллоидов в печени по отношению к селезенке и красному костному мозгу является достоверной оценкой количества и функциональной активности тканевых макрофагов, так как физиология их захвата — простой фагоцитоз циркулирующего в крови индикатора. Степень захвата коллоидных РФЛП печенью и селезенкой коррелирует с тяжестью заболевания и функцией печени при гепатитах и циррозах и служит лучшей оценкой тяжести заболевания, чем инвазивные тесты.

Объем селезенки изменяется при многих хронических заболеваниях печени. Это связано как со снижением функциональной активности тканевых макрофагов в печени, так и с возрастанием давления в портальной системе и, как следствие, перераспределением кровотока печень — селезенка. Измерение размера селезенки и поглощения радиоколлоида селезенкой может быть полезным при оценке гиперфункции тканевых макрофагов селезенки у пациентов с циррозом печени. При анализе сцинтиграммы с коллоидным радиофармпрепаратом у пациента с выраженным гепатитом и циррозом в первую очередь обнаруживается визуальное изменение соотношения накопления радиоиндикатора между печенью и селезенкой, с преобладанием его в селезенке, а также уверенная визуализация красного костного мозга (рис. 31, 32). Возможна количественная оценка распределения РФЛП, что соответствует фагоцитарной активности. Регенераторные узлы при исследовании в режиме ОФЭКТ/КТ будут характеризоваться наличием захвата радиоактивного коллоида, в то время как ГЦК будет выглядеть как «холодный очаг» — без фиксации РФЛП.

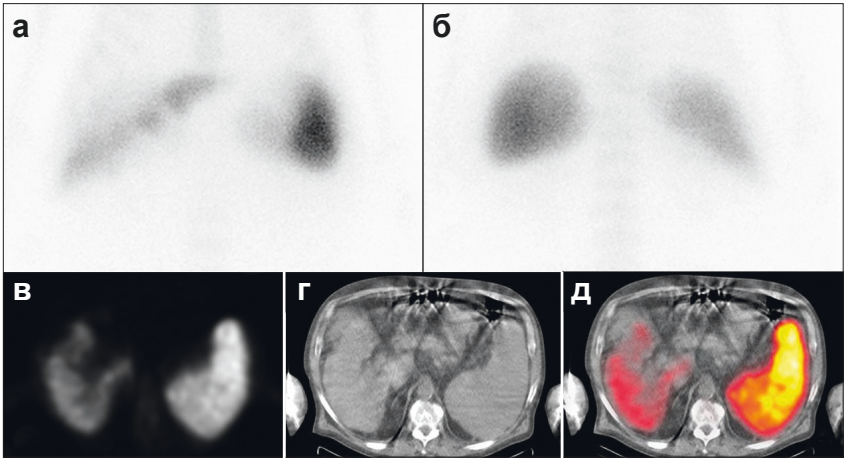

Рис. 31. Сцинтиграфия (а — передняя и б — задняя проекции) и ОФЭКТ/КТ системы тканевых макрофагов печени и селезенки (в — ОФЭКТ; г — низкодозовая КТ; д — совмещенное изображение). Выраженное снижение захвата РФЛП печенью, увеличение захвата РФЛП в селезенке («коллоидный сдвиг»). При КТ — размеры печени уменьшены, контур неровный, бугристый, селезенка увеличена в размерах. Выявленные изменения характерны для тяжелой степени цирроза печени

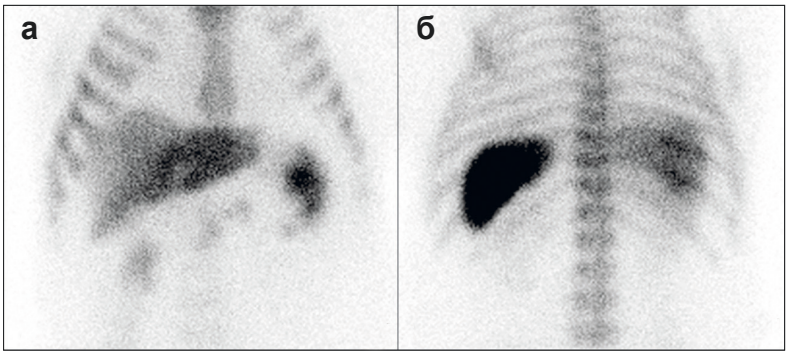

Рис. 32. Сцинтиграфия системы тканевых макрофагов печени и селезенки (а — передняя и б — задняя проекции). Уменьшение размеров и снижение захвата РФЛП в правой доле печени, увеличение захвата РФЛП в левой доле. Захват в селезенке и красном костном мозге значимо повышен, что особенно заметно в задней проекции. Выявленные изменения характерны для тяжелой степени цирроза печени

Снижение количества гепатоцитов можно выявить при помощи динамического исследования — гепатобилисцинтиграфии. Для этих целей определяют захват РФЛП в ткани печени, время максимального накопления и время полувыведения радиоиндикатора из органа. При циррозе на фоне снижения количества и функциональной активности фагоцитов эти временные параметры будут увеличиваться. Используя эти и другие маркеры сохранности паренхимы печени, по данным динамической гепатобилисцинтиграфии возможно прогнозировать состояние пациента и определять необходимость проведения трансплантации печени.

Из-за наличия лучевой нагрузки, а также относительно высокой стоимости отдельных радионуклидных процедур на сегодняшний день для оценки тяжести гепатитов и циррозов эти методы применяются достаточно редко. Ведущую роль в диагностике этих заболеваний играют ультразвуковые и рентгеновские методы исследования.

Стеатоз печени (жировой гепатоз, жировая инфильтрация печени) — наиболее распространенный гепатоз, при котором в печеночных клетках происходит накопление жира. Накопление жира может быть реакцией печени на различные токсические воздействия, иногда этот процесс связан с некоторыми заболеваниями

и патологическими состояниями организма. В зависимости от объема поражения паренхимы печени выделяют диффузный, очаговый, многоочаговый узловой стеатоз.

Диффузный стеатоз печени является распространенным патологическим процессом, охватывающим ~ 25 % населения, развивается вследствие чрезмерного отложения липидов, особенно триглицеридов, в гепатоцитах. Это чаще необратимое состояние, исходом которого, как правило, является фиброз и цирроз печени. Предрасполагающие факторы развития диффузного и локального (очагового) стеатоза — злоупотребление алкоголем, неалкогольная жировая болезнь печени, связанная с резистентностью к инсулину или с сахарным диабетом, с применением некоторых видов лекарственных препаратов и др., но часто причина развития заболевания остается невыясненной. Умеренное увеличение размеров печени встречается примерно в 75 % случаев. При КТ плотность органа снижается, на фоне диффузных изменений могут встречаться участки неизмененной ткани. Ход сосудов в инфильтрированной жиром ткани не изменен, масс-эффект (объемное воздействие на окружающие структуры) отсутствует. При УЗИ определяются увеличение печени, сглаживание ее углов, повышение эхогенности с сохранением ее однородности, но при прогрессировании процесса появляется характерная «зернистость» паренхимы, свидетельствующая о начале развития стеатогепатита и гепатита. Чаще всего при постановке диагноза используют технологию транзиентной эластографии, которая является наиболее широко проверенной и доступной, а также позволяет диагностировать заболевания печени на ранней стадии. Методика имеет точность > 95 % (у пациентов, которые не страдают ожирением), предоставляет результаты в режиме реального времени и занимает всего несколько минут. Характерной локализацией очагового стеатоза является 4-й сегмент, кпереди от ворот печени и вблизи круглой связки. Сохранена архитектоника сосудов, которые при нативной КТ выглядят гиперденсивными. Методика МР-эластографии позволяет оценить степень сопутствующего фиброза, МР-спектроскопия дает неинвазивную количественную оценку жировой ткани.

В нетипичных случаях расположения и лучевой картины измененные участки приходится дифференцировать с первичными и вторичными новообразованиями, а при соответствующей клинической картине — с абсцессами печени.

РНД в рамках распознавания и оценки степени выраженности стеатоза практически не применяется.

Очаговые поражения печени. Правильная трактовка клинико-лабораторных показателей и типичная лучевая картина позволяют в большинстве случаев избежать диагностических ошибок. Трудности возникают при необоснованном алгоритме обследования пациента и несоблюдении методик проведения исследований, отсутствии контрастирования при КТ и МРТ. Сложности представляет диагностика образований малых размеров на фоне диффузных изменений печени.

Очаговые поражения включают новообразования доброкачественного и злокачественного характера. Среди первых наиболее часто встречаются простые кисты и гемангиомы.

Простые кисты — самые распространенные доброкачественные образования паренхимы печени. Кисты часто имеют врожденное происхождение, случаи озлокачествления не описаны, почти всегда протекают бессимптомно, а потому обнаруживаются случайно. Простые кисты бывают одиночными и множественными, различных размеров, и не связаны с желчными протоками. Лучевая картина специфична: округлые образования, анэхогенные при УЗИ (рис. 33), жидкостной плотности при КТ (рис. 34), МРТ-сигналы соответствуют воде (рис. 35), без дополнительных мягкотканных компонентов, без капсулы или с еле визуализируемой стенкой,

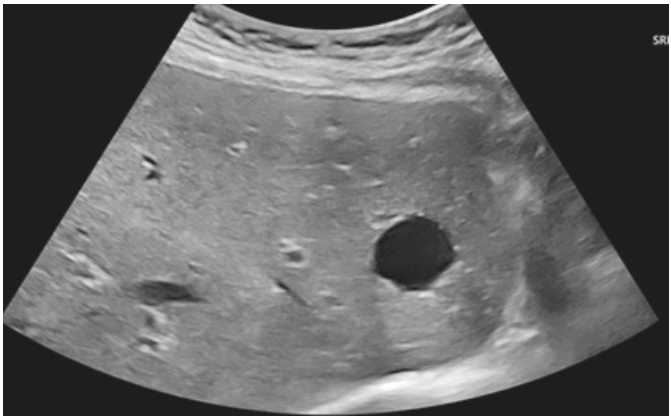

Рис. 33. УЗИ в В-режиме, простая киста правой доли печени. Однородная эхонегативная структура без видимых перегородок и капсулы

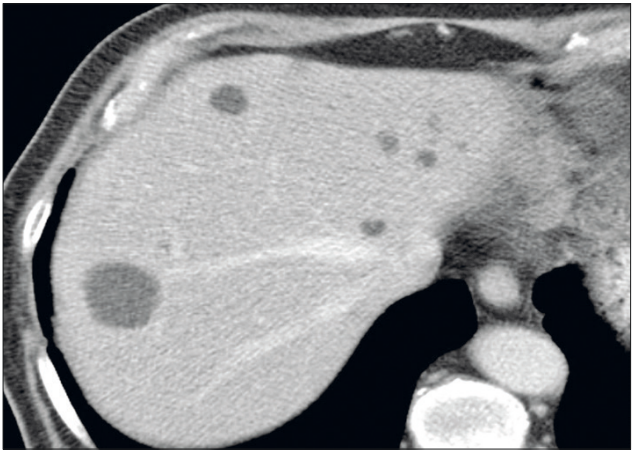

Рис. 34. Компьютерная томография, паренхиматозная фаза контрастирования, кисты печени. Множественные округлые образования с плотностью воды, без видимых перегородок и капсулы. Образования не накапливают контрастный препарат

перегородки отсутствуют. Простые кисты аваскулярны, а следовательно, не накапливают контрастные и радиофармацевтические препараты. Повышение плотности внутреннего содержимого кисты может быть результатом кровоизлияний. Дифференциальную диагностику проводят с кистами паразитарного происхождения, абсцессами, метастазами, кистозным расширением желчных протоков.

Множественные кисты (поликистоз) могут свидетельствовать о наследственных заболеваниях, например аутосомно-доминантной поликистозной болезни почек у взрослых, которая может сочетаться с поликистозом печени, поджелудочной железы, или синдроме Гиппеля–Линдау, что требует полиорганного обследования пациентов.

Эхинококкоз печени — паразитарный зооноз, вызываемый ленточным червем рода *Echinococcus*. В печени человека чаще всего заболевание вызывают два вида: *Echinococcus granulosus* (эхинококкоз гидатинозный, кистозный, однокамерный) и *Echinococcus multilocularis* (эхинококкоз многокамерный, альвеолярный).

При ***гидатинозном эхинококкозе*** на обзорных рентгенограммах можно определить криволинейную или кольцевидную кальцинированную тень в проекции печени из-за кальцификации перикисты.

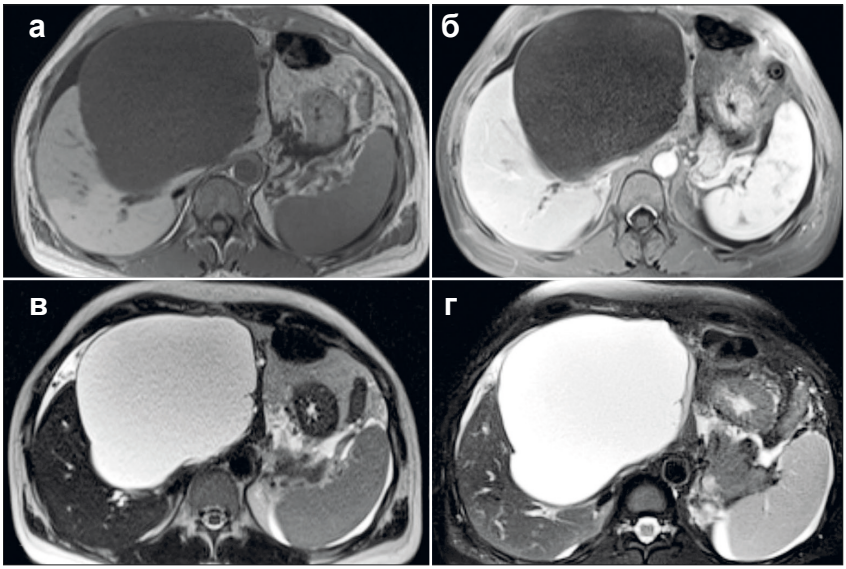

Рис. 35. МРТ печени, гигантская киста: а — Т1-ВИ, однородно сниженный (относительно паренхимы печени) сигнал от образования, соответствующий жидкостному содержимому без включения высокобелковых взвесей и геморрагических изменений; б — Т1-ВИ с подавлением сигнала от жировой ткани в режиме динамического контрастного усиления, артериальная фаза, в структуре кистозного образования фиксация контрастного препарата отсутствует; в — Т2-ВИ, сигнальные характеристики соответствуют жидкостному или жировому содержимому; г — STIR (последовательность с подавлением сигнала от жировой ткани), однородный повышенный сигнал, соответствующий жидкостному содержимому. Структура кисты без внутренних перегородок

Неосложненная эхинококковая киста на УЗИ представляет собой сферическое образование правильной формы с гладкими стенками и жидкостным содержимым. УЗИ позволяет получить данные о форме кисты, ее размере, количестве кист, характере содержимого, плотности стенки и степени ее кальцинации, наличии перегородок, дочерних кист. Изображения варьируют в значительных пределах: анэхогенная киста с двойными эхогенными линиями, разделенными гипоэхогенным слоем, киста в виде медовых сот (множественные перегородки между дочерними кистами в материнской кисте), отделение эндокисты от перикисты (полное

или частичное), волнистая плавающая в кисте мембрана, симптом «водяной лилии» — полное отслоение мембраны, вид «снежной бури» — анэхогенная киста с внутренними включениями и гидатидным песком, расширение внутрипеченочных желчных протоков из-за сдавливания кистой (рис. 36).

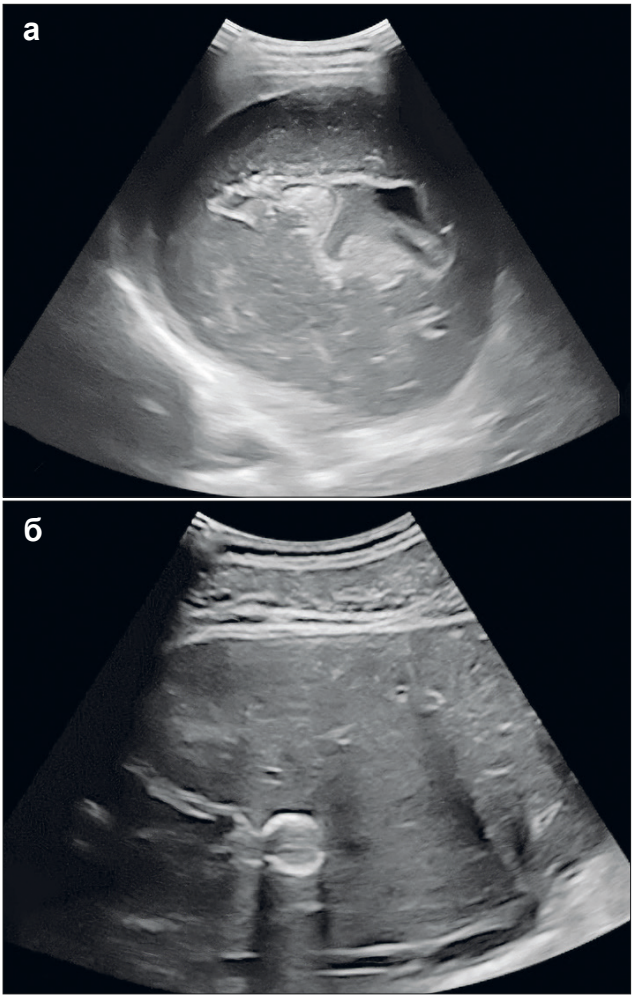

Рис. 36. УЗИ в В-режиме, эхинококкоз правой доли печени:
(а) округлое образование с гладкими стенками и неоднородно гипоэхогенным содержимым, симптом «водяной лилии»;
(б) округлое образование с плотной кальцинированной капсулой

На КТ обычно определяются кисты с жидкостной плотностью, часто с периферическими очагами кальцификации. Можно визуализировать перегородки и дочерние кисты. Симптом «водяной лилии» указывает на кисту с плавающей волнообразной мембраной, вызванной отслоившейся эндоцистой. Также могут визуализироваться гиперденсивные перегородки внутри кисты, имеющие вид «спицованного колеса». Жидкость имеет различную плотность, в зависимости от количества белкового детрита (рис. 37). Могут визуализироваться расширенные внутрипеченочные желчные протоки вследствие сдавливания или разрыва кисты в желчные протоки. Редко выявляются жировые включения внутри кисты. Жировые глобулы могут быть обусловлены дегенерацией мембран, тогда как наличие уровня жировой жидкости указывает на желчный свищ.

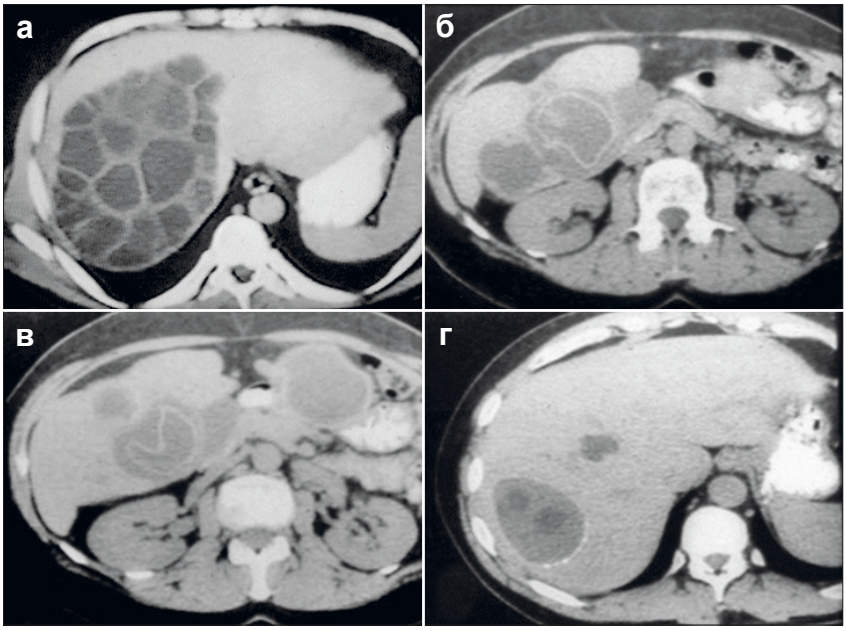

Рис. 37. Нативные компьютерные томограммы пациентов с эхинококкозом печени, пероральное контрастирование желудочно-кишечного тракта: а — кистозное образование со множественными перегородками, образованными дочерними кистами; б, в — кистозные образования с отслоившейся эндоцистой (симптом «водяной лилии»); г — кистозное образование с кальцинированной капсулой и дочерними кистами внутри

При МРТ на Т1-ВИ определяется смешанный низкий сигнал, а на Т2-ВИ — смешанный высокий сигнал (зависят от количества белково-клеточного детрита), хорошо визуализируются перегородки и дочерние кисты (особенно на коротких однократных Т2-ВИ). На Т1-ВИ с контрастированием отмечается повышение сигнала от стенок и перегородок.

Альвеолярный эхинококкоз характеризуется крупными кистозно-некротическими образованиями неправильной формы с обширным поражением, периферическими кальцификатами и отсутствием значимого контрастного усиления. Часто отмечается распространение на желчные протоки, воротную, печеночную или нижнюю полую вены.

Данные УЗИ характеризуются крупным неоднородным, преимущественно гипоэхогенным, образованием с анэхогенными центральными участками и рассеянными периферическими очагами кальцификации. По периферии может отмечаться гиперэхогенность, представляющая собой фиброзную ткань. К относительно редким проявлениям, составляющим все же до трети случаев, можно отнести: множественные сгруппированные гиперэхогенные узелки (симптом «града») и псевдокисту, характеризующуяся массивной зоной некроза. Также могут наблюдаться инвазии нижней полой, печеночной и воротной вен. Поражение желчных протоков обычно характеризуется асимметричным и очаговым расширением внутрипеченочных желчных протоков.

КТ обычно демонстрирует крупное, неоднородное по плотности образование с неровными краями, рассеянными периферическими кальцинатами и центральными гиподенсивными некротическими участками (рис. 38). Характерно диффузное поражение долей. После внутривенного введения контрастного препарата значимое усиление обычно не наблюдается. В отсроченной фазе контрастирования может определяться «фибровоспалительное» усиление по периферии.

При МРТ на Т1-ВИ отмечается средняя интенсивность сигнала, на Т2-ВИ — высокая интенсивность сигнала от множественных мелких кистозных образований и центральных некротических компонентов и выраженная низкая интенсивность сигнала от периферической фиброзной ткани. На Т1-ВИ с контрастированием нет усиления сигнала в пределах объемного образования.

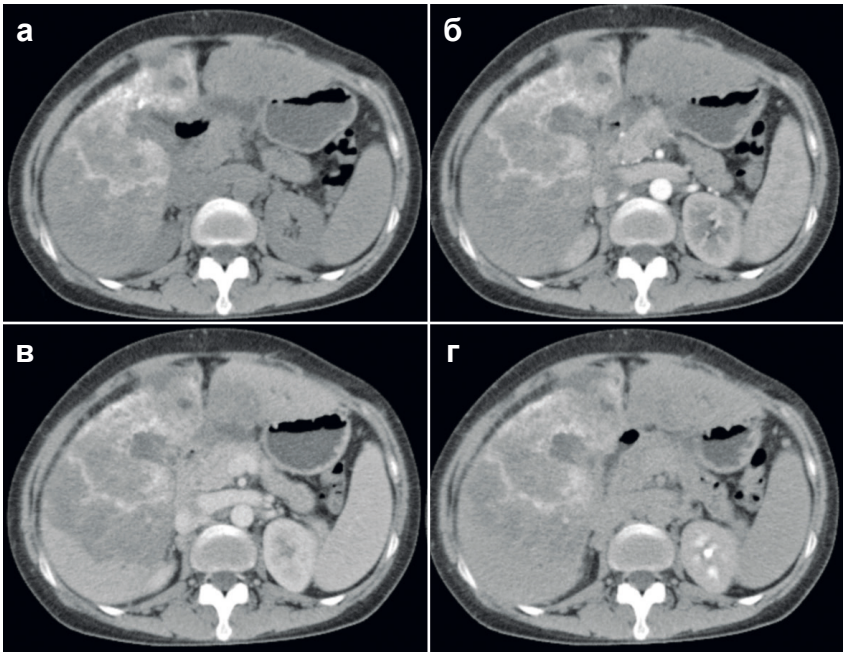

Рис. 38. Компьютерная томография, альвеококкоз печени:
а — нативное исследование; б — артериальная;
в — паренхиматозная; г — отсроченная фазы контрастирования.
Крупное образование с неровными краями, неоднородное по плотности, с выраженными гиперденсивными (обызвествленными) зонами, не накапливает контрастный препарат

МРХПГ полезна для оценки деформации желчных протоков (компрессии и расширения), а также распространения образования на желчные протоки.

Абсцессы печени являются процессами воспалительного характера, но рассматриваются в разделе очаговых изменений по признаку ограниченности поражения. Это определяет круг дифференциальной диагностики.

Абсцесс — это локализованное скопление некротической воспалительной ткани. Частота выявления различных возбудителей тесно связана с «географическим анамнезом». Клиническая картина абсцессов печени в большинстве случаев представлена симптомами воспаления, что определяет постановку диагноза. Характерны боль

в правом подреберье, повышение температуры. Возникновение абсцесса печени происходит из-за распространения инфекции гематогенным путем через систему воротной вены и печеночных артерий или восходящим путем через желчные протоки при холангите, холецистите. Возможно прямое инфицирование в результате ранения или лечебных манипуляций.

Абсцессы бактериальной или грибковой природы представлены множественными кистовидными образованиями. Амебные чаще одиночные; кроме того, их отличает расположение на поддиафрагмальной поверхности печени, что определяет распространение воспаления на диафрагму и плевру.

При ультразвуковом исследовании обнаруживаются округлые, чаще гипо-, но могут быть и гиперэхогенные образования (рис. 39). При ЦДК отсутствует перфузия в центральной зоне. На компьютерных томограммах также плотность центральной зоны абсцесса вариабельна, но чаще гиподенсивна, контрастный препарат накапливается по периферии. Патогномоничным для абсцессов является симптом «мишени» или «круги на воде». Центральная гиподенсивная часть окружена гиперденсивной капсулой, особенно, при контрастном усилении, и сменяется гиподенсивной зоной отека. Малые пиогенные абсцессы печени, сливаясь между собой в обширную полость, создают изображение, напоминающее гроздь



Рис. 39. УЗИ печени в В-режиме, абсцесс. Округлое образование со смешанной эхогенностью, признаками наличия в образовании пузырьков газа

винограда или ягод. Формирующаяся при этом полость имеет множество перегородок. Плотность содержимого полости несколько выше плотности воды. Симптом «гроздь винограда» может сочетаться с симптомом «круги на воде», возможно выявление пузырьков газа (рис. 40). Хроническое течение абсцессов иногда приводит к кальцинации. Выполнение МРТ бывает затруднительно по тяжести состояния пациента и является дополнительной методикой в диагностике абсцессов печени. МРТ имеет преимущество для визуализации перифокальных зон воспаления.

Абсцесс представляет собой активный воспалительный процесс, что дает возможность визуализировать его при ПЭТ/КТ с ФДГ [18F]. На ПЭТ-изображениях визуализируется полость абсцесса со сниженным накоплением ФДГ, окруженная кольцом значимо повышенного метаболизма в капсуле абсцесса. Визуализация абсцессов и отдаленных очагов инфекции возможна также при проведении ОФЭКТ с лейкоцитами, меченными радиоизотопами технеция.

Таким образом, ведущими исследованиями в диагностике абсцессов печени являются УЗИ и КТ. При МРТ также определяется типичная картина заболевания. Основное значение радионуклидного исследования состоит в выявлении других очагов воспаления как источников абсцесса печени.

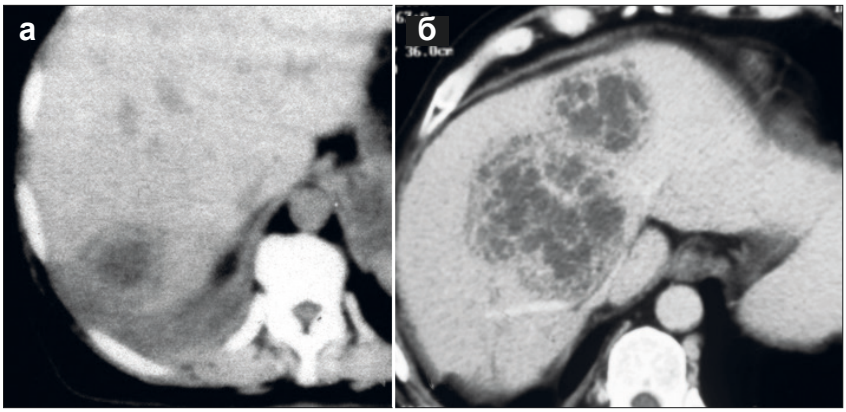

Рис. 40. Компьютерные томограммы пациентов с абсцессами печени: а — нативное исследование, симптом «круги на воде»; б — паренхиматозная фаза контрастирования, симптом «гроздь винограда»

Однако не следует забывать, что при обращении за медицинской помощью пациента с повышенной температурой и болью в боку первым скрининговым исследованием нередко является обзорная рентгенография. На рентгенограмме могут быть обнаружены косвенные признаки абсцесса печени. К ним относятся увеличение печени и высокое стояние правой половины купола диафрагмы. При переходе воспалительного процесса на диафрагму, кроме изменения положения, можно обнаружить неровность ее контура. Жидкость в плевральной полости и изменения в базальных отделах легкого в виде инфильтрации и дисковидных ателектазов также нередко сопутствуют абсцессу печени. Для реактивного плеврита, обусловленного воспалительным процессом в брюшной полости, характерно сочетание с высоким стоянием соответствующей половины диафрагмы, в то время как при собственно экссудативном плеврите диафрагма расположена обычно или ниже. Изменения в легком могут сопутствовать и другим патологическим процессам. В любом случае перечисленные косвенные признаки заболевания, обнаруженные при обзорной рентгенографии, должны стать показанием к КТ или УЗИ.

При **опухолях печени** клиническая симптоматика, как правило, отсутствует или не является специфичной, поэтому более чем в половине случаев при первичном обращении пациентов благодаря своей доступности и достаточной информативности УЗИ служит первоочередным (скрининговым) методом диагностики опухолей печени. УЗИ позволяет не только выявить образование в печени, но и оценить его размеры, структуру, топографию, операбельность. Но не стоит забывать о том, что УЗИ является субъективным методом, напрямую зависит от опыта и квалификации врача ультразвуковой диагностики. В связи с этим в некоторых клиниках отдается предпочтение КТ или МРТ с контрастированием. Так же, как и при УЗИ, оценивают форму, размеры, контуры, структуру образования, наличие или отсутствие капсулы, ее толщину и др. При всех исследованиях необходимо уточнять взаимоотношение выявленного образования с крупными сосудами печени, желчевыводящими протоками. Ведущий признак в дифференциальной диагностике злокачественных образований печени — характер контрастирования: фазность, степень накопления и «вымывания» контрастного препарата.

Гемангиомы — это самые частые сосудистые опухоли печени мезенхимального происхождения, встречаются у взрослых

и детей, как правило, являются случайными находками. Различают кавернозные и капиллярные гемангиомы. Капиллярная гемангиома печени состоит из множества мелких полостей, кавернозная — из больших. Гемангиомы могут вызывать сильное кровотечение, особенно на фоне травмы, поэтому по возможности следует избегать чрескожной биопсии для верификации характера образования.

При УЗИ капиллярные гемангиомы печени имеют типичную картину. Это небольшие, до 2 см, гиперэхогенные, четко отграниченные образования (рис. 41). Кавернозные гемангиомы неоднородны по структуре, могут содержать обызвествления и сложны для УЗ-диагностики, что требует дифференциации с другими новообразованиями и направления на КТ или МРТ.

При КТ в 80 % наблюдений гемангиомы имеют типичные черты при внутривенном контрастном усилении. В артериальную фазу на периферии образования появляются очаги (венозные лакуны) с плотностью контрастированной крови — симптом «яркой точки». В паренхиматозную и отсроченную фазы, по мере того как контрастированная кровь заполняет лакунарные пространства от периферии к центру, зоны контрастирования увеличиваются. Во все фазы исследования лакуны имеют плотность, соответствующую плотности контрастированных сосудов (эффект кровяного пула). В больших гемангиомах центростремительное заполнение контрастным

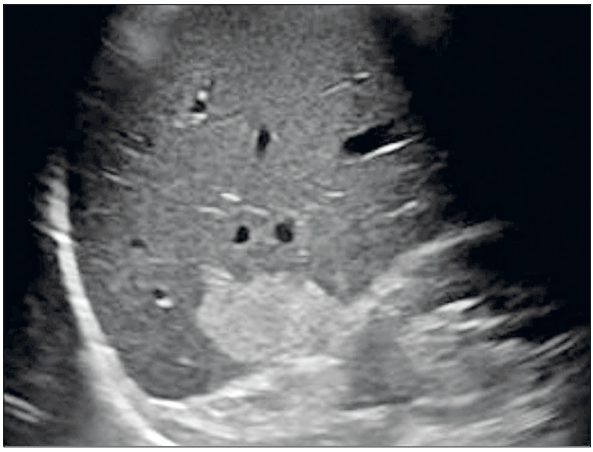

Рис. 41. УЗИ в В-режиме, гемангиома печени. Округлое однородное гиперэхогенное образование на фоне неизмененной паренхимы печени

препаратом носит название «симптом радужной оболочки или диафрагмы глаза» (рис. 42).

При МРТ гемангиома имеет высокую интенсивность сигнала на Т2-ВИ, сопоставимую с интенсивностью сигнала от ликвора (рис. 43). При контрастировании наблюдается такая же динамика накопления и распределения препарата, что и при КТ.

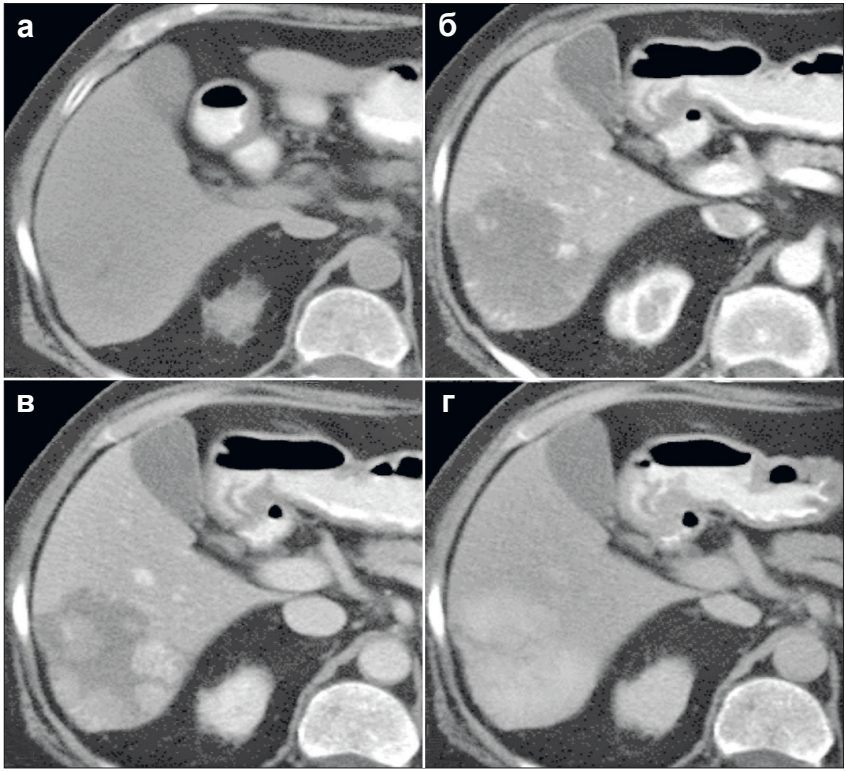

Рис. 42. Компьютерная томография, мультифазное сканирование с внутривенным и пероральным контрастированием, гемангиома печени: а — нативное исследование, образование практически не определяется; б — артериальная фаза контрастирования, гиперденсивные очаги контрастирования на периферии образования; в — увеличение контрастированных лакунарных пространств по направлениям от периферии к центру; г — практически полное заполнение образования контрастным препаратом. Во все фазы контрастирования плотность лакун соответствует плотности контрастированной крови

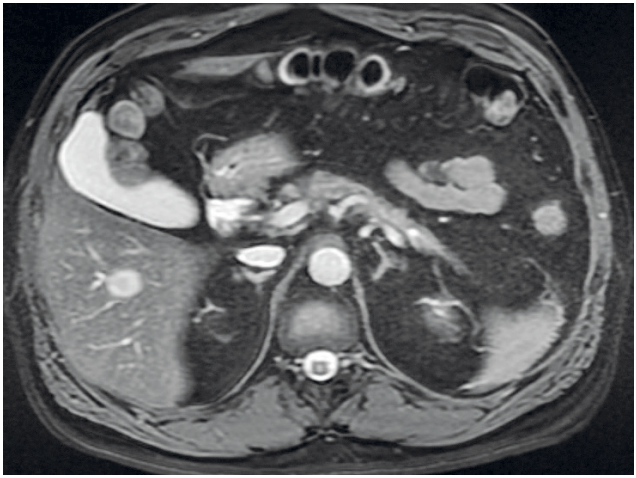

Рис. 43. МРТ, Т2-ВИ, гемангиома печени. Образование имеет высокую интенсивность сигнала, сопоставимую с интенсивностью сигнала от ликвора

КТ и МРТ достаточно хорошо позволяют диагностировать гемангиомы, однако в некоторых случаях требуется дополнительное подтверждение, которое может предоставить сцинтиграфия. В структуре гемангиомы нет ни гепатоцитов, ни купферовских клеток, но большое количество медленно текущей крови, богатой эритроцитами, которые и являются мишенью при визуализации гемангиом методом сцинтиграфии с мечеными эритроцитами. Исследование обязательно проводится в две фазы: 1) раннюю, непосредственно после введения — для выявления образований, богатых артериальным кровотоком (метастазы), и 2) позднюю — для выявления гемангиом. Исследование может применяться при неоднозначных или неубедительных результатах иных методов.

Фокальная нодулярная гиперплазия печени (фибронодулярная гиперплазия, ФНГ) представляет собой опухолеподобный процесс, характеризующийся гиперплазией печеночной паренхимы, разделенной на узлы фиброзными прослойками в виде звездчатого рубца. Гиперпластические узлы переходят в окружающую ткань, не сдавливая ее, и микроскопически состоят из гепатоцитов, элементов желчных протоков, купферовских клеток и фиброзной ткани.

При УЗИ эхогенность как самого образования, так и рубца вариабельна, в результате чего ФНГ трудно дифференцировать этим

методом (рис. 44). Некоторые образования имеют четкие границы и хорошо видны, в то время как другие изоэхогенны с окружающей печенью. Для выявляемых образований характерно наличие центрального рубца со смещением периферических сосудов при цветном допплеровском исследовании. Однако эти изменения наблюдаются лишь в 20 % случаев. При УЗИ с контрастным усилением типичная ФНГ в артериальную фазу характеризуется ранним артериальным центробежным наполнением (от центра к краям), может быть виден расширенный питающий сосуд. В портовенозной фазе отмечается устойчивое контрастирование в отличие от аденомы, может определяться неконтрастированный рубец.

Идеальным исследованием для выявления ФНГ является мультифазная КТ печени. На нативных изображениях образования обычно гипо- или изоденсивные, но могут выглядеть гиперденсивными при стеатозе. Гиподенсивный центральный рубец может наблюдаться в 60 % образований размером более 3 см. При контрастном усилении ФНГ характеризуется ярким гомогенным контрастным усилением в артериальную фазу, за исключением центрального рубца, который остается гиподенсивным. Могут отмечаться расширенные центральные артерии. В паренхиматозной

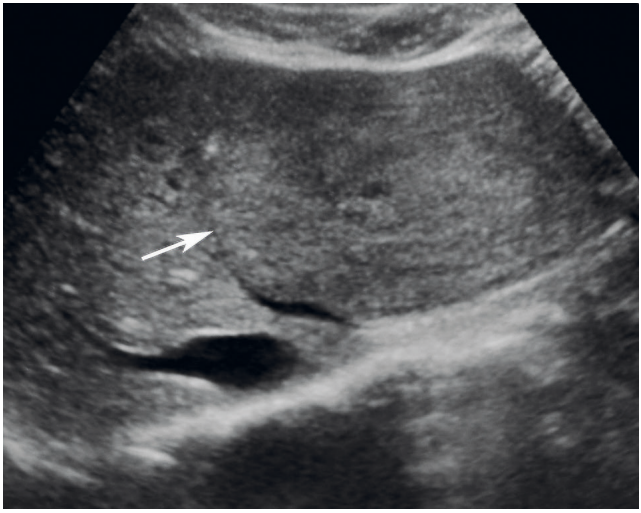

Рис. 44. УЗИ в В-режиме, фокальная нодулярная гиперплазия печени. Образование изоэхогенное (показано стрелкой) с окружающей тканью печени

фазе образования становятся слегка гиперденсивными или изоденсивными по отношению к контрастированной паренхиме печени и плохо визуализируются, центральный рубец остается гиподенсивным, визуально уменьшается в размерах (рис. 45). В ФНГ, как правило, не определяются жировая ткань, кальцификация и кровоизлияние. Фиброзный рубец демонстрирует контрастное усиление при отсроченном сканировании в 80 % случаев.

МРТ печени при ФНГ является одновременно чувствительной и специфичной. На Т1-ВИ ФНГ имеет изо- или умеренно

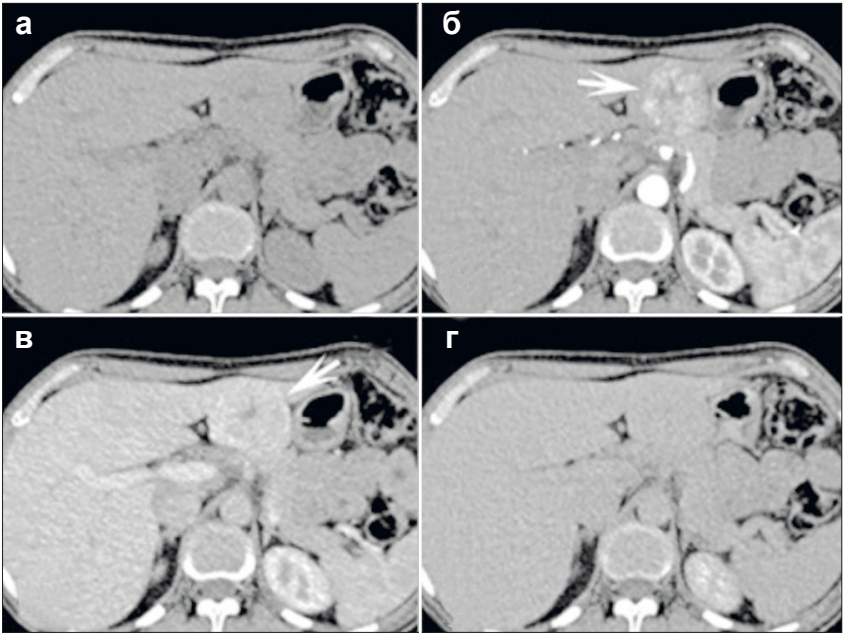

Рис. 45. Компьютерная томография, мультифазное сканирование с внутривенным контрастированием, фокальная нодулярная гиперплазия печени: а — нативное исследование, образование практически не определяется; б — артериальная фаза, яркое контрастное усиление за исключением центрального рубца, который остается гиподенсивным (показан стрелкой); в — паренхиматозная фаза, образование изоденсивно по отношению к контрастированной паренхиме печени и плохо визуализируется, центральный рубец остается гиподенсивным, визуально уменьшается в размерах; г — отсроченная фаза контрастирования, образование четко не определяется

гипоинтенсивный вид по отношению к паренхиме печени, центральный рубец гипоинтенсивный. На Т2-ВИ ФНГ имеет изо- или незначительно гиперинтенсивный вид по отношению к паренхиме печени, центральный рубец гиперинтенсивный. На Т1-ВИ с контрастированием образования демонстрируют интенсивное усиление в раннюю артериальную фазу, аналогично КТ, слегка гиперинтенсивны или изоинтенсивны по отношению к печени в паренхиматозной фазе, а центральный фиброзный рубец сохраняет гиперинтенсивный сигнал на отсроченных сканированиях. При контрастировании гепатоспецифичными препаратами определяется раннее артериальное усиление, которое сохраняется в отсроченных фазах в большей степени, чем в фоновой печени, из-за наличия нормальных гепатоцитов и аномальных желчных протоков (рис. 46). Интенсивность сигнала затухает до фоновой интенсивности печени

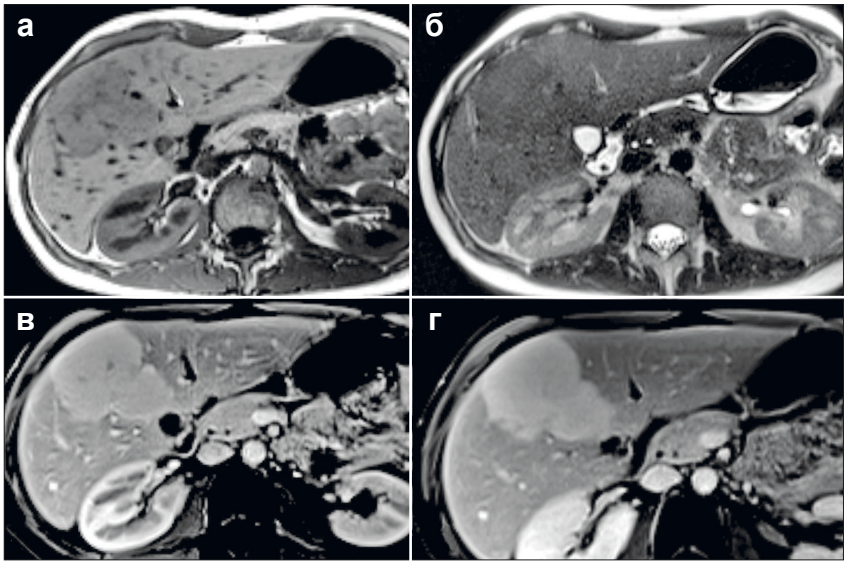

Рис. 46. МРТ печени, фокальная нодулярная гиперплазия:
а — Т1-ВИ, МР-сигнал от образования гипоинтенсивен окружающей паренхиме; б — Т2-ВИ, МР-сигнал от образования изоинтенсивен окружающей паренхиме; в, г — контрастное усиление (гепатоспецифичный препарат), артериальная и паренхиматозная фазы контрастирования, в зоне ФНГ интенсивное контрастирование в артериальную фазу с тенденцией к последующему медленному усилению

или сохраняется небольшое усиление в отсроченную гепатобилиарную фазу. Центральный фиброзный рубец обычно не демонстрирует усиление сигнала в гепатобилиарную фазу.

Патофизиологической основой РНД при ФНГ является сохраненная, а часто и усиленная архитектура нормальной печеночной ткани, включая гепатоциты, желчные протоки и, что наиболее важно, функционирующие клетки Купфера. Именно на этом основана высочайшая специфичность радионуклидных методов. При типичной картине ФНГ демонстрирует изо- или гипераккумуляцию коллоида по сравнению с окружающей паренхимой печени. Другие объемные образования печени, такие как аденома печени или ГЦК, не содержат функционирующих тканевых макрофагов, что при визуализации проявляется «холодными очагами». К сожалению, чувствительность метода составляет порядка 70 % (примерно 30 % ФНГ представляют собой «холодные очаги»), однако специфичность достигает практически 100 % (любой очаг, подозрительный в отношении ФНГ и накапливающий радиоколлоид, — точно ФНГ).

Визуализация самих гепатоцитов при помощи РФЛП (производных имидоуксусной кислоты, меченных ^{99m}Tc) распространена гораздо меньше. Тем не менее сохранные гепатоциты в ФНГ также будут накапливать и гепатотропный РФЛП, выделяя его в аберрантные желчные протоки ФНГ. Этот вопрос не получил достаточного освещения в научной литературе и остается дискуссионным.

Злокачественные опухоли. ***Первичный рак печени*** чаще развивается из печеночных эпителиальных клеток (ГЦК) и реже (10 %) из мелких внутрипеченочных протоков (ХЦК). Встречаются смешанные формы. Опухоль может быть единичным узлом, состоять из нескольких отдельных узлов или представлять собой диффузную раковую инфильтрацию, более характерную для ХЦК. Нередко может иметь место один узел с «дочерними» поражениями.

ГЦК, как правило, развивается на фоне цирроза, что затрудняет ее раннюю диагностику. ГЦК является самой частой первичной злокачественной опухолью печени, у детей занимает второе место по распространенности после гепатобластомы. Опухоль визуализируется как округлое образование, часто с признаками инвазии воротной вены.

При УЗИ визуализация опухоли может варьировать в зависимости от индивидуальных особенностей, размера и эхогенности

паренхимы печени. Как правило, малых размеров ГЦК выглядит гипоэхогенной по сравнению с нормальной тканью печени. Более крупные поражения гетерогенны из-за фиброза, жировых изменений, некроза и кальцификации (рис. 47). Диффузную ГЦК может быть трудно идентифицировать или отличить от фонового цирроза. При УЗИ с контрастированием отмечаются усиление в артериальную фазу за счет неоваскуляризации и снижение эхогенности относительно фоновой ткани печени («вымывание») в паренхиматозную (портальную венозную) фазу контрастирования. Также были описаны случаи гиповаскуляризации без усиления в артериальную фазу или артериального усиления без «вымывания». ЦДК позволяет визуализировать сосуды и шунты в опухоли.

На нативных КТ ГЦК представлена гипо- или изоденсивным образованием, возможно включение жировой ткани, кальцинатов. На фоне цирроза печени плотность узлов регенерации выше, чем плотность ГЦК. При мультифазном сканировании опухоль обычно интенсивно контрастируется в поздней артериальной фазе, а затем быстро снижает плотность, становясь изоденсивной или гиподенсивной в паренхиматозной фазе по сравнению с паренхимой печени. Часто определяется контрастированная капсула. Опухолевый тромб в воротной вене и ее ветвях можно отличить от истинного тромба по слабо выраженному контрастированию (рис. 48).



Рис. 47. УЗИ в В-режиме, гепатоцеллюлярная карцинома печени. Округлое образование со смешанной эхогенностью

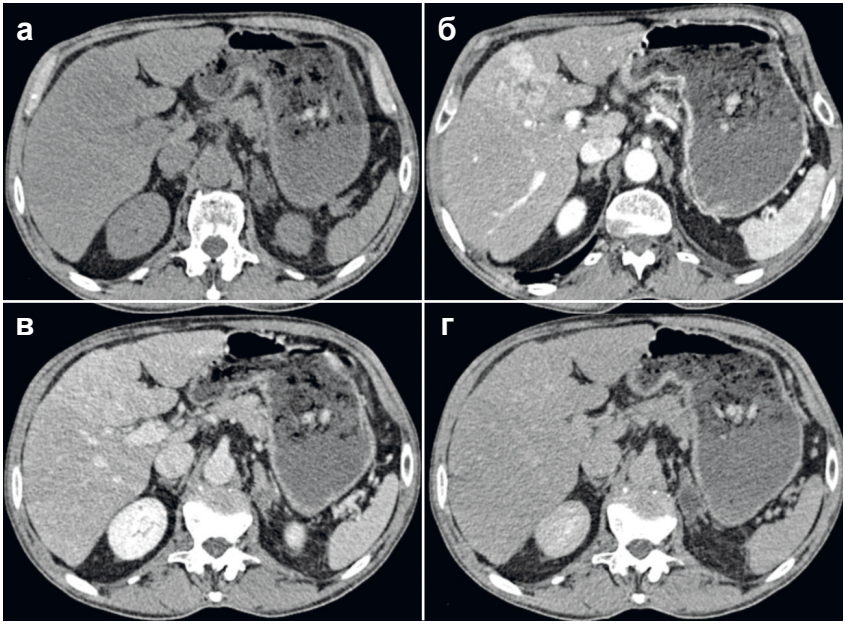

Рис. 48. Компьютерная томография, мультифазное сканирование с внутривенным контрастированием, гепатоцеллюлярная карцинома: а — нативное исследование, образование практически не определяется; б — поздняя артериальная фаза, интенсивное контрастирование; в — паренхиматозная фаза, значительное снижение плотности; г — отсроченная фаза контрастирования, образование четко не определяется

Интенсивность сигнала на МРТ варьирует в зависимости от выраженности некроза, фиброза или жирового компонента опухоли. На Т1-ВИ сигнал от опухоли изо- или гипоинтенсивный по отношению к окружающей паренхиме печени. Гиперинтенсивность может быть обусловлена наличием интратумурального жира в опухоли. На Т2-ВИ сигнал от опухоли вариабельный, обычно умеренно гиперинтенсивный. На Т1-ВИ с усилением обычно определяются контрастирование в артериальную фазу за счет гиперваскуляризации образования, затем быстрое «вымывание» — опухоль становится гипоинтенсивной по отношению к паренхиме печени (рис. 49).

Визуализация объемных образований печени сцинтиграфическими методами была распространена до начала широкого

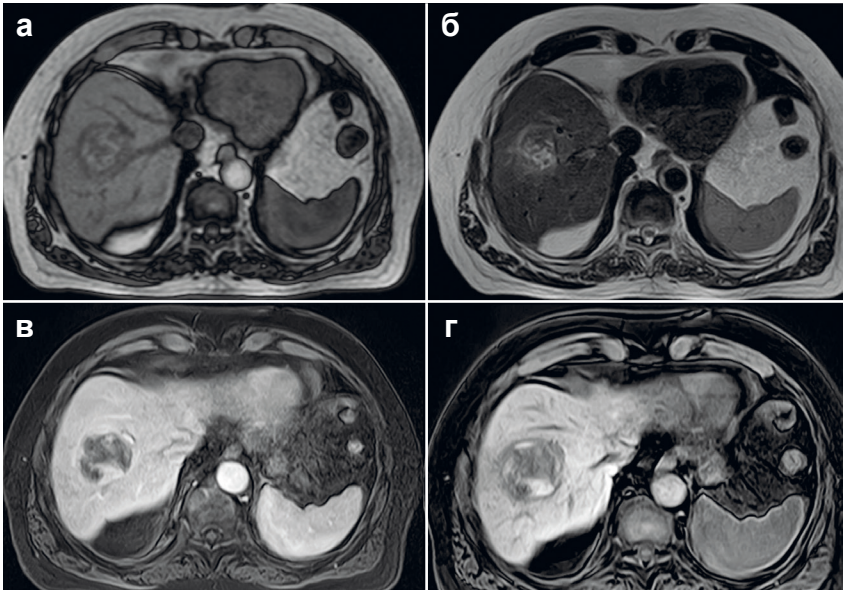

Рис. 49. МРТ печени, гепатоцеллюлярная карцинома:
а — Т1-ВИ, МР-сигнал от образования гипоинтенсивен окружающей паренхиме с множественными гиперинтенсивными включениями; б — Т2-ВИ, МР-сигнал от образования неоднородный, умеренно гиперинтенсивный; в, г — контрастное усиление (гепатоспецифичный препарат), артериальная и гепатоспецифическая фазы контрастирования, в зоне ГЦК гиперинтенсивные участки повышенного накопления парамагнетика

применения компьютерно-томографического, магнитно-резонансного и ультразвукового исследований. Данные методы на сегодняшний день вытеснили классическую РНД из этой диагностической ниши (рис. 50). При первичных злокачественных новообразованиях печени, для надежной дифференцировки их с доброкачественными процессами, в качестве дополнительного метода визуализации может применяться ПЭТ/КТ с ФДГ. ФНГ и аденомы печени характеризуются близким к нормальному или незначительно повышенным метаболизмом глюкозы. Первичные злокачественные образования печени, такие как ГЦК и холангиокарцинома, обладают разнородным метаболизмом, зависящим от гистологической структуры опухоли и ее уровня дифференцировки. Чем выше метаболизм глюкозы в образовании, тем более

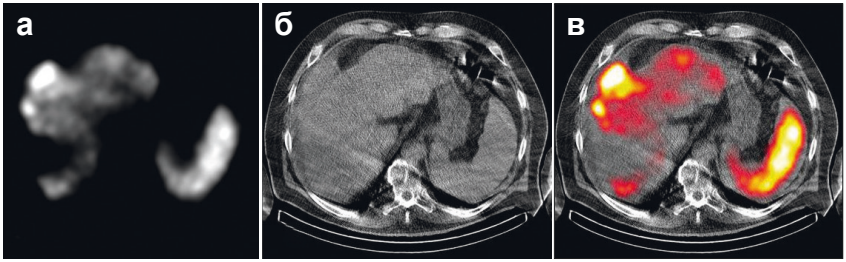

Рис. 50. Однофотонная эмиссионная компьютерная томография (ОФЭКТ) системы тканевых макрофагов печени и селезенки, совмещенная с низкодозовой компьютерной томографией: а — ОФЭКТ; б — компьютерная томограмма; в — совмещенное изображение. Неоднородно сниженный захват РФЛП в ткани печени и повышенный в селезенке, при КТ контур печени неровный, бугристый, диспропорция размеров сегментов, что характерно для цирроза. В задних отделах правой доли (7-й сегмент) гиподенсивное при КТ объемное образование без захвата РФЛП при ОФЭКТ — гепатоцеллюлярная карцинома. Кпереди от указанного образования сливающиеся узлы с повышенным захватом коллоидного РФЛП — узлы регенерации

вероятен его злокачественный характер и тем хуже прогноз для пациента. Однако первое место в диагностике первичных объемных образований печени отдают КТ с контрастированием.

Большинство злокачественных новообразований печени составляют ***вторичные (метастатические) опухоли***. Метастазы в печень часто обнаруживают при злокачественных опухолях желудочно-кишечного тракта, могут быть и при злокачественных опухолях других локализаций: поджелудочной и молочной желез, яичников и др. Печень занимает первое место среди «органов-мишеней» по локализации метастазов.

При УЗИ метастазы различных злокачественных опухолей, так же как и первичные поражения, имеют неоднородную структуру, могут быть гипер- и гипоэхогенными, со смешанной эхогенностью по отношению к паренхиме печени. Как правило, метастазы могут демонстрировать следующие признаки: округлые и четко очерченные образования; положительный масс-эффект с изменением расположения сосудов; гипоэхогенный ореол из-за сдавливания паренхимы печени (симптом «траурной рамки»). Также встречаются кистозные, кальцинированные, инфильтративные и гиперэхогенные формы (рис. 51). УЗИ с контрастным усилением имеет

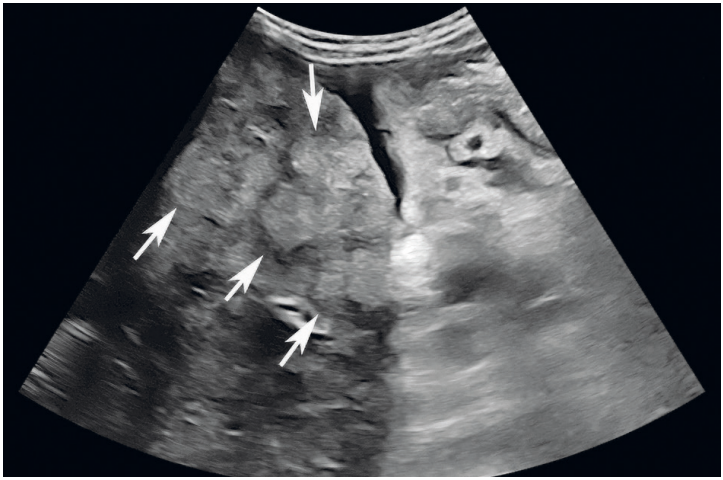

Рис. 51. УЗИ в В-режиме, множественные метастазы в печень. Множественные округлые образования со смешанной эхогенностью, вокруг них гипоэхогенный ободок — симптом «траурной рамки»

характеристики, схожие с КТ, позволяя различать гиповаскулярные и гиперваскулярные поражения печени.

При КТ метастазы в печени обычно гиподенсивны на нативных изображениях и при контрастном усилении повышают плотность слабее, чем окружающая паренхима печени (рис. 52). При наличии сопутствующего стеатоза очаги могут быть изо- или даже слегка гиперденсивными. У части метастазов отмечается периферическое контрастирование. Некоторые первичные опухоли (хорошо васкулированные или гормонально активные) формируют метастазы, склонные к гиперконтрастированию.

Наиболее частыми проявлениями метастазов печени при МРТ являются: умеренно гипоинтенсивный сигнал на Т1-ВИ изображениях и умеренно гиперинтенсивный — на Т2-ВИ. При контрастировании усиление может быть очаговым или периферическим (усиление за пределами Т1-контурированного очага). Небольшие очаги (< 1,5 см) имеют тенденцию к равномерному усилению, а более крупные очаги (> 1,5 см) — к транзиторному кольцевому усилению (т.е. с вымыванием). Усиление сигнала вокруг очага чаще всего наблюдается при метастазах колоректальной и панкреатической аденокарциномы. При контрастировании гепатоспецифичными препаратами в отсроченной фазе метастатические очаги не накапливают

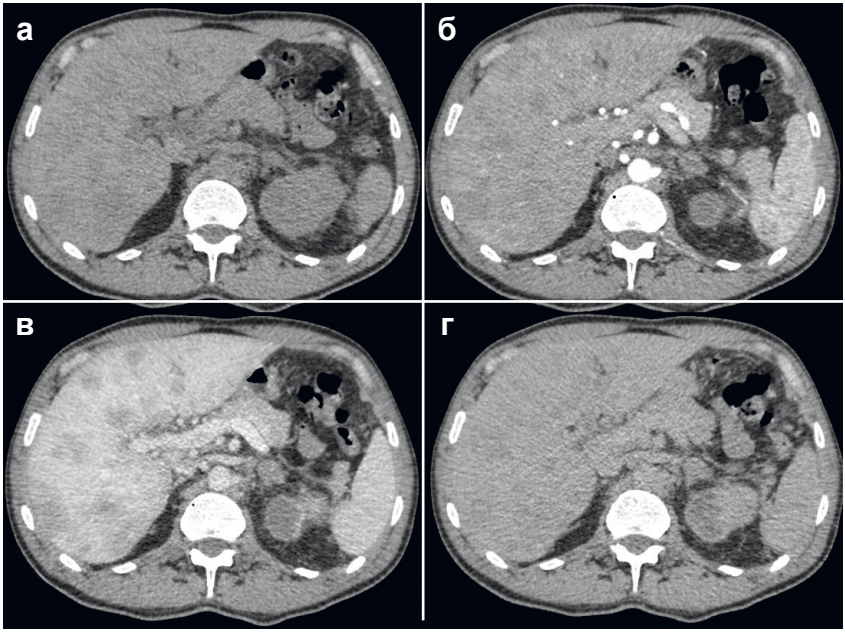

Рис. 52. Компьютерная томография, мультифазное сканирование с внутривенным контрастированием, почечноклеточная карцинома левой почки, множественные метастазы в печень: а — нативное исследование, образования практически не определяются; б — артериальная фаза, множественные гиподенсивные участки неправильной формы на фоне слабого контрастирования паренхимы печени; в — множественные гиподенсивные участки неправильной формы на фоне интенсивного контрастирования паренхимы печени; г — отсроченная фаза контрастирования, образования четко не определяются

препарат и, по сути, выглядят как «дыры» в печени (рис. 53). На диффузно-взвешенных изображениях (DWI/ADC) определяется ограниченная диффузия со значениями относительного коэффициента диффузии (ADC) ниже, чем в окружающей паренхиме.

При вторичном поражении печени опухолевой тканью эффективность выявления метастазов с помощью радионуклидного исследования зависит от первичного опухолевого очага. Так, метастазы меланомы, рака легкого, рака яичников и колоректального рака, как правило, обладают интенсивным метаболизмом глюкозы, что делает их превосходной мишенью для визуализации методом

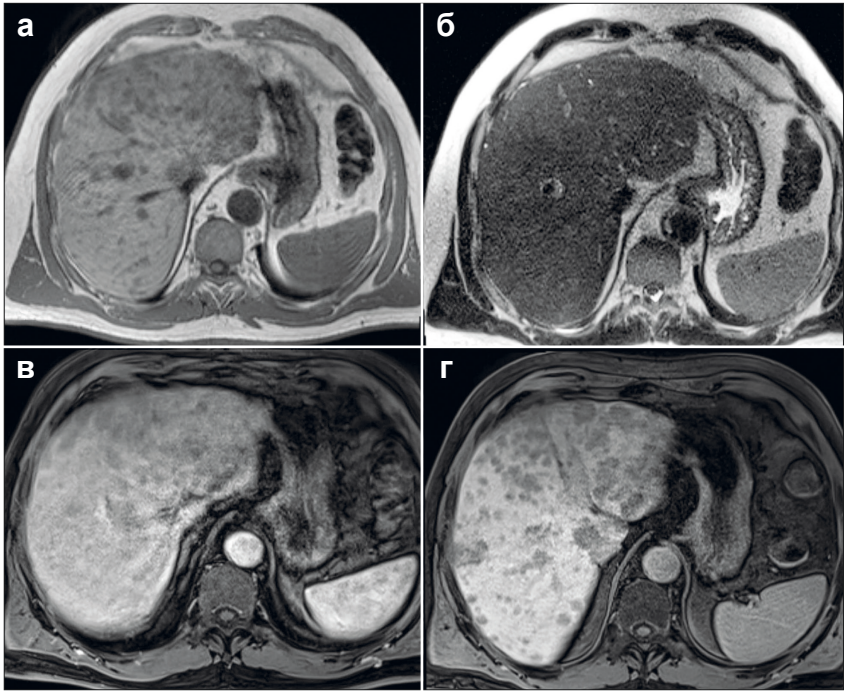

Рис. 53. МРТ печени, почечноклеточная карцинома левой почки, множественные метастазы в печень, а — Т1-ВИ, множественные очаги сниженного сигнала, б — Т2-ВИ, очаги повышенного сигнала с нечеткими, неровными контурами, в, г — контрастное усиление (гепатоспецифичный препарат), артериальная и гепатоспецифическая фазы контрастирования, множественные гипоинтенсивные метастатические очаги на фоне накопившей парамагнетик паренхимы печени

ПЭТ/КТ как на этапе первичного стадирования (рис. 54), так и при контроле эффективности лечения. Не все опухоли молочной железы и поджелудочной железы имеют достаточно высокий метаболизм, поэтому в сомнительных случаях показано проведение дополнительного КТ-исследования с контрастированием. Преимуществом ПЭТ/КТ является не только возможность совмещенного исследования, но и исследование в режиме «все тело», что помогает выявлять не только поражение печени, но и оценивать первичную опухоль, даже если она расположена за пределами гепато-панкреатической зоны.

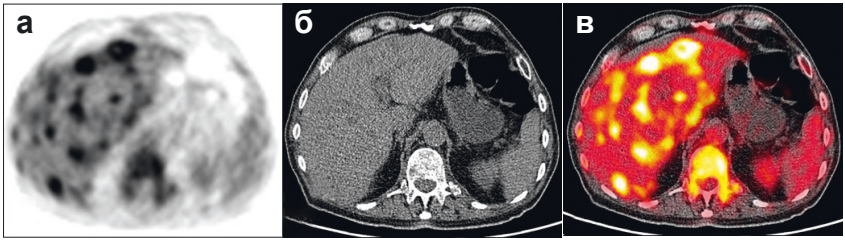

Рис. 54. ПЭТ/КТ с 18F-фтордезоксиглюкозой, рак сигмовидной кишки, метастазы в печень. Репрезентативные томографические срезы (а — ПЭТ; б — КТ; в — совмещенного изображения) демонстрируют множественные узлы с повышенной метаболической активностью в печени

В случае метастатического поражения печени при нейроэндокринных опухолях следует выбрать РФЛП, тропный к соматостатиновым рецепторам (68Ga-DOTA-пептиды). Это сделает возможным глобальное определение опухолевой нагрузки во всем теле и поможет исключить отдаленные метастазы (рис. 55, 56).

Классическое рентгенологическое исследование может только установить увеличение размеров печени, если оно имеет место. Иногда в метастазах обнаруживаются обызвествления, которые доступны для визуализации на рентгенограммах. Это встречается

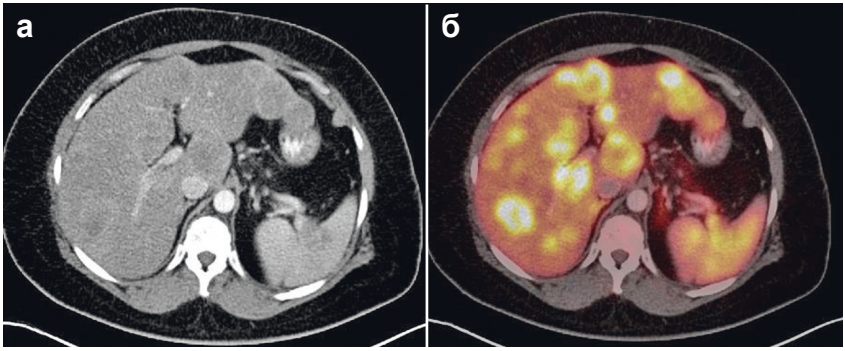

Рис. 55. ПЭТ/КТ с 68Ga-DOTA-TATE: а – КТ поздняя артериальная фаза контрастирования; б – совмещенное ПЭТ/КТ изображение. Множественные очаги повышенного захвата РФЛП, отражающие вторичные депозиты с высоким количеством соматостатиновых рецепторов на поверхности — метастазы нейроэндокринной опухоли (феохромоцитома)

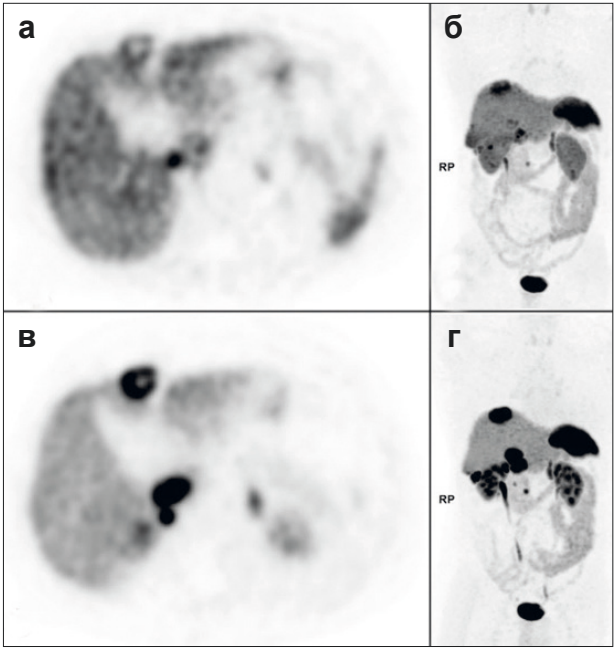

Рис. 56. ПЭТ/КТ с 68Ga-DOTA-TATE (а, б) и 68Ga-DOTA-NOC (в, г): а, б — репрезентативные аксиальные срезы; б, г — проекции максимальной интенсивности. В одной и той же опухолевой ткани отличия в плотности рецепторов соматостатина разных типов. Требуется точный подбор РФЛП для визуализации

нечасто и более характерно для метастазов рака толстой кишки и реже рака других локализаций.

Травма печени — это самая распространенная травма живота, часто приводящая к летальному исходу пациента. Паренхиматозные разрывы являются наиболее частыми повреждениями и сопровождаются субкапсулярными и внутрипеченочными гематомами.

УЗИ имеет ограничения в оценке повреждений печени, но применяется для быстрого обнаружения свободной жидкости, указывающей на внутреннее кровотечение. При УЗИ гематомы печени представлены гипоэхогенными участками (рис. 57).

КТ — лучший метод, поскольку позволяет обнаружить изменения печени, не выявляемые при УЗИ, а также полноценно обследовать другие органы живота (например, почки и селезенку), визуализировать небольшое количество жидкости в брюшной полости.

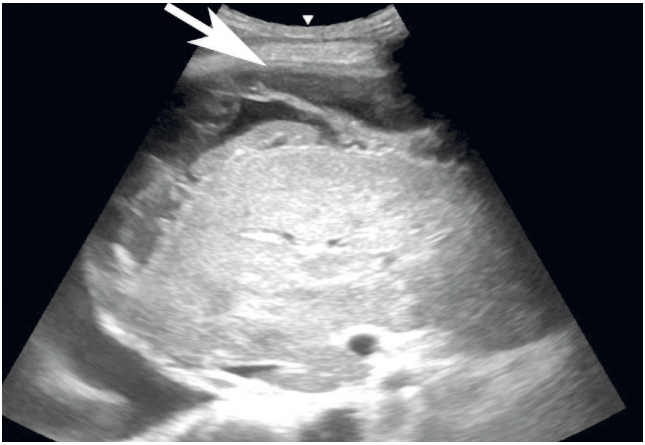

Рис. 57. УЗИ в В-режиме, травма печени с разрывом капсулы, гематома в стадии организации (показана стрелкой)

КТ помогает составить полноценное представление о состоянии брюшной полости, имеет высокую чувствительность и специфичность в диагностике травм живота, в том числе и травмы печени. При тупой травме печени наблюдаются паренхиматозные и сосудистые повреждения органа: субкапсулярные и интрапаренхиматозные гематомы, разрывы капсулы и паренхимы, кровотечения в пределах паренхимы печени и в брюшную полость, повреждения крупных вен. Сосудистые повреждения наиболее опасны.

Разрывы печени на КТ визуализируются как резко очерченные гиподенсивные линии, нередко разветвленные. Если линий много и их распространение параллельно друг другу, то такую картину называют симптомом «след когтей медведя» (рис. 58).

Подкапсульные гематомы визуализируются как линзовидные гиподенсивные участки, иногда с неоднородным содержимым (рис. 59), наиболее часто локализующиеся по ходу переднелатеральной поверхности правой доли, и могут деформировать контуры печени. Их нужно дифференцировать с гемоперитонеумом той же локализации. Ушиб печени, или контузия, — это участок минимального кровоизлияния в паренхиму и ее отек без нарушения целостности, визуализируется как гиподенсивные участки различной локализации. Анамнестические данные являются важным критерием.

МРТ обычно не применяется в неотложной медицине при травмах из-за длительного времени сканирования. Однако МРТ может



Рис. 58. Компьютерная томограмма, паренхиматозная фаза контрастирования, разрыв печени, симптом «след когтей медведя»



Рис. 59. Компьютерная томограмма, поздняя артериальная фаза контрастирования, внутрипаренхиматозная гематома в печени

быть использована для оценки течения заживления и выявления осложнений в период восстановления, предоставления подробной анатомической информации для планирования операций.

Одним из осложнений тупой травмы печени является гемоперитонеум, который отмечается чаще всего в печеночно-почечном кармане брюшины (карман Мориссона) и распространяется по правому латеральному каналу в полость малого таза. Типичная

плотность скопления крови +20…+40 HU. Мультифазное КТ с контрастированием достоверно показывает наличие активного кровотечения с определением его локализации. В артериальную фазу визуализируются большие участки гиперденсивности или нитевидные экстравазаты (признаки наличия крови вне сосудистого русла).

Заболевания желчных протоков и желчного пузыря

Желчнокаменная болезнь (ЖКБ) — заболевание гепатобилиарной системы, обусловленное нарушением обмена холестерина и билирубина, характеризующееся образованием камней в желчных протоках и/или желчном пузыре. Желчные камни могут возникать в любом возрасте, но чаще образуются у людей старше 50 лет. Величина и форма камней очень вариабельны — от песчинки до куриного яйца. Углекислый кальций, из которого преимущественно состоят известковые камни, может образовывать взвесь или пастообразную субстанцию. Различают четыре основных типа желчных камней: холестериновые, пигментные, известковые и смешанные (самые частые). Клиническая симптоматика ЖКБ присутствует только у четверти пациентов и может быть представлена коликой (боль или дискомфорт в правом верхнем квадранте или эпигастральной области, особенно после приема жирной пищи). Другие симптомы включают отрыжку, вздутие живота, метеоризм, изжогу и тошноту. Отсутствие жалоб у большинства пациентов свидетельствует о том, что причиной клинических проявлений служит не столько сам факт наличия конкрементов, но патологические состояния, при которых желчные камни являются пусковым фактором развития осложнений.

Цель любого метода диагностики — не только обнаружение самих конкрементов, но и возможных осложнений холелитиаза. Лучевое обследование с целью обнаружения желчных конкрементов, как правило, начинается с УЗИ.

Практически все камни желчного пузыря и ~60 % в желчных протоках удается диагностировать ультразвуковым методом. Классическим изображением конкремента при УЗИ является гиперэхогенная структура с выраженным дистальным затуханием ультразвуковой волны («эхонегативная дорожка», «акустическая тень»). Выраженность дистальной акустической тени при УЗИ не зависит от состава камня. Иногда сам конкремент визуализируется

с трудом, но можно увидеть ультразвуковую «дорожку». При изменении положения тела пациента конкременты и взвесь в полости пузыря могут смещаться («подвижный камень»). Акустическая тень — важный диагностический признак для диагностики конкрементов (рис. 60), который не наблюдается при полипах желчного пузыря. УЗИ имеет низкую диагностическую ценность в обнаружении камней в общем желчном протоке.

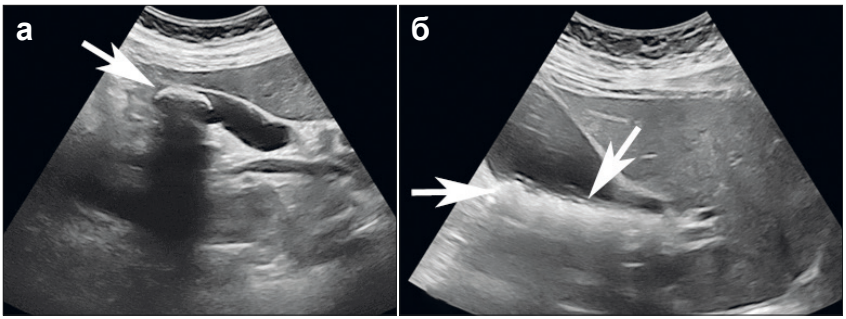

Рис. 60. УЗИ в В-режиме, желчнокаменная болезнь, конкременты желчного пузыря: а — гиперэхогенная структура в области дна желчного пузыря (показана стрелкой) с выраженной акустической тенью; б — множество мелких конкрементов (сладж) в просвете желчного пузыря (показаны стрелками) с акустической тенью

МРТ в режиме Т2-ВИ и, в частности, МРХПГ позволяют визуализировать все «желчное дерево» в виде гиперинтенсивных структур, на фоне которых отмечаются гипоинтенсивные зоны, вплоть до выпадения сигнала, соответствующие конкрементам (рис. 61).

КТ умеренно чувствительна к холедохолитиазу. Уверенно визуализируются только обызвествленные конкременты (или их части), но лишь 20 % камней имеют высокую плотность. Холестериновые камни гипо- или изоденсивны по сравнению с желчью (рис. 62).

При обзорной рентгенографии возможна визуализация конкрементов, которые содержат достаточное количество извести. Смешанные камни отображаются в виде кольцевидных теней, при большом содержании извести тень может быть почти однородной. Иногда встречаются газосодержащие камни (тонкие, пересекающиеся линии в центре конкремента).

Холецистит — собирательный термин, который отражает воспаление желчного пузыря и включает различные его формы

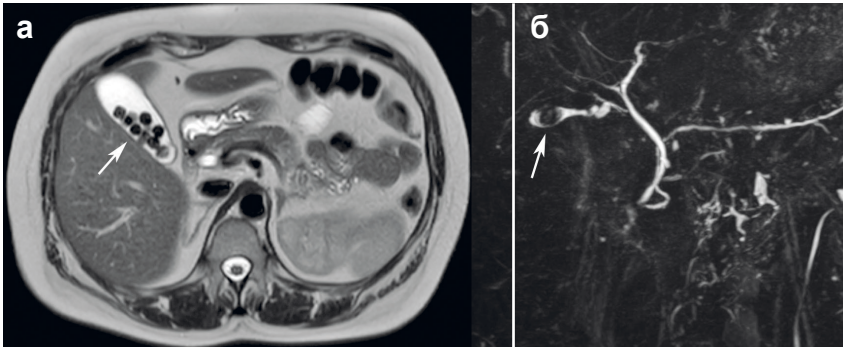

Рис. 61. МРТ в режиме Т2-ВИ (а) и МРХПГ (б) различных пациентов с желчнокаменной болезнью, конкременты желчного пузыря (показаны стрелками)

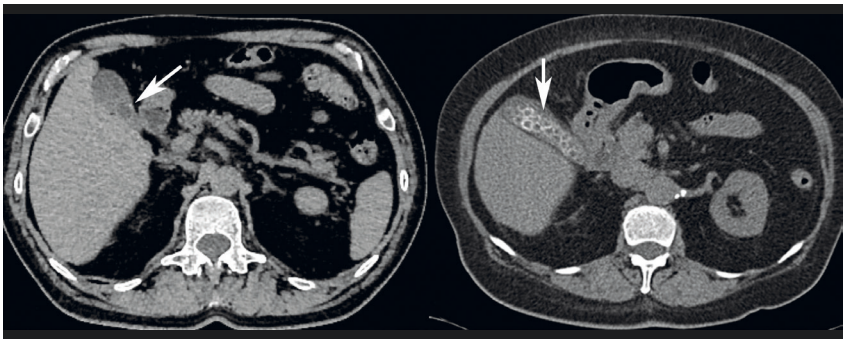

Рис. 62. КТ, нативные исследования различных пациентов с желчнокаменной болезнью. Конкременты желчного пузыря показаны стрелками

(острый, острый бескаменный, острый калькулезный, хронический, эмфизематозный, ксантогранулематозный). Лучевая картина конкретного варианта данного патологического процесса зависит от этиологических факторов.

Острый холецистит является наиболее частой причиной острой боли в правом подреберье. Боль в правом подреберье носит практически постоянный характер, может иррадиировать в правое плечо. Боль обычно длится более 6 ч, в отличие от перемежающейся боли, может сопровождаться тошнотой, рвотой и лихорадкой. В подавляющем числе случаев острый холецистит вызван желчными камнями (т.е. острым калькулезным холециститом). Самые частые

причины бескаменных холециститов — изменения в области шейки желчного пузыря и пузырного протока: наличие перегородки в шейке пузыря, угловой изгиб шейки при избыточной подвижности (интермиттирующий перегиб в шейке по Кароли), гипертония сфинктера Люткенса. Все это приводит к нарушению опорожнения желчного пузыря и, как следствие, развитию воспаления.

Пусковой механизм развития острого холецистита при ЖКБ — обструкция конкрементом шейки желчного пузыря или пузырного протока. При этом возникает воспаление в результате химического повреждения слизистой оболочки желчными солями. Увеличение внутрипросветного давления является следствием повышенной продукции желчи. Избыточное растяжение просвета желчного пузыря ограничивает приток крови к его стенке, приводя к ишемии, отеку и воспалению. Вторичная бактериальная инфекция присоединяется у двух третей пациентов.

При обзорном рентгенологическом исследовании можно обнаружить небольшое количество жидкости в правом реберно-диафрагмальном синусе, которое может иногда сопровождать острый холецистит, а также высокое положение правой половины купола диафрагмы.

Наиболее чувствительный УЗ-признак острого холецистита — наличие холелитиаза в сочетании с сонографическим признаком Мерфи (при пальпации пузыря под УЗ-контролем пациент ощущает боль). Также определяются утолщение (> 3 мм) и «раздвоение» стенки (рис. 63), визуализация на этом фоне артерии желчного пузыря, увеличение размеров желчного пузыря, в полости обнаруживается конкремент или гиперэхогенная взвесь, вокруг пузыря может быть скопление жидкости.

Преимущество КТ перед УЗИ заключается в том, что можно одномоментно оценить другие патологические процессы органов брюшной полости и забрюшинного пространства. При остром холецистите визуализируются увеличенный желчный пузырь, стенка которого утолщена, появляется ее двойной контур за счет субсерозного отека, интенсивное накопление контрастного вещества слизистой оболочкой в области шейки и неоднородно сниженное накопление в других отделах (рис. 64). Вокруг могут обнаруживаться скопление жидкости и повышение плотности окружающей жировой клетчатки. Визуализация артерии желчного пузыря также свидетельствует об остром воспалении.

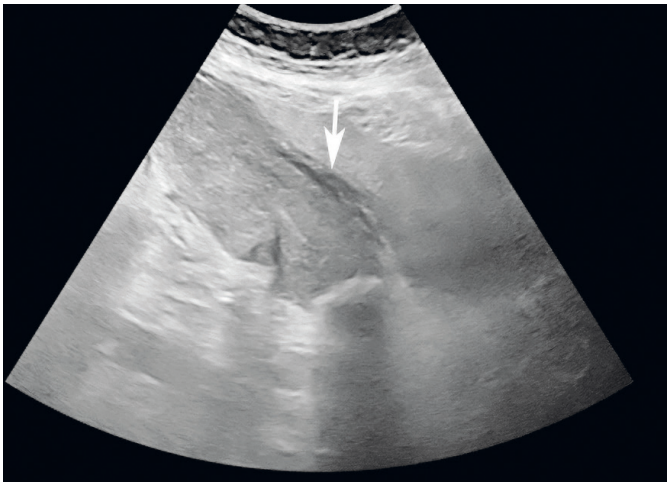

Рис. 63. УЗИ в В-режиме, желчнокаменная болезнь, конкремент желчного пузыря, острый холецистит. Утолщение и «раздвоение» стенки желчного пузыря (стрелка)

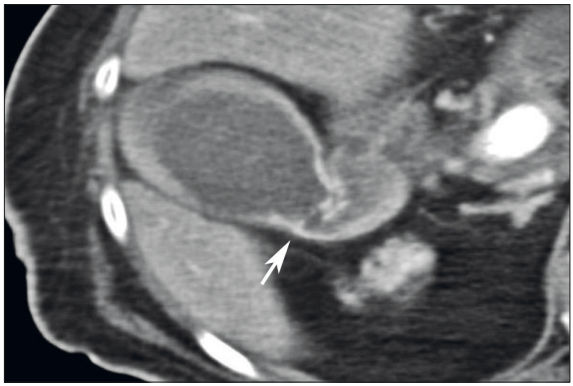

Рис. 64. Компьютерная томограмма, поздняя артериальная фаза контрастирования, острый холецистит. Неравномерное утолщение и раздвоение стенки пузыря, контрастирование шейки желчного пузыря и пузырного протока (стрелка). Конкременты четко не определяются

МРТ служит чувствительным методом выявления острого холецистита, признаки будут аналогичны тем, которые наблюдаются при УЗИ и КТ (рис. 65). При МРХПГ можно обнаружить желчные камни в виде гипоинтенсивных участков, вплоть до полного выпадения сигнала.

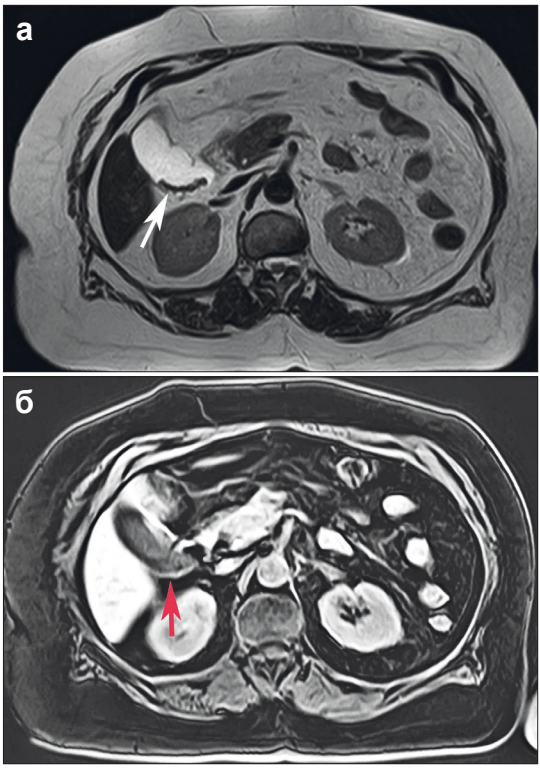

Рис. 65. МРТ, острый калькулезный холецистит:
а — Т2-ВИ, множественные конкременты как гипоинтенсивные включения в области шейки желчного пузыря (показаны стрелкой);
б — Т1-ВИ в режиме подавления сигнала от жировой ткани, контрастное усиление, отсроченная фаза, неравномерное утолщение стенки желчного пузыря в области шейки с накоплением контрастного препарата (показано стрелкой)

Среди методов РНД ЖКБ и холецистита ведущее место занимает динамическая гепатобилисцинтиграфия с ^{99m}Tc-меброфенином (производное имидоуксусной кислоты). Несмотря на длительность проведения процедуры (от 40 до 90 мин, в зависимости от показаний к исследованию), она остается востребованной в клиниках, оборудованных лабораториями РНД. Острый холецистит может быть обусловлен блокадой желчевыводящих путей, поэтому они не будут наполняться продуцируемой печенью желчью, а следовательно, и растворенным в ней радиофармпрепаратом. Таким образом,

признаком холецистита в этом случае будет невозможность визуализации желчного пузыря. Отсутствие радиоактивности в проекции желчного пузыря через 1 ч от начала исследования — нефизиологичное явление, которое, однако, недостаточно специфично для диагностики острого холецистита. Для уверенного заключения об остром холецистите с помощью радионуклидного исследования вводят субанальгетическую дозу морфина, которая вызывает сокращение сфинктера Одди и закрытие ампулы Фатера, что перераспределяет поступающую желчь в желчный пузырь. У здорового пациента с действующим пузырным протоком наполнение желчного пузыря будет видно в течение 30 мин после введения морфина (таким образом, суммарное время исследования — 90 мин). Если после отсроченных изображений или введения морфина желчный пузырь по-прежнему не визуализируется, это подтверждает диагноз острого холецистита (рис. 66), а если желчный пузырь наполняется РФЛП, то острый холецистит исключен.

Потеря функции желчного пузыря при бескаменном холецистите также будет приводить к снижению его подвижности и уменьшению фракции выброса желчи в ответ на стимуляцию (пищевую либо холецистокинином).

Осложнениями острого холецистита являются гангренозный и эмфизематозный холециститы, перфорация желчного пузыря, перипузырный абсцесс, пузырно-протоковые, пузырно-кишечные, пузырно-кожные и билиоорганные свищи, синдром Мирици,

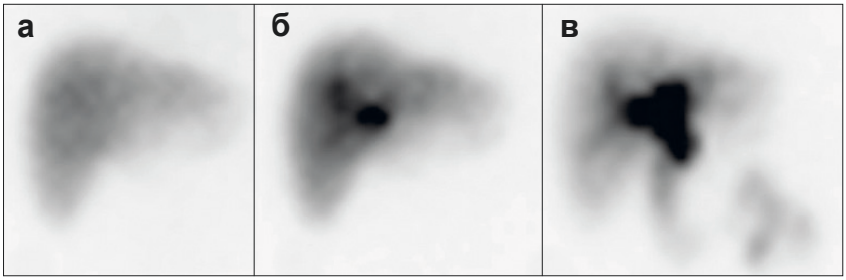

Рис. 66. Гепатобилисцинтиграфия с производными иминодиуксусной кислоты, меченными ^{99m}Tc. Последовательные изображения, полученные на а — 5-й; б — 15-й; в — 45-й минутах. Отсутствуют визуализация желчного пузыря, задержка эвакуации РФЛП из долевых, общего печеночного и общего желчного протоков

перитонит (ограниченный и разлитой), обтурация с развитием механической желтухи, холангит, гепатит, абсцесс печени, острый холепанкреатит. К сосудистым осложнениям относятся кровоизлияние в желчный пузырь, тромбоз воротной вены, псевдоаневризма кистозной артерии.

При гангренозном холецистите удается визуализировать дефект стенки желчного пузыря. Скопление пузырьков газа в полости или стенке пузыря — типичный признак эмфизематозного холецистита. Наличие пневмоперитонеума указывает на перфорацию. Поскольку обычно наблюдается обструкция пузырного протока, газ в желчных протоках присутствует в редких случаях.

КТ — самое информативное исследование, позволяющее визуализировать всю картину этого тяжелого состояния (рис. 67).

Для ***хронического холецистита*** характерны тупые боли в правом подреберье, временами с иррадиацией в правую руку и область эпигастрия, метеоризм, нарушение стула после погрешности в диете. Однако заболевание часто не имеет выраженных клинических проявлений, но сопровождается морфологическими и функциональными изменениями желчного пузыря — утолщение и уплотнение его стенки вследствие разрастания соединительной ткани и возможного

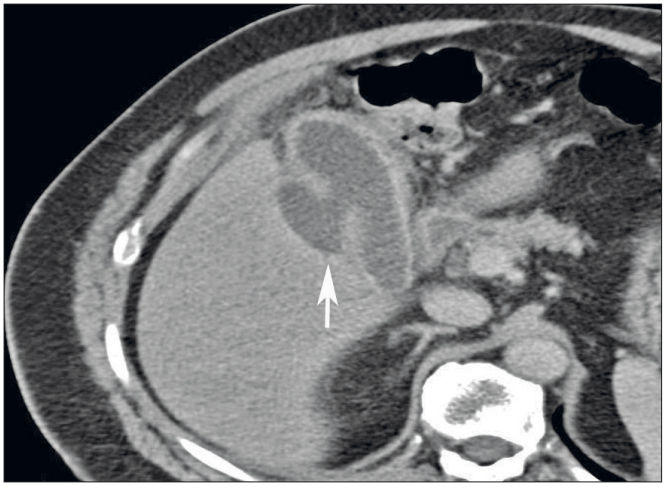

Рис. 67. Компьютерная томограмма, нативное исследование, острый гангренозный холецистит. Неравномерное утолщение и раздвоение стенки, перфорация стенки желчного пузыря с образованием абсцесса (показан стрелкой)

образования спаек с двенадцатиперстной и толстой кишкой, капсулой печени. Контуры пузыря могут стать неровными, а сам он теряет подвижность, нарушается его сократительная способность. Все эти симптомы обнаруживаются при УЗИ: выявляют неравномерное утолщение стенки пузыря, наличие камней или взвеси в его полости, деформацию, возможно, ограничение подвижности при полипозиционном исследовании. При КТ и МРТ по поводу хронического холецистита определяются такие же изменения, как и при УЗИ: утолщение и фиброзирование стенок желчного пузыря, деформация их контуров, выявление конкрементов, сладжа (рис. 68).

При радионуклидном исследовании признаками хронического холецистита служат задержка наполнения или снижение ФВЖП. При надлежащей подготовке пациента и отсутствии сопутствующих острых заболеваний брюшной полости (например, панкреатита, язвенной болезни, гепатита) задержка наполнения желчного пузыря (более чем через 1 ч) соответствует хроническому холециститу и не требует дополнительного подтверждения. Однако у большинства пациентов с этим заболеванием наблюдается нормальное

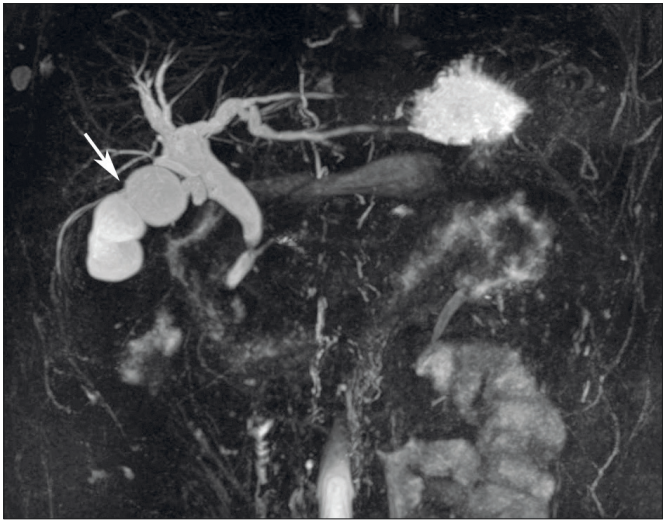

Рис. 68. МРХПГ, хронический холецистит. Деформированный «коленчатый» желчный пузырь, за счет возникающих соединительно-тканных спаек в результате хронического воспалительного процесса. Нарушение пассажа желчи приводит к расширению главного желчного и внутрипеченочных протоков

наполнение желчного пузыря в течение 1 ч, а нарушение чаще выявляется с помощью введения холецистокинина и измерения ФВЖП. Холецистокинин вводится посредством 60-минутной инфузии (для минимизации ложноположительных результатов стараются соблюсти физиологический режим дозирования), а изображения получают в одноминутных снимках в течение дополнительных 60 мин. Уменьшение фракции выброса (< 38 %) свидетельствует о хроническом холецистите при наличии соответствующей клинической картины.

К **острому холангиту** может приводить обструкция желчных путей. Основные возбудители — грамотрицательные кишечные бактерии, чаще всего *Escherichia coli*. Острый холангит, как правило, является клиническим диагнозом, при котором методы визуализации носят дополнительный характер. Общий и постоянный признак холангита — расширение желчных протоков, указывающее на их обструкцию. Обструкция желчных протоков часто сопровождается таким клиническим симптомом, как желтуха. Клиническое обследование и биохимические тесты позволяют установить механический характер желтухи, однако для выяснения ее причины требуется назначение специальных методов диагностики. Лучевые исследования необходимы для определения локализации и, если возможно, причины обструкции, среди которых самой частой является конкремент общего желчного протока. Другими причинами могут быть рак головки поджелудочной железы или БДС, а также рубцовые стриктуры. Конкурирующие методы диагностики в данных клинических ситуациях — УЗИ и КТ (рис. 69, 70). Расширенные внутрипеченочные желчные протоки визуализируются при УЗИ в виде «змеевидных» структур, параллельных ветвям воротной вены, — двухканальный симптом. Определяется утолщение стенок расширенных протоков, в которых могут содержаться конкременты. Однако на фоне острого холангита их определение затруднительно. Типичным признаком холангита при УЗИ является пневмобилия — наличие газа в желчных протоках. Газ в просвете двенадцатиперстной кишки может быть препятствием для полноценной визуализации дистального отдела общего желчного протока при УЗИ. В подобных ситуациях необходимо проводить КТ и/или МРТ, МРХПГ для установления причины обструкции.

Следует принимать во внимание, что значительное расширение общего печеночного и общего желчного протоков может иметь место и при минимальном расширении внутрипеченочных протоков.

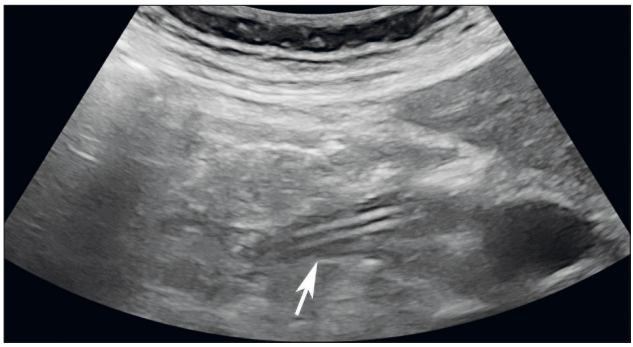

Рис. 69. УЗИ в В-режиме, признаки холангита на фоне стентирования холедоха (стрелка)

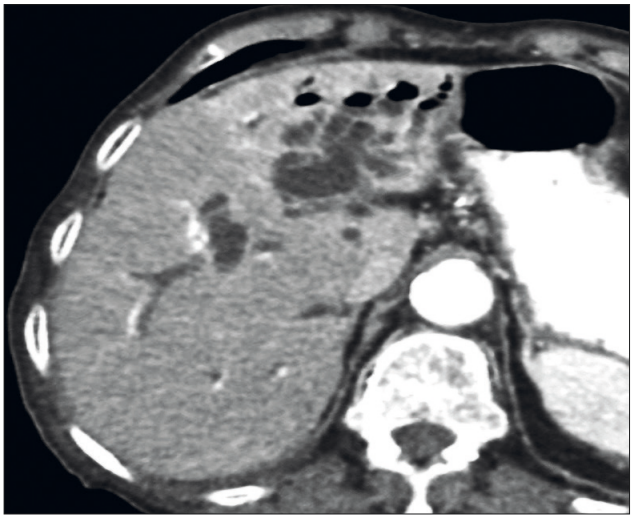

Рис. 70. КТ, поздняя артериальная фаза контрастирования, внутрипеченочный билиарный обструктивный холангит. Локальная дилатация желчных протоков, аэробилия

Кроме того, внутрипеченочные желчные протоки могут вообще не расширяться в течение первых 48 ч после обструкции общего печеночного и желчного протоков. ЭРХПГ — это исследование, позволяющее не только определить и локализовать обструкцию желчного протока, но и, в некоторых случаях, устранить ее. В случае неудачи или наличия противопоказаний к ЭРХПГ аналогичную диагностическую информацию можно получить с помощью МРХПГ или ЧЧХГ.

Холангиоцеллюлярный рак (или ХЦК) — редкая злокачественная опухоль, исходящая из эпителия желчных протоков разного уровня. По локализации ХЦК подразделяется на внутри- и внепеченочную формы, последняя, в свою очередь, на воротные (опухоль Клацкина) и дистальные внепеченочные опухоли. По макроскопической структуре опухоли делят на объемообразующие, перипротоковые инфильтрирующие и внутрипротоковые. Основными методами диагностики при подозрении на холангиоцеллюлярный рак считаются МРТ с контрастированием и МРХПГ, также выполняют КТ грудной клетки, брюшной полости и малого таза с внутривенным контрастированием.

При УЗИ картина варьирует в зависимости от характера роста. Объемнообразующие опухоли представляют собой гомогенные образования средней эхогенности с периферическим гипоэхогенным ореолом сдавленной паренхимы печени. Они, как правило, хорошо очерчены, но имеют неровный контур и часто сопровождаются капсулярной ретракцией, наличие которой помогает отличить холангиокарциному от других опухолей печени. Перипротоковые инфильтрирующие опухоли обычно манифестируют изменением калибра желчных протоков (сужены или расширены) без четко определяемого объемного образования. Внутрипротоковые опухоли характеризуются расширением протоков с видимым объемным образованием или без него (рис. 71). Если визуализируется полиповидное образование, оно обычно гиперэхогенно по сравнению с окружающей печенью. УЗИ с контрастным усилением может помочь в диагностике холангиокарциномы: неравномерное усиление «ободком» по периферии и гипоусиление центральной части в артериальную фазу, снижение эхогенности по отношению к печени («вымывание») в портальную и отсроченные фазы.

При КТ объемообразующие образования обычно имеют однородно низкую плотность по отношению к печени на нативных изображениях и демонстрируют гетерогенное незначительное периферическое контрастирование с постепенным центростремительным усилением при контрастировании (рис. 72). Скорость и степень контрастирования зависят от выраженности центрального фиброза. Так же, как и при УЗИ, может наблюдаться ретракция капсулы. Кальцификация может определяться примерно в 20 % случаев. Желчные протоки дистальнее образования обычно расширены.

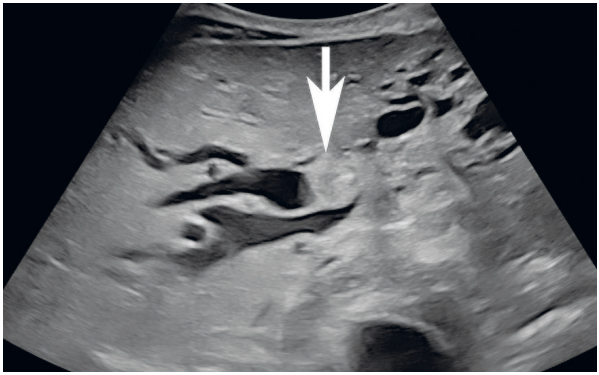

Рис. 71. УЗИ в В-режиме, признаки холангиокарциномы на уровне большого дуоденального сосочка (показано стрелкой)

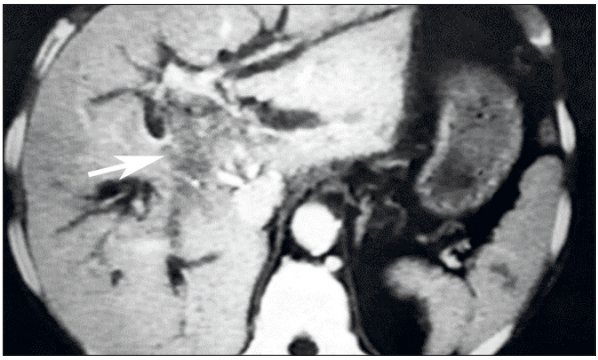

Рис. 72. КТ, паренхиматозная фаза контрастирования, объемообразующая холангиокарцинома в области бифуркации общего печеночного протока (опухоль Клацкина). Гиподенсивное (по отношению к контрастированной паренхиме печени) образование в области ворот печени, с нечеткими контурами (показано стрелкой), расширенные внутрипеченочные желчные протоки на периферии от опухоли

Перидуктальные инфильтрирующие внутрипеченочные опухоли проявляются в виде участков утолщения стенки протоков или перидуктальной паренхимы с изменением калибра пораженного протока (обычно сужен). Чаще всего они встречаются в воротах печени. Стриктуры, как правило, длиннее доброкачественных (обычно около 20 мм в длину) и демонстрируют контрастное усиление. Обычно наблюдается некоторое расширение желчных протоков на периферии

от опухоли. Внутрипротоковые опухоли характеризуются изменением калибра протоков, обычно расширением протоков с видимым объемным образованием или без него. Если визуализируется полиповидное образование, оно гиподенсивно по отношению к печени на нативных изображениях и при внутривенном контрастировании демонстрирует повышение плотности.

МРТ, в частности МРХПГ, является предпочтительным методом (рис. 73), поскольку позволяет наилучшим образом визуализировать три основных компонента: саму опухоль, желчные протоки и кровеносные сосуды, которые важны для определения резектабельности. Результаты МРТ аналогичны описанным для КТ, за исключением того, что МРТ более чувствительна к контрастному усилению и визуализации желчных протоков. Периферическая гиперинтенсивность по типу симптома «мишени» на DWI позволяет дифференцировать холангиокарциному от ГЦК.

ЧЧХГ и ЭРХПГ помогают оценить состояние желчных протоков и играют важную роль в планировании лечения и оценке резектабельности.

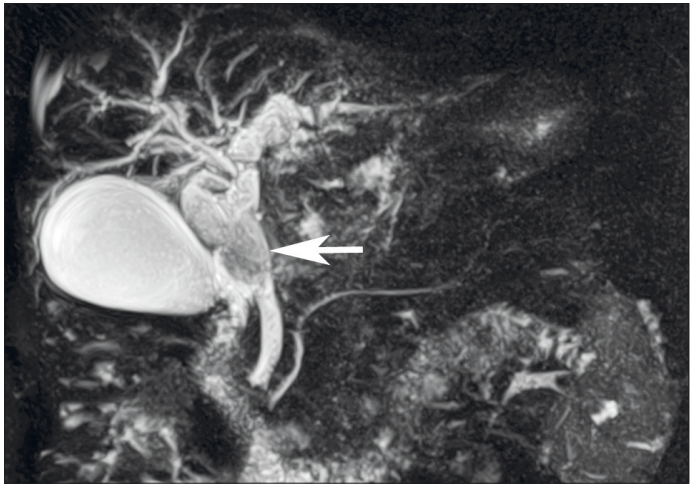

Рис. 73. МРХПГ, холангиокарцинома. Объемообразующая опухоль в области бифуркации желчных протоков и общего печеночного протока (опухоль Клацкина). Гипоинтенсивный (по отношению к желчному пузырю и холедоху) сигнал от образования в области ворот печени (стрелка), расширенные внутрипеченочные желчные протоки (преимущественно левой доли) на периферии от опухоли

ЗАКЛЮЧЕНИЕ

Лучевая диагностика заболеваний печени и желчевыводящих путей сталкивается с рядом сложностей, связанных с анатомическими особенностями органов, техническими ограничениями методов и необходимостью комплексного подхода. При этом различные методы визуализации (УЗИ, КТ, МРТ, ЭРХПГ и др.) дополняют друг друга, позволяя получить максимально полную картину патологического процесса. Каждый из методов лучевой диагностики имеет свои преимущества и недостатки. К ограничениям традиционных рентгенологических методов относятся лучевая нагрузка, инвазивность и сложность выполнения некоторых процедур, относительно высокий риск осложнений (например, острый панкреатит после ЭРХПГ встречается в 1–9 % случаев).

Лучевая нагрузка, недостаточно высокая тканевая контрастность без контрастного усиления по сравнению с МРТ, невозможность визуализации рентгенонегативных конкрементов и риск развития различных реакций на йодсодержащие контрастные вещества являются основными недостатками компьютерной томографии.

УЗИ — первоочередной лучевой метом диагностики заболеваний печени и желчевыводящих путей, но и он не совершенен. Качество получаемых изображений напрямую зависит от опыта врача, проводящего исследование. Могут возникать затруднения при дифференциальной диагностике мелких структур или структур с похожей акустической плотностью. Невозможность получения целостного изображения протоковой системы, особенно дистальной части общего желчного протока, в некоторых случаях затрудняет своевременную постановку диагноза. При диффузных поражениях печени на ранних стадиях заболевания могут возникнуть сложности диагностики — УЗИ недостаточно информативно, а КТ имеет ограниченные возможности. Многие образования малого размера не всегда поддаются обнаружению с помощью КТ или МРТ, что подчеркивает потребность в дополнительных методах диагностики. Наличие металлических и электронных имплантов, беременность, аллергия на контрастные вещества могут ограничивать применение некоторых методов (например, МРТ или КТ с контрастированием).

Каждый метод имеет свои сильные и слабые стороны, поэтому их сочетание позволяет преодолеть ограничения. Неинвазивность и доступность УЗИ, его высокая чувствительность к расширению

желчных протоков и ЖКБ перекрывают такие недостатки, как оператор-зависимость и ограниченная визуализация протоковой системы. Применение МРТ ограничивается рядом условий: противопоказана пациентам с кардиостимуляторами, электронными и металлическими имплантами. Длительность проведения исследования делает применение его практически невозможным пациентам в тяжелом и критическом состоянии. Но отсутствие ионизирующего излучения, высокая разрешающая способность для мягких тканей и возможность проведения неинвазивной холангиопанкреатографии делают данный метод одним из ведущих при заболеваниях печени и желчевыводящей системы. Методы РНД помогают изучить функциональное состояние гепатобилиарной системы. Возможность одновременной диагностики и лечебных манипуляций (например, удаление камней) при ЭРХПГ превалирует над инвазивностью и риском послеоперационных осложнений.

Таким образом, комплексный подход, сочетающий несколько методов визуализации, позволяет повысить точность диагностики и определить оптимальную тактику лечения. Выбор конкретных методов диагностики зависит от клинической ситуации, предполагаемого диагноза и индивидуальных особенностей пациента.

СПИСОК ЛИТЕРАТУРЫ

1. Авалуева Е.Б., Карпенко А.К., Серкова М.Ю. [и др.] Магнитно-резонансная томография и другие методы медицинской визуализации в диагностике желчнокаменной болезни // Экспериментальная и клиническая гастроэнтерология, 2021. — Т. 12. — С. 28–34.
2. Болезни печени и желчевыводящих путей: Руководство для врачей / Под ред. В.Т. Ивашкина. — 2-е изд. — М. : Издат. дом «М-Вести», 2005. — 536 с.
3. Борисов А.Е. Руководство по хирургии печени и желчевыводящих путей. — Т. 1. — СПб. : Скифия, 2003. — 488 с.
4. Бузина А.М., Фатеев И.Н. Исследование анатомического строения печени и внепеченочных желчных путей с использованием метода магнитно-резонансной томографии // Фундаментальные исследования, 2014. — № 4–2. — С. 419–423.
5. Васильев А.Ю., Ратников В.А. Диагностические возможности магнитно-резонансной холангиографии в выявлении заболеваний желчного пузыря и желчных протоков // Роль лучевой диагностики в многопрофильных клиниках / Под ред. В.И. Амосова. — СПб. : Изд-во СПбГМУ, 2005. — С. 43–45.
6. Зубовский Г.А. Лучевая и ультразвуковая диагностика заболеваний печени и желчных путей. — М. : Медицина, 1988. — 240 с.
7. Кармазановский Г.Г., Федоров В.Д., Шипулева И.В. Спиральная компьютерная томография в хирургической гепатологии. — М. : Рус. врач, 2000. — 152 с.
8. Лишманов Ю.Б., Чернов В.И. Радионуклидная диагностика для практикующих врачей. — Томск : STT, 2004. — 394 с.
9. Малаханов В.А., Селиверстов П.В. Лучевая диагностика при стенозирующих поражениях желчевыводящих путей // Acta Biomedica Scientifica, 2017. —Vol. 2(1). P. 112–120.
10. Струтынский А.В., Баранов А.П., Ройтберг Г.Е., Гапоненков Ю.П. Основы семиотики заболеваний внутренних органов: учеб. пособие. — М. : МЕДпрессинформ, 2020. — 304 с.
11. Трудности интерпретации данных КТ и МРТ: печень. Руководство для врачей / Под ред. А.Ш. Ревишвили, Г.Г. Кармазановского. — М. : ГЭОТАР-Медиа, 2023. — 200 с.
12. Юдин А.Л., Юматова Е.А. Компьютерная томография печени и желчевыводящих путей: практическое руководство. — М. : Практика, 2023. — 176 с.

КОНТРОЛЬНЫЕ ВОПРОСЫ

1. В алгоритме обследования пациентов с клинической картиной «острый живот» первым лучевым методом является:
   а) УЗИ органов брюшной полости;
   б) обзорная рентгенография органов брюшной полости;
   в) КТ органов брюшной полости;
   г) МРТ органов брюшной полости.

2. Основным показанием для проведения обзорной рентгенографии в латеропозиции является:
   а) гидроперитонеум;
   б) затруднение обнаружения свободного газа в брюшной полости;
   в) подозрение на кишечную непроходимость;
   г) подозрение на аппендицит.

3. Какой из методов лучевой диагностики неинформативен при определении малого количества жидкости в брюшной полости:
   а) УЗИ органов брюшной полости;
   б) обзорная рентгенография органов брюшной полости;
   в) КТ органов брюшной полости;
   г) МРТ органов брюшной полости.

4. В проекции каких органов на обзорной рентгенограмме органов брюшной полости в норме не должен визуализироваться газ:
   а) в желудке;
   б) в толстой кишке;
   в) в тонкой кишке;
   г) в желчных путях.

5. Выберите все методы лучевой диагностики заболеваний печени и желчных путей, основанные на использовании ионизирующего излучения:
   а) рентгенография;
   б) компьютерная томография;
   в) магнитно-резонансная томография;
   г) ультразвуковое исследование.

6. Перед проведением какого лучевого исследования органов брюшной полости необходима тщательная подготовка кишечника пациента:
   а) рентгенография;
   б) компьютерная томография;
   в) ультразвуковое исследование;
   г) сцинтиграфия.

7. Укажите, какая из ультразвуковых методик наиболее востребована при исследовании органов брюшной полости:
   а) цветное допплеровское картирование;
   б) УЗ-сканирование в В-режиме;
   в) соноэластография;
   г) эндоскопическое УЗИ.

8. В норме эхогенность печени сопоставима или чуть превышает эхогенность:
   а) мозгового слоя почки;
   б) коркового слоя почки;
   в) паренхимы селезенки;
   г) почечных вен.

9. Показанием для УЗИ с использованием желчегонного завтрака является:
   а) определение скорости опорожнения желудка;
   б) исследование сократительной функции желчного пузыря;
   в) увеличение визуализации желчных протоков;
   г) исследование моторики тонкой кишки.

10. При нативном КТ-исследовании плотность печени в норме составляет:
    а) –40…–30 HU;
    б) +40…+50 HU;
    в) 0…+20 HU;
    г) +1150…+1200 HU.

11. Укажите группы контрастных препаратов, используемые при мультифазном компьютерном сканировании:
    а) водонерастворимые рентгенопозитивные препараты (сульфат бария);
    б) гадолиний-содержащие препараты;

в) неионные йодсодержащие водорастворимые рентгенопозитивные препараты;
г) йодсодержащие нерастворимые вещества.

12. Выберите все факторы, ограничивающие проведение КТ с внутривенным контрастированием:
    а) почечная недостаточность;
    б) клаустрофобия;
    в) отягощенный аллергоанамнез, в том числе бронхиальная астма;
    г) заболевания щитовидной железы.

13. В артериальную фазу контрастирования при проведении КТ печеночные артерии визуализируются как:
    а) гиподенсивные структуры;
    б) гипоинтенсивные структуры;
    в) гиперденсивные структуры;
    г) гиперинтенсивные структуры.

14. В артериальную фазу контрастирования при проведении КТ печеночные вены визуализируются как:
    а) гиподенсивные структуры;
    б) гипоинтенсивные структуры;
    в) гиперденсивные структуры;
    г) гиперинтенсивные структуры.

15. Для диагностики билиарных, панкреатических свищей и перфораций в послеоперационном периоде наиболее информативна:
    а) КТ брюшной полости с мультифазным контрастированием
    б) КТ-артериопортография;
    в) КТ-фистулография;
    г) эндоскопическое УЗИ.

16. Абсолютные противопоказания для проведения МРТ — это:
    а) наличие кардиостимулятора;
    б) имплант среднего уха;
    в) эндопротез тазобедренного сустава из титановых сплавов;
    г) беременность.

17. Укажите, при каком методе лучевой диагностики можно определить функциональные изменения желчевыводящих путей:

а) сцинтиграфия;
б) КТ-ангиография;
в) МРТ;
г) ПЭТ/КТ.

18. Для оценки функции желчеобразования и желчевыведения при гепатобилисцинтиграфии используют РФЛП, меченные:
    а) ^{99m}Tc;
    б) ^{131}I;
    в) ^{18}F;
    г) ^{111}In.

19. Абсолютными противопоказаниями к проведению гепатобилисцинтиграфии являются:
    а) кава-фильтр;
    б) кардиостимулятор;
    в) почечная недостаточность;
    г) абсолютных противопоказаний нет.

20. Основным показанием для сцинтиграфии с мечеными эритроцитами является:
    а) гепатоцеллюлярная карцинома;
    б) метастатическое поражение печени;
    в) кавернозная гемангиома печени;
    г) аденома печени.

21. При ПЭТ/КТ чаще всего используют РФЛП с глюкозой, меченной:
    а) ^{99m}Tc;
    б) ^{131}I;
    в) ^{18}F;
    г) ^{111}In.

22. Подход, позволяющий использовать различные типы радионуклидов (диагностический и терапевтический) с одним и тем же носителем, называется:
    а) аутопластика;
    б) тераностика;
    в) схоластика;
    г) агностика.

23. Назовите неинвазивную методику холангиографии:
    а) эндоскопическая ретроградная холангиопанкреатография;
    б) чрескожная чреспеченочная холангиография;
    в) чрескожная холецистография;
    г) магнитно-резонансная холангиопанкреатография.

24. Назовите методики, сочетающие в себе диагностическую и терапевтическую ценность:
    а) эндоскопическая ретроградная холангиопанкреатография;
    б) чрескожная чреспеченочная холангиография;
    в) чрескожная холецистография;
    г) магнитно-резонансная холангиопанкреатография.

25. Для исключения какого заболевания проводится интраоперационная холангиография при холецистэктомии:
    а) холангит;
    б) дискинезия желчных путей;
    в) желчнокаменная болезнь;
    г) холестероз.

26. Какие УЗ-методики являются неинформативными при циррозе печени:
    а) УЗ-сканирование в В-режиме;
    б) ЦДК;
    в) эластография;
    г) эхокардиография.

27. Симптом «водяной лилии», который описывается на КТ печени как крупное округлое гиподенсивное образование с волнообразной свободно расположенной гиперденсивной перегородкой внутри, является патогномоничным признаком
    а) простой кисты печени;
    б) цирроза печени;
    в) гемангиомы печени;
    г) эхинококковой кисты печени.

28. Назовите патогномоничный симптом абсцессов печени, который описывается как центральная гиподенсивная часть, окруженная гиперденсивной капсулой, особенно при контрастном усилении, и сменяемая гиподенсивной зоной отека:

а) симптом «водяной лилии»;
б) симптом «мишени»;
в) симптом «дерево в почках»;
г) симптом «боксерской перчатки».

29. Самой частой опухолью печени взрослых и детей является:
    а) киста;
    б) аденома;
    в) гемангиома;
    г) лейомиома.

30. Симптом «яркой точки» по периферии образования в артериальную фазу контрастирования на КТ наблюдается при:
    а) кисте;
    б) абсцессе;
    в) эхинококке;
    г) гемангиоме.

31. Методом выбора для диагностики фокально-нодулярной гиперплазии является:
    а) УЗ-сканирование в В-режиме и ЦДК;
    б) МРТ;
    в) КТ с мультифазным контрастированием;
    г) гепатобилисцинтиграфия.

32. Первое место среди «органов-мишеней» по локализации метастазов колоректального рака занимает:
    а) печень;
    б) легкие;
    в) кости;
    г) мозг.

33. Выберите типы повреждений при закрытой травме печени
    а) разрыв;
    б) гематома;
    в) отрыв;
    г) вывих.

34. В алгоритме обследования пациентов при подозрении на желчнокаменную болезнь ведущим лучевым методом диагностики является:

а) обзорная рентгенография органов брюшной полости;
б) КТ с мультифазным контрастированием;
в) УЗ-сканирование в В-режиме;
г) МРТ.

35. Конкремент желчного пузыря при УЗИ визуализируется как:
    а) гиперэхогенная структура с выраженным дистальным затуханием ультразвуковой волны;
    б) гипоэхогенная структура с выраженным дистальным затуханием ультразвуковой волны;
    в) гиперэхогенная структура с выраженным дистальным усилением ультразвуковой волны;
    г) гипоэхогенная структура с выраженным дистальным усилением ультразвуковой волны.

36. Конкремент желчного пузыря при МРХПГ визуализируется как:
    а) гиперинтенсивная округлая структура;
    б) гипоэхогенная округлая структура;
    в) выпадение сигнала, т.е. его отсутствие от конкремента;
    г) гиперденсивная округлая структура.

37. Сонографический признак Мерфи —это:
    а) раздвоение стенки желчного пузыря;
    б) гиперэхогенная структура с выраженной акустической тенью;
    в) болезненность при пальпации желчного пузыря под УЗ-датчиком;
    г) болезненность при поколачивании по краю реберной дуги.

38. Признаком острого холецистита при динамической гепатобилисцинтиграфии является:
    а) горячий очаг в проекции желчного пузыря;
    б) невозможность визуализации желчного пузыря;
    в) диффузное увеличение накопления РФЛП в зоне желчного пузыря;
    г) метод не используется для диагностики острого холецистита.

39. Предпочтительным лучевым методом для диагностики холангиоцеллюлярного рака является:

а) УЗИ;
б) КТ с мультифазным контрастированием;
в) МРТ с внутривенным контрастированием;
г) ЭРХПГ.

40. Методом достоверной дифференциации злокачественных новообразований печени с доброкачественными опухолями является:
а) КТ с мультифазным контрастированием;
б) МРТ с внутривенным контрастированием;
в) гепатобилисцинтиграфия;
г) ПЭТ/КТ с ФДГ.

ОТВЕТЫ НА ВОПРОСЫ

Вопрос	Ответ	Вопрос	Ответ	Вопрос	Ответ
1.	б	15.	в	29.	в
2.	б	16.	а, в	30.	г
3.	б	17.	а	31.	в
4.	г	18.	а	32.	а
5.	а, б	19.	г	33.	а, б, в
6.	в	20.	в	34.	в
7.	б	21.	в	35.	а
8.	б	22.	б	36.	в
9.	б	23.	г	37.	в
10.	б	24.	а, б, в	38.	б
11.	в	25.	в	39.	в
12.	а, в, г	26.	г	40.	г
13.	в	27.	г		
14.	а	28.	б		

Учебное издание

Юдин Андрей Леонидович, Кондаков Антон Кириллович,
Юматова Елена Анатольевна, Афанасьева Наталья Иосифовна,
Дорошенко Дмитрий Александрович, Сергеев Николай Иванович,
Семенова Наталья Александровна, Учеваткин Андрей Алексеевич,
Нахаева Герел Анатольевна, Янгуразова Дильбар Рауфовна,
Козлов Владимир Всеволодович, Знаменский Игорь Альбертович,
Абович Юлия Александровна, Афукова Ольга Анатольевна,
Беленькая Ольга Игоревна, Кулагин Алексей Леонидович,
Федорова Галина Олеговна, Ягубова Кира Владимировна,
Гладких Павел Геннадиевич, Винокуров Антон Сергеевич,
Леонтьев Владислав Станиславович,
Плиев Давид Маирбекович

ЛУЧЕВАЯ ДИАГНОСТИКА ЗАБОЛЕВАНИЙ ПЕЧЕНИ И ЖЕЛЧЕВЫВОДЯЩИХ ПУТЕЙ

Учебное пособие

Подписано в печать 31.05.2026.
Формат 70×90 $^{1}/_{16}$. Усл. печ. л. 8.0.
Тираж 150 экз. Заказ № 21-26

Отпечатано в ФГАОУ ВО РНИМУ им. Н.И. Пирогова
Минздрава России (Пироговский Университет)
117513, Москва, ул. Островитянова, 1
www.rsmu.ru



ISBN 978-5-88458-813-4