МИНИСТЕРСТВО ЗДРАВООХРАНЕНИЯ РОССИЙСКОЙ ФЕДЕРАЦИИ

ФЕДЕРАЛЬНОЕ ГОСУДАРСТВЕННОЕ АВТОНОМНОЕ ОБРАЗОВАТЕЛЬНОЕ УЧРЕЖДЕНИЕ ВЫСШЕГО ОБРАЗОВАНИЯ **«РОССИЙСКИЙ НАЦИОНАЛЬНЫЙ ИССЛЕДОВАТЕЛЬСКИЙ МЕДИЦИНСКИЙ УНИВЕРСИТЕТ ИМЕНИ Н.И. ПИРОГОВА»**

КАФЕДРА ЛУЧЕВОЙ ДИАГНОСТИКИ И ТЕРАПИИ

МЕТОДЫ ЛУЧЕВОЙ ДИАГНОСТИКИ

УЧЕБНОЕ ПОСОБИЕ

МОСКВА 2020

Министерство здравоохранения Российской Федерации
Федеральное государственное автономное образовательное
учреждение высшего образования
“Российский национальный исследовательский
медицинский университет имени Н.И. Пирогова”
(ФГАОУ ВО РНИМУ им. Н.И. Пирогова Минздрава России)

Кафедра лучевой диагностики и терапии

МЕТОДЫ ЛУЧЕВОЙ ДИАГНОСТИКИ

Учебное пособие

Под ред. А.Л. Юдина

Рекомендовано Центральным координационным методическим советом
ФГАОУ ВО РНИМУ им. Н.И. Пирогова Минздрава России

Москва
2020

УДК 615.849+616.073.77(075.8)
ББК 53.6я73
М545

Авторы:

А.Л. Юдин, д-р мед. наук, проф.; *Н.А. Семенова*, канд. мед. наук; *Н.И. Афанасьева*, канд. мед. наук; *Г.Ф. Сологубова*, канд. мед. наук; *В.В. Козлов*, д-р мед. наук; *И.А. Знаменский*, д-р мед. наук, проф.; *Ю.А. Абович*, канд. мед. наук; *О.А. Афукова*, канд. мед. наук; *А.Л. Кулагин*; *Г.О. Федорова*; *Е.А. Юматова*, канд. мед. наук; *Д.Р. Янгуразова*, канд. мед. наук; *О.И. Беленькая*, канд. мед. наук; *А.К. Кондаков*, канд. мед. наук; *С.С. Смагин*; *Е.А. Марина*

Рецензенты:

А.А. Соколов — д-р мед. наук, проф. кафедры общей хирургии и лучевой диагностики лечебного факультета ФГАОУ ВО РНИМУ им. Н.И. Пирогова Минздрава России

Н.В. Нуднов — д-р мед. наук, проф., заместитель директора по научной работе ФГБУ РНЦРР Минздрава России

М545 **Методы лучевой диагностики:** учебное пособие [для студентов медицинских вузов] / А.Л. Юдин [и др.]; под ред. А.Л. Юдина. — Москва: РНИМУ им. Н.И. Пирогова, 2020. — 128 с.

ISBN 978-5-88458-491-4

В учебном пособии представлены сведения о физико-технических основах современных методов лучевой диагностики и их возможностях в диагностике патологических состояний различных органов и систем человека. Пособие подготовлено по дисциплинам "Лучевая диагностика", "Пропедевтика внутренних болезней, лучевая диагностика", "Общая хирургия, лучевая диагностика" в соответствии с Федеральным государственным образовательным стандартом высшего образования по направлению подготовки 31.05.01 "Лечебное дело" (уровень специалитета), с Федеральным государственным образовательным стандартом высшего образования по специальности 31.08.09 "Рентгенология" (уровень подготовки кадров высшей квалификации).

УДК 615.849+616.073.77(075.8)
ББК 53.6я73

ISBN 978-5-88458-491-4

© Коллектив авторов, 2020
© ФГАОУ ВО РНИМУ им. Н.И. Пирогова Минздрава России, 2020

СОДЕРЖАНИЕ

Список сокращений 4

Введение 5

Рентгенологический метод. 7

Ультразвуковой метод. 51

Магнитно-резонансная томография 63

Радионуклидная диагностика 74

Интервенционная радиология. 109

Система архивации и передачи изображений (PACS). 118

Тестовые задания 119

Рекомендуемая литература. 124

СПИСОК СОКРАЩЕНИЙ

КТ — компьютерная томография
МР — магнитный резонанс
МРТ — магнитно-резонансная томография
ОФЭКТ — однофотонная эмиссионная компьютерная томография
ОФЭКТ/КТ — однофотонная эмиссионная компьютерная томография, совмещённая с рентгеновской компьютерной томографией
ПЭТ — позитронно-эмиссионная томография
ПЭТ/КТ — позитронно-эмиссионная томография, совмещённая с компьютерной томографией
РФП — радиофармацевтический препарат
РЧ — радиочастотный
ТЭЛА — тромбоэмболия лёгочной артерии
УЗИ — ультразвуковое исследование
ФЭУ — фотоэлектронный умножитель
ЭхоКГ — эхокардиография
MIP — Maximum Intensity Projection (проекция максимальной интенсивности)
MinIP — Minimum Intensity Projection (проекция минимальной интенсивности)
MPR — Multiplanar Reformation (Reconstruction) (многоплоскостная реформация — мультипланарная реконструкция)
PACS — Picture Archiving and Communication System (система архивации и передачи изображений)
SSD — Shaded Surface Display (изображение оттеночных поверхностей)
SSS — Summary Stress Score (суммарное изображение с нагрузочной пробой)
STS — Sliding Thin Slabs (сложение тонких фрагментов)
SUV — Standardized Uptake Value (стандартизованный коэффициент захвата)
VRT — Volumetric Reconstruction Technique (техника объёмного преобразования)

ВВЕДЕНИЕ

Лучевая диагностика — наука об использовании различных видов излучения для получения информации об анатомии и функции органов и систем человека. Это самостоятельная отрасль медицины, объединяющая различные методы лучевого исследования. Лучевая диагностика применяется для распознавания заболеваний и с профилактической целью (в рамках диспансеризации).

Научно-технический прогресс способствует значительному совершенствованию традиционных методов лучевой диагностики, внедрению новых технологий (методик) и появлению новых методов лучевой диагностики: ультразвуковой, рентгеновской компьютерной, магнитно-резонансной, позитронно-эмиссионной томографии и других. Новый уровень развития получила и традиционная рентгенология, всё более широкое применение находит интервенционная радиология.

Современная лучевая диагностика активно применяется во всех отраслях медицины. Специалист должен быть хорошо ориентирован в широком спектре методов и методик лучевой диагностики, знать показания и противопоказания к различным исследованиям, представлять ожидаемые результаты для лучшего понимания клинической ситуации. Каждый врач должен уметь составить алгоритм лучевого обследования пациента при острых и неотложных состояниях. В учебно-методическом пособии изложены принципы лучевых исследований, показания и противопоказания, преимущества и недостатки каждого из них. В разделах, посвящённых методам, при которых используются ионизирующие излучения, описаны возможные вредные воздействия и меры по ограничению ионизирующего облучения.

Существуют различные подходы к обследованию пациента с помощью лучевой диагностики. Наименее удачным является назначение большого количества исследований в надежде, что какое-то из них поможет обосновать причины симптомов заболевания. Другой, мало отличающийся от первого принцип предполагает выставление нескольких конкурирующих диагнозов. На этом основании проводится большое количество зачастую ненужных исследований для подтверждения или исключения диагноза. В некоторых случаях лечащий врач на основании клинико-лабораторных данных

с достаточной уверенностью определяет, чем болеет его пациент. Однако обращаясь к лучевой диагностике для подтверждения и уточнения деталей патологического процесса он выбирает путь "от простого к сложному" — от классической рентгенографии по мере получения информации до, возможно, магнитно-резонансной томографии (МРТ) или позитронно-эмиссионной томографии/компьютерной томографии (ПЭТ/КТ). Правильно подобранный план (алгоритм) обследования основывается на знании возможностей различных методов лучевой диагностики. Это позволяет в минимальные сроки и с минимальными экономическими затратами получить максимальную диагностическую информацию. Изначально должно быть выбрано исследование, которое может дать наиболее полные сведения в конкретной клинической ситуации. Правильно выбранный первый этап в одних случаях позволит отказаться от дальнейшего обследования, в других — максимально конкретизировать вопросы, касающиеся пациента, и разработать дальнейший план его обследования по принципу "необходимо и достаточно".

Лучевая диагностика использует разные виды излучения. На этом основании различают методы основанные на применении:

- рентгеновского излучения — рентгенодиагностика (классические рентгенологические исследования и рентгеновская КТ);
- ультразвукового излучения — ультразвуковое сканирование с использованием М-режима, В-режима, доплеровского и дуплексного сканирования;
- эффекта ядерно-магнитного резонанса — МРТ;
- радиофармацевтических препаратов (ядерная медицина) — радионуклидная диагностика.

Отдельно выделены инвазивные процедуры, лечебные и диагностические, проводимые под контролем различных видов лучевых исследований, — так называемая интервенционная радиология.

РЕНТГЕНОЛОГИЧЕСКИЙ МЕТОД

Самый распространённый в лучевой диагностике и исторически первый метод — рентгенологический. Это способ изучения строения и функции различных органов и систем посредством пропускания через тело человека рентгеновского излучения и получения теневого изображения на флюоресцентном экране, плёнке, бумаге, дисплее компьютерного монитора.



Рис. 1. Вильгельм Конрад Рентген, немецкий физик (1845–1923).

Рентгеновские лучи были открыты случайно 8 ноября 1895 г. профессором физики Вюрцбургского университета в Германии Вильгельмом Конрадом Рентгеном (рис. 1). Он изучал катодные лучи в газоразрядной трубке низкого давления при высоком напряжении между её электродами. Несмотря на то что трубка находилась в чёрном ящике, В.К. Рентген заметил, что флюоресцентный экран, случайно находившийся рядом, всякий раз светился, когда она была включена. Рентген определил, что газоразрядная трубка является источником нового вида невидимого излучения, которое могло проникать через бумагу, дерево, стекло и даже пластинку алюминия толщиной в полтора сантиметра. Ученый не мог определить, было ли это излучение потоком частиц или волн, и он решил дать ему название Х-лучи. Впоследствии их назвали рентгеновскими лучами.

Теперь известно, что Х-лучи — это электромагнитные волны, энергия фотонов которых лежит на шкале электромагнитных волн между ультрафиолетовым и гамма-излучением (рис. 2).

Длина волны Х-лучей колеблется от 70 нм до 10^{-5} нм. Чем короче длина волны Х-лучей, тем больше энергия их фотонов и проникающая способность. Х-лучи со сравнительно большой длиной волны (более 10 нм) называются *мягкими*. Длина волны 1–10 нм характеризует *жёсткие* Х-лучи. Они обладают высокой проникающей способностью.

Рентгеновские лучи возникают, когда быстрые электроны, или катодные лучи, сталкиваются со стенками или анодом газоразрядной

трубки низкого давления. Современная рентгеновская трубка представляет собой вакуумизированный стеклянный баллон с расположенными в нём катодом и анодом (рис. 3).

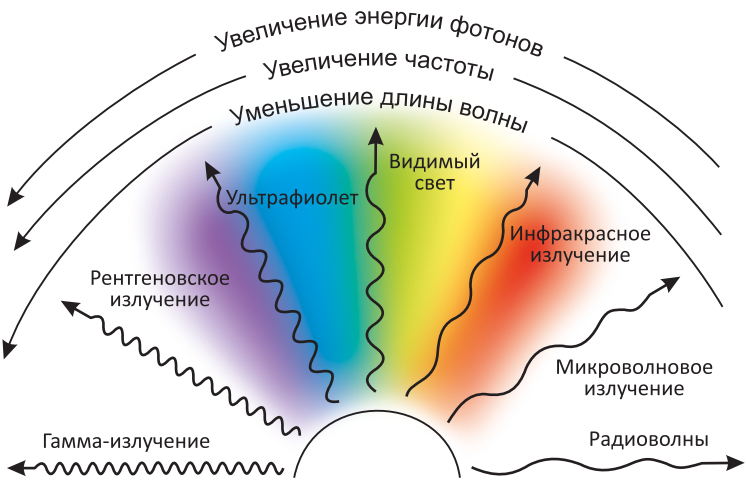

Рис. 2. Шкала электромагнитных излучений. Адаптировано из: http://www.referatmix.ru/referats/13/111718_files/image001.jpeg

Разность потенциалов между катодом и анодом (антикатодом) достигает нескольких сотен киловольт. Катод представляет собой вольфрамовую нить, подогреваемую электрическим током. Это приводит к испусканию катодом электронов в результате термоэлектронной эмиссии. Электроны ускоряются электрическим полем в рентгеновской трубке. Поскольку в трубке число молекул газа невелико, то электроны по пути к аноду практически не теряют своей энергии. Они достигают анода с очень большой скоростью. Рентгеновские лучи возникают всегда, когда движущиеся с высокой скоростью электроны тормозятся материалом анода. Большая часть энергии электронов рассеивается в виде тепла, поэтому анод необходимо искусственно охлаждать. Анод в рентгеновской трубке должен быть сделан из металла, имеющего высокую температуру плавления, например из вольфрама. Часть энергии, не рассеивающаяся в форме тепла (~ 99%), превращается в энергию электромагнитных волн (рентгеновские лучи; ~ 1%).

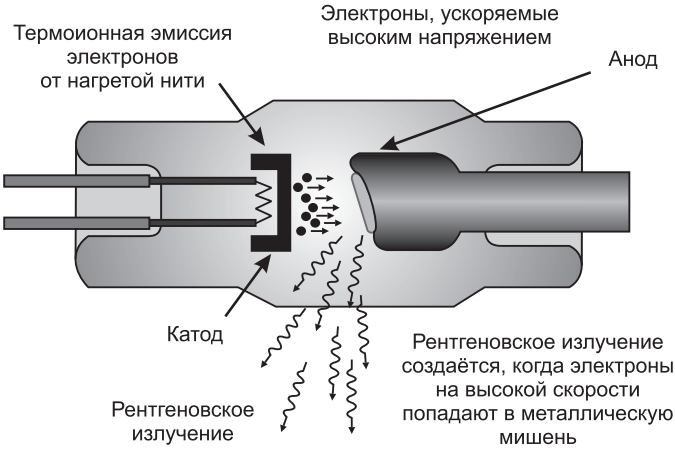

Рис. 3. Рентгеновская трубка. Схема устройства. Адаптировано из: https://docplayer.ru/docs-images/70/63762242/images/10-1.jpg

Основные свойства рентгеновского излучения

1. Рентгеновские лучи не видимы для глаза человека.

2. Рентгеновские лучи обладают высокой проникающей способностью через органы и ткани живого организма, а также плотные неживые структуры, не пропускающие лучи видимого света.

3. Рентгеновское излучение поглощается по-разному, в зависимости от свойств вещества (атомная масса, толщина, плотность) и от длины волны (чем больше длина, тем больше поглощение). На основании этого свойства строится наука о тенеобразовании — скиалогия.

4. Рентгеновское излучение всегда распространяется прямолинейно расходящимся пучком.

5. Рентгеновские лучи способны вызывать свечение некоторых химических элементов — флюоресценцию. На этом свойстве основан принцип рентгенологического просвечивания (рентгеноскопия) — формирование чёрно-белого изображения на рентгеновском экране. Это же свойство рентгеновских лучей использовано в действии усиливающих экранов при рентгенографии.

6. Рентгеновские лучи обладают фотохимическим действием: восстанавливают металлическое серебро из его галогенов, вызывая почернение фотоматериалов, формируя чёрно-белое изображение на рентгеновском снимке.

7. Рентгеновские лучи передают свою энергию атомам и молекулам окружающей среды, через которую они проходят, оказывая ионизирующее действие: при прохождении через воздух происходит ионизация газов и образуются ионы озона и оксиды азота. На этом свойстве основан принцип дозиметрии.

8. Способны вызывать образование вторичного рентгеновского излучения при взаимодействии первичного рентгеновского пучка с атомами среды.

9. Интенсивность рентгеновского излучения обратно пропорциональна квадрату расстояния между рентгеновской трубкой и облучаемым объектом.

10. Рентгеновское излучение оказывает биологическое действие на облучённые органы и ткани: в малых дозах стимулирует обмен веществ (рентгенотерапия), в больших может привести к развитию лучевых повреждений (острая и хроническая лучевая болезнь).

В России, как и в других странах, с энтузиазмом были повторены опыты В.К. Рентгена, и очень быстро рентгеновские лучи стали использоваться для диагностики и лечения различных заболеваний.

Виды рентгенологического метода

Рентгеноскопия

Рентгеноскопия (просвечивание, греч. *skopeo* — рассматривать, наблюдать) — один из основных методов рентгенологического исследования, состоящий в получении на просвечивающем (флюоресцентном) экране плоскостного позитивного изображения исследуемого объекта. При рентгеноскопии человек находится между просвечивающим экраном и рентгеновской трубкой (рис. 4).

На современных рентгеновских просвечивающих экранах изображение возникает в момент включения рентгеновской трубки и исчезает сразу же после её выключения. Современные рентгеновские аппараты позволяют производить просвечивание при горизонтальном и вертикальном направлении лучей, в вертикальном и горизонтальном положении человека. Стандартно просвечивание при горизонтальном положении пациента проводится с вертикальным направлением лучей, но из-за тяжести состояния пациента иногда приходится направлять луч горизонтально. Такое сочетание направления лучей и положения пациента называется латероскопией.

Рентгеноскопию проводят главным образом при рентгенодиагностике заболеваний внутренних органов, расположенных в брюшной и грудной полостях.

➔ Рентгеноскопию обычно проводят при силе тока через рентгеновскую трубку от 2 до 5 мА и напряжении на трубке от 45 до 85 кВ. Процедуру необходимо проводить обязательно с фильтром из алюминия толщиной не менее 1 мм при кожно-фокусном расстоянии (расстояние от фокуса трубки до кожи пациента) не менее 35 см.

При рентгеноскопии необходимо использовать средства противолучевой защиты (свинцовое стекло на экране, защитные ширмы, фартуки, перчатки), учитывать время просвечивания.

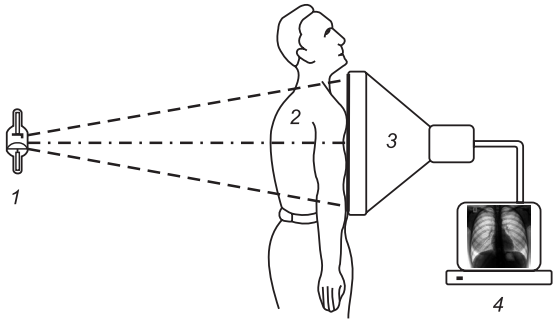

Рис. 4. Схема получения изображения при рентгеноскопии.
1 — рентгеновская трубка, *2* — пациент, *3* — усилитель рентгеновского изображения (УРИ), *4* — дисплей.

Усилитель рентгеновского изображения (УРИ; или рентгеновский электронно-оптический усилитель/преобразователь: ЭОП) — устройство для многократного увеличения яркости изображения на рентгеновском экране путём преобразования светового излучения в энергию электронов с последующим его усилением и обратным преобразованием в световое на экране монитора. До появления УРИ

Примечание. ➔ *— сведения не входят в обучение студентов и рекомендованы для подготовки ординаторов.*

врач рассматривал рентгеновское изображение на флюоресцентном экране. Яркость экрана мала, и глаз рентгенолога работает в режиме сумеречного зрения, поэтому необходимо затемнение рентгеновского кабинета, чтобы можно было различить мелкие детали изображения со слабым перепадом контрастности. За счёт усиления яркости рентгеновского изображения информативность рентгеноскопического исследования повышается в несколько раз при мощности дозы в 3–5 раз меньше. Кроме того, УРИ позволил проводить дистанционное исследование, при котором монитор располагается вне зоны рентгеновского излучения, что даёт возможность снизить лучевую нагрузку на персонал рентгенодиагностического кабинета и в случае необходимости осуществлять анализ изображения группой рентгенологов.

Следует помнить:

- процесс рентгеноскопии должен сопровождаться рентгенографией, на рентгенограммах фиксируются, документируются этапы просвечивания;
- рентгеноскопия не должна быть использована как профилактическое исследование.

Показаниями для рентгеноскопии являются:

- оценка двигательной функции органа;
- необходимость в полипозиционном исследовании для более точного выявления пространственного расположения патологического процесса;
- контроль проведения некоторых процедур (исследование желудочно-кишечного тракта, ангиография, фистулография, удаление камней мочеточников, различные малоинвазивные хирургические вмешательства и т. д.).

Во время исследования на экране врач получает плоскостное позитивное изображение (рис. 5).

Анализ данного изображения позволяет сделать вывод, что от той области, которая поглотила излучения больше, рентгеновских лучей до экрана дошло меньше. Свечение экрана от данной области меньше или отсутствует вовсе, а область, которая максимально пропустила излучение, светится больше, так как до экрана дошло большее количество рентгеновских лучей. Соответственно, область, которая поглотила рентгеновские лучи, даёт на экране изображение "тени", а зона, пропустившая излучение, отображается в виде "просветления".

➔ При прохождении рентгеновских лучей через вещество уменьшается их энергия из-за поглощения и рассеяния. Ослабление интенсивности параллельного пучка рентгеновских лучей, которые проходят через вещество, определяется законом Бугера: $I = I_0 \times e^{-\mu d}$, где I_0 — начальная интенсивность рентгеновского излучения, I — интенсивность рентгеновских лучей, прошедших через слой вещества, d — толщина поглощающего слоя, μ — линейный коэффициент ослабления. Он равен сумме двух величин: $\mu = \tau + \sigma$, где τ — линейный коэффициент поглощения, σ — линейный коэффициент рассеяния.

Поглощение рентгеновских лучей зависит от атомного номера вещества и длины волны $\tau = k\rho Z^3\lambda^3$, где k — коэффициент прямой пропорциональности, ρ — плотность вещества, Z — атомный номер элемента, λ — длина волны рентгеновских лучей. Зависимость поглощения рентгеновских лучей от Z важна с практической точки зрения. Например, коэффициент поглощения костей, которые состоят из фосфата кальция, почти в 150 раз превышает коэффициент поглощения мягких тканей (Z = 20 для кальция и Z = 15 для фосфора).

При прохождении рентгеновских лучей через тело человека кости чётко выделяются на фоне мышц, соединительной ткани и т. п. Известно, что пищеварительные органы имеют такую же величину коэффициента поглощения, как и другие мягкие ткани. Но тень пищевода, желудка и кишечника можно различить, если пациент примет внутрь контрастное вещество на основе бария (Z = 56 для бария). Эти препараты "непрозрачны" для рентгеновских лучей и используется для рентгенологического исследования желудочно-кишечного тракта. Йодсодержащие контрастные вещества (атомный номер 53) вводят в кровяное русло для исследования кровеносных сосудов, почек и других органов. Зависимость поглощения рентгеновских лучей от Z используют также для защиты от возможного вредного действия рентгеновского излучения, применяют свинец (Z = 82).

Таким образом, различие в способности поглощения рентгеновских лучей зависит от химического состава, плотности и объёма исследуемого объекта. Это определяет понятие естественной контрастности. Естественная контрастность — это способность органов и тканей по-разному поглощать рентгеновское излучение в зависимости от плотности, химического состава и объёма. При

рентгеноскопии органов грудной клетки (рис. 5) лёгочная ткань задерживает совсем мало рентгеновского излучения и выглядит как просветление, а костная ткань — больше и отображается в виде тени. На рисунке 6 в проекции левого корня определяется интенсивная тень, по плотности приближающаяся к костной ткани, которая может соответствовать обызвествлению после воспалительного процесса, в частности туберкулёза.

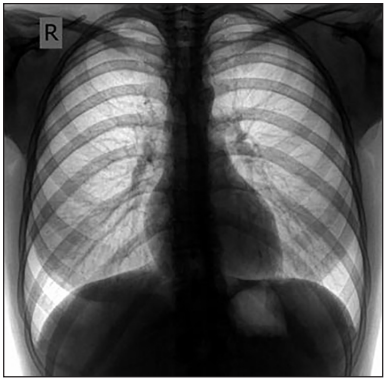

Рис. 5. Изображение органов грудной клетки на экране во время рентгеноскопии.

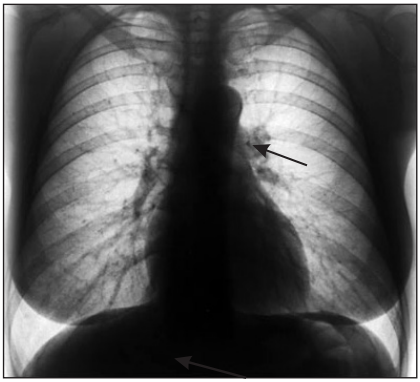

Рис. 6. Органы грудной клетки при рентгеноскопии. Участок обызвествления в проекции левого корня (стрелка).

Кость на всём протяжении состоит из костных балок, но в области коркового слоя плотность их больше, соответственно больше и интенсивность тени (рис. 7).

Различия в зависимости от объёма можно проследить на примере рентгенологического обследования астеника и гиперстеника (рис. 8). За счёт большего объёма тканей у гиперстеника задерживается большее количество рентгеновских лучей, поэтому рентгеновский снимок при одинаковых условиях исследования получается более "затенённый". Чтобы получить изображение хорошего качества у такого пациента, необходимо увеличить напряжение тока на рентгеновскую трубку. Чем выше заданное напряжение тока на рентгеновскую трубку, тем выше энергия квантов и их проникающая способность.

Достоинствами рентгеноскопии являются возможность изучать функции органов (движение диафрагмы, пульсацию сердца,



Рис. 7. Левый тазобедренный сустав.

перемещение контрастного вещества), полипозиционность при исследовании, пальпация во время исследования для определения смещаемости органов и эластичности их стенок. К недостаткам следует отнести высокую лучевую нагрузку по сравнению с рентгенографией, обусловленную продолжительностью исследования, и субъективность метода ввиду отсутствия документального подтверждения (снимка).

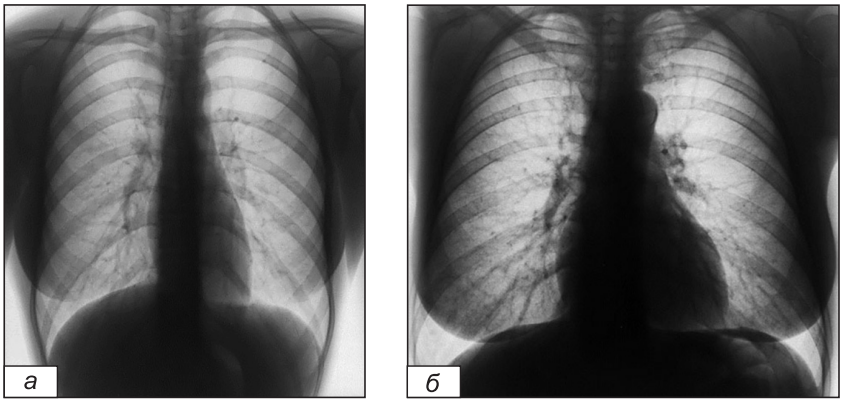

Рис. 8. Органы грудной клетки при рентгеноскопии.
а — астеник, *б* — гиперстеник.

Рентгенография

Рентгенография (греч. *grapho* — писать, изображать) — это метод рентгенологического исследования, при котором получается статическое изображение объекта, зафиксированное на рентгеновской плёнке (рис. 9).

Основное различие рентгеноскопии и рентгенографии состоит в том, что при рентгенографии мы получаем статическое изображение, а при рентгеноскопии объект можно наблюдать в процессе движения (дыхание, пассаж контрастных препаратов, введение

дренажей в органы и полости и др.). Кроме того, эти методы различаются своей разрешающей способностью. Разрешающая способность рентгеновской плёнки выше, чем экрана, поэтому при направлении больного на исследование для изучения тонких структур объекта методом выбора является рентгенография.

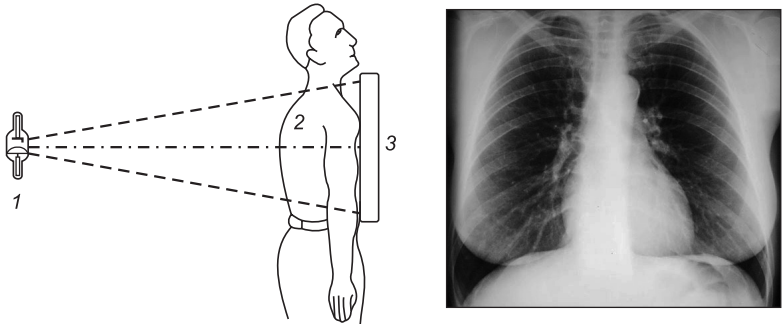

Рис. 9. Схема получения изображения при рентгенографии.
1 — рентгеновская трубка, *2* — объект исследования, *3* — рентгеновская плёнка. Адаптировано из: Линденбратен Л.Д., Королюк И.П. Медицинская радиология и рентгенология (основы лучевой диагностики и лучевой терапии): учебник. М.: Медицина, 1993.

Рентгеновская плёнка ранее содержала бромистое серебро, которое при воздействии рентгеновского излучения разлагается с образованием частиц металлического серебра, что после фотохимической обработки проявляется как потемнение и на плёнке формируется негативное изображение. Многие поколения рентгенологов изучали именно негативные изображения. С использованием современных цифровых аппаратов на плёнке можно получать как негативные, так и позитивные изображения.

Тем не менее следует помнить, что в том и в другом варианте изображения "тень" — это отображение плотной ткани, а "просветление" — прозрачного, воздухосодержащего органа (рис. 10).

Изображение на рентгеновской плёнке двухмерное. Рассматривая теневое отображение рёбер на рентгенограмме органов грудной клетки, зная их разную анатомическую направленность, мы можем дифференцировать передние и задние отрезки. Кроме того, передний отрезок хуже отображается, так как он более плоский (меньше костной ткани в единице объёма) и заканчивается хрящом, который не получает отображения на плёнке и экране (рис. 11).

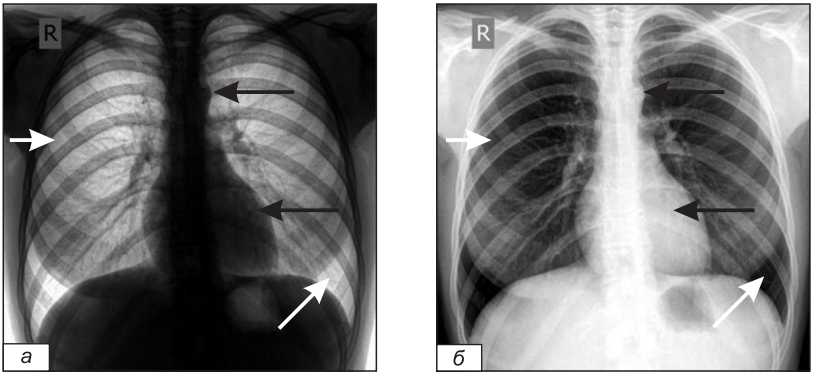

Рис. 10. Рентгеноскопическое отображение органов грудной клетки (*а*), позитивное изображение; рентгенограмма органов грудной клетки (*б*), негативное изображение. Белые стрелки — "просветление"; чёрные стрелки — "тень".

Рентгеновское изображение формируется при прохождении пучка рентгеновского излучения через исследуемый объект, имеющий неравномерную структуру. Пучок излучения на своём пути пересекает множество точек, каждая из которых в той или иной степени (в соответствии с атомной массой, плотностью и толщиной) поглощает его энергию.

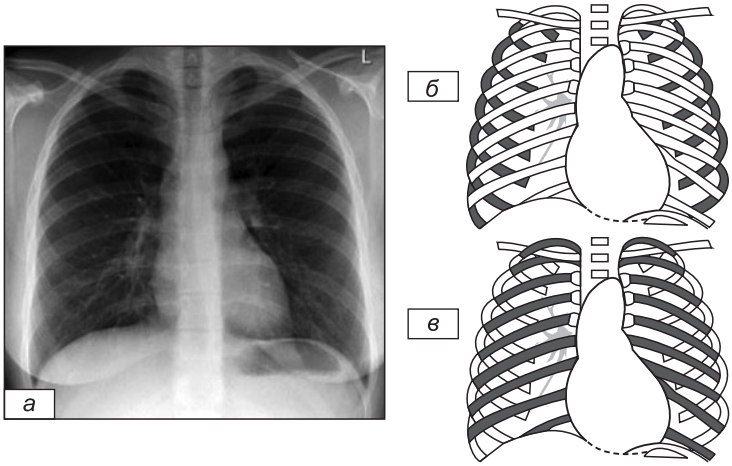

Рис. 11. Рентгенограмма органов грудной клетки и схема отображения рёбер. *а* — рентгенограмма органов грудной клетки, *б* — схема отображения передних отрезков рёбер, *в* — схема отображения задних отрезков рёбер.

Однако суммарное ослабление интенсивности излучения не зависит от пространственного расположения отдельных поглощающих его точек (рис. 12, *а*). Все точки, вызывающие в сумме одинаковое ослабление пучка рентгеновского излучения, несмотря на различное пространственное расположение в исследуемом объекте, на снимке, сделанном в одной проекции, отображаются на одной плоскости в виде теней одинаковой интенсивности. Эта закономерность свидетельствует о том, что рентгеновское изображение является плоскостным и суммационным. Суммационный и плоскостной характер рентгеновского изображения может обусловить не только суммацию, но и субтракцию (вычитание) теней изучаемых структур. Так, если на пути рентгеновского излучения имеются участки уплотнения и разрежения, то повышенное их поглощение в первом случае компенсируется пониженным во втором (рис. 12, *б*, *в*). Поэтому при исследовании в одной проекции не всегда удаётся отличить повышение или понижение плотности в изображении того или иного органа от суммации или, наоборот, субтракции теней, расположенных по ходу пучка рентгеновского излучения. Если речь идёт о патологическом образовании при исследовании только в одной проекции, чётко локализовать процесс становится затруднительно.

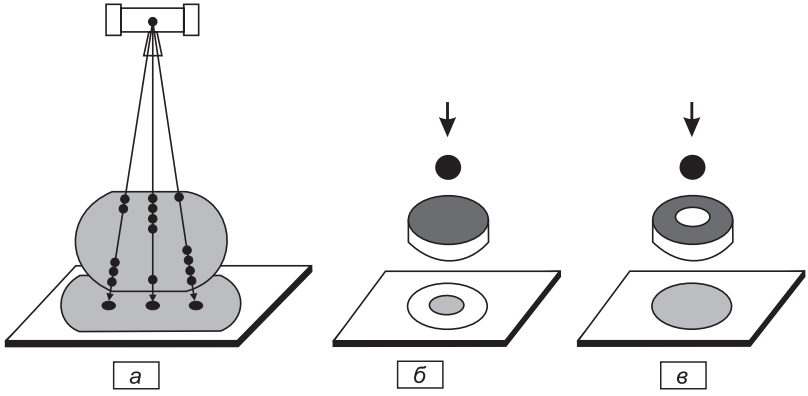

Рис. 12. Техника получения рентгеновского изображения.
а — идентичное суммарное изображение нескольких точек на снимке при их различном пространственном расположении в исследуемом объекте, *б* — эффект суммации, *в* — эффект субтракции теней. Адаптировано из: Лучевая диагностика и лучевая терапия. Учебное пособие для студентов III курса медико-психологического и медико-диагностического факультетов / под ред. В.А. Овчинникова, В.Н. Волкова. Гродно: ГрГМУ, 2009.

Поэтому, чтобы получить информацию о пространственном расположении объекта, необходимо выполнять как минимум две проекции, чаще во взаимно перпендикулярных плоскостях (рис. 13), иногда дополнительно требуются косые проекции.

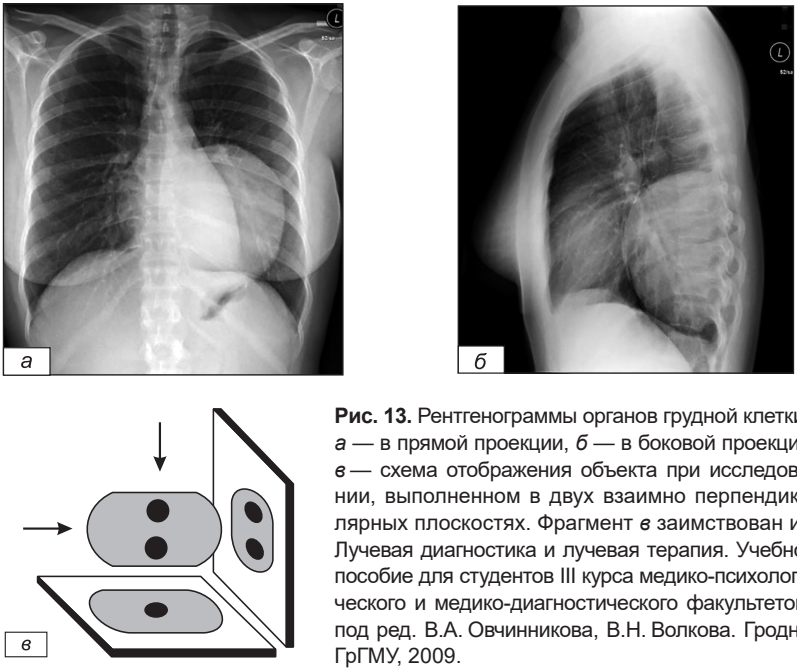

Рис. 13. Рентгенограммы органов грудной клетки. *а* — в прямой проекции, *б* — в боковой проекции, *в* — схема отображения объекта при исследовании, выполненном в двух взаимно перпендикулярных плоскостях. Фрагмент *в* заимствован из: Лучевая диагностика и лучевая терапия. Учебное пособие для студентов III курса медико-психологического и медико-диагностического факультетов / под ред. В.А. Овчинникова, В.Н. Волкова. Гродно: ГрГМУ, 2009.

В рентгенодиагностике, как и в анатомии, различают три основные плоскости исследования по отношению к человеку, находящемуся в вертикальном положении: сагиттальную, фронтальную и аксиальную. Рентгенография может производиться в различных проекциях. Проекция — это соотношение положения рентгеновской трубки, пациента и приёмника излучения. Проекции могут быть прямыми, боковыми, косыми и аксиальными. Проекции называют по пути прохождения рентгеновских лучей по отношению к пациенту. Так, заднепередняя проекция означает, что луч проходит со стороны спины, а человек стоит к плёнке или экрану лицом (это стандартная проекция для рентгенографии органов грудной клетки), соответственно при переднезадней проекции луч проходит спереди, а пациент прижат спиной к кассете или экрану. Прямой проекцией

могут называть оба указанных направления. Правильный выбор той или иной проекции в рентгенодиагностике служит для получения наиболее полного представления об исследуемом органе или анатомическом образовании. Более полное представление создаётся при исследовании объекта в трёх проекциях: фронтальной, сагиттальной и аксиальной. Однако вследствие топографо-анатомических особенностей большинства внутренних органов (желудок, печень, сердце и крупные сосуды), некоторых крупных суставов (коленный, тазобедренный), зубочелюстного аппарата и внутричерепных анатомических образований (каналы зрительных нервов) получение рентгеновского изображения во всех основных проекциях исследования часто невозможно.

Рентгеновское излучение распространяется от фокуса анода излучателя в виде расходящегося пучка. Вследствие этого рентгеновское изображение всегда увеличенное. Степень проекционного увеличения зависит от пространственных взаимоотношений между рентгеновской трубкой, исследуемым объектом и приёмником изображения. При неизменном расстоянии от объекта до приёмника изображения чем меньше расстояние от фокуса трубки до исследуемого объекта, тем значительней выражено проекционное увеличение. По мере увеличения фокусного расстояния размеры рентгеновского изображения уменьшаются и приближаются к истинным (рис. 14, *а*). Противоположная закономерность наблюдается при увеличении расстояния "объект — приёмник изображения" (рис. 14, *б*). При значительном удалении исследуемого объекта от приёмника изображения величина изображения его деталей существенно превосходит их истинные размеры.

В тех случаях, когда необходимо, чтобы размеры рентгеновского изображения были близки к истинным, следует максимально приблизить исследуемый объект к приёмнику излучения и удалить трубку на максимально возможное расстояние. При изменении фокусного расстояния от трубки до пациента в образовании контуров тени исследуемого объекта принимают участие различные его участки (рис. 15).

Несмотря на то что рентгеновское изображение всегда является увеличенным, при определённых условиях наблюдается проекционное уменьшение исследуемого объекта.

Обычно такое уменьшение касается изображения плоскостных структур, имеющих линейную или продолговатую форму (бронхи,

сосуды, кости), если их главная ось не параллельна плоскости приёмника изображения и не перпендикулярна центральному пучку рентгеновского излучения (рис. 16).

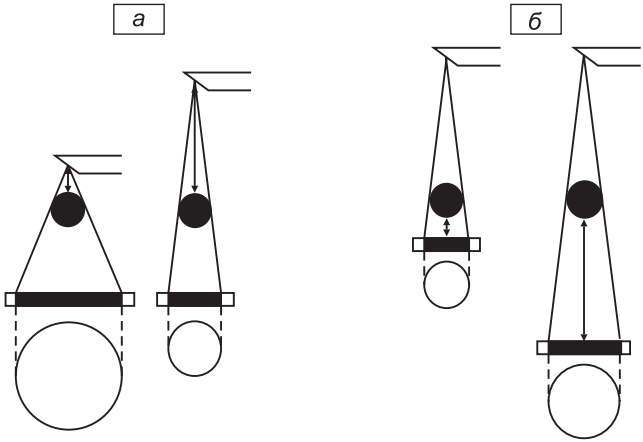

Рис. 14. Зависимость между расстоянием "фокус трубки — объект" и проекционным увеличением рентгеновского изображения (*а*). С увеличением фокусного расстояния проекционное увеличение рентгеновского изображения уменьшается. Зависимость между расстоянием "объект — приёмник изображения" и проекционным увеличением рентгеновского изображения (*б*). С увеличением расстояния "объект — приёмник изображения" проекционное увеличение рентгеновского изображения возрастает. Адаптировано из: Лучевая диагностика и лучевая терапия. Учебное пособие для студентов III курса медико-психологического и медико-диагностического факультетов / под ред. В.А. Овчинникова, В.Н. Волкова. Гродно: ГрГМУ, 2009.

Таким образом, можно определить недостатки метода: изображение суммационное и плоскостное, ограниченная возможность изучения функции органов.

➔ Для возможности достоверной интерпретации изображения разность плотностей соседних участков должна быть более 2%.

К достоинствам относят объективность исследования (получение документа — рентгенограммы), высокую разрешающую способность, небольшую лучевую нагрузку по сравнению с рентгеноскопией. Но не следует думать, что рентгеноскопия и рентгенография представляют собой конкурирующие исследования. Они взаимно дополняют друг друга.

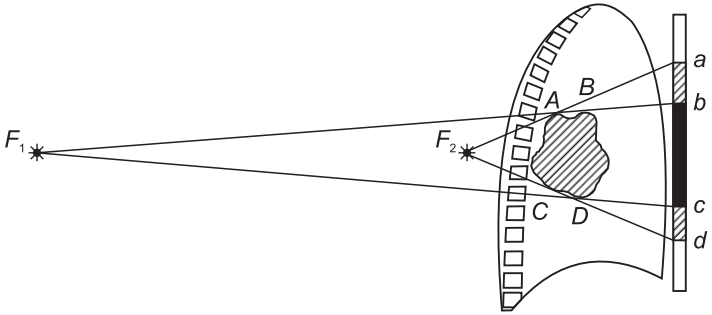

Рис. 15. Изменение краеобразующих участков объекта при увеличении фокусного расстояния.
F_1 — стандартное фокусное расстояние (120-150 см); *A*, *B*, *C*, *D* — края объекта; F_2 — близкофокусное расстояние; *a*, *c* — проецирование краёв объекта при близкофокусной рентгенографии; *b*, *d* — проецирование краёв объекта при стандартной рентгенографии. Адаптировано из: Лучевая диагностика и лучевая терапия. Учебное пособие для студентов III курса медико-психологического и медико-диагностического факультетов / под ред. В.А. Овчинникова, В.Н. Волкова. Гродно: ГрГМУ, 2009.

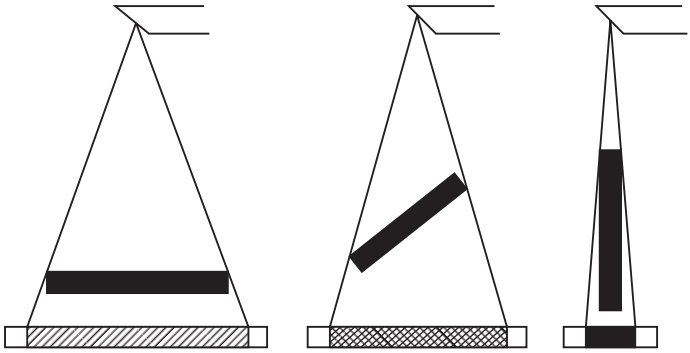

Рис. 16. Проекционное уменьшение рентгеновского изображения структур линейной формы в зависимости от их расположения по отношению к центральному пучку рентгеновского излучения. Адаптировано из: Лучевая диагностика и лучевая терапия. Учебное пособие для студентов III курса медико-психологического и медико-диагностического факультетов / под ред. В.А. Овчинникова, В.Н. Волкова. Гродно: ГрГМУ, 2009.

Цифровая рентгенография и рентгеноскопия

Цифровая рентгенография (англ. *digital* — цифровой) — это исследование, при котором изображение, полученное с помощью рентгеновского излучения, обрабатывается цифровым способом. Цифровая рентгеноскопия представляет собой серию цифровых рентгенограмм, воспроизводимых в кинорежиме. Схема получения изображения при цифровой рентгенографии представлена на рисунке 17.

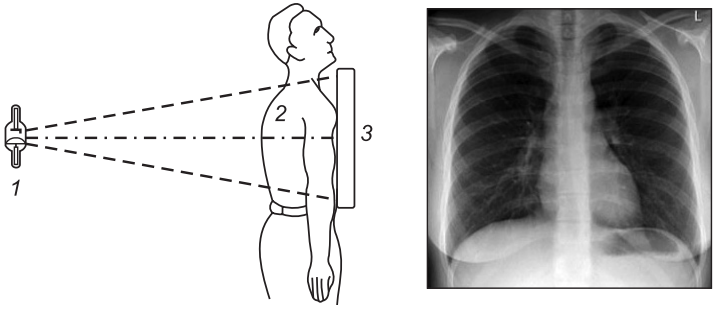

Рис. 17. Схема получения изображения при рентгенографии.
1 — рентгеновская трубка, адаптировано из: Линденбратен Л.Д., Королюк И.П. Медицинская радиология и рентгенология (основы лучевой диагностики и лучевой терапии): учебник. М.: Медицина, 1993; *2* — объект исследования; *3* — цифровой детектор.

Регистрация изображения при цифровой рентгенографии происходит тремя основными методами. В настоящее время используются полупроводниковые детекторы (прямая цифровая рентгенография).

Методы оптического переноса рентгеновского изображения с люминесцентного экрана на ПЗС-матрицу — прибор с зарядовой связью (непрямая цифровая рентгенография) и использование стимулируемых люминофоров с последующим сканированием рентгеновского изображения распространения не получили.

В основе прямой цифровой рентгенографии лежит использование полупроводниковых детекторов или твердотельных панелей на основе аморфного кремния и селена. Полномасштабные твердотельные панели создаются по двум принципам:

- напыление люминесцентного экрана на фотодиодную матрицу из аморфного кремния;
- контактное совмещение слоя селенового полупроводника с матрицей из кремния.

При классической и цифровой рентгенографии принцип получения изображения практически одинаков, разница заключается только в приёмниках (рис. 9, 17).

Метод прямой регистрации рентгеновского изображения с использованием полупроводниковых детекторов считается наиболее перспективным. Непосредственная связь детекторов с компьютером может значительно повысить качество рентгеновского изображения.

Сравнение получаемых изображений при классической и цифровой рентгенографии (рис. 18) показывает, что цифровая технология обладает рядом преимуществ, среди которых прежде всего можно отметить:

- оптимизацию плотности изображения;
- возможность его математической обработки с помощью различных программ;
- передачу изображения на расстоянии;
- удобное архивирование.

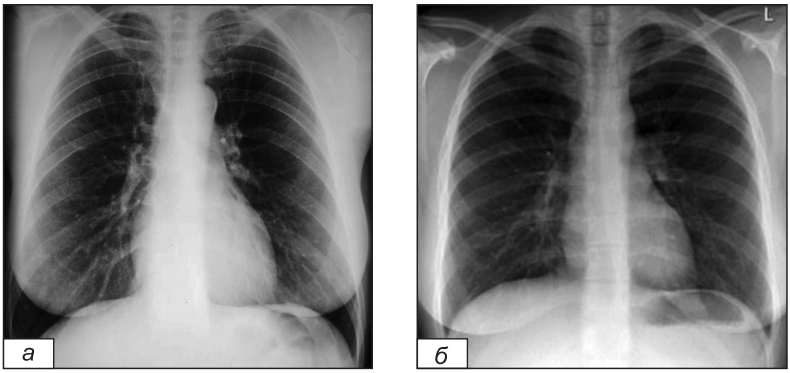

Рис. 18. Рентгенограмма органов грудной клетки, полученная на рентгеновской плёнке (*а*), с помощью цифровых технологий (*б*).

Флюорография

Флюорография (лат. *fluor* — поток, течение) является методом профилактического (диспансерного) исследования лёгких с целью обнаружения бессимптомно протекающих заболеваний органов грудной клетки.

Первоначально была разработана методика флюорографии, при которой рентгеновское излучение, проходя через тело человека, попадает на флюоресцентный экран, который покрыт люминофором. Изображение, получаемое на экране, фотографируется специальной камерой (рис. 19).

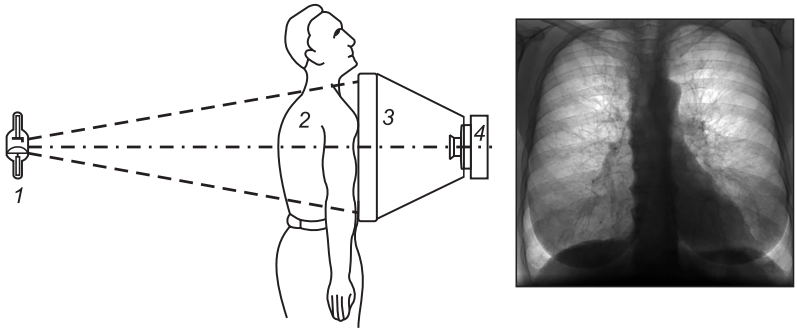

Рис. 19. Схема получения изображения при флюорографии.
1 — рентгеновская трубка, *2* — пациент, *3* — рентгеновский экран, *4* — фотокамера. Адаптировано из: Линденбратен Л.Д., Королюк И.П. Медицинская радиология и рентгенология (основы лучевой диагностики и лучевой терапии): Учебник. М.: Медицина, 1993.

Диагностическая ценность классической флюорограммы значительно ниже, чем полноформатного снимка.

В настоящее время созданы флюорографы, работающие на новых принципах с использованием устройств цифрового преобразования и усиления изображения. Это позволяет существенно снизить лучевую нагрузку и повысить диагностическую ценность исследования за счёт возможности обработки получаемых изображений. Использование цифрового варианта регистрации даёт возможность дистанционной передачи результатов исследований, а также обеспечивает надёжное хранение архива и его доступность.

Линейная томография

Линейная томография (древнегреч. *τομή* — сечение) — рентгенологический метод исследования, позволяющий получить послойное изображение исследуемых органов, минуя эффект суммации.

Существует пять основных траекторий движения рентгеновского излучателя при аналоговой томографии: линейное, эллиптическое, круговое, спиральное, гипоциклоидное. В России прижилось

самое простое — линейное. Соответственно, и метод получил название "линейная томография". Принцип томографического "размазывания" объясняется на рисунке 20.

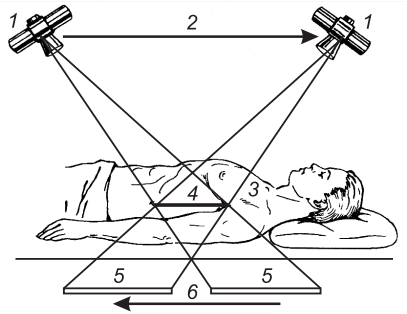

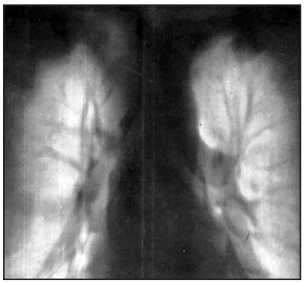

Рис. 20. Схема получения изображения при линейной томографии.
1 — рентгеновская трубка, *2* — направление движения рентгеновской трубки, *3* — пациент, *4* — изучаемый слой, *5* — рентгеновская плёнка, *6* — направление движения кассеты с плёнкой. Адаптировано из: Линденбратен Л.Д., Королюк И.П. Медицинская радиология и рентгенология (основы лучевой диагностики и лучевой терапии): учебник. М.: Медицина, 1993.

Рентгеновский излучатель и кассетодержатель связаны стержнем или синхронизованы электронно. При одновременном движении излучателя и кассеты вокруг центра вращения точка *4* проецируется в одно и то же место на кассете, тогда как проекции точек, расположенных выше и ниже плоскости среза, сильно смещаются, что приводит к нечёткости структур на этих уровнях. Чётким остаётся изображение на уровне центрации.

Принято различать два варианта послойного исследования: томографию и зонографию. Отличаются они толщиной выделяемого слоя, которая зависит от угла томографии. Так, при угле "размазывания" мешающих теней в 40–60° толщина выделяемых томографических слоёв будет относительно невелика (1–0,5 см). Зонография — послойное исследование с выделением толстого томографического слоя (2–2,5 см) с помощью уменьшения угла поворота рентгеновской трубки до 10° и меньше. Эта методика облегчает поиск зоны поражения, а также определения объёма и степени нарушения лёгочной вентиляции. Самым распространённым примером зонограммы является ортопантограмма — панорамный снимок всей зубочелюстной системы (рис. 21).



Рис. 21. Ортопантограмма.

Показания для томографии определяются рентгенологом, как правило, после выполнения обзорных рентгенограмм, на основании которых устанавливают глубину выделяемого слоя, его толщину и оптимальную проекцию съёмки.

➔ Выделение слоя для томограммы приведём на примере грудной клетки как самой часто обследуемой части тела человека. Томографию в прямой проекции в зависимости от локализации патологического процесса проводят в положении больного на спине (прямая задняя проекция) или на животе (прямая передняя проекция). При этом стремятся, чтобы выделяемый слой располагался как можно ближе к плёнке. Продольная ось томографического стола должна совпадать (при одновременной томографии обоих лёгких) или быть параллельной (при томографии одного лёгкого) срединной линии тела. Для определения глубины залегания срединного (бифуркационного) слоя измеряют на вдохе переднезадний размер грудной клетки на уровне четвёртого межреберья и делят полученную цифру (в см) пополам. Для определения глубины остальных срезов по рентгенограмме в боковой проекции измеряют расстояние от патологически изменённого участка до задней или передней стенки грудной клетки (с учётом толщины мягких тканей) или до срединной фронтальной плоскости. Для определения оптимальной глубины среза томограммы в боковой проекции измеряют расстояние от остистых отростков до поверхности стола (в положении больного на исследуемом боку) и вычитают из него измеренное ранее по прямым снимкам расстояние от срединной линии до центра патологического очага.

К достоинствам метода можно отнести возможность получения изображения на заданном уровне, отсутствие суммационного эффекта, возможность проведения исследования в любом рентгеновском кабинете, оснащённом томографической приставкой. Недостаток метода — высокая лучевая нагрузка.

Следует помнить, что томография — это уточняющая методика и назначается только пациентам с патологическими изменениями органов грудной клетки, гортани, костей, почек с целью детального анализа выявленных изменений. Сегодня в большинстве лечебно-диагностических учреждений используются другие методы медицинской визуализации (КТ, МРТ, УЗИ, методы ядерной медицины), позволяющие получать более качественную информацию, однако это не отменяет для врача необходимости знать, как использовать метод линейной томографии. Линейная томография с каждым годом становится всё менее актуальным диагностическим методом, но прокладывает путь новой методике — томосинтезу.

Томосинтез

Томосинтез — это рентгенологический метод исследования, представляет собой последовательность томограмм, произведённых на заданную глубину с фиксированным расстоянием между срезами. Информация, поступающая на детектор, обрабатывается, и формируется изображение (рис. 22).

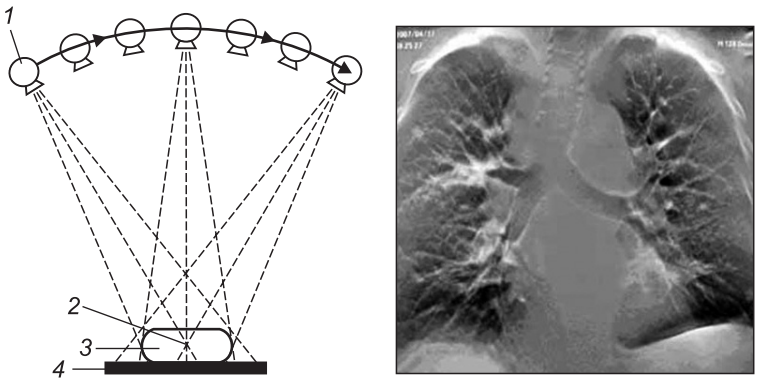

Рис. 22. Схема получения изображения при томосинтезе.
1 — рентгеновская трубка, *2* — центр вращения, *3* — объект, *4* — детектор. Адаптировано из: https://link.springer.com/article/10.1186/bcr2102

Метод занимает промежуточное положение по диагностическим возможностям между рентгенографией и КТ. Технология позволяет получить цифровые рентгеновские изображения высокой информативности при малой дозе излучения. Можно получить неограниченное количество срезов, расположенных на различной глубине. Принципиальное отличие томосинтеза от линейной томографии заключается в том, что изображения всех необходимых слоёв получают при импульсной экспозиции за один проход трубки. Вся полученная информация интегрируется компьютером с помощью метода сдвига пикселей. На результирующем изображении с высокой чёткостью визуализируются анатомические структуры, находящиеся в плоскости каждого среза. При линейной томографии для получения каждого слоя (среза) требуется отдельный проход трубки с непрерывной экспозицией. Исследование можно проводить в вертикальном, горизонтальном и наклонном положении штатива. Время исследования — несколько секунд. Дозовая нагрузка сопоставима, а в ряде случаев меньше, чем при линейной томографии. Отсутствуют артефакты от металлических имплантатов.

В литературе существует несколько синонимов термина томосинтез: цифровой томосинтез, цифровой линейный томосинтез, цифровая линейная томография и др. Однако, на наш взгляд, из всех перечисленных обозначений данной методики наиболее подходящим является цифровой томосинтез или просто томосинтез.

Томосинтез уже зарекомендовал себя в диагностике заболеваний молочной железы. В настоящее время открываются новые возможности в исследовании желудочно-кишечного тракта, костей и суставов, органов мочевыделительной системы.

Естественная и искусственная контрастность

Рентгеноскопия, рентгенография, линейная томография и томосинтез позволяют визуализировать объекты (органы и ткани), по-разному поглощающие рентгеновские лучи, т. е. обладающие естественной контрастностью.

Напомним, что естественная контрастность — это способность органов и тканей по-разному поглощать рентгеновское излучение в зависимости от плотности, химического состава и объёма.

На рентгенограмме органов брюшной полости (рис. 23, *а*) мы не можем различить печень, селезёнку, кишечник и множество других объектов (сосуды, лимфатические узлы и т. п.), но нам хорошо

видны костные структуры. На рентгенограмме органов грудной клетки (рис. 23, *б*) отчётливо визуализируются заполненные воздухом лёгкие и на их фоне сосуды, сердце, скелет, газовый пузырь желудка, однако не видны бронхи. Это возможно благодаря тому, что органы по-разному задерживают рентгеновские лучи, т.е. возникает естественная контрастность.

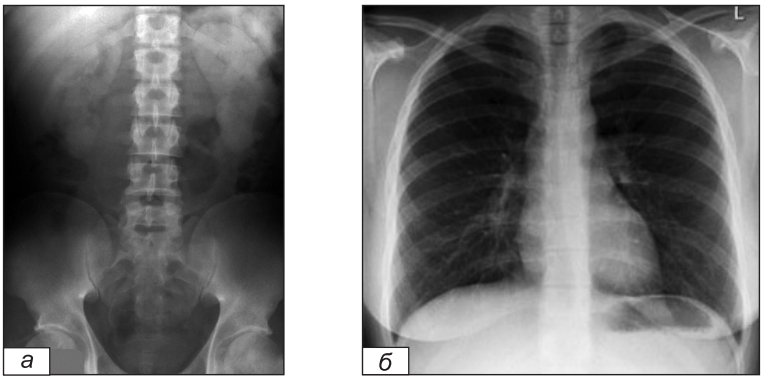

Рис. 23. Обзорная рентгенограмма брюшной полости (*а*), рентгенограмма органов грудной клетки (*б*).

Эти примеры показывают, что не все органы обладают достаточной естественной контрастностью, и приходится прибегать к искусственному контрастированию с помощью специальных препаратов.

Контрастное вещество — препарат, обеспечивающий усиление контрастности при лучевых методах исследования. Оно может вводиться в полый орган, в кровоток или в какую-либо полость. Контрастные препараты используются при исследовании сосудистого русла, желудочно-кишечного тракта, мочевыделительной системы и т.д.

Здесь мы рассмотрим рентгеноконтрастные препараты, искусственное контрастирование при МРТ и УЗИ будет обсуждаться в соответствующих разделах.

Контрастные препараты в рентгенодиагностике делятся на:

- рентгенопозитивные — задерживают рентгеновские лучи (препараты бария, соединения йода);
- рентгенонегативные — легко пропускают рентгеновские лучи (чаще воздух, но возможно применять кислород, азот, диоксид углерода и воду — для КТ).

Пути введения различны и зависят от целей исследования:

- внутривенный;
- внутриартериальный;
- через рот (*per os*);
- через прямую кишку (*per rectum*);
- непосредственно в орган или полость (эндобронхиально, эндоплеврально, в протоки слюнных и молочных желёз, в полость матки, мочевые пути и т.д.).

Все контрастные препараты должны создавать высокую контрастность получаемого изображения, быть безопасными и быстро выводиться из организма.

Рентгенопозитивные препараты имеют более высокую молекулярную массу, чем биологические ткани, поэтому поглощают рентгеновское излучение в большей степени. Наиболее распространённые из них — сульфат бария и йодсодержащие вещества. Сульфат бария широко применяют при рентгеноконтрастных исследованиях желудочно-кишечного тракта (рис. 24).

➔ Препарат выпускают в форме расфасованного порошка высокой чистоты. Его используют в виде водной взвеси, получаемой с помощью миксера или специальных установок. Для повышения стабильности взвеси (в том числе с целью профилактики флокуляции и быстрого оседания сульфата бария), большей адгезии со слизистой оболочкой, улучшения вкусовых качеств используют стабилизаторы, противовспенивающие и дубящие вещества, вкусовые добавки. При исследовании пищевода применяют густую пасту сульфата бария. В целях ускорения пассажа сульфата бария, например при исследовании тонкой кишки, его вводят в охлаждённом виде или добавляют к нему лактозу.

Все растворимые соли бария ядовиты, сульфат бария практически нерастворим (в воде и соляной кислоте, которая содержится в желудочном соке), поэтому он нетоксичен и не всасывается в кровь. Путь введения только пероральный или ректальный.

Среди йодсодержащих рентгеноконтрастных веществ используют водорастворимые органические соединения йода и йодированные масла.

Наиболее широко применяются водорастворимые органические соединения для внутрисосудистого и внутриполостного введения.

Они подразделяются на ионные и неионные. При внутривенном введении эти вещества в основном выделяются почками, на чём основана методика урографии, позволяющая получить отчётливое изображение мочевыводящих путей (рис. 25).

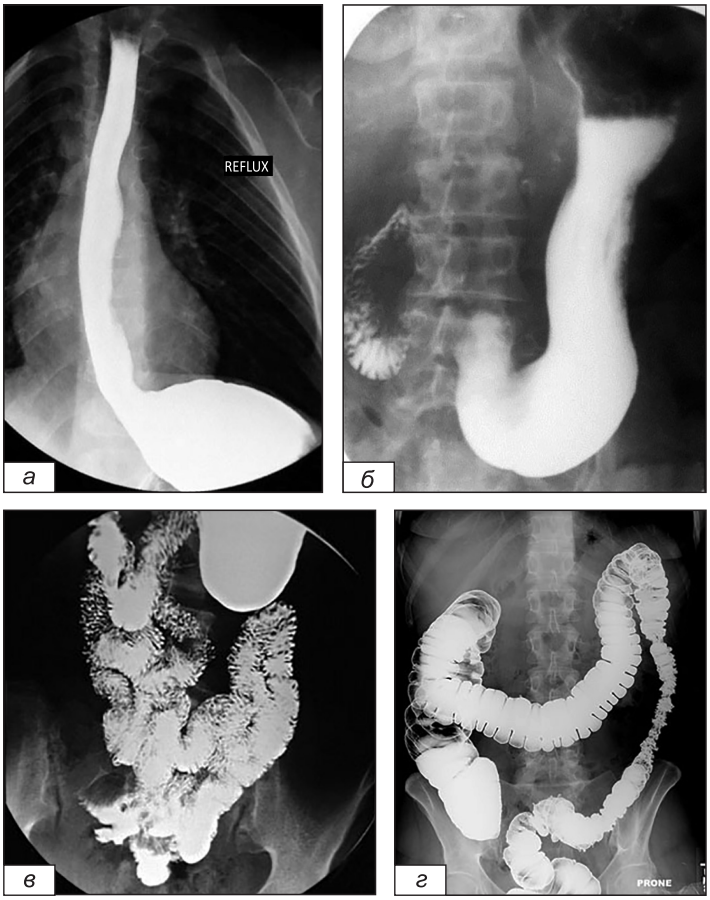

Рис. 24. Рентгенограмма пищевода с пероральным приёмом сульфата бария в фазе тугого наполнения (*а*), рентгенограмма желудка с пероральным приёмом сульфата бария в фазе тугого наполнения (*б*), пассаж сульфата бария по тонкой кишке (*в*), ирригоскопия в фазе тугого наполнения (*г*).

Водорастворимые органические йодсодержащие рентгеноконтрастные препараты применяют также при всех видах ангиографии

(рис. 26), эндоскопической ретроградной холангиопанкреатографии (рис. 27), исследовании выводных протоков слюнных желёз (рис. 28), млечных протоков молочной железы (рис. 29), фистулографии (рис. 30). Ряд веществ этой группы выделяется гепатоцитами с желчью. Это свойство используется для визуализации желчевыделительной системы — внутривенная холеграфия. Методика перорального контрастирования желчного пузыря — холецистография, которая основана на том же принципе, в настоящее время практически не используется, её полностью заменили другие лучевые исследования — УЗИ, КТ и МРТ. Йодированные масла применяются для лимфографии, сиалографии и фистулографии, метросальпингографии (гистеросальпингографии; рис. 31), а также для контрастирования ликворопроводящих путей спинного мозга (миелографии; рис. 32). Бронхографическое исследование (рис. 33), которое выполнялось с препаратами этого ряда, в настоящее время почти во всех лечебных учреждениях заменила КТ. Следует помнить, что данные препараты не должны попадать в кровоток из-за риска развития жировой эмболии.

Органические йодсодержащие вещества, особенно водорастворимые, могут вызывать побочные эффекты (крапивницу, зуд, реже бронхоспазм, отёк гортани, отёк Квинке, коллапс, нарушение ритма сердца и др.), выраженность которых в значительной мере определяется способом, местом и скоростью введения, дозой препарата, индивидуальной чувствительностью пациента и другими факторами.

Разработанные так называемые димерные и неионные водорастворимые контрастные средства оказывают менее выраженное побочное действие. Благодаря более низкой осмолярности раствора эти органические йодзамещённые соединения значительно реже приводят к осложнениям. При внутриартериальном введении отсутствует чувство жара, обусловленное эффектом вазодилатации. Применение новых средств существенно снизило число осложнений при коронарографии, в том числе нарушений ритма сердца, а также неврологических осложнений при нейрорентгенологических исследованиях.

Использование йодсодержащих контрастных веществ противопоказано больным с повышенной чувствительностью к йоду, тяжёлыми нарушениями функции печени и почек, при острых инфекционных болезнях.

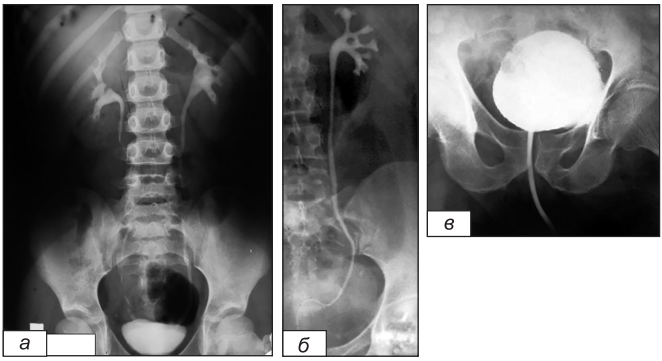

Рис. 25. Внутривенная урограмма (*а*), ретроградная уретеропиелограмма (*б*), ретроградная цистограмма (*в*).

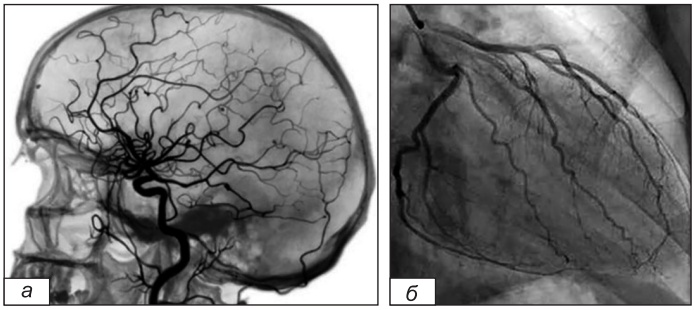

Рис. 26. Ангиография артерий головного мозга (*а*); коронарография, ангиография коронарных артерий (*б*).

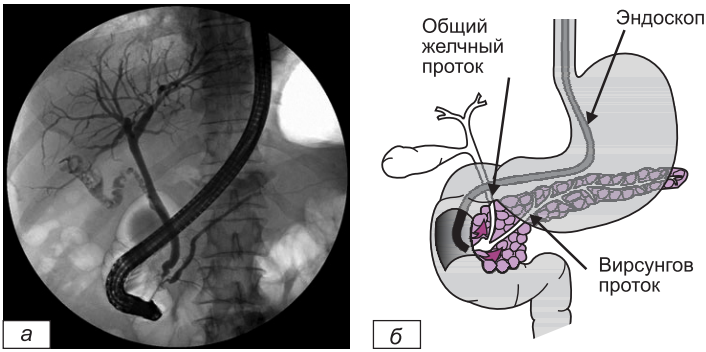

Рис. 27. Эндоскопическая ретроградная холангиопанкреатография (ЭРХПГ) (*а*), схематическое отображение органов гепатопанкреатодуоденальной зоны (*б*). Адаптировано из: https://docplayer.ru/docs-images/85/91652174/images/82-1.jpg

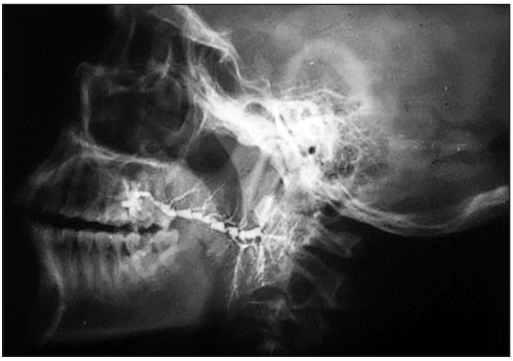

Рис. 28. Сиалография — контрастное исследование выводных протоков слюнных желёз.

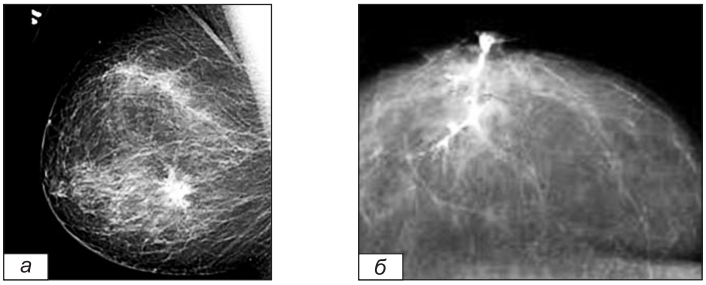

Рис. 29. Маммограмма (*а*), дуктография млечных протоков молочной железы (*б*).



Рис. 30. Фистулография стопы — контрастный препарат введён в раневой канал по подошвенной поверхности стопы. Адаптировано из http://www.radiographia.ru/sites/default/files/image/IMG_2153(1).jpg

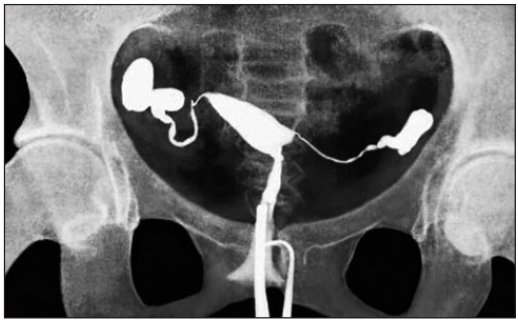

Рис. 31. Метросальпингография (гистеросальпингография).



Рис. 32. Миелография. Адаптировано из: https://www.mri-kholin.ru/wp-content/uploads/14.jpg

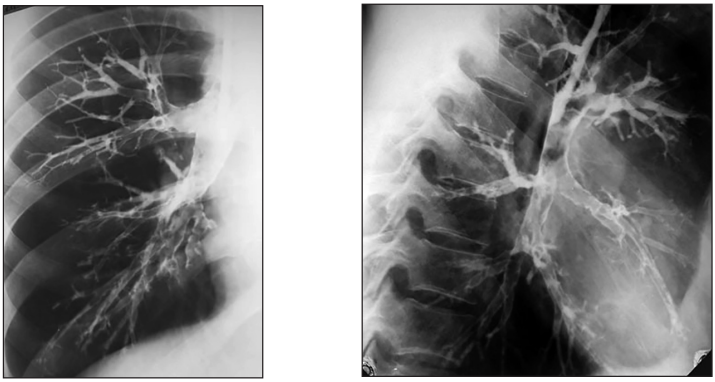

Рис. 33. Бронхограммы правого лёгкого в прямой и боковой проекциях — контрастный препарат через зонд введён в правый главный бронх.

При введении в организм рентгенонегативных контрастных препаратов на рентгенограмме мы видим просветление. Рентгенонегативные средства используют для контрастирования пищевода, желудка, двенадцатиперстной и толстой кишки самостоятельно или в комплексе с рентгенопозитивными контрастными препаратами (рис. 34). В исследуемый орган газ нагнетают дозированно через катетер (лучше под контролем рентгеноскопии). Для раздувания желудка можно использовать также газообразующую смесь, состоящую из пищевой кислоты (лимонной, аскорбиновой) и гидрокарбоната натрия (пищевая сода), которую запивают водой.

Более подробно специальные методы исследований описаны в следующих разделах и будут разобраны на практических занятиях.

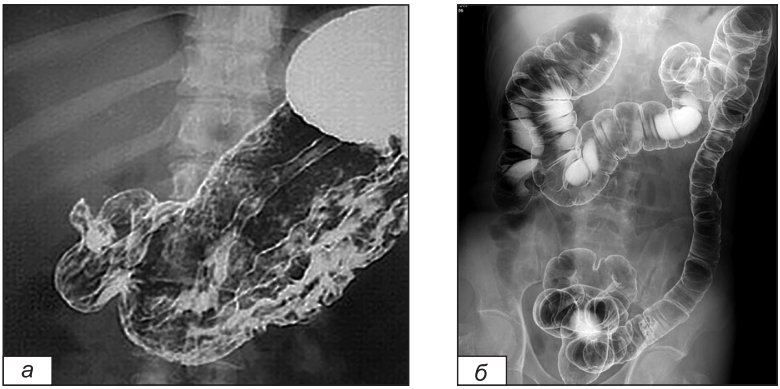

Рис. 34. Рентгенограмма желудка в условиях двойного контрастирования (*а*), рентгенограмма толстой кишки в условиях двойного контрастирования (*б*).

Рентгеновская компьютерная томография

Рентгеновская КТ — это рентгенологический метод послойного исследования внутренних органов человека, при котором изображение создается путём сложных вычислительных процедур на базе набора первичных данных, получаемых посредством измерения поглощения рентгеновского излучения объектом.

КТ как метод визуализации органов и тканей тела человека существует уже более 40 лет. Первое сообщение о новом методе лучевой диагностики было сделано G. Hounsfield и J. Ambrose на ежегодном Конгрессе британского института радиологии (19 апреля 1972 г.). Об этом событии принято говорить как о революции в

лучевой диагностике. Возможно, это не преувеличение. Революция заключается не в создании нового аппарата, а в использовании компьютера для построения диагностического изображения. КТ дала импульс развитию дигитальной (цифровой) рентгенографии, дигитальной субтракционной ангиографии (ЦСА), компьютеризованному УЗИ, МРТ, однофотонной эмиссионной компьютерной томографии (ОФЭКТ), позитронной эмиссионной томографии (ПЭТ).

Под контролем КТ проводят пункции и прицельную биопсию, дренирование полостей и кистовидных образований. С помощью КТ устанавливают локализацию патологических процессов при ПЭТ, метод позволяет сфокусировать излучение на зону поражения при планировании лучевого лечения злокачественных новообразований. КТ играет большую роль в контроле за лечением больных.

Первые компьютерные томографы были спроектированы только для исследования головы, что в большей степени определялось большой продолжительностью исследования.

Первая вполне качественная томограмма головного мозга человека получена в 1972 г. (рис. 35).

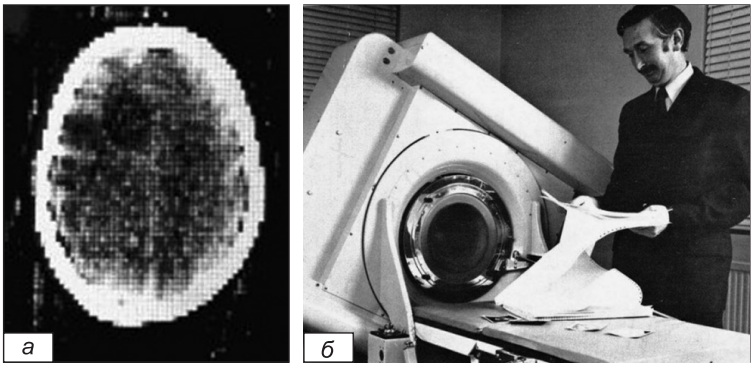

Рис. 35. Томограмма головного мозга человека (*а*), полученная на первом компьютерном томографе (*б*) в 1972 г. Адаптировано из: https://indicator.ru/thumb/381x0/filters:quality(75):no_upscale()/imgs/2019/08/05/10/3482165/d35a0cc18fe20e58c54f15902741b083bf7db093.png (*а*); https://www.factroom.ru/facts/wp-content/uploads/2014/09/141-620x479.jpg (*б*).

Разрешение составляло 80×80 пикселей (размер пикселя — 3 мм). Получение одного изображения требовало 4,5 мин на сбор данных и 1,5 мин на реконструкцию.

В 1979 г. Г. Хаунсфилду и А. Кормаку была присуждена Нобелевская премия в области медицины.

Первый отечественный медицинский рентгеновский компьютерный томограф СРТ-1000 был разработан в 1978 г. под руководством И.Б. Рубашова.

Компьютерные томографы конструктивно состоят из четырёх основных частей: сканирующей системы, рентгеновской системы, пульта управления, электронно-вычислительной машины (ЭВМ). В основе КТ на аппарате любого поколения лежит регистрация рентгеновского излучения чувствительными дозиметрическими детекторами и создание рентгеновского изображения органов и тканей с помощью ЭВМ. Принцип метода заключается в том, что после прохождения через тело пациента лучи попадают на детекторы, в которых возникают электрические импульсы, передающиеся после усиления в ЭВМ. Происходит реконструкция по специальному алгоритму и создаётся изображение объекта на мониторе (рис. 36).

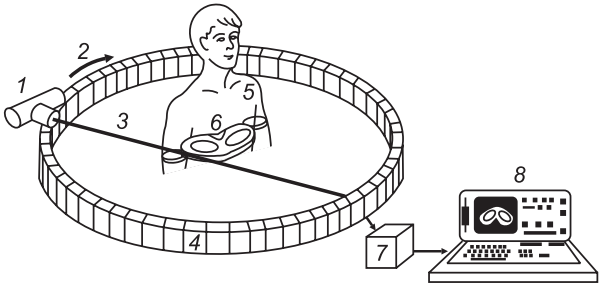

Рис. 36. Схема получения изображения при КТ.
1 — рентгеновская трубка, *2* — движение рентгеновской трубки, *3* — рентгеновское излучение, *4* — детекторы, *5* — пациент, *6* — изучаемый слой, *7* — ЭВМ, *8* — дисплей компьютера. Адаптировано из: Линденбратен Л.Д., Королюк И.П. Медицинская радиология и рентгенология (основы лучевой диагностики и лучевой терапии): учебник. М.: Медицина, 2000.

В компьютерных томографах пациент движется мимо матрицы детекторов. Основой компьютерно-томографического процесса является регистрация интенсивности ослабленного рентгеновского излучения во множестве проекций.

Данные, полученные в каждой серии облучения, реконструируются в изображение с помощью специальных компьютерных

алгоритмов. Компьютер рассчитывает значение ослабления (поглощения). Эффект ослабления излучения возникает в результате потери энергии излучения при прохождении его через среду и взаимодействия с ней. Различная степень ослабления рентгеновского излучения лежит в основе контрастности рентгеновского изображения, т.е. возможности различать отдельные объекты исследования в зависимости от их химических и физических свойств (рис. 37).

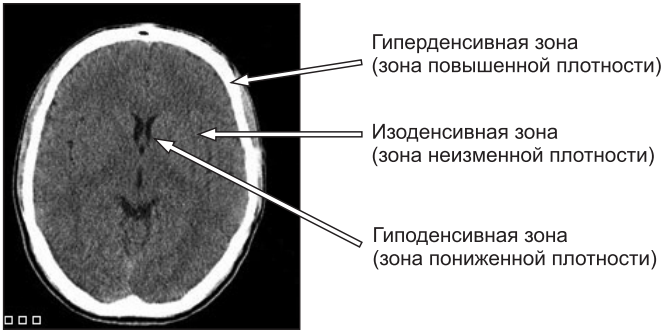

Рис. 37. Компьютерная томограмма головного мозга. Коэффициенты поглощения.

Коэффициенты ослабления выражаются в единицах Хаунсфилда (HU) на шкале произвольного масштаба, в которой 0 соответствует рентгеновской плотности воды, –1000 HU — рентгеновской плотности воздуха, а +1000 HU — костной ткани (рис. 38). Уровень и расстояние между отображаемыми величинами рентгеновских плотностей выбираются с помощью компьютера.

Человеческий глаз способен воспринимать ограниченное число оттенков серого цвета (величин рентгеновской плотности). Расстояние между отображаемыми величинами рентгеновских плотностей называется шириной окна. Если применить широкое окно, все структуры будут видимы, но небольшие различия в рентгеновской плотности не воспринимаются глазом исследователя. Если суживать ширину окна, то определяются различия между структурами, отличающимися на несколько HU, но большая часть изображения становится полностью белой или полностью чёрной, что не позволит извлечь из неё полезную информацию. Поэтому в зависимости от того, какой объект подлежит изучению, используются разные окна (рис. 39).



Рис. 38. Шкала Хаунсфилда. Адаптировано из: https://www.eurolab.ua/encyclopedia/306/1451/

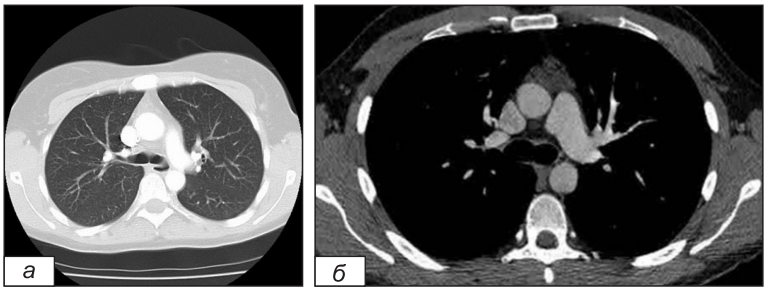

Рис. 39. Компьютерные томограммы органов грудной клетки в аксиальной проекции. *а* — "лёгочное" окно, *б* — "мягкотканное" окно.

В настоящее время используются три типа компьютерных томографов: обычные шаговые (conventional), спиральные или винтовые (spinal/helical), мультислайсные (многосрезовые) или мультидетекторные (multi-slice or multi-detector).

В обычных шаговых компьютерных томографах высокое напряжение к рентгеновской трубке подаётся по высоковольтным кабелям. Из-за этого трубка не может вращаться постоянно и должна выполнять качающиеся движения: один оборот по часовой стрелке — остановка, один оборот против часовой стрелки — остановка, и так далее. В результате каждого вращения получают одно изображение толщиной 1–10 мм за 1–5 с. Между "срезами" стол томографа с пациентом передвигается на установленное расстояние 2–10 мм и измерение повторяется. Эти аппараты обладают рядом существенных недостатков. Время сканирования относительно медленное, на изображениях могут появляться артефакты от движения и дыхания. Могут быть пропущены маленькие образования между срезами при неравномерном дыхании пациента.

Переходным этапом от шаговых аппаратов к спиральным было изобретение в конце 1980 гг. технологии "скользящих колец" (slip-ring

technology). Такие аппараты имеют несколько параллельных скользящих колец, которые контактируют со стационарными контактами или щётками. Одно кольцо подаёт высокое напряжение к рентгеновской трубке и генератору. Другое кольцо используется для передачи данных между детекторами и компьютером. Третье кольцо используется для осуществления контроля за работой всей системы. Постоянное вращение трубки позволило значительно ускорить получение данных.

В спиральных (винтовых) компьютерных томографах постоянное вращение трубки совмещено с одновременным продольным перемещением стола пациента. Таким образом, при исследовании получают информацию сразу от некоторого объёма тканей (целиком грудная клетка, вся голова и т.д.), а не от отдельных срезов. Спиральные компьютерные томографы имеют ряд преимуществ перед шаговыми. Время сканирования намного меньше. Меньше вероятность пропустить маленькие образования.

В шаговых и спиральных томографах используется один или два ряда детекторов, тогда как мультислайсные (мультидетекторные, многорядные) компьютерные томографы имеют 4, 8, 16, 64 и более рядов детекторов. В мультислайсных аппаратах значительно сокращено время объёмного сканирования и улучшена пространственная разрешающая способность. На этих аппаратах становится возможным получение объёма информации с использованием методики высокого разрешения.

На сканере с четырьмя рядами детекторов в течение одной задержки дыхания (15–20 с) удаётся получить объёмную информацию о состоянии грудной клетки, живота и таза. В то же время обычный объём (например, грудная клетка) может быть исследован за те же 15–25 с при толщине среза 0,5–1,0 мм, т.е. с улучшенными пространственными характеристиками.

Хотя КТ обычно выполняется в аксиальной плоскости, возможно восстановить (реконструировать) изображение и в других плоскостях. Количество проекций, в которых производится сбор данных, может варьировать от 180 до 720. Таким образом, каждый элемент объекта исследования "осматривается" из сотен проекций, а совокупность полученных проекционных данных анализируется вычислительной машиной с помощью специальных математических программ — алгоритмов реконструкции. Разработаны различные программы реконструкций компьютерно-томографических

данных. Плоскостные прямолинейные и многоплоскостные реконструкции позволяют визуализировать трубчатые структуры на всём протяжении вне зависимости от их сложного анатомического расположения. Примером могут служить бронхи нижних долей лёгких, направленные сверху вниз (рис. 40).

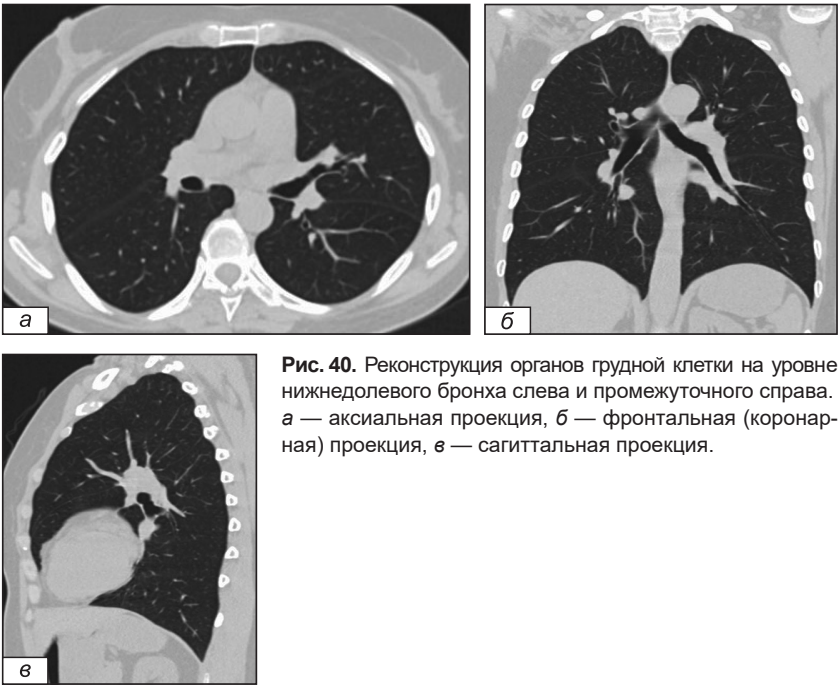

Рис. 40. Реконструкция органов грудной клетки на уровне нижнедолевого бронха слева и промежуточного справа. *а* — аксиальная проекция, *б* — фронтальная (коронарная) проекция, *в* — сагиттальная проекция.

Трёхмерные реконструкции дают возможность изучать объект в оптимальной проекции (рис. 41).

Программы для изучения анатомических структур, представляющих собой трубки, заполненные воздухом, кровью или любым другим содержимым, получили название "виртуальной эндоскопии". Её использование позволяет не только увидеть поперечное сечение кишки, трахеи и бронхов диаметром более 2 мм, но и совершить "движение" вдоль продольной оси бронхиального дерева по аналогии с колоноскопией, бронхоскопией (рис. 42). Эта программа находит применение в диагностике опухолей кишки, стенозов трахеи и крупных бронхов.

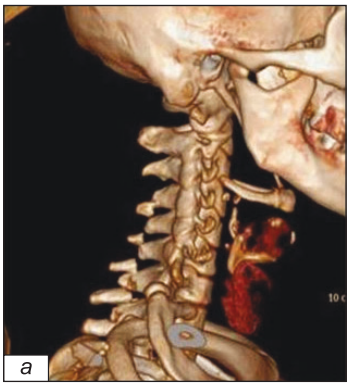

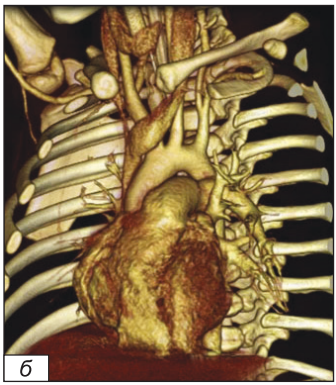

Рис. 41. Трёхмерные реконструкции по результатам КТ.
а — шейный отдел позвоночника, переломы остистых отростков CIV–CVII позвонков, *б* — сердце и магистральные сосуды.



Рис. 42. Виртуальная эндоскопия по результатам мультиспиральной КТ на уровне бифуркации трахеи.

➔ Если кодирование пространственного расположения структур выполняется как тень, т. е. непроницаемая поверхность, то метод преобразования определяется как изображение оттенённых поверхностей (Shaded Surface Display — SSD). Если поверхность изучаемых объектов полупрозрачна, то метод определяется как техника объёмного преобразования (Volume Rendering Technique — VRT). Он более сложен, поскольку использует весь объём проекционных данных и требует значительной мощности компьютера. Полученное изображение можно произвольно вращать на экране монитора для выбора оптимальных проекций. SSD применяется в том случае, если плотность изучаемой структуры существенно отличается от плотности окружающих её тканей.

Maximum Intensity Projection (MIP) — проекция максимальной интенсивности. в данном режиме используется весь объём данных, полученных при спиральном сканировании, поэтому MIP является истинно трёхмерным преобразованием. Однако конечное изображение оказывается фактически двумерным, плоскостным и, в отличие от SSD и VRT, лишённым глубины. MIP получила наибольшее распространение в ангиографических процедурах, поскольку конечное изображение оказывается весьма близким к обычной ангиографии. Именно MIP позволяет достаточно точно оценить диаметр контрастированных сосудов, их пространственное расположение, установить локализацию стенозов и обызвествлений (рис. 43).

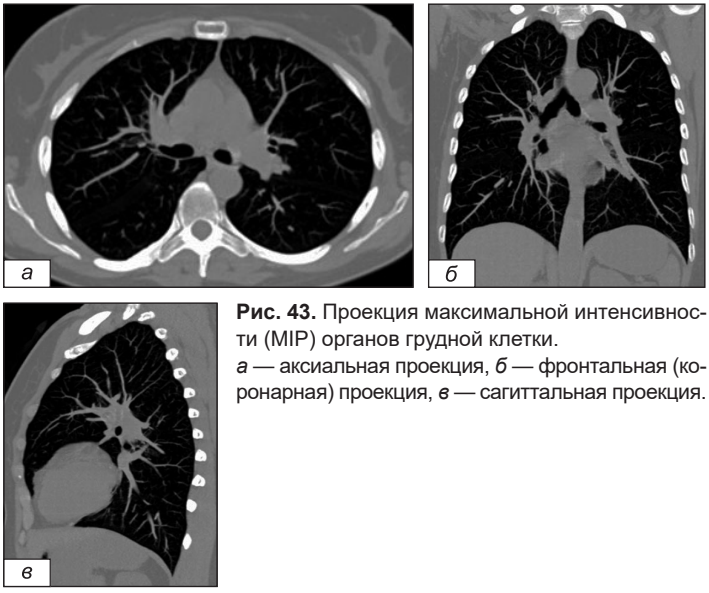

Рис. 43. Проекция максимальной интенсивности (MIP) органов грудной клетки.
а — аксиальная проекция, *б* — фронтальная (коронарная) проекция, *в* — сагиттальная проекция.

Minimum Intensity Projection (MinIP) — проекция минимальной интенсивности, уникальна для лёгочной патологии. С помощью MinIP все значения коэффициентов ослабления вдоль выбранного направления уменьшаются до минимальных значений. Применяется при исследовании патологических процессов в трахее и крупных бронхах (рис. 44).

Multiplanar Reformation (Reconstruction) (MPR) — многоплоскостная реформация (мультипланарная реконструкция) применяется при спиральном КТ-исследовании линейных и трубчатых анатомических структур и патологических образований, особенно в тех случаях, когда их расположение не соответствует плоскости сканирования. Общим недостатком данных методов является невозможность оценки изменений внутри просвета трубчатых структур, в частности, тромбов в сосудах при использовании MIP или патологических образований в бронхах при построении MinIP. Другой существенный недостаток — суперпозиция анатомических структур, что затрудняет интерпретацию изображения. Для устранения этого феномена проводят предварительное редактирование аксиальных срезов, исключая из дальнейшего преобразования те структуры, которые могут накладываться на изучаемый объект. При исследовании лёгочной ткани используется метод сложения тонких фрагментов (Sliding Thin Slabs — STS) с последующим объёмным преобразованием плотностей.

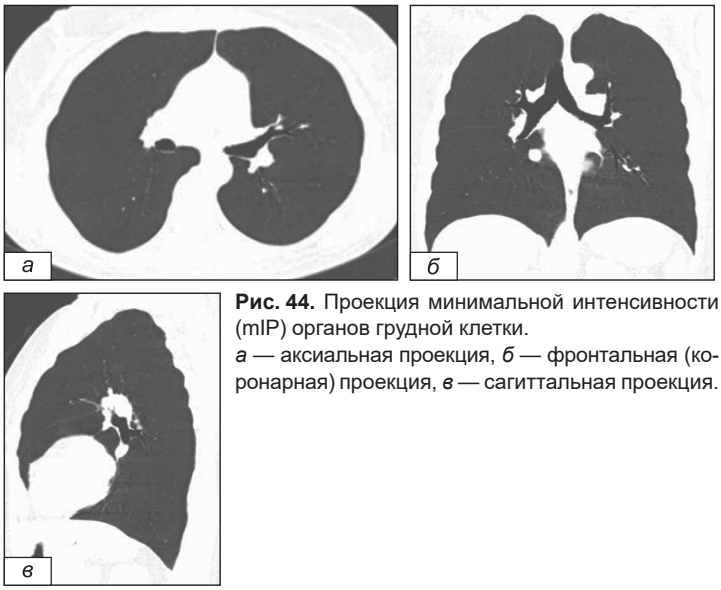

Рис. 44. Проекция минимальной интенсивности (mIP) органов грудной клетки.
а — аксиальная проекция, *б* — фронтальная (коронарная) проекция, *в* — сагиттальная проекция.

STS позволяет получать двухмерные изображения, основанные на использовании объёмного преобразования нескольких

томографических слоёв. Суть метода заключается в выполнении серии из 5–10 тонких (1–2 мм) томографических срезов, которые объединяются в один толстый блок с помощью MIP или MinIP. В результате достигается существенно большая разрешающая способность, чем при использовании обычного среза толщиной 10 мм, но одновременно исследуется больший объём тканей, чем при выполнении одного тонкого среза. STS MIP позволяет выявлять большее количество мелких очагов у больных с пневмокониозом, метастазами в лёгких, уверенно отличать очаги от мелких сосудов. STS MinIP имеет важное клиническое значение в диагностике начальных форм эмфиземы.

Большинство достижений современной компьютерно-томографической диагностики связано с использованием мультиспиральной (мультидетекторной) компьютерной томографии (МСКТ или МДКТ). Именно этот вариант компьютерных томографов позволяет применить многочисленные программы обработки изображений и полноценно использовать методики контрастирования при КТ.

Необходимость в искусственном контрастировании имеет место во многих случаях КТ-исследований. Несмотря на все достоинства современной КТ, возможности её не безграничны. Существуют ограничения контрастного разрешения, которые не позволяют достоверно отличить плотность крови от стенки сосуда и большинства мягкотканных структур (за исключением жировой клетчатки). Искусственное контрастирование используется при исследовании полых органов. Для перорального приёма применяются рентгенопозитивные и рентгенонегативные препараты.

Из рентгенопозитивных препаратов используют водорастворимые (йодсодержащие), так как препараты на основе бария, обладая высокой плотностью, вызывают большое количество артефактов. КТ-изображения более высокого качества получаются при использовании воды или воздуха (рис. 45).

Большинство КТ-исследований проводится с так называемым контрастным усилением — внутривенным контрастированием. Методика контрастирования при КТ преследует две цели: получение или улучшение денситометрической разницы между нормальным и патологическими объектами и изучение особенностей распространения контрастного препарата в патологических образованиях для дифференциальной диагностики. КТ-исследования без внутривенного

контрастирования называются нативными. В исследованиях с внутривенным контрастированием выделяются фазы, соответствующие моменту прохождения контрастного препарата по органам и тканям: артериальную, паренхиматозную, отсроченную.

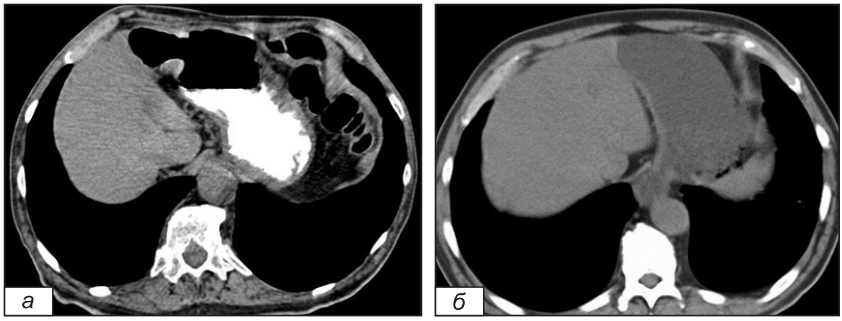

Рис. 45. Компьютерная томограмма органов брюшной полости с пероральным контрастированием желудка.
а — рентгенопозитивный (йодсодержащий) контрастный препарат, *б* — рентгенонегативный (вода) контрастный препарат.

Сосудистые исследования предполагают прямую визуализацию крупных и средних по диаметру сосудов. Для этого необходимо получение изображений максимального усиления во время быстрого прохождения контрастного препарата по сосудам. Сосудистые исследования позволяют изучить грудной и брюшной отделы аорты, сосуды дуги аорты, сосуды головного мозга, почечные сосуды, чревный ствол, верхнюю брыжеечную артерию и основные её ветви, воротную вену. Достаточно чётко видны лёгочная артерия и её ветви. Поддаются изучению полости сердца и коронарные артерии. В настоящее время классические ангиографические исследования теряют свое значение в диагностике и остаются основой интервенционных сосудистых вмешательств.

Исследования с контрастным усилением позволяют изучить различные лимфаденопатии и оценить выраженность инфильтративных изменений при злокачественных опухолях головы и шеи, лёгкого, поджелудочной железы, органов малого таза. В фазу максимального насыщения тканей органов контрастным препаратом наилучшим образом видны различные патологические образования в органах (рис. 46).

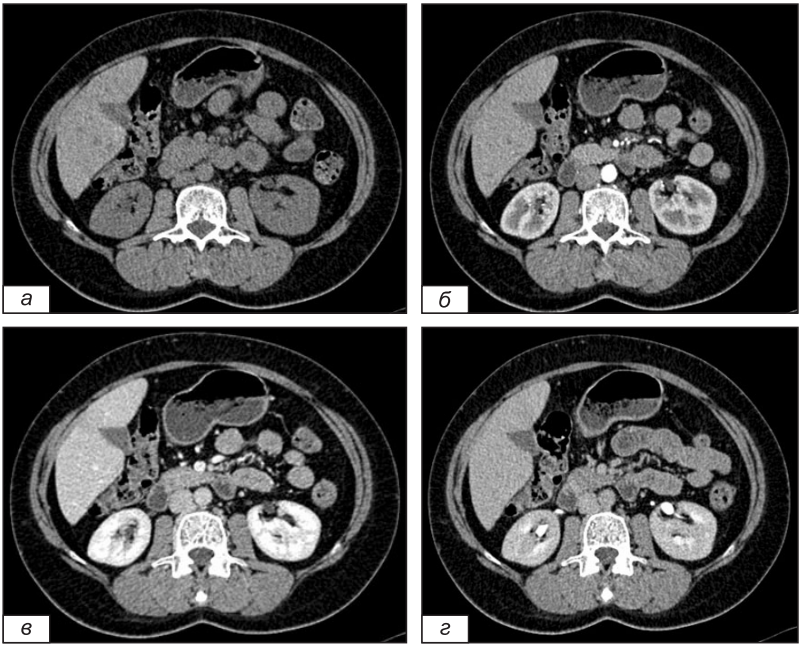

Рис. 46. Компьютерная томограмма органов брюшной полости с пероральным (рентгенонегативный контрастный препарат — вода — в желудке) и внутривенным контрастированием.
а — нативная фаза, *б* — артериальная фаза, *в* — паренхиматозная фаза, *г* — отсроченная фаза контрастирования.

Таким образом, рентгеновская КТ обладает:

- высокой разрешающей способностью (в том числе отсутствует эффект суммации);
- высоким пространственным разрешением;
- высокой чувствительностью при исследовании костной и мягких тканей;
- высокой скоростью получения изображения;
- возможностью проводить инвазивные вмешательства — диагностические и лечебные манипуляции;
- высокой ценностью при планировании лучевой терапии (составление карт облучения и расчёта доз).

Недостатками КТ являются высокая стоимость и значительные издержки при эксплуатации. Значительно большие затраты времени требуются рентгенологу для анализа и архивирования информации

по сравнению с рутинными рентгенологическими исследованиями. Возможно увеличение лучевой нагрузки. Уже сегодня на КТ приходится 40% от общего объёма облучения, получаемого пациентами при диагностических процедурах, тогда как сами исследования составляют лишь 4% от всех рентгенологических процедур.

Врач, назначающий КТ-исследование, должен помнить о принципе "необходимо и достаточно", избегать излишнего, недостаточно обоснованного облучения пациента. Вместе с тем, несмотря на достижения ультразвуковой диагностики и МРТ, во многих случаях КТ является методом выбора.

УЛЬТРАЗВУКОВОЙ МЕТОД

Исследования ультразвуковых волн начались более 100 лет назад, когда в 1880 г. братья Кюри открыли пьезоэлектрический эффект — возможность преобразования электричества в ультразвук и обратно. Вначале практические применения ультразвука были далеки от медицины — это гидролокация подводных объектов и дефектоскопия различных твёрдых, в том числе и металлических деталей. Первым органом человека, который исследовали с помощью ультразвука, был головной мозг. Это случилось 1938 г., когда невропатолог Т. Дюссик определил положение и форму желудочков головного мозга и обнаружил опухоль. Результаты имели характер кривой, как и при дефектоскопии и гидролокации. Это то, что сегодня мы называем А-режимом, или одномерное ультразвуковое исследование. Первый прибор, позволяющий получать двухмерное изображение, был создан в 1954 г. Это было громозкое устройство: пациент помещался в резервуар, заполненный водой, так как вода является идеальное средой, проводящей ультразвуковые волны. Именно тогда появилось определение "сонография", а получаемое изображение назвали сонограммами. В 1955 г. были разработаны более чувствительные датчики, непосредственно контактирующие с поверхностью тела пациента. Средой, проводящей ультразвуковые волны, явился гелий, который заменил воду.Длительное время УЗИ применялось главным образом для диагностики заболеваний паренхиматозных органов: в гепатологии, нефрологии, при исследовании органов малого таза у женщин и в акушерской практике. С 1980-х годов УЗИ широко используется во всех областях и направлениях медицины и биологии, не подвергая пациента лучевой нагрузке и инвазивным вмешательствам.

Длительное время УЗИ применялось главным образом для диагностики заболеваний паренхиматозных органов: в гепатологии, нефрологии, при исследовании органов малого таза у женщин и в акушерской практике. С 1980 гг. УЗИ широко используется во всех областях и направлениях медицины и биологии, не подвергая пациента лучевой нагрузке и инвазивным вмешательствам.

Ультразвук — высокочастотные колебания, по сути, механические волны с продольным распространением, лежащие в диапазоне выше полосы частот, воспринимаемых человеком (более 20 кГц).

Структура среды вследствие колебательных движений частиц характеризуется чередованием участков сжатия и разрежения. Сочетание одного сжатия и последующего за ним разрежения определяется как цикл. Расстояние от начала одного цикла до другого есть длина волны, а количество циклов в единицу времени — частота ультразвуковых колебаний. Длина волны измеряется в миллиметрах, частота — в герцах (1 Гц равен одному циклу в секунду). Длина волны и частота находятся в обратно пропорциональной зависимости, поскольку скорость считается величиной постоянной. Частоты, используемые для диагностических целей, варьируют от 1 до 15 млн Гц, или мегагерц (мГц). Наибольшее распространение получили преобразователи с рабочей частотой 3,5 и 5 мГц, излучающие ультразвуковые колебания с длиной волны 0,44 и 0,31 мм соответственно.

Принцип работы ультразвукового прибора основан на использовании пьезоэлектрического эффекта. При деформации монокристаллов некоторых химических соединений под воздействием ультразвуковых волн на поверхности этих кристаллов возникают по знаку противоположные электрические заряды — прямой пьезоэлектрический эффект. При подаче на них переменного электрического заряда в кристаллах возникают механические колебания с излучением ультразвуковых волн. Таким образом, один и тот же пьезоэлемент может быть попеременно то приёмником, то источником ультразвуковых волн. Эта часть в ультразвуковых аппаратах называется акустическим преобразователем (трансдьюсером, датчиком). Ультразвуковой датчик получает электрический импульс и преобразует его в ультразвуковые колебания. Ультразвуковая волна распространяется от передатчика вглубь тканей. В тканях тела распространяются только продольные волны, которые представляют собой возвратно-поступательные перемещения частиц среды. Ткани поглощают, рассеивают, отражают и преломляют волновой фронт. Отражённая волна направляется в сторону датчика. Датчик переключается в режим приёмника и преобразует воспринимаемые волны в электрические импульсы. Отражение волны происходит на границе раздела сред с различным акустическим сопротивлением, и чем выше разница сопротивлений сред, тем больше энергии ультразвука отражается (рис. 47).

Все диагностические приборы, за исключением некоторых, использующих эффект Доплера, работают в импульсном режиме. Частота генерации импульсов составляет в среднем 1200 в секунду.

При этом важно отметить, что в режиме излучения ультразвуковых колебаний преобразователь функционирует лишь 0,1% времени цикла, тогда как на приём отводится 99,9%. Такой ритм работы прибора является одним из факторов, определяющих безопасность УЗИ, поскольку фактическое время воздействия на пациента обычно составляет лишь несколько секунд.

Используют несколько режимов УЗИ.

А-режим (англ. *amplitude*) — классический режим, присутствующий во всех современных аппаратах. Основан на фиксации амплитуды (т.е. пиков) отражённых сигналов, которая визуализируется на экране в виде осциллограммы.

В-режим — это основа УЗИ с использованием шкалы оттенков серого цвета (рис. 48). В переводе с английского сокращение В означает Brightness (яркость).

Эхосигналы отличаются по интенсивности, отражаясь на экране прибора в виде оттенков (полутонов) серого цвета (серой шкалы).

Принято различать следующие типы эхогенности тканей:

Эхонегативность (*анэхогенность*) — среда полностью пропускает через себя ультразвуковой сигнал, не отражая его. Эхонегативная структура обладает максимальной звукопроводимостью. Эхонегативными являются вода, моча, серозные жидкости. Отсутствие эхосигналов принято отображать на экране приборов чёрным цветом.

Гипоэхогенность — среда незначительно отражает меньшую часть ультразвукового сигнала. Низкая эхогенность характерна для жидкостей с дисперсной взвесью (гной, "старая" кровь). Такие патоморфологические изменения, как отёк, гематома в ранней стадии развития, абсцесс, выражаются в понижении эхогенности. Для изображения на экране таких структур принято использовать тёмные оттенки серого цвета.



Рис. 47. Схема распространения ультразвуковых волн. Стрелка указывает на объект, отражающий ультразвуковые волны. Адаптировано из: https://megaobuchalka.ru/6/4681.html



Рис. 48. Сонограмма почки в В-режиме.

Изоэхогенность (*средняя эхогенность*) — характерна для большинства нормальных паренхиматозных органов. На экране это серые полутона, располагающиеся примерно на середине спектра серой шкалы.

Повышенная эхогенность — при отражении большей части энергии ультразвукового импульса принято говорить о повышенной эхогенности, что отображается светло-серыми полутонами. Так выглядят многие паренхиматозные органы при жировой инфильтрации, фиброзе, склерозе.

Гиперэхогенность — для гиперэхогенных структур характерно полное отражение ультразвукового сигнала от датчика. Звукопроводимость в них полностью отсутствует. Максимальное отражение сигналов изображается на экране белым цветом. При этом виден только ближайший к датчику (проксимальный) контур образования. Дистальная часть, в которую ультразвук не проходит, изображается чёрным цветом — зона акустической тени. Так, например, выглядят конкременты и анатомические структуры высокой акустической плотности (кости).

Чётких границ между типами эхогенности нет, они условны. Поэтому оценка эхогенности — это субъективный показатель, зависящий от настройки прибора и опыта врача ультразвуковой диагностики. Кроме эхогенности, в В-режиме оценивается структура органа или образования (однородная, неоднородная), расположение, размеры, контуры, взаимосвязь с окружающими структурами, подвижность при дыхании. Этот режим является основным режимом ультразвуковой диагностики.

М-режим (англ. *motion* — движение) — это динамический режим ультразвуковой диагностики, при котором происходит кодирование интенсивности принятых эхосигналов в виде яркости свечения точек дисплея. Одновременно М-режим обеспечивает развёрстку яркости свечения этих точек во времени. Изображение на экране представлено в виде волнистых линий (для движущихся структур) и прямых линий (для неподвижных структур). Изображение представляет собой график смещения точек в пространстве на шкале времени. Данный режим применяется в эхокардиографии для оценки движения створок митрального и аортального клапана, для измерений толщины стенок и размера полостей сердца, используется для регистрации колебаний стенки артерий при оценке упруго-эластических свойств сосудов (рис. 49, 50).

Современные ультразвуковые приборы, имеющие программы для диагностики сердечно-сосудистых заболеваний, способны дать чёткое изображение структур сердца. Эволюция эхокардиографии привела к использованию в настоящее время различных эхокардиографических методик и режимов: чрезгрудная ЭхоКГ в В- и М-режимах, чреспищеводная ЭхоКГ, доплер-ЭхоКГ в режиме дуплексного сканирования, цветное доплеровское исследование, тканевой доплер, применение контрастных веществ.

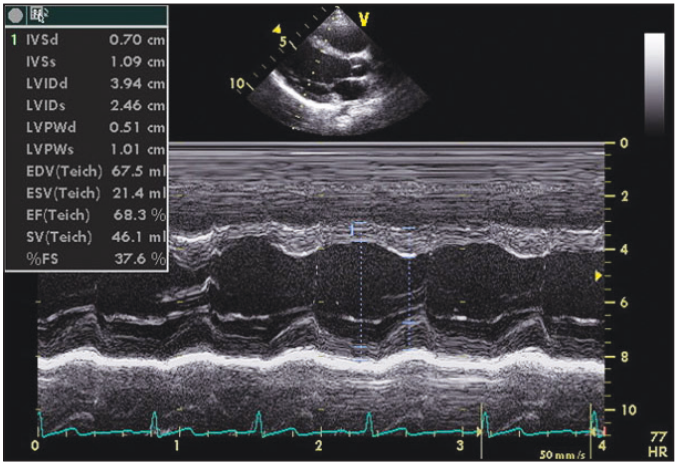

Рис. 49. Одновременная запись двухмерного эхокардиографического изображения сердца и М-режима на уровне левого желудочка. Адаптировано из: https://upload.wikimedia.org/wikipedia/commons/b/b3/PLAX_Mmode.jpg

***D-режим* (*доплерография*)**, включающий цветовое и энергетическое картирование, спектральную доплерографию и доплерометрию, основан на использовании эффекта Доплера, суть которого состоит в том, что от движущихся объектов ультразвуковые волны отражаются с изменённой частотой. Существует несколько режимов доплерографии.

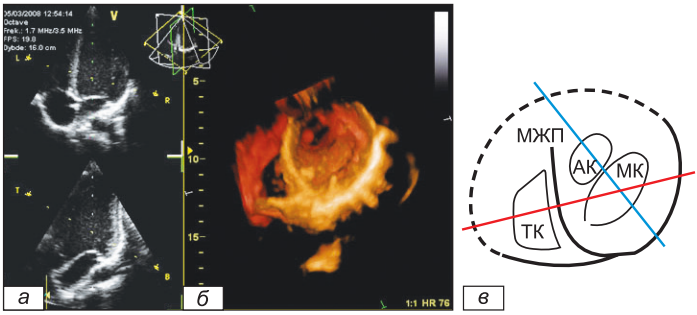

Рис. 50. Эхокардиографический срез сердца по короткой оси на уровне клапанов сердца. Адаптировано из: https://os.wikipedia.org/wiki/%D0%A4%D0%B0%D0%B9%D0%BB:Apikal4D.gif
а — М-режим; *б* — 3D-режим; *в* — схема сечения, где МК — митральный клапан, ТК — трёхстворчатый клапан, АК — аортальный клапан, МЖП — межжелудочковая перегородка.

***Цветовое доплеровское картирование* (*ЦДК*)** кодирует информацию о направлении и скорости кровотока различными цветами и их оттенками (рис. 51). Красный цвет показывает направление движения крови к датчику, синий — от датчика. Светлые оттенки красного и синего соответствуют более высоким скоростям кровотока, насыщенные тёмные оттенки — более низким скоростям. В основе ЦДК лежит технология импульсно-волнового доплера.

***Энергетическое доплеровское картирование* (*ЭДК*)** основано на анализе амплитуды ультразвуковых колебаний, отражённых от движущихся объектов. В отличие от ЦДК, картируется не скорость кровотока, а энергия отражённого от кровотока ультразвука. Информация представляется в оранжевой палитре, более яркие оттенки свидетельствуют о большей скорости кровотока (рис. 52).

В отличие от ЦДК, ЭДК не несёт информацию о направлении кровотока, но позволяет визуализировать даже сосуды с низкой скоростью кровотока, например сосуды опухоли.

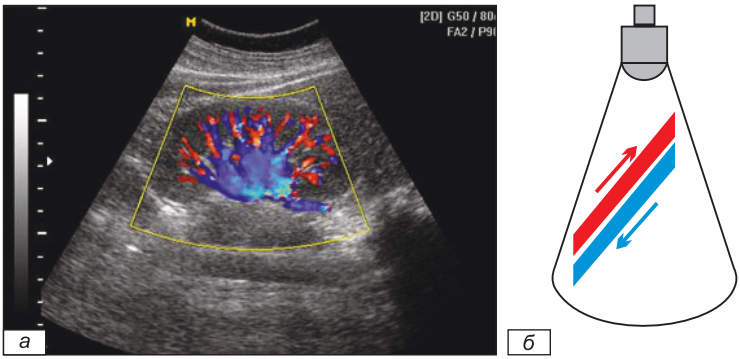

Рис. 51. Сонограмма почки в режиме ЦДК (*а*) и схема движения крови (*б*). Адаптировано из: https://infopedia.su/4x2f87.html

Спектральная доплерография. Ультразвуковой сигнал отображается в виде графика, где по горизонтали откладывается время, а по вертикали — скорость потока. Экран монитора делится на две части с помощью изолинии. Выше изолинии отображаются графики частиц, которые движутся по направлению к датчику, а ниже — частицы, движущиеся от датчика. Такой доплеровский режим может быть постоянно-волновым или импульсно-волновым. С помощью импульсно-волнового режима можно оценить потоки крови на заданной глубине, а при использовании постоянно-волнового режима — выяснить характер потока на протяжении всего ультразвукового луча с большими скоростями и на большей глубине.

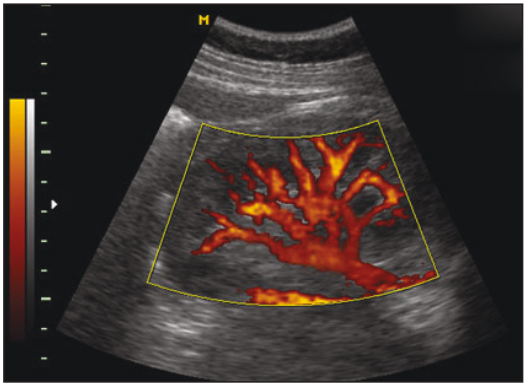

Рис. 52. Сонограмма почки в режиме ЭДК.

В постоянно-волновом режиме оцениваются направление, тип и скоростные показатели кровотока, а также производится оценка периферического сосудистого сопротивления, что позволяет выявлять не только морфоструктурные, но и функциональные изменения (рис. 53). С помощью доплеровских методик возможна оценка сосудистой реакции в зоне обнаруженных изменений и проведения мониторинга лечения.

Тканевой доплер кодирует в виде цветовой карты скорости и направление движения структур сердца. Доплеровский сигнал, отражающийся от миокарда, створок и фиброзных колец клапанов и т.д., имеет значительно меньшую скорость и большую амплитуду, чем получаемый от частиц в кровотоке. При данной методике скорости и амплитуды сигнала, характерные для кровотока, отсекаются с помощью фильтров, и получаются двухмерные изображения (или М-режим), на которых с помощью цвета определяется направление и скорость движения любого отдела миокарда или фиброзных колец атриовентрикулярных клапанов. Метод используется для выявления асинхронии сокращения (например, при феномене Вольфа—Паркинсона—Уайта), изучения амплитуды и скорости сокращения и расслабления стенок левого желудочка для выявления региональных дисфункций, возникающих, например, при ишемии, в том числе при стресс-тесте с добутамином.

В некоторых случаях применяют ***3D-режим***. Режим объёмной реконструкции позволяет выполнить сканирование некоторого объёма ткани или органа полностью, с последующим анализом его сечений, соответствующих трём разным пространственным измерениям (рис. 54).

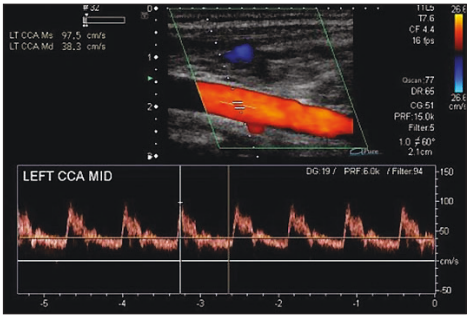

Рис. 53. Спектральная доплерография сонной артерии. Адаптировано из: https://www.zdoroviemed.ru/wp-content/uploads/2019/11/6.jpg

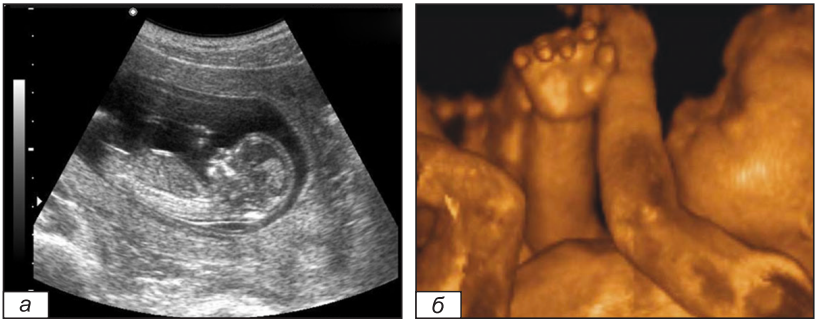

Рис. 54. Сонограмма плода.
а — B-режим, *б* — 3D-режим. Адаптировано из: https://www.grzero.com.br/wp-content/uploads/2012/03/Quando-fazer-o-ultrassom-3D-ou-4D-na-gravidez-1-1280x720.jpg

Современное УЗИ является самым доступным методом для быстрой и достаточно точной диагностики изменений в различных органах. При УЗИ действуют принципы полипозиционного и полипроекционного исследования и комплексного подхода к использованию всех доступных методик сканирования. Современные ультразвуковые аппараты оснащены большим количеством режимов сканирования (тканевая гармоника, режим панорамного сканирования, соноэластография), которые позволяют значительно расширить диагностические возможности.

Соноэластография — метод, основанный на разной плотности тканей. С помощью ультразвуковой волны и небольшой компрессии ткани определяется степень её деформации. При этом все понимают, что мягкие ткани будут деформироваться в меньшей степени, чем твёрдые. Например, высокая плотность новообразования говорит нам о его злокачественности. Для различных органов разработаны индивидуальные цветовые шкалы, где степень жёсткости соответствует определённому цвету (мягкие ткани — красные и зелёные, твёрдые — синие), как показано на рисунке 55. Метод позволяет определить количественные и качественные изменения в органах и тканях. Данные соноэластографии служат важным дополнительным критерием для оценки характера изменений в тканях и помогают в дифференциальной диагностике новообразований различной локализации.

Ещё одно перспективное направление развития и совершенствования ультразвуковой диагностики — определение и оценка

опухолевого ангиогенеза. Одно из наиболее ранних изменений, характерных для ткани новообразований, в отличие от здоровых тканей, — это процесс развития кровоснабжения опухоли, так называемый неоангиогенез. В задачи ультразвуковой диагностики входит совершенствование комплексных методов оценки опухолевой архитектоники, характера кровообращения и их изменений под воздействием противоопухолевой терапии, так как в большинстве случаев она не сопровождается немедленным существенным сокращением самой опухоли.

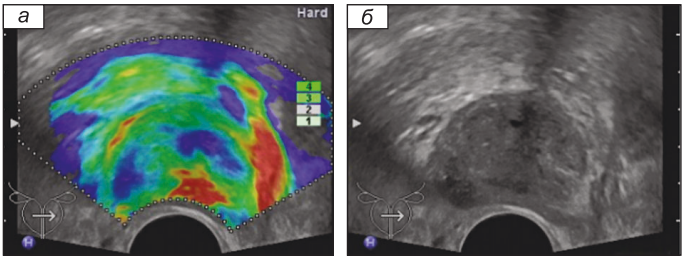

Рис. 55. УЗИ предстательной железы.
а — эластосонография, овальные очаги фиолетового цвета — мультифокальная аденокарцинома предстательной железы; *б* — В-режим. Адаптировано из: http://okeydoc.ru/wp-content/uploads/2017/12/img_12.png

Контрастные препараты в ультразвуковой диагностике используются с 1968 г. Ультразвуковые контрастные вещества, изменяя параметры взаимодействия ультразвуковых колебаний и ткани (поглощение, отражение, преломление), влияют на скорость распространения ультразвука путём увеличения числа отражаемых поверхностей, которые регистрируются ультразвуковым датчиком. За счёт этого в исследуемой области происходит усиление доплеровского эхосигнала по сравнению с сигналом, отражаемым окружающими тканями. Повышаются эхогенные свойства крови. Наличие микрочастиц (пузырьки газа) в контрастных препаратах обеспечивает эхоусиливающий эффект путём рассеивания энергии ультразвука в разных направлениях. Возрастание акустического обратного рассеяния ведёт к увеличению силы эхосигнала, регистрируемого от кровотока и изображения тканей в режиме серой шкалы, что особенно актуально, когда детали исследуемой структуры не являются достаточно отличимыми от окружающей ткани на ультразвуковом изображении.

Ко всем эхоконтрастным препаратам, представляющим стабильные коллоидные системы, предъявляются следующие требования:

- микрочастицы должны быть определённого размера, примерно 7–10 мкм, для свободной циркуляции в просвете сосудов всех уровней, в том числе диаметр пузырьков должен быть сопоставим с диаметром лёгочных капилляров;
- микрочастицы должны быть относительно стабильными;
- микрочастицы не должны сливаться между собой и образовывать конгломераты, чтобы не вызывать окклюзию сосудов;
- микрочастицы должны быть абсолютно безопасными для пациента.

Востребованным направлением в разработке эхоконтрастных препаратов является создание органотропных препаратов. Основные области применения — ангиология, кардиология, онкология, уронефрология, гепатология, акушерство и ортопедия.

Использование контрастных препаратов в ангиологии увеличивает диагностическую точность (до 83%) установления псевдо- и истинных окклюзирующих поражений путём повышения качества визуализации области стеноза, выраженности локальных спектральных нарушений. В кардиологии эхоконтрастные препараты применяются для контрастирования камер сердца при подозрении на септальные дефекты, для исследования перфузии миокарда, в гепатологии — при диффузных поражениях печени, для дифференциальной диагностики очаговых поражений печени, в урологии — для дифференциальной диагностики очаговых образований почек. Большое практическое значение имеет их использование в акушерстве (исследование маточно-плацентарного кровотока) и гинекологии (эхогистеросальпингоскопия, дифференциальная диагностика объёмных образований яичников), в артрологии (оценка васкуляризации пролиферации синовия, субхондрального отдела кости и других мелких структур). В России эхоконтрастные препараты пока не получили распространения.

В клинической практике врачу, осуществляющему УЗИ, приходится постоянно встречаться с различными акустическими феноменами и артефактами. Под артефактом понимают появление на эхограммах изображений реально не существующих структур, равно как и отсутствие на них эхосигналов действительно существующих. В большинстве случаев артефакты исчезают при изменении угла сканирования. Неправильная их интерпретация может

существенно усложнить исследование и привести к ошибочному диагнозу.

Некоторые из артефактов удалить практически невозможно, однако знание физической природы этих акустических явлений, безусловно, поможет избежать диагностических ошибок. Эти обстоятельства в большой степени определяют зависимость результатов исследования от квалификации конкретного врача.

Инвазивные вмешательства под ультразвуковым контролем — метод выбора во многих областях хирургии. Диагностические чрескожные пункции включают аспирационный или полнослойный тканевой забор материала для последующего цитологического, гистологического, бактериологического и биохимического исследования. Лечебно-диагностические вмешательства — диагностические пункции с одновременным введением в очаг лекарственных препаратов.

***Интраоперационное УЗИ* (*ИОУЗИ*)** — метод диагностики, дающий возможность получения информации в ходе хирургического вмешательства. Формированию картины с высоким разрешением не мешают помехи, неизбежно возникающие при чрескожном исследовании в результате интерпозиции мягких тканей, воздуха или костей.

Таким образом, ультразвуковая диагностика при современном уровне её развития, разнообразии и совершенствовании технологий может оказать неоценимую поддержку в диагностике и лечении большей части заболеваний у детей и взрослых. Преимуществами УЗИ являются отсутствие противопоказаний, лучевой нагрузки, высокая разрешающая способность, исследование в реальном времени, к недостаткам следует отнести высокую зависимость от квалификации конкретного врача в процессе исследования и при интерпретации результатов, а также высокую аппаратозависимость.

МАГНИТНО-РЕЗОНАНСНАЯ ТОМОГРАФИЯ

Магнитно-резонансная томография (МРТ) — самый "молодой" метод медицинской визуализации, в основе которого лежит использование явления ядерно-магнитного резонанса. Метод основан на измерении электромагнитного отклика ядер атомов водорода в ответ на их возбуждение определённой комбинацией электромагнитных волн в постоянном магнитном поле высокой напряжённости. Появлению МРТ как метода медицинской визуализации предшествовал ряд физических открытий. В 1882 г. Никола Тесла открыл вращающееся магнитное поле. Это открытие стало фундаментальным в физике, и в 1956 г. международная электротехническая комиссия объявила о введении единицы "Тесла" для измерения магнитной индукции. Все МР-сканеры калибруются в единицах Тесла (Тл).

В 1937 г. профессор Колумбийского университета (Нью-Йорк, США) Изидор Раби проводил исследования образцов, помещённых в сильное магнитное поле. Он установил, что для эффективного поглощения энергии радиочастота внешнего магнитного поля должна иметь определённое значение (частота резонанса), которая определяется особенностями атомного ядра. В 1944 г. И. Раби была присуждена Нобелевская премия по физике. В 1977 г., 3 июля, спустя почти 5 ч после начала исследования, было получено первое изображение среза человеческого тела на первом прототипе МР-сканера. С 1993 г. МРТ обогатилась функциональными исследованиями (фМРТ), позволяющими выявлять активные зоны головного мозга, ответственные за ту или иную мозговую деятельность.

В настоящее время МРТ используется не только в медицине для создания анатомических изображений с пространственным разрешением менее 1 мм, изучения потоков крови, перфузии, диффузии, функций органов, но и в химии, физике, биологии и связанных с ними дисциплинах.

Как известно, ядра атомов состоят из протонов и нейтронов, которые вращаются вокруг своей оси. Поэтому они обладают собственным количеством движения — спином (s). Протоны имеют заряд, при их вращении образуется ток и магнитный момент.

Больше всего в живом организме содержится атомов водорода, ядра которых состоят из одного протона. Ориентация спинов и

магнитных моментов атомов вещества и их поведение зависят от действия внешних магнитных полей. В исходном состоянии спины и моменты ориентированы хаотично, и результирующая намагниченность вещества незначительна. Однако в достаточно сильном магнитном поле B_0 большое число спинов ориентируется вдоль направления магнитного поля. При этом спин подобен магнитной стрелке. Правда, в отличие от неё некоторые спины ориентируются в противоположном направлении, но их меньше (рис. 56).

Если на образец вещества дополнительно подействовать переменным магнитным полем $H_1(t)$, направленным поперечно к полю B_0, то спины ядер при определённых условиях могут отклониться от направления B_0 и прецессировать (вращаться) вокруг него, как волчки. Для этого частота переменного магнитного поля и индукция постоянного магнитного поля должны соотноситься определённым образом (быть связаны равенством Лармора).

➔ Если индукция будет равна 0,12 Тл, то частота магнитного резонанса (МР) для протонов составит 5 МГц, при 1 Тл — 42,6 МГц. Как видим, эти частоты лежат в диапазоне коротких радиоволн, которые считаются безвредными. В очень сильных магнитных полях (до 3 Тл) частота МР может быть достаточно большой — 120 МГц. Но электромагнитные колебания такой частоты ещё не причиняют заметного вреда, особенно учитывая их малое время воздействия.

Импульс $H_1(t)$ называют высокочастотным, или радиочастотным (РЧ). Радиочастотное поле прикладывается в двух вариантах: более короткий импульс, который поворачивает протон на 90°, и более продолжительный, поворачивающий протон на 180°.

По его окончании спины ядер возвращаются в исходное состояние. Этот процесс называется релаксацией. При этом ядра излучают электромагнитные колебания, которые могут быть зарегистрированы.

Интенсивность регистрируемого МР-сигнала определяется четырьмя основными параметрами: протонной плотностью (количеством протонов в исследуемой ткани), временем спин-решёточной релаксации T_1, временем спин-спиновой, или поперечной, релаксации T_2, движением или диффузией исследуемых структур.

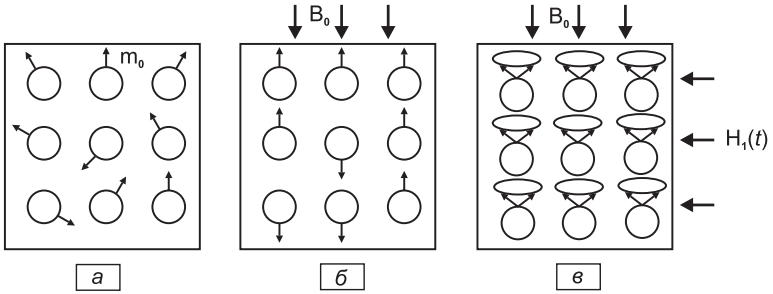

Рис. 56. Принцип регистрации магнитного сигнала в МРТ.
а — исходное хаотическое положение магнитных векторов протонов; *б* — образование суммарного вектора магнитного поля от протонов во внешнем магнитном поле; *в* — изменение ориентации суммарного магнитного вектора от протонов под действием радиоволн, вызывающих ядерный резонанс. $H_1(t)$ — переменное магнитное поле, m_0 — магнитный момент, B_0 — магнитное поле. Адаптировано из: https://www.bestreferat.ru/referat-195354.html

T_1 — время релаксации после 180° РЧ-импульса и T_2 — время релаксации после 90° РЧ-импульса. Как правило, показатель T_1 больше T_2.

С продолжительностью T_1 связана величина МР-сигнала: чем короче T_1, тем сильнее сигнал и тем светлее выглядит данное место изображения на телемониторе. Жировая ткань на томограммах белая, немного темнее головной и спинной мозг, плотные внутренние органы, сосудистые стенки и мышцы. Воздух, кости и кальцификаты практически не дают МР-сигнала, поэтому отображаются чёрным цветом. Мозговая ткань также имеет неоднородное время T_1 — у белого вещества оно иное, чем у серого. T_1 опухолевой ткани отличается от T_1 нормальной ткани того же происхождения. Указанные взаимоотношения времени релаксации T_1 обусловливают возможность получения изображений нормальных и изменённых тканей на томограммах. Однако интенсивность ответного сигнала по-иному связана с продолжительностью T_2: чем короче T_2, тем слабее сигнал и ниже яркость свечения экрана телемонитора. Таким образом, итоговая картина МРТ, полученная на основе регистрации T_2, противоположна МРТ, полученной на основе регистрации T_1 (как негатив позитиву).

В таблице приведена зависимость МР-сигнала от исследуемой ткани (рис. 57).

Таблица. Зависимость МР-сигнала от исследуемой ткани

Объект исследования	Пример	Интенсивность	
		T_1-взвешенный сигнал	T_2-взвешенный сигнал
Газ	Газ в лёгких, придаточных пазухах носа, желудке и кишечнике	Отсутствует	Отсутствует
Ткани, содержащие минералы в большом количестве	Компактное вещество кости, участки обызвествления	Отсутствует	Отсутствует
Слабо минерализированные ткани	Губчатое вещество кости	Средняя или близкая к высокой	Низкая
Коллагеновые ткани	Связки, сухожилия, хрящи, соединительная ткань	Низкая	Низкая
Жир	Жировая ткань	Высокая	Высокая
Паренхиматозные органы, содержащие связанную воду	Печень, поджелудочная железа, надпочечники, мышцы, гиалиновые хрящи	Низкая	Низкая или близкая к средней
Паренхиматозные органы, содержащие свободную жидкость	Щитовидная железа, селезёнка, почки, предстательная железа, яичники, половой член	Низкая	Высокая
Полые органы, содержащие жидкость	Желчный пузырь, мочевой пузырь, простые кисты	Низкая	Высокая
Ткани с низким содержанием белка	Спинномозговая жидкость, моча, отёки	Низкая	Высокая
Ткани с высоким содержанием белка	Синовиальная жидкость, пульпозное ядро межпозвонкового диска, сложные кисты, абсцессы	Средняя	Высокая
Кровь	Кровь в сосудах	Отсутствует	Отсутствует

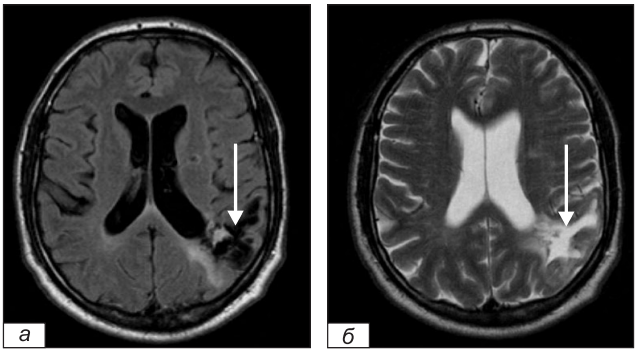

Рис. 57. МРТ головного мозга.
а — T_1-взвешенное изображение, низкоинтенсивный сигнал (стрелка) в левой гемисфере мозга; *б* — T_2-взвешенное изображение, высокоинтенсивный сигнал (стрелка) в левой гемисфере мозга. Кистозное образование после ишемического инсульта. Адаптировано из: Лучевая диагностика и лучевая терапия. Учебное пособие для студентов III курса медико-психологического и медико-диагностического факультетов / под ред. В.А. Овчинникова, В.Н. Волкова. Гродно: ГрГМУ, 2009.

Основными компонентами магнитно-резонансного томографа являются сильный магнит, радиопередатчик, приёмная радиочастотная катушка и компьютер. Внутренняя часть магнита часто сделана в форме туннеля, достаточно большого для размещения внутри него взрослого человека (рис. 58).



Рис. 58. Внешний вид магнитно-резонансного томографа.
Стрелка — приёмная радиочастотная катушка для обследования головного мозга. Адаптировано из: https://avatars.mds.yandex.net/get-altay/374295/2a0000015b1692eb6e2a7bb778a6bec663f/XXL

Стол для пациента имеет автоматическую систему управления движением в продольном и вертикальном направлении.

В современных томографах для создания постоянного магнитного поля применяют или резистивные магниты больших размеров, или сверхпроводящие магниты.

Постоянные магниты могут быть открытой конфигурации, что позволяет проводить исследования в движении, в положении стоя, а также даёт врачам доступ к пациенту во время исследования и возможность провести манипуляции (диагностические, лечебные) под контролем МРТ — так называемую интервенционную МРТ.

В резистивных магнитах поле создаётся пропусканием сильного электрического тока по проводу, намотанному на железный сердечник, и направлено параллельно продольной оси катушки. Резистивные магниты дают сравнительно невысокую напряжённость магнитного поля — около 0,2–0,3 Тл. Установки с такими магнитами имеют небольшие размеры, могут быть размещены в таком же помещении, как рентгенологический кабинет, удобны в эксплуатации. Сверхпроводящие магниты обеспечивают напряжённость магнитного поля до 3,0 Тл. Однако они требуют глубокого охлаждения (до –269°С), что достигается помещением магнита в камеру с жидким гелием. Она находится в камере с жидким азотом, температура которого составляет –196°С, и затем в наружной вакуумной камере. К размещению такого томографа в лечебном учреждении предъявляют очень строгие требования. Необходимы отдельные помещения, тщательно экранированные от внешних магнитных и радиочастотных полей. В гибридных системах для создания магнитного поля используются и проводящие ток катушки, и постоянно намагниченный материал.

Различают градиентные и радиочастотные катушки. Градиентные катушки расположены внутри основного магнита и предназначены для создания контролируемых изменений главного магнитного поля по осям X, Y и Z и пространственной локализации сигнала. Благодаря своей конфигурации они создают управляемое, однородное и линейное изменение поля в определённом направлении, имеют высокую эффективность, низкую индуктивность и сопротивление.

Радиочастотные катушки — один из наиболее важных компонентов, влияющих на качество изображения. Они необходимы для передачи и приёма РЧ-волн, хотя иногда они применяются только для

приёма сигнала. При МР-сканировании используются катушки, способные получать изображение различных частей тела. Существует два типа РЧ-катушек: объёмные и поверхностные. Конструкция объёмной катушки (для головы, колена) гарантирует однородность РЧ-поля внутри неё, при этом объект исследования помещается внутрь объёмной катушки. Поверхностные катушки помещаются непосредственно на область исследования (височно-нижнечелюстной сустав, орбита, плечо и т.п.). Они имеют высокое соотношение сигнал-шум и обеспечивают формирование изображения с очень высоким разрешением. Недостатком таких катушек является быстрая потеря однородности сигнала по мере удаления от катушки.

В зависимости от напряжённости основного магнитного поля томографы классифицируются на:

- сверхнизкие (менее 0,1 Тл),
- низкопольные (0,1–0,4 Тл),
- среднепольные (0,5 Тл),
- высокопольные (1–2 Тл),
- сверхвысокопольные (свыше 2 Тл).

По виду конструкции томографы делятся на открытые и закрытые.

Для МРТ разработаны различные импульсные последовательности, которые в зависимости от цели исследования определяют вклад того или иного параметра в интенсивность изображения исследуемых структур для получения оптимального контраста между нормальными и изменёнными тканями.

Импульсной последовательностью называют выбранный набор определённых РЧ и градиентных импульсов, обычно неоднократно повторяемых во время сканирования, интервал между которыми, их амплитуда и форма определяют характеристики изображений. Импульсные последовательности — это компьютерные программы, контролирующие все параметры работы аппаратуры в процессе измерений.

Параметры исследования задаются в зависимости от области интереса и его целей.

На анализе изменения МР-сигнала при различных типах последовательностей и основываются дифференциально-диагностические возможности МРТ.

Важно отметить условие для получения качественных изображений: исследуемый орган должен находиться в неподвижном

состоянии, поэтому исследования средостения и органов брюшной полости проводят с задержкой дыхания и в автоматическом режиме, запуская сканирование на несколько секунд на фазе выдоха. При МРТ-исследовании желудочно-кишечного тракта используются препараты для снижения перистальтики. Исследование сердца требует дополнительной синхронизации по ЭКГ и дыханию.

МРТ визуализирует МР-сигналы только от протонов водорода, поэтому ткани и объекты, где их очень мало (компактное костное вещество, лёгочная ткань, большинство инородных тел), не видны. Мягкие ткани и жидкостные среды человеческого организма содержат большое количество протонов водорода, и МРТ предназначена для изучения именно их (рис. 59). Но если, например, исследователь видит изображение кости пациента, то никаких противоречий не возникает, так как кость состоит из компактного костного вещества, костного мозга, надкостницы. Именно костный мозг и надкостница, содержащие протоны водорода, видны и подлежат изучению при МРТ.

Анатомические области с малым количеством протонов, например воздух или компактная костная ткань, всегда индуцируют очень слабый МР-сигнал и представляются на изображении тёмными.

МР-изображение может быть существенно улучшено с применением искусственного контрастирования. В зависимости от магнитных свойств МР-контрастные средства подразделяются на парамагнитные и супермагнитные.



Рис. 59. Магнитно-резонансная холангиопанкреатография.

Наиболее широкое клиническое применение получили обладающее парамагнитными свойствами соединения гадолиния. Препараты вводятся внутривенно. Контрастирующий эффект гадолиния обусловлен укорочением времени релаксации T_1 и T_2. В низких дозах преобладает воздействие на T_1, увеличивающее интенсивность сигнала. В высоких дозах преобладает воздействие на T_2 со снижением интенсивности сигнала.

Суперпарамагнитные препараты на основе оксида железа вызывают укорочение релаксации T_2. С увеличением дозы контрастного препарата происходит снижение интенсивности сигнала.

Как и в КТ, пероральные контрастные средства используются при исследованиях органов брюшной полости, чтобы дифференцировать кишечник и нормальные или патологические ткани.

Магнитно-резонансная ангиография (МРА) является очень полезным неинвазивным методом, который может визуализировать как артерии, так и вены. Специальные последовательности, которые зависят от сигнала, полученного от текущей крови, могут быть использованы, в частности, для внутримозговых сосудов (рис. 60). МРА позволяет диагностировать аневризмы аорты, в том числе расслаивающие, получать изображение воротной вены, выявлять заболевания сонных артерий, периферических сосудов, стеноза почечных и брыжеечных артерий, обнаруживать внутричерепные аневризмы и сосудистые мальформации. МРА с использованием внутривенного контрастного вещества является стандартным методом для отображения нормальной анатомии и патологических состояний сосудов, паренхиматозных органов.

Высокая информативность МРТ обусловлена её достоинствами:

1. Особенно высокий тканевый контраст, основанный не на плотности, а на нескольких параметрах, зависящих от ряда физико-химических свойств тканей, и визуализация благодаря этому изменений, которые не дифференцируются при УЗИ и КТ.

2. Возможность управлять контрастом, ставя его в зависимость то от одного, то от другого параметра. Варьируя контрастность, можно выделить одни ткани и детали и подавить изображение других. За счёт этого МРТ впервые позволила визуализировать без контрастирования все мягкотканные структуры суставов.

3. Отсутствие артефактов от костей, нередко перекрывающих мягкотканные структуры при КТ, позволяет без помех визуализировать поражение спинного и базальных отделов головного мозга.

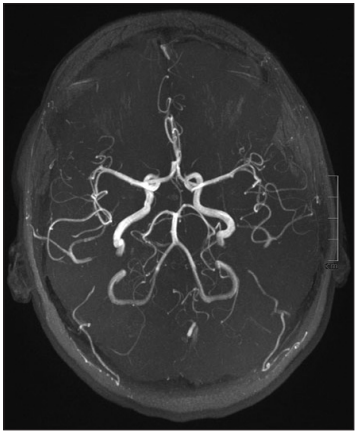

Рис. 60. МРА артерий головного мозга.

4. Мультипланарность — возможность получения изображений в любой плоскости.

5. МРТ имеет и функциональное применение, например, изображение регургитации при клапанных пороках сердца в режиме кино или динамики движений в суставах.

6. МРТ отображает кровоток без искусственного контрастирования. Специальные ангиопрограммы с двухмерным или трёхмерным сбором данных позволяют получить отчётливое изображение крови.

Недостатки МРТ:

1. Плохо отображаются обызвествления.

2. Длительность исследования и наличие артефактов от дыхательных и других движений ограничивают применение МРТ в диагностике заболеваний грудной и брюшной полостей.

МРТ не связано с использованием ионизирующего излучения. Для подавляющего большинства пациентов метод не представляет опасности, но всё же существуют абсолютные и относительные противопоказания для МРТ:

1. Установленные водители ритма или внутриглазничные, внутричерепные и внутрипозвонковые ферромагнитные инородные тела и сосудистые клипсы из ферромагнитных материалов (абсолютное противопоказание).

2. Реанимационные больные — из-за воздействия магнитных полей томографа на системы жизнеобеспечения.

3. Клаустрофобия (составляет примерно 1%), хотя она нередко купируется седативными средствами.

4. Первый триместр беременности.

РАДИОНУКЛИДНАЯ ДИАГНОСТИКА

Радионуклидная диагностика — метод лучевой диагностики, основанный на внешнем измерении (радиометрии) ионизирующего излучения, которое испускает радиоактивный изотоп, введённый в биологический объект.

Диагностику разделяют на исследования *in vitro* и *in vivo*. Исследования *in vitro* чаще всего применяются для определения уровня гормонов в плазме крови радиоиммунными методами. Используется целый ряд связывающих агентов, содержащих в своём составе радионуклид. Обширная область радиоиммунного анализа, обладающая особой спецификой, относится к профессиональному полю лабораторной диагностики, и останется за границей данного методического пособия.

Радионуклидная диагностика *in vivo*, называемая также молекулярной визуализацией или ядерной медициной, основана на внешней радиометрии излучения, которое испускается введённым в организм человека химическим соединением, содержащим в своём составе радиоактивный изотоп (радионуклид). Такое соединение называется радиофармацевтическим препаратом (РФП). Таким образом, РФП состоит из радионуклида и носителя.

РФП обладает несколькими важными свойствами:

- включается в какую-либо функцию организма или отдельного органа;
- содержит в своём составе радиоактивную метку (радионуклид), испускающую излучение, доступное для регистрации внешним датчиком. Поскольку ключевым требованием является возможность регистрации излучения с помощью датчика, расположенного за пределами тела пациента, основным видом ионизирующего излучения, используемым в радионуклидной диагностике, является гамма-излучение, обладающее высокой проникающей способностью;
- не должен отрицательно воздействовоать на организм в применяемых дозировках. "Идеальный" РФП распределяется только в пределах области интереса.

Тропность РФП к органам или тканям может достигаться разными путями. Например, возможно исследование желчеобразующей функции печени (состояния гепатоцитов) и проходимости желчных протоков; в других клинических ситуациях требуется исследование

барьерной функции печени — купферовских клеток. В обоих случаях РФП должен быть тропен к определённым тканям, но бывает и по-другому. Иногда введённый РФП не взаимодействует с тканями организма, например не абсорбируется в желудочно-кишечном тракте, что может быть использовано для оценки пассажа по кишечнику. Таким образом, распределение РФП в теле человека определяет носитель.

Развитие радионуклидной диагностики и её возможности определяются двумя составляющими: техническим обеспечением (совершенствование оборудования) и развитием радиохимии — созданием всё новых РФП, отражающих состояние органов, систем и отдельных тканей человека на клеточном уровне.

В 1927 г. Герман Блюмгарт (Hermann Blumgart), врач из Бостона, предложил метод диагностики объёмов кровообращения у больных сердечной недостаточностью с помощью раствора радиоактивного инертного газа радона. Радионуклид вводился в локтевую вену одной руки, затем с помощью счётчика Гейгера фиксировалось его появление в локтевой вене другой руки (рис. 61). Это соответствовало прохождению крови по всему кровяному руслу и было фактически первым методом клинической радионуклидной диагностики.



Рис. 61. Счётчик Гейгера. Адаптировано из: https://4.bp.blogspot.com/_GNKcJP7dZ6A/SXZmsExrHoI/AAAAAAAABSM/t3N6XY91Ozg/s400/geiger.jpg

Хорошей иллюстрацией использования радиоактивных веществ в медицине является закономерность распределения радиоактивного йода при различных заболеваниях щитовидной железы, выявленная в 1939 г. Д.Г. Гамильтоном (Joseph Gilbert Hamilton). Известно, что щитовидная железа активно захватывает йод, попадающий в организм, независимо от пути его проникновения. Пациенту было предложено принять внутрь раствор ^{131}I, радиоактивность которого была предварительно сосчитана счётчиком Гейгера и принята за 100%. Тем же счётчиком проводились измерения радиоактивности в области щитовидной железы через 2 ч, через 4 ч и через сутки после введения радиоактивного йода. Так, была эмпирически определена норма накопления препарата в щитовидной железе. Если накопление происходило быстрее, чем в норме, то отмечалась гиперфункция щитовидной железы, а если медленнее, то гипофункция.

Этот пример использования радиоактивного индикатора в клинических целях наглядно демонстрирует сущность и возможности радионуклидной диагностики. Несмотря на использование более совершенных регистраторов излучения, современных РФП и радиоактивных меток, принцип регистрации и оценки накопления индикатора именно в функционирующей ткани остаётся неизменным. Для исследования различных органов и тканей применялись следующие радионуклиды: ^{131}I (щитовидная железа, 8 сут), ^{197}Au (печень, 2,7 сут), ^{201}Tl (сердце, 75 ч), ^{135}Xe (лёгкие, 5,2 сут), ^{75}Se (поджелудочная железа).

Открытие искусственной радиоактивности супругами Ирен и Фредерико Жолио-Кюри (Irène и Jean Frédéric Joliot-Curie) и синтез искусственных радионуклидов значительно ускорили развитие радионуклидной диагностики.

В конце 1930 гг. появляются циклотроны, которые позволяют создавать искусственные радионуклидные метки, тем самым намечается дальнейшее существенно новое развитие радионуклидной диагностики.

Оптимальным для проведения исследования был бы препарат с наименьшим периодом полураспада, идеально — несколько часов или минут. Такие препараты практически не могли быть использованы на практике, поскольку для того чтобы доставить необходимую для введения дозу от производителя до пользователя, приходилось бы вывозить дозы препарата, превышающие предельно допустимые уровни во много раз.

На первый взгляд не имеющая решения проблема была преодолена с помощью генераторов радиоактивных изотопов. Принцип работы генератора основан на том, что распад некоторых нестабильных элементов заканчивается не образованием стабильного изотопа, а созданием дочернего, нового нестабильного (радиоактивного) элемента.

➔ В медицинской диагностической практике используются чаще всего две генераторные пары ^{113}Sn — ^{113m}In и ^{99}Mo — ^{99m}Tc (рис. 62).

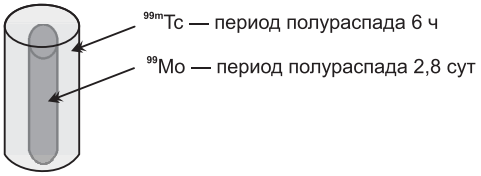

Рис. 62. Схема устройства генератора технеция.

В России используется главным образом изотоп технеция-99м (^{99m}Tc). Этот радионуклид обладает целым рядом свойств, делающих его практически идеальным агентом для радионуклидных исследований: низкой энергей излучения (140 кэВ), небольшим периодом полураспада (6 ч) и свойствами комплексообразователя, что позволяет использовать препарат в качестве метки практически любой молекулы, т.е. общей для различных РФП.

В больнице этот изотоп получают из генератора технеция-99м. Генератор представляет собой защищённую свинцом хроматографическую колонку, на носителе которой сорбирован молибден-99. Молибден-99 претерпевает бета-распад с периодом полураспада 66 ч, превращаясь в технеций-99м, который отсоединяется от носителя и при пропускании физиологического раствора через колонку легко вымывается. Срок службы генератора составляет 1–2 нед., после чего его доставляют к производителю и "заправляют" новой порцией молибдена-99.

➔ Помимо технеция-99м, в сцинтиграфии могут быть использованы изотопы: таллий-201, йод-123, йод-131, индий-111 и некоторые другие. Эти изотопы обычно получают на радиохимическом производстве, вблизи ядерного реактора.

Оборудование для радионуклидной диагностики постоянно развивалось (рис. 63). Изначально для оценки накопления изотопа в органе использовались счётчики Гейгера—Мюллера, регистрировавшие прохождение ионизирующего излучения через герметичную трубку с инертным газом. Такой метод дозиметрии называется ионизационным, поскольку радиация вызывала появление в газе, заполняющем трубку, ионов, устремлявшихся к электродам. Это был первый способ радионуклидного исследования — радиометрия. Радиометрия является основой радионуклидной диагностики во всех её усовершенствованных вариантах.

Важным недостатком радиометрии с помощью счетчиков Гейгера является длительное время ионизации и деионизации ("мёртвое время"), т.е. невозможность изучать этим способом быстро протекающие процессы.

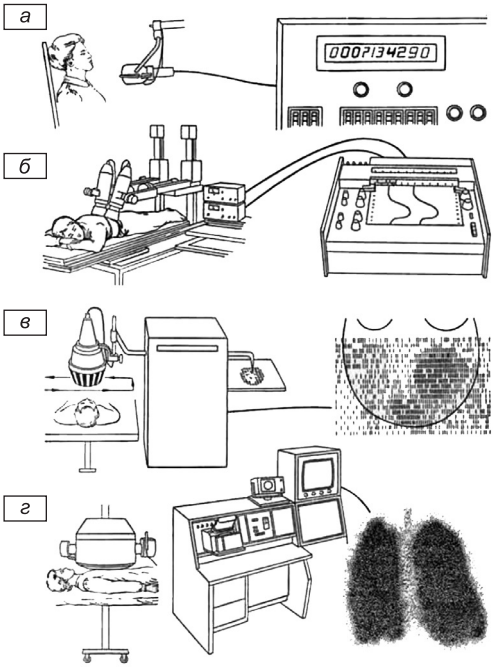

Рис. 63. Развитие методов радионуклидной диагностики.
а — счётчик, *б* — реограф, *в* — сканер, *г* — гамма-камера. Адаптировано из: https://www.medchitalka.ru/pics/2420_1143824018.jpg

Ионизационный метод постепенно был вытеснен сцинтилляционным. Последний основан на том, что некоторые вещества, например кристаллы йодида натрия, способны испускать видимый свет под воздействием ионизирующей радиации. Видимый свет можно усилить и перевести в электрический сигнал посредством специального устройства — фотоэлектронного умножителя (ФЭУ).

"Мёртвое время" при сцинтилляционной регистрации практически отсутствует, так как сравнимо со временем задержки электромагнитного импульса в электрических цепях. Это дало возможность появиться радиографической регистрации быстро протекающих процессов.

Перечисленные методы позволяли получать количественную информацию, строить кривые зависимости активности от времени, но не изображать реальные контуры органа. Первым шагом на пути к визуализации стало появление гамма-сканеров, в которых кристалл и ФЭУ механически передвигались над телом пациента, а интенсивность получаемого сигнала кодировалась цветом и частотой расположения точек на листе бумаги. С момента появления сканирования радионуклидная диагностика стала методом медицинской визуализации.

Настоящий прорыв в области визуализации распределения РФП в тканях совершил Хэл Ангер (Hal Anger), разработавший гамма-камеру (камеру Ангера).

Сцинтиграфия

Изобретённая Ангером камера с момента появления претерпела некоторые технологические изменения, однако, по сути, практически не изменилась. Для регистрации ионизирующего излучения в гамма-камере установлен кристалл сцинтиллятора йодида натрия, активированного таллием. При этом кристалл имеет довольно крупные размеры, достигая по большей стороне 40–50 см.

Электронная схема опроса ФЭУ позволяет определить координаты попадания частицы и вывести их на дисплей прибора. Изображения, полученные на гамма-камере, получили название "сцинтиграммы", а метод — "сцинтиграфия".

С развитием компьютерной техники все гамма-камеры снабжались компьютерами, и сразу же были созданы программы обработки изображения.

Гамма-камеры — простой и относительно дешёвый способ получения радионуклидных изображений. Их основным достоинством является возможность регистрации изображения и его количественного анализа, поскольку интенсивность сигнала в пикселе (в радионуклидной диагностике принято называть это величину "счёт" или "скорость счёта") пропорциональна накопленной радиоактивности в проекции этого пикселя.

Полученное изображение представляет собой матрицу пикселей (например, 64×64, 512×512, 256×1024), в каждом из которых записано количество зарегистрированных импульсов (счёт). Исследование может проводиться в статическом режиме, с регистрацией излучения в каждом пикселе изображения в течение какого-либо промежутка времени, например 10 мин, или до набора определённого счёта (например 500 тыс. импульсов). Кроме того, гамма-камера может работать в динамическом режиме, представляющем собой набор статических кадров, следующих друг за другом (например, 60 кадров по 1 с в течение 1 мин). Динамический режим обычно применяется при исследовании изменяющихся процессов: фильтрации крови в почках, кровотоке, экскреции РФП печенью.

Недостатком гамма-камер является низкая разрешающая способность, которая составляет 5–7 мм, и суммационный характер изображения — наложение различных структур, лежащих на разной глубине (рис. 64).

Однофотонная эмиссионная томография

Для преодоления суммации изображения был разработан метод однофотонной эмиссионной компьютерной томографии (ОФЭКТ). Технически ОФЭКТ-томограф практически идентичен гамма-камере, однако обладает способностью вращаться вокруг объекта исследования, получая множество проекций распределения активности в теле пациента. Применяя к полученным данным метод обратных проекций, как и в рентгеновской КТ, можно получать посрезовое изображение распределения активности в тканях тела человека (рис. 65).





Рис. 64. Рентгенограмма черепа в прямой проекции (*а*), сцинтиграмма костей черепа (*б*). На сцинтиграмме, как и на рентгенограмме, можно указать отдельные анатомические ориентиры, однако распределение РФП в костной ткани зависит не от её плотности, а от скорости протекающих в ней процессов костеобразования.

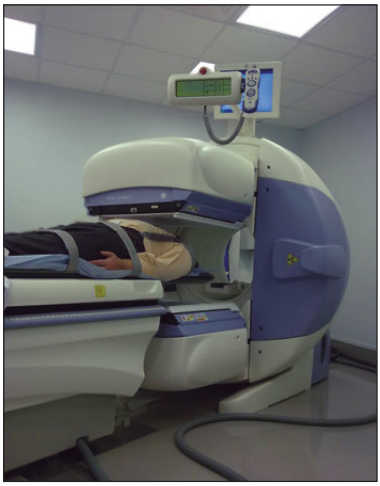

Рис. 65. Однофотонный эмиссионный компьютерный томограф.

ОФЭКТ-томографы в настоящее время обычно комбинируются с рентгеновскими компьютерными томографами и называются ОФЭКТ/КТ. Такие аппараты позволяют не только привязать накопление РФП в организме к конкретным анатомическим структурам, но и скорректировать ослабление излучения радионуклида тканями тела человека по данным КТ.

К недостаткам ОФЭКТ и ОФЭКТ/КТ относят низкую разрешающую способность, которая составляет около 5 мм, длительное время сканирования и ограниченность поля обзора размером кристалла.

Перспективы развития ОФЭКТ и гамма-камер связаны прежде всего с введением новых способов регистрации излучения: не сцинтилляционных кристаллов, а полупроводниковых детекторов, что позволит уменьшить размеры оборудования, увеличить чувствительность к радиоактивному излучению и, возможно, ускорить процедуру сбора данных.

Позитронно-эмиссионная томография

В отличие от ОФЭКТ, изображение объекта в ПЭТ не реконструировано из разных проекций, а изначально представлено в виде серии аксиальных срезов, как и в рентгеновской КТ (рис. 66). Большое количество аксиальных срезов делает возможной реконструкцию объёмного изображения.

➔ В отличие от ОФЭКТ, где при распаде атома возникает один фотон гамма-излучения, в ПЭТ в основе физической модели лежит возникновение двух гамма-квантов, обладающих замечательными параметрами: энергией в 511 кэВ и распространением в противоположных направлениях. При этом физический принцип регистрации изображения основан на том же сцинтилляционном эффекте и преобразовании его в электрический сигнал с помощью ФЭУ. При этом томограф регистрирует импульсы в пределах короткого временного интервала, составляющего 10–20 нс.

Важной особенностью ПЭТ является возможность измерения накопленной радиоактивности в каждом пикселе изображения, а также в любой произвольной области на томограммах, например в органе или новообразовании. Этот параметр, называемый стандартизованным коэффициентом захвата (SUV), не зависит от используемого томографа и введённой дозы, а является количественным показателем, используемым для контроля эффективности лечения опухолей. Так, если при повторном ПЭТ-исследовании с меченым аналогом глюкозы, проведённом после двух циклов химиотерапии

ходжкинской лимфомы, SUV в поражённых лимфатических узлах увеличивается относительно первичного исследования, то применяемая схема химиотерапии неэффективна и требуется её изменить.

В ПЭТ основным изотопом является фтор-18 (^{18}F). Производство этого изотопа чаще всего происходит либо в самой клинике, либо на одном из ближайших предприятий, так как период полураспада фтора-18 составляет всего 110 мин. Производство фтора осуществляется на специальном приборе, который называется циклотрон. Циклотрон является круговым ускорителем частиц, который разгоняет до высокой скорости заряженные частицы, например протоны, и сталкивает их с мишенью. Медицинские циклотроны имеют относительно небольшой размер и могут быть расположены в специально оборудованной части здания. Результатом работы циклотрона является облучённая мишень, содержащая фтор-18, который путём замещения химических групп может быть внедрён в состав органической или неорганической молекулы. Чаще всего в практике ПЭТ используют меченый аналог глюкозы — фтордезоксиглюкозу.

Кроме фтора-18 в практике ПЭТ могут быть использованы изотопы основных составляющих органических молекул: углерода-11, кислорода-15 и азота-13, обладающих очень короткими периодами полураспада и производящихся на циклотронах, а также изотопы рубидия-82 и галлия-67, получаемые с помощью генераторов.

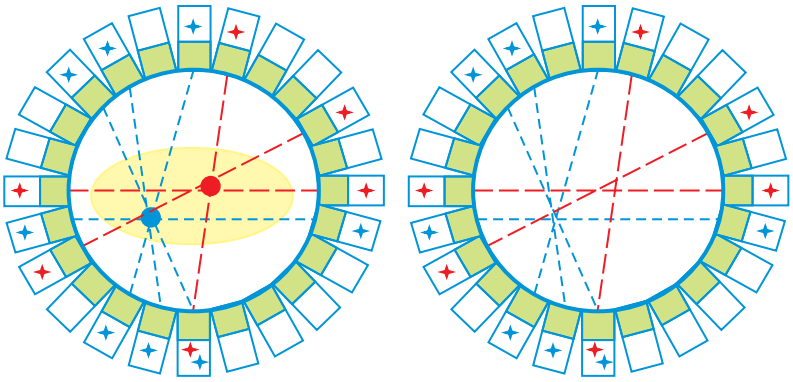

Рис. 66. Принципы реконструкции ПЭТ-изображения.
а — штриховыми линиями отмечены линии ответа для двух источников в ткани тела человека (жёлтый эллипс), звездочками — активированные пары детекторов; *б* — вариант реконструкции положения источников в срезе.

Последние годы в различных научных центрах по всему миру появились аппараты ПЭТ/МРТ. Для обеспечения равномерности магнитного поля внутри аппарата были разработаны специальные детекторы на кремниевых фотоумножителях, позволяющие также увеличить временное разрешение томографов.

Перспективы радионуклидной диагностики связывают с созданием новых специфичных РФП и развитием технологий регистрации излучения. В повседневную практику входят новые РФП.

В области классической сцинтиграфии и ОФЭКТ изменения касаются совершенствования регистрации излучения. Созданы аппараты с полупроводниковыми детекторами излучения. Это позволяет повысить разрешающую способность гамма-камер и уменьшить степень их возможной поломки в связи с отказом от сцинтилляционного кристалла и массива ФЭУ.

Однако следует помнить, что любые самые современные технологии, новые и давно существующие РФП могут быть использованы для решения большого количества специфичных клинических задач только при условии хорошей коммуникации между лечащим врачом и врачом-радиологом.

Клиническое применение радионулидных исследований разнообразно. Радионуклидная диагностика используется для исследования скелета, миокарда, лёгких, щитовидной железы, почек, головного мозга.

Противопоказания общие для всех радионуклидных исследований:

- беременность;
- грудное вскармливание: рекомендовать пациенткам отказ от грудного вскармливания в течение 48 ч после введения РФП.

Сцинтиграфия костей скелета (остеосцинтиграфия) берёт начало от исследований костной ткани с радиоактивным фосфором. Так, было показано, что изотоп фосфора-32 в виде фосфата накапливается в зонах активного роста костной ткани, в частности в эпифизах (рис. 67).

➔ Существование нормальной костной ткани основано на балансе двух процессов: разрушения и восстановления, называемых остеолитическим и остеобластическим соответственно. "Строительство" костной ткани осуществляется остеобластами, а разрушение — остеокластами, функционирующими параллельно,

что обеспечивает нормальную перестройку костной ткани сообразно различиям в механической нагрузке на кость.

Остеокласты разрушают костный матрикс путём синтеза таких ферментов, как щелочная фосфатаза и коллагеназы, что приводит к выходу кальция и фосфатов из костного матрикса. Остеобласты синтезируют органические компоненты межклеточного вещества (матрикс) и выделяют их из клетки через всю поверхность в различных направлениях, что приводит к образованию пещер (лакун), в которых они залегают, превращаясь в остеоциты. Органический матрикс кости импрегнируется кристаллами гидроксиапатита $Ca_{10}(PO_4)_6(OH)$ и аморфным фосфатом кальция $Ca_3(PO_4)$, которые поступают в костную ткань из крови через тканевую жидкость.

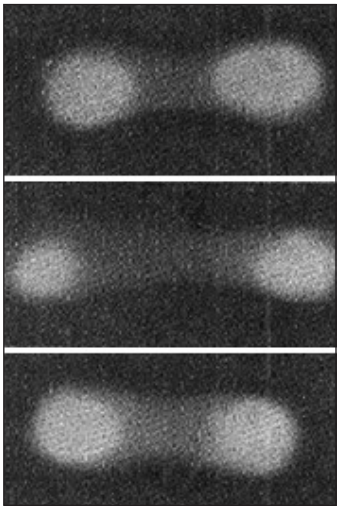

Рис. 67. Авторадиографическое исследование костей цыплёнка, которому предварительно был введён радиоактивный изотоп фосфора-32. В эпифизах костей (светлые участки) накопление фосфора, отражающее его скорость включения в костную ткань, выше, чем в диафизах. Адаптировано из: Франк Г.М. Применение искусственно-радиоактивных веществ в биологии и медицине // Успехи физических наук. 1941. № 25. С. 179–189.

Скорость перестройки костной ткани изменяется при разных физиологических и патологических процессах. Так, увеличение скорости перестройки костной ткани сопутствует травмам костной

ткани, воспалительным процессам в ткани кости и дегенеративным изменениям, в том числе артрозам. Кроме того, нарушение баланса между остеобластическим и остеолитическим процессом вызывают костные метастазы. Для таких опухолей, как рак предстательной железы, более характерны остеобластические метастазы, а миеломная болезнь и костные метастазы меланомы вызывают появление остеолитических метастазов. Опухоли молочной железы, лёгкого и некоторые другие приводят к возникновению смешанных метастазов, содержащих как литический, так и бластический компонент.

В настоящее время 40% всех радионуклидных исследований скелета проводится для исключения метастатического поражения.

РФП, используемые сегодня в остеосцинтиграфии, представляют собой фосфатные комплексы технеция, которые включаются в остеобластические процессы.

Показания к радионуклидному исследованию скелета:

➤ Первичные опухоли костей — для оценки распространённости опухоли, ответа на терапию и контроля эффективности лечения.

➤ Метастатическое поражение костей — для определения стадии опухоли, выявления костных метастазов и их распространённости, контроля эффективности проводимой химиотерапии в отношении костных метастазов; не рекомендуется использовать для оценки миеломной болезни и меланомы.

➤ Остеомиелит — для оценки его распространённости и динамики в процессе лечения.

➤ Определение раннего закрытия зон роста.

➤ Травматическое повреждение — определение функциональной активности костной мозоли.

➔ Аваскулярный некроз — преимущественно в ранних стадиях для верификации заболевания, контроля течения заболевания.
Болезнь Педжета, фиброзная дисплазия — для оценки распространённости заболевания.
Артропатии — для определения степени распространённости заболевания.
Стресс-переломы — для локализации переломов.
Определение нестабильности протезов суставов, металлоконструкций.
Определение жизнеспособности костных имплантатов.

Специальной подготовки к проведению процедуры не требуется. В течение первого часа после введения РФП и после исследования пациенту рекомендуют пить большое количество воды для ускорения выведения РФП из мягких тканей.

➔ Методика заключается в том, что РФП вводится внутривенно в дозе 555–1100 МБк в зависимости от возраста, веса и телосложения пациента. Пожилым и тучным пациентам может потребоваться большая доза.

При диагностике воспалительных изменений и инфарктов костной ткани исследование обычно проводят в виде трёхфазной сцинтиграфии. В первую фазу исследования пациент укладывается на стол гамма-камеры или ОФЭКТ-томографа таким образом, чтобы зона предполагаемых патологических изменений находилась под детектором гамма-камеры. После этого вводится препарат внутривенно болюсно и одновременно включается запись кадров в динамическом режиме в течение 1 мин с частотой записи 30–60 кадров в мин. Через 10 мин после введения РФП собирается статическое изображение кровенаполнения в течение 5–7 мин. Эти фазы предназначены для оценки кровотока в кости и прилежащих мягких тканях. Через 3–4 ч после введения РФП пациент снова укладывается под детектором гамма-камеры и производятся статические снимки всех отделов скелета или сканирование в режиме "всё тело", при котором пациент вместе со столом томографа медленно двигается вдоль детектора.

При проведении диагностики онкологических заболеваний, метастатического поражения костей скелета исследование начинают через 3–4 ч после введения РФП, без оценки кровотока и кровенаполнения.

Перед началом отсроченной фазы исследования пациенту рекомендуется опорожнить мочевой пузырь. По результатам ОФЭКТ или ОФЭКТ/КТ для уточнения локализации выявленных очагов повышенного накопления РФП могут быть дополнительно сделаны боковые и косые проекции в любой интересующей зоне.

Варианты нормального распределения РФП в костях скелета разнообразны. Обычно нормальное распределение РФП симметрично и относительно равномерно в костях скелета, пропорционально

их массе и размерам. В норме отмечается относительно повышенное накопление РФП в проекции костей лицевого черепа, акромиально-ключичного сустава, ключично-грудинных сочленений, угла грудины, крестцово-подвздошных сочленений (рис. 68). Кроме того, у детей и молодых людей сохраняется повышенное накопление РФП в зонах роста костей. Вне костной ткани накопление РФП определяется в почках, мочевом пузыре, реже в печени и селезёнке.

➔ У полных и пожилых пациентов, а также пациентов с заболеваниями почек накопление РФП в костях скелета может снижаться.

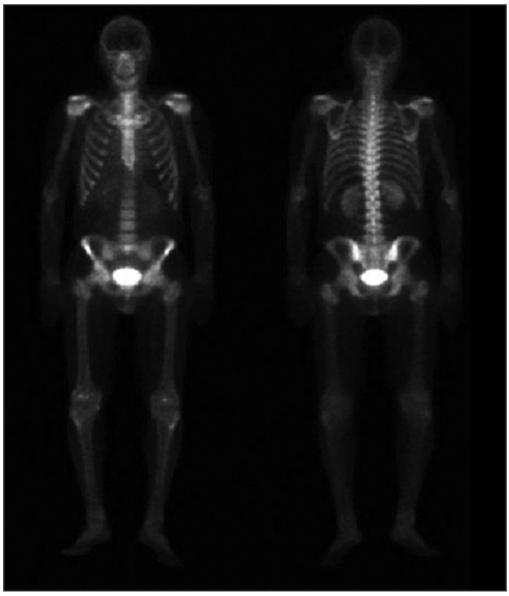

Рис. 68. Сцинтиграмма костей скелета в режиме "всё тело" через 3 ч после введения РФП. Определяется симметричное распределение РФП в костях скелета, относительно повышенное в проекции плечевых суставов, угла грудины. РФП определяется в мочевом пузыре и затрудняет визуализацию лонных костей и их сочленения.

Диагностика множественного метастатического поражения костей скелета обычно не вызывает затруднений. Костные метастазы на сцинтиграмме будут выглядеть как очаги повышенного накопления (гиперфиксации) РФП, расположенные диффузно в костях скелета (рис. 69).

➔ При большом количестве метастазов накопление РФП в них столь велико, что на этом фоне практически не определяется накопление РФП в почках и мочевом пузыре. Такую сцинтиграмму называют "суперскан" (рис. 70).

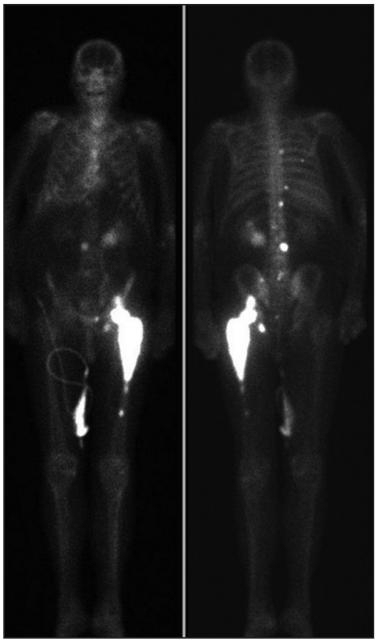

Рис. 69. Сцинтиграфия костей скелета пациента 72 лет с верифицированным раком предстательной железы. Множественное метастатическое поражение костей скелета: позвонков грудного и поясничного отделов, рёбер, костей таза, проксимальной трети левой бедренной кости. Определяется также заполненный мочой нефростомический катетер.

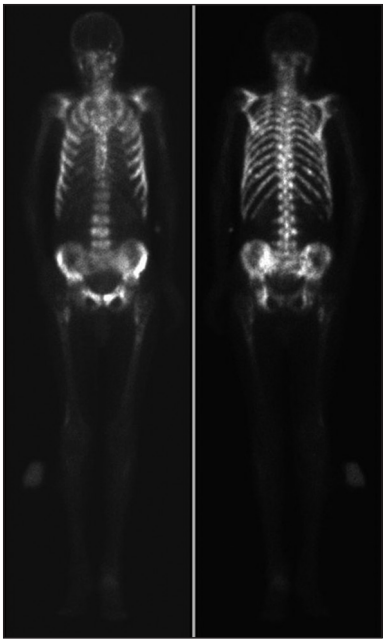

Рис. 70. Сцинтиграмма костей скелета. Мужчина 66 лет с верифицированным раком предстательной железы. Множественные метастазы в кости скелета: рёбра, таз, позвонки. Неоднородность и асимметрия накопления РФП в костях скелета, отсутствие визуализации почек.

В случае выявления одиночного очага гиперфиксации препарата следует в первую очередь исключить возможные неонкологические причины его появления, включая травматические и воспалительные изменения костной ткани. Частыми поражениями такого рода, особенно у пожилых людей, являются переломы рёбер. Одиночный

очаг в ребре, даже при наличии онкологического анамнеза у пациента, следует трактовать как вероятный перелом, а не метастаз до тех пор, пока другими методами исследования не будет доказано обратное.

Для большого числа онкологических заболеваний метастазирование происходит преимущественно в кости осевого скелета или в проксимальные участки костей конечностей, поэтому одиночный очаг гиперфиксации РФП в дистальных отделах конечностей с меньшей вероятностью окажется метастатическим поражением (рис. 71).

Высокая чувствительность сцинтиграфии костей скелета к воспалительным изменениям костной ткани приводит к визуализации гиперфиксации РФП в проекции суставов, особенно в острую фазу воспаления (рис. 72).

➔ Помимо очагов гиперфиксации РФП иногда выявляются очаги сниженного или полностью отсутствующего накопления РФП (гипофиксации). Вокруг этих очагов может наблюдаться ободок гиперфиксации РФП. В первую очередь такие очаги характерны для крупных литических и смешанных метастазов, ранних стадий костных инфарктов и участков отсутствующей костной ткани вследствие протезирования или иного лечения. По сравнению с очагами гиперфиксации очаги гипофиксации менее заметны, особенно при небольшом размере.

Второй по частоте применения методикой радионуклидной диагностики является сцинтиграфия миокарда, которая в настоящее время практически повсеместно заменена ОФЭКТ миокарда.

После внутривенного введения РФП происходит его распределение в миокарде пропорционально объёму коронарного кровотока, что позволяет выявить зоны его снижения. Наибольшую эффективность имеет сопоставление результатов такой оценки в покое и при физической или фармакологической нагрузке, так как позволяет верифицировать ишемическую болезнь и определить не только её распространённость, но и прогноз заболевания и наличие показаний к коронарографии и стентированию.

➔ Для исследования миокарда используют вещества, которые отражают метаболизм миокардиоцитов, связываясь с митохондриями в клетках. РФП распределяются пропорционально коронарному

кровотоку и позволяют получить "одномоментное фото" перфузии миокарда в момент введения.

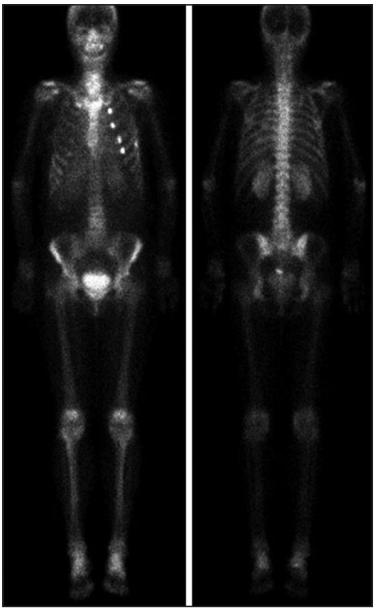

Рис. 71. Сцинтиграмма костей скелета женщины 57 лет с верифицированным раком левой молочной железы. Очаги гиперфиксации РФП в проекции передних отрезков II ребра справа, III–V рёбер слева соответствуют переломам рёбер, полученным при ДТП 3 мес назад. Характерное расположение такого рода переломов вдоль ремня безопасности получило в англоязычной литературе название seat belt sign. Признаков метастатического поражения костей скелета нет.

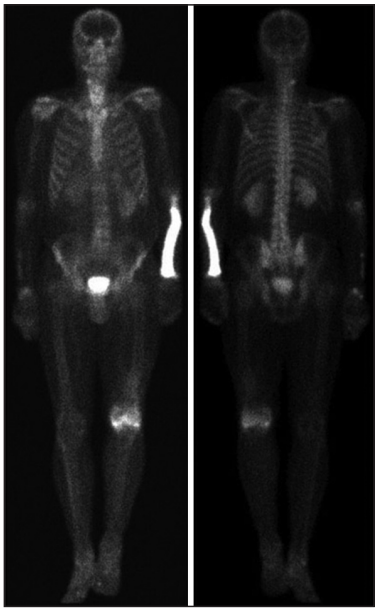

Рис. 72. Сцинтиграмма костей скелета пациента 65 лет с верифицированным раком предстательной железы. Определяется гиперфиксация РФП в проекции левого коленного сустава, обусловленная воспалительными изменениями (артрит, гонартроз). Гиперфиксация в проекции левой лучевой кости обусловлена в первую очередь протекающей болезнью Педжета, верифицированной гистологически, в меньшей степени — перенесённым более года назад переломом этой кости. Признаков метастатического поражения костей скелета нет.

Однако эти зоны могут представлять собой живые кардиомиоциты, повреждение которых обратимо (так называемый гибернированный или "спящий" миокард). С целью оценки жизнеспособности миокарда рационально применить изотоп таллия-201 в

виде иона. Таллий по своим параметрам распределения в организме схож с калием, активно накапливается в миокарде через 5–15 мин после введения, однако, в отличие от МИБИ и тетрофосмина, перераспределяется через несколько часов в зоны с жизнеспособным миокардом.

Сказанное про таллий-201 во многом будет верно и для изотопа рубидия-82, применяемого в оценке коронарного кровотока методом ПЭТ. Выбор РФП для проведения исследования зависит от поставленной цели исследования и доступности конкретного изотопа и оборудования.

Показания к радионуклидному исследованию миокарда:

- выявление и дифференциальная диагностика стабильной и преходящей ишемии миокарда;
- локализация, оценка распространённости и глубины рубцовых, фиброзных изменений миокарда;
- оценка жизнеспособности миокарда;
- оценка сократительной функции миокарда.

Ведущим показанием является ишемическая болезнь сердца, при которой ОФЭКТ миокарда позволяет оценить существующие дефекты перфузии и целесообразность проведения ангиохирургических вмешательств (таких как ангиопластика, коронарография, аортокоронарное шунтирование), определить прогноз заболевания и проводить динамический контроль состояния миокарда на фоне лечения.

Пробы с физической нагрузкой противопоказаны при тяжёлых нарушениях проводимости, остром инфаркте миокарда, нарушениях ритма сердца.

➔ Лучевая нагрузка при сцинтиграфии миокарда в покое и с нагрузочными пробами является достаточно высокой (до 16 мЗв), что должно быть принято во внимание врачом, рекомендующим исследование.

За 12 ч до исследования пациент должен отказаться от курения и употребления спиртных напитков, крепкого чая и кофе, а также воздержаться от приёма пищи в течение минимум 2 ч до исследования. При проведении нагрузочных проб за 48 ч до исследования отменяются бета-блокаторы.

Исследование в состоянии покоя при использовании ^{99m}Tc-МИБИ или ^{99m}Tc-тетрофосмина проводится через 30–60 мин после внутривенного введения РФП в режиме ОФЭКТ. При этом сбор импульсов производится на каждый из детекторов в 60–120 проекциях.

➔ При использовании синхронизованной ОФЭКТ миокарда на основании данных электрокардиографа сердечный цикл (определяется по зубцам *R*–*R*) разделяется на 8–16 временных интервалов, для каждого временного интервала собирается отдельный набор кадров, что позволяет после реконструкции изображения получить динамическую картину движения стенок. Это даёт возможность оценить сердечные объёмы и зоны гипокинезии во время исследования.

Исследование с физической или фармакологической нагрузкой проводится для того, чтобы вызвать рост энергетических потребностей миокарда. Наиболее безопасным методом нагрузки считается велоэргометрия, при которой пациент должен вращать педали прибора с возрастающей нагрузкой. При этом нормальные, не стенозированные сосуды расширяются, что компенсирует растущие потребности кардиомиоцитов в кислороде и энергетическом субстрате. Стенозированные сосуды лишены способности к расширению в зонах, кровоснабжаемых ими, дистальнее места стеноза будет определяться снижение накопления РФП (дефект перфузии).

➔ РФП в этом случае вводится внутривенно на пике физической нагрузки. Через 30–40 мин после введения РФП исследование на томографе проводится по тому же принципу, что и исследование в покое. В дальнейшем проводится реконструкция изображения. При реконструкции данные восстанавливаются в виде томографических срезов, выполненных по осям сердца (рис. 73). Это позволяет визуально оценить накопление РФП в ткани сердца.

В норме распределение РФП в миокарде равномерное.

➔ Накопление РФП может быть несколько сниженным в проекции верхушки, переднеперегородочной области и базальных отделов перегородки в связи с меньшей толщиной миокар-

да (рис. 74). При анализе перфузионной полярной карты для каждого из сегментов определяется балл от 0 до 4, где 0 — сохранная перфузия, 1 — возможное нарушение перфузии, 2 — умеренное нарушение перфузии, 3 — выраженное нарушение перфузии, 4 — отсутствие (дефект) перфузии, после чего все полученные баллы суммируются. Сумма баллов, полученная при анализе изображения с нагрузочной пробой, называется summary stress score (SSS) и имеет прогностическую ценность. В норме SSS меньше 3; если составляет от 4 до 8, то риск сердечно-сосудистых катастроф низкий, от 8 до 13 — средний, а свыше 13 — высокий.

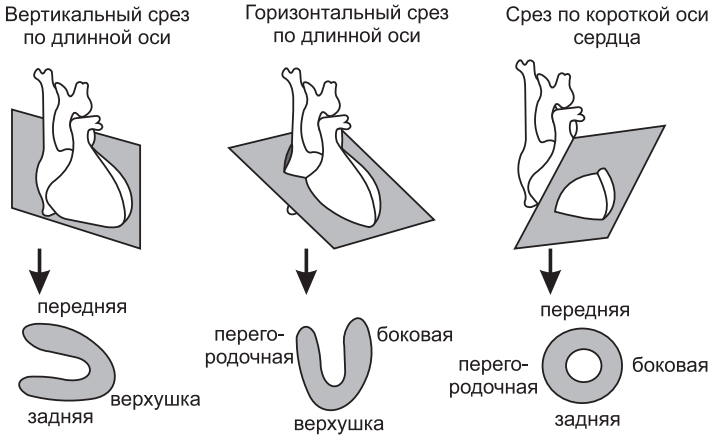

Рис. 73. Отображение миокарда в виде срезов при ОФЭКТ миокарда. Адаптировано из https://slide-share.ru/slide/3142243.jpeg

При обнаружении дефекта перфузии следует определить его расположение, степень выраженности и обратимость, т.е. отсутствие дефекта перфузии при исследовании в покое, в то время как он обнаруживается при нагрузочном исследовании (рис. 75). Необратимые (стабильные) дефекты перфузии обычно трактуются как рубцовые повреждения миокарда, ангиохирургическое вмешательство при которых нерационально.

Вентиляционно-перфузионное исследование лёгких — это две отдельные диагностические процедуры, результаты которых оценивают совместно.

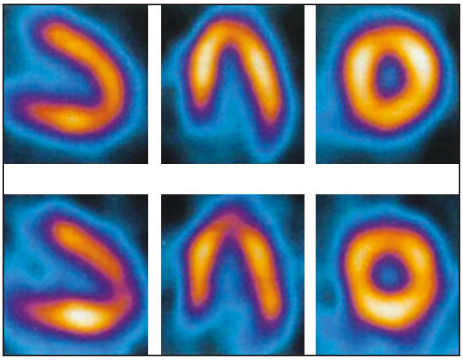

Рис. 74. Результаты нормальной нагрузочной ОФЭКТ миокарда. Адаптировано из https://cf2.ppt-online.org/files2/slide/6/6X3qr29mjJDPClUVMecR4gBl8GaOoTdwnvb1FzEiH/slide-8.jpg

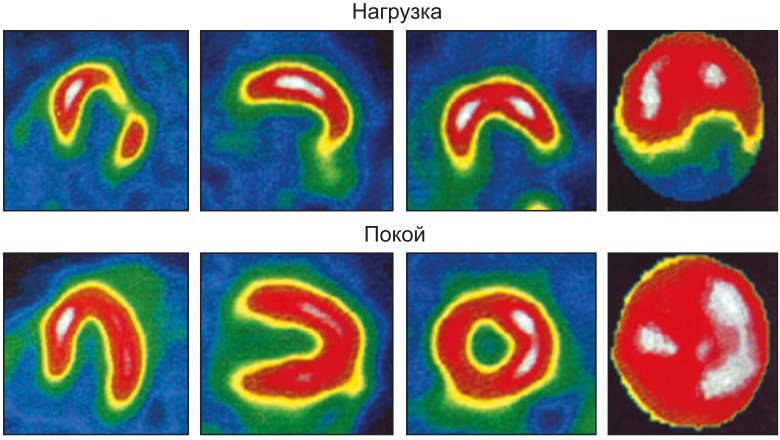

Рис. 75. ОФЭКТ миокарда, полностью обратимый дефект перфузии. Адаптировано из: https://cf2.ppt-online.org/files2/slide/b/bWYRtexfGgTV21nSLUNJHCEDk6M47wFOhpdP8XIav/slide-52.jpg

Перфузионная сцинтиграфия изучает капиллярный кровоток малого круга кровообращения. Внутривенно (в локтевую вену) вводится препарат меченных технецием-99м макроагрегатов человеческого альбумина (^{99m}Tc-МАА). Размеры частиц этого препарата больше диаметра капилляров, поэтому, продвигаясь с током крови, они задерживаются в первых капиллярах на своём пути, т.е. в капиллярах малого круга. РФП эмболизирует менее 1% от общего

числа капилляров. Постепенно молекулы РФП распадаются, восстанавливая кровоток. Гамма-камера улавливает излучение РФП, и на дисплее получается пространственное изображение функционирующего капиллярного русла. Для исследования достаточно включения незначительной части из ≈280 млн лёгочных капилляров.

Через несколько часов частицы альбумина (микросферы или макроагрегаты) распадаются, поэтому исследование безопасно. В норме распределение РФП над лёгочным полем должно быть равномерно, возрастая сверху вниз, накопление в правом лёгком на 5–10% выше, чем в левом. По результатам исследования можно обсчитать накопление РФП (интенсивность кровотока) в разных отделах лёгких. При нарушении целостности сосуда РФП выходит за его пределы.

Показания к перфузионной сцинтиграфии определяются по результатам клинико-лабораторного, в ряде случаев рентгенологического исследования:

- подозрение на тромбоэмболию лёгочной артерии (ТЭЛА);
- подозрение на лёгочное кровотечение;
- определение распространённости патологического процесса в ткани лёгкого.

Для вентиляционного исследования применяется газообразный аэрозольный РФП. Одним из наиболее часто используемых препаратов такого рода является инертный газ ксенон-133.

➔ Отличная от технеция-99м энергия излучения (81 кэВ) позволяет проводить вентиляционное и перфузионное исследования практически параллельно. Также может быть использован другой инертный газ — криптон-81м. Для вентиляционного сканирования может быть применён аэрозоль на основе технеция-99м — технегаз, однако для этого требуется приобретение специального оборудования.

Вдыхание инертных газов ^{133}Xe с последующей регистрацией на гамма-камере позволяет обнаружить зоны обструкции бронхов.

Эти газы не проникают через альвеолярно-клеточную мембрану, поэтому результаты исследования отражают состояние только бронхиального дерева. Определяется нарушение проходимости не только крупных (доступных бронхоскопии), но и мельчайших бронхов.

Показания к вентиляционной сцинтиграфии:

- при подозрении на ТЭЛА (в сочетании с перфузионной сцинтиграфией);
- определение объёма и выраженности нарушения бронхиальной проходимости при хронических обструктивных болезнях лёгких.

Основным показанием к проведению вентиляционно-перфузионной сцинтиграфии является оценка вероятности ТЭЛА. Кроме того, она может быть использована при оценке эффективности лечения ТЭЛА, оценке лёгочного трансплантата и косвенной оценке функции лёгких перед оперативным вмешательством или при паренхиматозных заболеваниях, например муковисцидозе.

Вентиляционно-перфузионная сцинтиграфия является методом выбора в диагностике ТЭЛА, если недоступна или противопоказана КТ-ангиография.

Перфузионную сцинтиграфию проводят в течение 5–15 мин после внутривенного введения 40–150 МБк меченых макроагрегатов альбумина (^{99m}Tc-МАА). При исследовании получают переднюю и заднюю прямые проекции, боковые, передние и задние косые проекции с каждой стороны до набора 200–700 тыс. импульсов в каждой проекции (рис. 76). Исследование может быть дополнено ОФЭКТ/КТ.

Вентиляционная сцинтиграфия с инертными газами осуществляется однократным вдыханием радиоактивного газа с последующей регистрацией сцинтиграмм, а затем постоянным дыханием до достижения равновесного состояния и повторной регистрацией сцинтиграмм.

Интерпретация результатов вентиляционно-перфузионной сцинтиграфии состоит в определении дефектов перфузии, дефектов вентиляции, их локализации и совпадения или несовпадения.

➔ Дефект перфузии, соответствующий зоне сохранной вентиляции, называется несовпадением (mismatch) и характерен для острой и хронической эмболии ветви лёгочной артерии, обструкции кровотока опухолью или является последствием лучевой терапии. Совпадающие дефекты (match) могут быть обусловлены ателектазом сегмента лёгкого, сокращением перфузии в ответ на гиповентиляцию и некоторыми другими причинами (рис. 77).

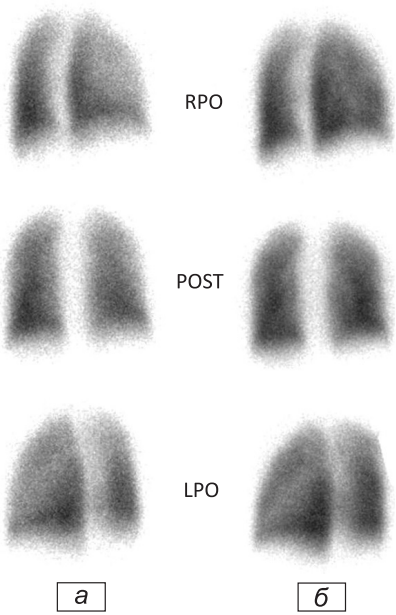

Рис. 76. Вентиляционная (*а*) и перфузионная (*б*) сцинтиграммы лёгких, отражающие нормальное распределение в них РФП. Относительно повышенное накопление РФП в проекции базальных сегментов лёгких обусловлено увеличенным притоком к ним крови под действием гравитации. Заимствовано из: Seferian A., Helal B., Jais X., Girerd B., Price L.C., Gunther S., Savale L., Dorfmüller P., Parent F., Sitbon O., Humbert M., Simonneau G., Montani D. Ventilation/perfusion lung scan in pulmonary veno-occlusive disease // Eur. Respir. J. 2012. Vol. 40, N 1. P. 75–83.

Радионуклидные исследования щитовидной железы были одними из первых, прочно вошедших в клиническую практику с 1939 г., когда Дж. Гамильтон обнаружил повышенное накопление йода-131 в щитовидной железе.

Зоб является одним из основных заболеваний щитовидной железы, которые могут быть выявлены с помощью радионуклидной диагностики. Зобом называют увеличение щитовидной железы, превышающее нормальные значения. Зоб может быть диффузным (гиперплазия всей ткани щитовидной железы), одно- или многоузловым (гиперплазия ткани в узлах) или диффузно-узловым. Кроме того, при повышении уровня тиреоидных гормонов в крови и снижении уровня тиреотропного гормона (ТТГ) развивается состояние, называемое тиреотоксикоз.

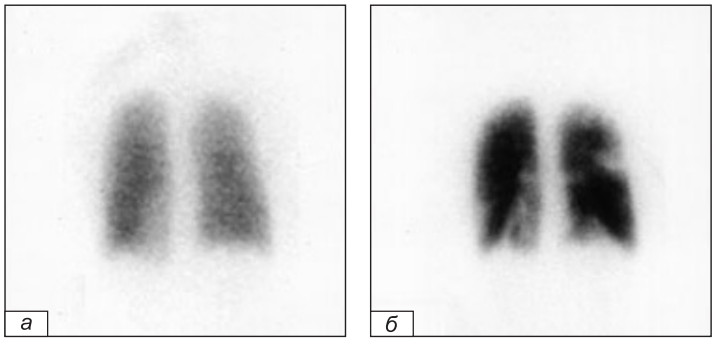

Рис. 77. Вентиляционная (*а*) и перфузионная (*б*) сцинтиграммы лёгких в прямой задней проекции.
а — отмечается равномерная перфузия в лёгких, снижение накопления РФП в нижних медиальных отделах левого лёгкого обусловлено расположением сердца; *б* — в правом и левом лёгком отмечаются множественные сегментарные и субсегментарные дефекты перфузии клиновидной формы, характерные для тромбоэмболии ветвей лёгочной артерии. Адаптировано из: Pulmonary Embolism in a Woman Taking Oral Contraceptives and Valdecoxib // PLoS Medicine. 2005. Vol. 2, N 7. e197. doi:10.1371/journal.pmed.0020197

Кроме зоба, радионуклидные методы могут применяться в диагностике опухолей щитовидной железы и дифференциальной диагностике тиреоидитов.

Йод-131 исторически был первым препаратом, применённым для оценки функции щитовидной железы. Однако в связи с наличием у него бета-распада в настоящее время на смену ему пришёл йод-123 для сцинтиграфии или ОФЭКТ и йод-124 для ПЭТ.

Вне зависимости от вида изотопа радиоактивный йод после внутривенного или перорального введения распределяется в организме. В щитовидной железе радиоактивный йод связывается с тиреоглобулином и участвует в синтезе гормонов щитовидной железы. Помимо щитовидной железы, йод накапливается в клетках слизистой желудка и слюнных желёз.

В настоящее время для оценки функции щитовидной железы также используется пертехнетат, содержащий технеций-99м, который не связывается тиреоглобулином, а постепенно вымывается.

Обычным показанием является оценка функционального состояния узла щитовидной железы, дифференциальная диагностика причин тиреотоксикоза и локализация узлов перед биопсией. Кроме того, радионуклидная диагностика может дифференцировать

некоторые виды тиреоидитов (например, амиодарониндуцированные тиреоидиты) и выявлять эктопически расположенную ткань щитовидной железы.

Препарат технеция-99м вводится внутривенно. Сцинтиграммы в статическом режиме производятся на 15–20-й минуте после введения РФП. Поскольку пертехнетат не органифицируется, на его захват не будут влиять подавляющие щитовидную железу агенты, такие как мерказолил.

Если исследование будет проводиться с йодидами, то пациент не должен принимать препараты йода и йодсодержащие продукты в течение последних 3–4 нед (растворы йода, в том числе наружно, ламинарию и препарат амиодарон, в котором в большом количестве содержится йод).

Препарат йода-123 вводится перорально в виде капсулы. Сцинтиграммы щитовидной железы и всего тела производятся через 4–6 и 24 ч после введения РФП.

Щитовидная железа на сцинтиграмме должна визуализироваться в виде двух долей, иногда с дополнительной пирамидальной долей, относительно равномерно накапливающих РФП (рис. 78). Перешеек может визуализироваться не всегда.

➔ При этом уровень накопления РФП в щитовидной железе должен быть не более чем в 3–4 раза выше, чем в слюнных железах.

Очаги повышенной фиксации РФП отражают те участки, в которых йодпоглотительная функция щитовидной железы повышена. Такие участки называют горячими узлами. Горячие узлы обычно отражают доброкачественные процессы, но в редких случаях могут соответствовать дифференцированным формам рака щитовидной железы (рис. 79).

Участки гипофиксации РФП, холодные узлы, могут быть обусловлены кистами, скоплениями коллоида, рубцами после перенесённого тиреоидита и злокачественными низкодифференцированными опухолями (рис. 80).

➔ Холодные узлы как и горячие, нечасто оказываются злокачественными, однако существует правило, что при многоузловом зобе с ведущим холодным узлом узел должен быть пунктирован и исследован гистологически.

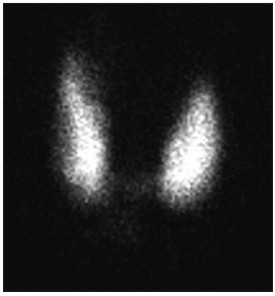

Рис. 78. Сцинтиграмма щитовидной железы в прямой передней проекции в норме.



Рис. 79. Сцинтиграммы щитовидной железы в передней прямой проекции.
а — единичный очаг гиперфиксации (горячий узел) в нижнем полюсе левой доли щитовидной железы (автономная аденома, болезнь Пламмера); *б* — три очага гиперфиксации РФП, расположенные в ложе щитовидной железы, при этом визуализация ткани щитовидной железы практически невозможна. Накопление РФП в очагах значительно превышает его накопление в слюнных железах.

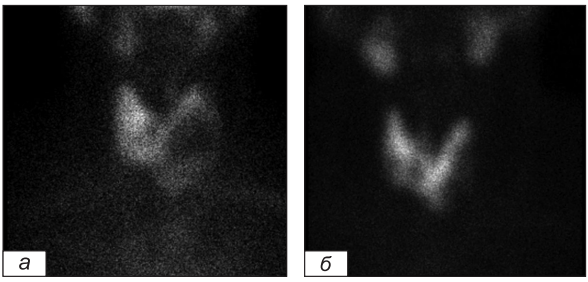

Рис. 80. Сцинтиграммы щитовидных желёз в прямой передней проекции.
а — в левой доле щитовидной железы определяется крупный одиночный узел, занимающий практически всю долю; *б* — два сливающихся холодных узла левой доли и два холодных узла в нижней трети правой доли. В обоих случаях определяется участок гиперфиксации РФП между долями над перешейком, соответствующий пирамидальной доле.

Диффузный токсический зоб проявляется высоким захватом РФП щитовидной железой без очаговой гиперфиксации (рис. 81).

При тиреоидитах накопление РФП в проекции железы будет резко снижено или даже полностью отсутствовать (рис. 82). В этом случае следует исключить возможное влияние принимаемых препаратов йода и хирургические вмешательства на щитовидной железе.

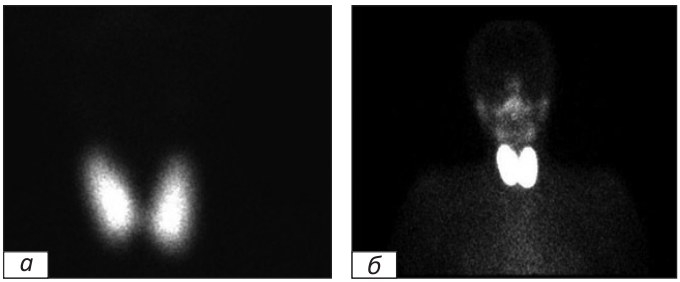

Рис. 81. Сцинтиграфия щитовидной железы в передней прямой проекции.
а — увеличенное изображение, *б* — выраженная диффузная гиперфиксация РФП в обеих долях щитовидной железы, на фоне которой слабо визуализируются слюнные железы. Такое накопление РФП характерно для диффузного токсического зоба (Базедова болезнь, болезнь Грейвса).

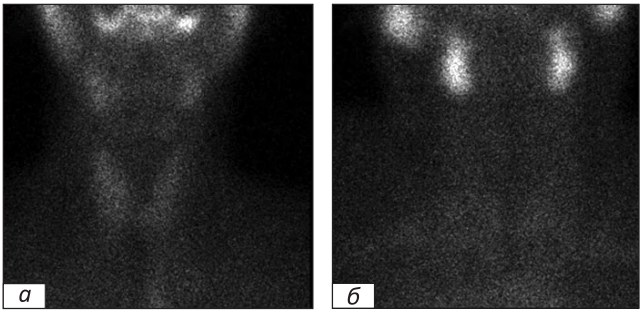

Рис. 82. Сцинтиграммы щитовидной железы в передней прямой проекции. Характерное проявление многих тиреоидитов — сниженное накопление РФП в щитовидной железе.
а — контуры щитовидной железы определяются слабо, *б* — не определяются совсем.

Радионуклидная диагностика заболеваний почек достаточно разнообразна и в зависимости от применяемого РФП может предоставить ценные сведения о разных отделах мочевыводящего тракта и функциональном состоянии почек.

В настоящее время для исследования почек применяются препараты на основе технеция-99м.

Технеций, связанный с димеркаптоянтарной кислотой (^{99m}Tc-ДМЯК, чаще ^{99m}Tc-DMSA), накапливается в проксимальных канальцах нефронов почек. При повреждении канальцев или нарушении реабсорбции из просвета канальца накопление РФП снижается. Препарат на длительное время остаётся в почке, позволяя проводить статическую нефросцинтиграфию.

Технеций, связанный с диэтилентриаминпентауксусной кислотой (^{99m}Tc-ДТПА), выводится исключительно клубочковой фильтрацией, не разлагаясь в организме и не взаимодействуя фармакологически, что делает этот РФП практически идеальным для оценки скорости клубочковой фильтрации раздельно для каждой почки. Кроме того, серийная съёмка в течение 20–30 мин позволяет оценить состояние мочевыводящей системы в рамках динамической нефросцинтиграфии.

Другим РФП для проведения динамической нефросцинтиграфии является меченный технецием меркаптоацетилтриглицин (^{99m}Tc-МАГ3), его используют для оценки эффективного почечного кровотока. Он более эффективен для динамической нефросцинтиграфии у детей с выраженной почечной недостаточностью.

Показания к применению:

- Статическая нефросцинтиграфия с ^{99m}Tc-ДМЯК: обнаружение очаговых изменений коркового вещества, острый пиелонефрит, аномалии развития почки, подтверждение нефункционирующей поликистозной почки.
- Динамическая нефросцинтиграфия с ^{99m}Tc-ДТПА или ^{99m}Tc-МАГ3: оценка скорости клубочковой фильтрации или эффективного почечного кровотока, оценка функционального состояния почек перед хирургическим вмешательством, оценка уродинамики, выявление реноваскулярной гипертензии, стеноза почечной артерии.

Статическая сцинтиграфия проводится через 2 ч после внутривенного введения РФП (^{99m}Tc-ДМЯК) с регистрацией изображения в прямой передней и задней проекциях до набора 500 тыс. импульсов. Исследование может быть дополнено ОФЭКТ.

Динамическая сцинтиграфия начинается одновременно с введением РФП и продолжается в течение 20–30 мин с записью 1–4 кадров в минуту в прямой задней проекции.

➔ Для оценки уродинамики могут применяться пробы с лазиксом и микционная проба в конце исследования. Для верификации стеноза почечной артерии выполняется "каптоприловая проба", при которой исследование проводится дважды: без каптоприла и на фоне его приёма, при этом ухудшение показателей кривой активность-время над почкой на фоне приёма каптоприла свидетельствует о наличии стеноза.

При описании статической нефросцинтиграфии следует описать взаимное расположение почек, наличие очаговой гипофиксации препарата, аномалий расположения и формы почек (рис. 83).

➔ Для количественной оценки обычно используется относительный процент захвата РФП почками.

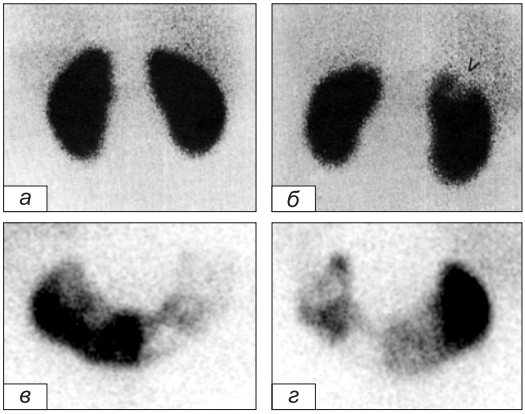

Рис. 83. Сцинтиграммы почек с ^{99m}Tc-ДМЯК.
а — нормальная сцинтиграмма в прямой задней проекции; *б* — сцинтиграмма в прямой задней проекции, единичный дефект накопления РФП, требующий дифференциальной диагностики кисты и рубцового повреждения, адаптировано из: http://www.kjim.org/journal/view.php?number=15305; *в* — сцинтиграмма в прямой передней проекции, подковообразная почка, *г* — сцинтиграмма в прямой задней проекции, подковообразная почка.

При интерпретации результатов динамической нефросцинтиграфии необходимо указать расположение, форму и накопление РФП в почках (рис. 84, 85). При оценке уродинамики надлежит указать, на каком уровне существует препятствие оттоку мочи, имеет

оно временный или постоянный характер. При анализе ренографических кривых, построенных с области почек, могут быть выявлены некоторые характерные признаки патологических процессов, представленные на рисунке 86.

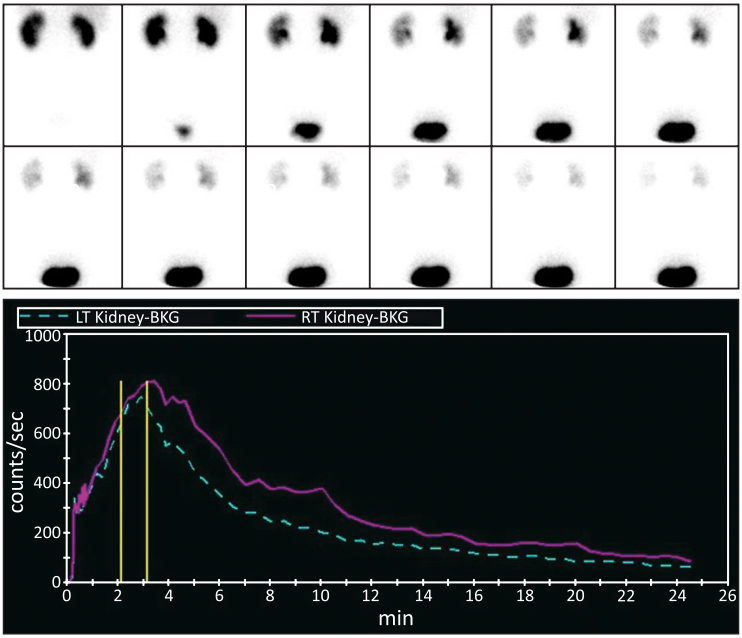

Рис. 84. Результаты динамической нефросцинтиграфии в норме. Прямая задняя проекция. РФП накапливается в почках на 3–4-й минуте, после чего выводится равномерно из обеих почек.

Позитронно-эмиссионная томография с ^{18}F-фтордезоксиглюкозой

Появление ПЭТ с меченым аналогом глюкозы — фтордезоксиглюкозой (ФДГ) — позволило онкологам, химиотерапевтам, лучевым терапевтам и хирургам максимально эффективно планировать лечение и осуществлять контроль его качества благодаря нацеленности метода на один из процессов, протекающих в злокачественной опухоли — повышенное потребление глюкозы. В России ПЭТ проводится с ^{18}F-фтордезоксиглюкозой.

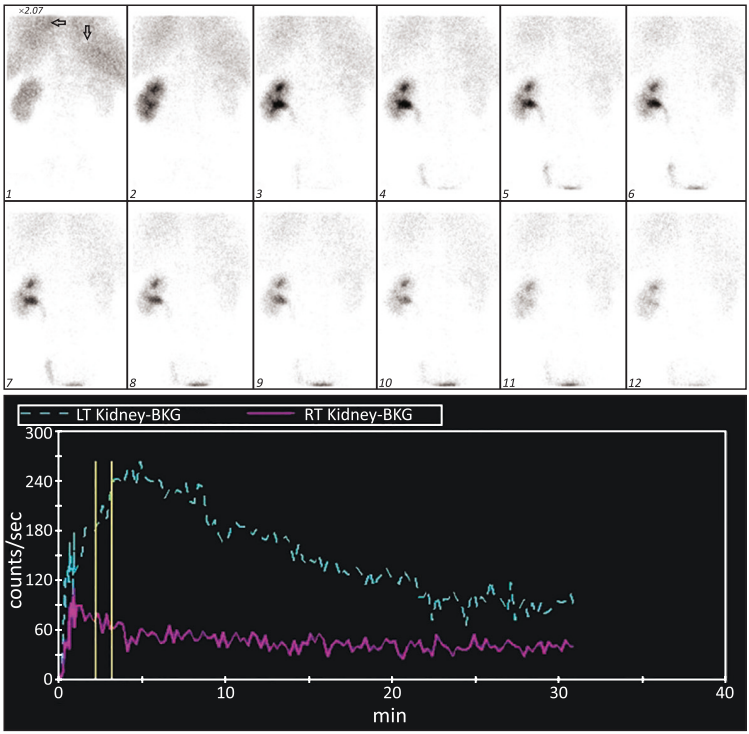

Рис. 85. Динамическая нефросцинтиграфия в прямой задней проекции. Гидронефротическая трансформация правой почки, афункциональная правая почка.

ФДГ после внутривенного введения распределяется аналогично неизменённой глюкозе, поступая в клетки, фосфорилируется, однако не переходит на следующий этап гликолиза и остаётся фиксированной в клетке. Ткани, использующие глюкозу как энергетический субстрат, будут накапливать её в нормальных условиях. Так же ФДГ будет фиксироваться в злокачественных опухолях, участках воспалительных и инфекционных повреждений.

Показания:

- дифференциальная диагностика доброкачественных и злокачественных поражений;
- определение локализации неизвестной опухоли;
- стадирование и рестадирование опухолей;
- первичная оценка опухолей, включая лимфомы, опухоли лёгких, опухоли области головы и шеи и многие другие;

- оценка ответа на проводимое лечение и исключение рецидивов;
- планирование лучевой терапии.

Относительным противопоказанием к исследованию является беременность. После введения РФП рекомендуется воздержаться от грудного вскармливания в течение 24 ч.

Исследование не рекомендовано пациентам с опухолями головного мозга, раком предстательной железы из-за особенностей распределения РФП.

Пациент располагается в удобном кресле, с установленным внутривенным катетером для введения РФП. После введения РФП в течение получаса пациент должен оставаться неподвижным, так как двигательная активность приведёт к повышению захвата ФДГ мышечной тканью. Следует рекомендовать пациенту воздержаться от любых силовых упражнений за сутки до исследования.

➔ Во избежание артефактов распределения РФП пациент должен находиться в тёплом помещении. В противном случае ФДГ будет захватываться бурым жиром, что может симулировать заболевание.

После 30–60 мин ожидания пациента располагают на диагностическом столе томографа. Продолжительность сканирования составляет около 30 мин. При проведении ПЭТ/КТ с внутривенным контрастированием в первую очередь выполняется нативное КТ-исследование, затем ПЭТ и в заключение — введение рентгеноконтрастного вещества.

В норме ФДГ распределяется в головном мозге, сердце и печени. Часть РФП выводится почками в мочевой пузырь, ещё небольшая часть циркулирует в общем кровотоке (рис. 87, 88).

При выявлении патологического накопления РФП указывается его анатомическая локализация с привязкой к данным КТ, степень вовлечённости прилежащих структур, наличие отдалённых очагов накопления. Следует иметь ввиду, что ФДГ — неспецифичный РФП, поэтому очаги его повышенного накопления могут быть обусловлены параллельно протекающими воспалительными процессами.

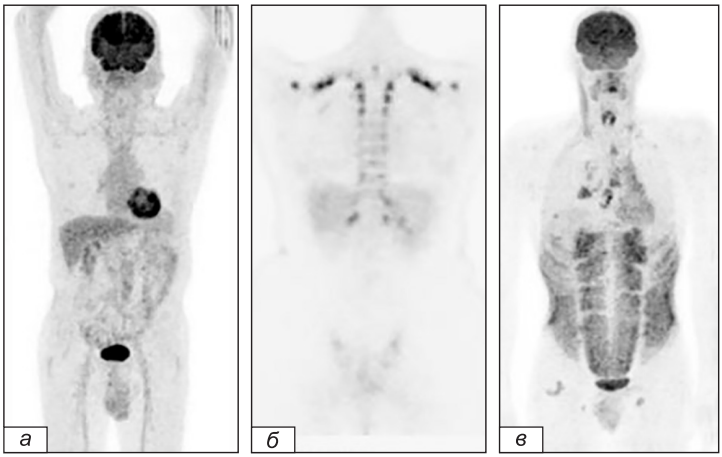

Рис. 87. ПЭТ с ^{18}F-ФДГ.
а — трёхмерная реконструкция нормального распределения ФДГ; *б* — ПЭТ с ^{18}F-ФДГ, коронарный срез отражает распределение РФП в бурой жировой ткани в связи с переохлаждением пациента; *в* — трёхмерная реконструкция ПЭТ с ^{18}F-ФДГ, накопление РФП в проекции мышц живота обусловлено тошнотой и рвотой пациента после введения РФП. Определяется очаговая гиперфиксация в правом лёгком и медиастинальных лимфатических узлах, характерная для злокачественного процесса. Адаптировано из: https://studylib.net/doc/18262184/physiological-variations-of-fdg-distribution-and-pitfalls-of

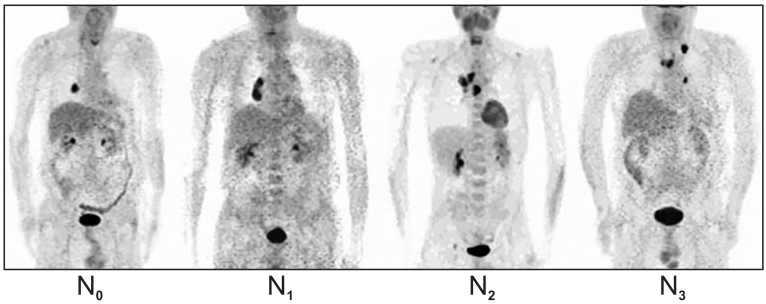

Рис. 88. Трёхмерная реконструкция ФДГ-ПЭТ с наглядным представлением возможностей стадирования опухоли по вовлечённости прилежащих и отдалённых лимфатических узлов. N_0 — определяется сама опухоль, N_1 — определяется опухоль и метастазы в близлежащие лимфоузлы, N_2 — опухоль и поражение крупных ипсилатеральных лимфатических коллекторов, N_3 — поражение контралатеральных лимфатических узлов. Адаптировано из: Hellwig D., Graeter T.P., Ukena D., Groeschel A., Sybrecht G.W., Schaefers H.J., Kirsch C.M. 18F-FDG PET for mediastinal staging of lung cancer: which SUV threshold makes sense? // J. Nucl. Med. 2007. 48, N 11. P. 1761–1766.

ИНТЕРВЕНЦИОННАЯ РАДИОЛОГИЯ

Интервенционная радиология — это клиническое направление, возникшее на стыке лучевой диагностики и хирургии. Историческим началом интервенционной радиологии является метод С.И. Сельдингера. В 1953 г. он предложил чрескожное введение катетера в кровеносные сосуды с последующим контрастированием. Это было начало современной ангиографии (рис. 89).

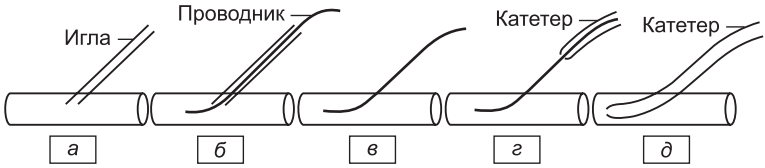

Рис. 89. Катетеризация сосуда по С.И. Сельдингеру.
Обычно используется бедренная артерия или вена: игла входит в сосуд, прокалывая кожу (*а*), проводник проходит через иглу в просвет сосуда (*б*), игла извлекается, оставляя проводник в просвете сосуда (*в*), катетер вставляется вдоль проводника и проходит в просвет сосуда (*г*), проводник извлекается, оставляя катетер в просвете сосуда (*д*). Адаптировано из: The Nicer Centennial Book 1995 — A Global Textbook of Radiology / Ed. H. Pettersson. Vol. 1. Oslo: The Nicer Institute, 1995.

Современная интервенционная радиология — это не только детализированная анатомическая визуализация сосудов, но и многочисленные эндоваскулярные вмешательства по восстановлению или блокаде (окклюзии) кровотока. Кроме того, интервенционная радиология включает в себя манипуляции на мочевыделительной, желчевыводящей, урогенитальной системах, жулудочно-кишечном тракте, а также другие лечебные и диагностические процедуры.

В настоящее время успехи технического развития и совершенствования оборудования поспособствовали развитию новых диагностических и лечебных методов.

Основные направления интервенционной радиологии:

- ангиография,
- эндоваскулярная хирургия,
- вмешательства на желчевыводящей системе,
- вмешательства на пищеварительном тракте,
- вмешательства на мочевыделительной системе,

- реканализация фаллопиевых труб,
- чрескожная пункционная биопсия,
- чрескожное дренирование,
- вмешательства для ослабления боли.

Ангиография — рентгенологическое исследование, при котором сосуды искусственно затеняются за счёт введения в них йодсодержащего контрастного вещества. В зависимости от сосуда, в который вводится контрастный препарат, различают артериографию и венографию (флебографию).

Различают пункционные и катетеризационные методы ангиографии. К пункционным относятся методы контрастирования сосуда непосредственно через иглу, например транслюмбальная аортография, транскаротидная артериография, пункционная артериография конечностей. Катетеризационные методы предусматривают введение контрастного вещества через катетер. Они могут быть общие и селективные и суперселективные. Общая ангиография — контрастное вещество вводится через катетер в брюшную или грудную аорту, селективная или избирательная ангиография — целенаправленное подведение контрастного вещества максимально близко к месту патологических изменений. Селективная ангиография даёт несомненно больше диагностической информации о внутри- и внеорганном состоянии сосудов. Суперселективная ангиография — это избирательная катетеризация артерий второго и третьего порядка, используется, как правило, при эндоваскулярных лечебных вмешательствах.

При проведении ангиографии может быть использована методика субтракции — вычитание из рентгеновского изображения, полученного после введения контрастного вещества, рентгенограммы, сделанной до введения. В результате получается картина, содержащая информацию только об искусственно контрастированных структурах. Принцип выполнения такой же, как и при традиционной ангиографии, однако в ходе её проведения могут быть использованы катетеры меньшего диаметра и меньшие количества контрастных веществ. Эта методика называется ***субтракционная ангиография.***

Рентгеноэндоваскулярные методы лечения стали одной из составных частей хирургии и могут применяться как вспомогательные виды лечения или альтернатива хирургическому лечению. В ряде случаев это единственно возможный вариант хирургического лечения.

С помощью рентгеноэндоваскулярных вмешательств удаётся остановить любые кровотечения (лёгочное, желудочно-кишечное, печёночное, из трофических язв при артериовенозных мальформациях и пр.), функционально выключить почку, селезёнку, ишемизировать опухоль, а также восстановить кровоток по суженным коронарным, почечным сосудам, сосудам мозга и периферическим сосудам.

Ангиопластика. Артериальный стеноз и даже окклюзия могут быть пройдены с помощью проводника. Баллонный катетер пропускается через аномальное место сосуда, которое предварительно определяют при артериографии. Затем с помощью специальных баллонных катетеров производится расширение либо восстановление проходимости стенозированного или окклюзированного сосуда. Как правило, за баллонной ангиопластикой следует эндоваскулярное протезирование для сохранения достигнутого расширения сосудов после рентгеноэндоваскулярной дилатации. С этой целью используют сосудистые стенты (рис. 90).

Стенты — это расширяемые металлические цилиндры, которые могут быть заключены в пластиковую оболочку и сжаты, чтобы иметь возможность провести их через артерию или вену. Стенты всё активнее используются при лечении артериального стеноза и окклюзии коронарных, почечных и периферических артерий. Малоинвазивное вмешательство для лечения аневризмы аорты включает в себя позиционирование стента, который вводится с помощью бедренной артериотомии и устанавливается вдоль всей аневризмы. Поскольку процедура включает артериотомию, то обычно она осуществляется в операционной.

Эта чрескожная технология, местом доступа которой чаще является бедренная артерия, широко используется при нарушениях кровотока по периферическим сосудам. Ангиопластика эффективна при стенозе сонных артерий, стенозе почечных артерий у пациентов с почечной гипертензией и используется у больных со стенозом коронарных артерий. Ангиопластику можно повторить в случае рецидивирующего стеноза.

Терапевтическая эмболизация — это способ блокады или уменьшения регионарного кровотока с лечебной целью посредством введения через ангиографический катетер под рентгенологическим контролем различных эмболизирующих веществ и приспособлений.

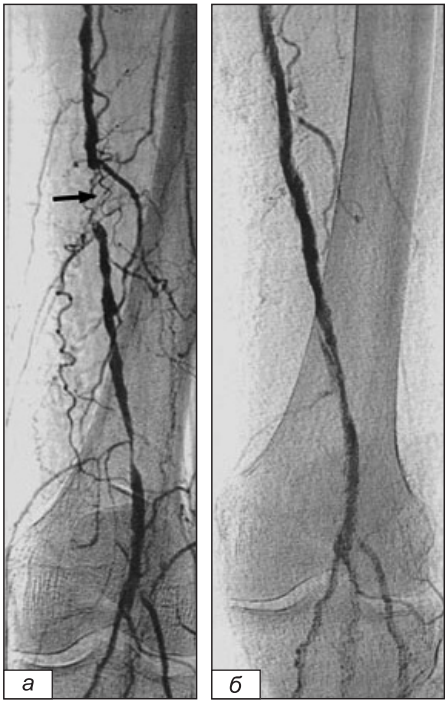

Рис. 90. Чрескожная транслюминальная ангиопластика.
а — до операции, окклюзия левой поверхностной бедренной артерии (стрелка); *б* — после ангиопластики, просвет сосуда восстановлен.

Для этой цели используются металлические пружины, покрытые тромбогенными нитями, желатиновой пеной или специальными цианакрилатными клеями, которые отвердевают при взаимодействии с кровью. Терапевтическая эмболизация применяется в первую очередь для остановки кровотечений (рис. 91). Как только при ангиографии выявляется место кровотечения, тут же может быть проведена эмболизация повреждённого сосуда.

Артериальная эмболизация также используется при гиперваскулярных опухолях, например почечных карциномах, для снижения их кровенаполнения перед оперативным вмешательством или в случае неоперабельных опухолей для облегчения болей и профилактики кровотечения. Сосудистая окклюзия успешно используется в лечении ангиом и артериовенозных мальформаций в различных органах, в том числе головном мозге и лёгких. Эмболизация

аневризм внутричерепных артерий в настоящее время применяется в некоторых случаях, позволяя избегать краниотомии.

Сосудистые фильтры. Фильтры в нижней полой вене могут быть введены чрескожно через бедренную вену. Кава-фильтры — это ловушка для эмболов, происходящих из тромбированных вен нижних конечностей или таза. Они используются при риске ТЭЛА в случае отсутствия реакции на антикоагулянтную терапию (рис. 92).

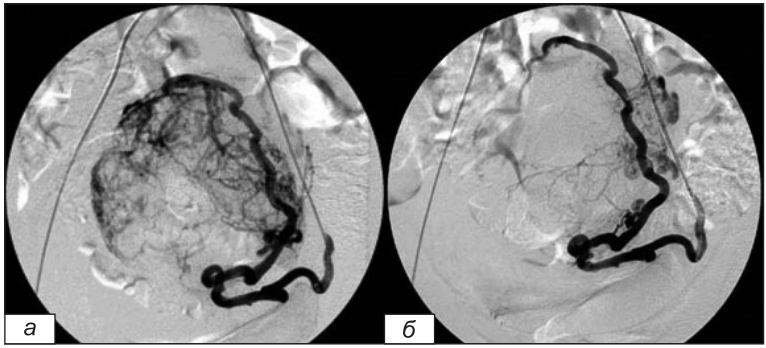

Рис. 91. Терапевтическая эмболизация.
а — артериограмма маточных артерий до эмболизации; *б* — после эмболизации артерии. Адаптировано из: http://cnmt-tula.ru/UserFiles/Image/service/GYN-2.jpg



Рис. 92. Фильтр в нижней полой вене.

Катетеризация сосудов для инфузий. Артериальные катетеры устанавливают для инфузии цитотоксических агентов прямо в опухоль — местная химиотерапия, или фибринолитических агентов для

растворения свежих тромбов — тромболизис. Эти вещества вводятся непосредственно через селективно установленный катетер.

Желчевыводящая система. Манипуляции направлены на ликвидацию обструкции желчевыводящих путей.

Наиболее частыми причинами этого нарушения являются опухоли, например рак поджелудочной железы или холангиокарцинома, и камни общего желчного протока. Если обструкция вызвана камнями, то чаще применяется эндоскопическое удаление камней и сфинктеротомия фатерова сосочка.

Восстановление оттока желчи при опухолях с помощью малоинвазивных вмешательств показано пациентам при невозможности радикальной операции. Таким больным производится стентирование, позволяющее улучшить и даже нормализовать качество жизни, особенно больным с холангиокарциномами — медленнорастущими опухолями. Стент устанавливается при проведении эндоскопической ретроградной холангиопанкреатографии (ЭРХПГ) канюлированием фатерова сосочка с последующим проведением по общему желчному протоку вдоль опухоли. Это приводит к дренированию желчной системы в двенадцатиперстную кишку, минуя место обструкции.

Желудочно-кишечный тракт. Пищеводные стенты устанавливаются эндоскопически. Таким же образом может быть выполнена гастротомия. Расширяющиеся пищеводные стенты могут быть установлены вдоль доброкачественных и злокачественных образований пищевода.

Чрескожная энтерогастроскопия проводится для избегания долгосрочного назогастрального или парентерального питания. Желудок расширяется газом и под контролем флюороскопии производится пункция передней брюшной стенки и устанавливается гастростома.

Мочевыделительная система. Внутренний дренаж мочевыделительной системы с использованием U-образных стентов, соединяющих зону выше расположенной обструкции (чашечно-лоханочная система, мочеточник) и мочевой пузырь, стал в последнее время стандартной практикой. Обычно эти стенты устанавливаются с помощью цистоскопа и проходят через мочеточник под визуальным контролем. В других случаях стенты могут быть установлены чрескожно в области поясницы под ультразвуковым или рентгенологическим контролем. Кратковременный дренаж обеспечивается простой пункцией поражённой почки, при которой пункционная

игла, установленная под ультразвуковым или рентгенологическим контролем, заменяется катетером с помощью проводника. Эта процедура, известная как чрескожная нефростомия, используется в экстренных ситуациях при острой обструкции, вызванной ультразвуковой литотрипсией, либо при необходимости дренирования гнойных заболеваний почки (пионефроз).

Стентирование мочеточников и баллонная дилатация выполняются при стриктурах различного происхождения (после уретеротомии и дробления конкрементов).

Реканализация фаллопиевых труб при проксимальной их обструкции. После проведения гистеросальпингографии и обнаружения зоны изменений возможно восстановление проходимости с использованием направляющего проводника и катетера.

Терапевтическая абляция. В некоторых случаях метастатическое поражение печени и определённые первичные опухоли могут быть "уничтожены" при чрескожном вмешательстве с использованием различных физических техник, таких как лазерная, микроволновая или радиочастотная деструкция, замораживание (криотерапия) или введение в опухоль некоторых химических агентов, например этанола. Размер и положение опухоли определяются различными способами, а сама операция выполняется под контролем УЗИ, КТ или МРТ. Наиболее часто используется техника термической абляции печёночных метастазов и чрескожная инъекция этанола при печёночно-клеточной карциноме.

Чрескожное дренирование абсцессов и скоплений других жидкостей. Специально созданные катетеры могут быть введены через кожу в полости абсцессов или других скоплений жидкости. Катетеры различаются по диаметру в зависимости от природы извлекаемой жидкости. Более широкие катетеры могут иметь двойной просвет для промывания полости абсцесса, например растворами антибиотиков. Они вводятся под контролем УЗИ или КТ. Очень важно, чтобы врач точно знал расположение абсцесса и что выбранный путь введения катетера безопасен.

Похожая методика может быть применена при установке трубок в плевральную полость для дренирования плеврального выпота или эмпием.

Печёночный портосистемный шунт. Состояние пациентов, страдающих портальной гипертензией и кровотечениями из расширенных вен пищевода, может облегчить присоединение портального

и системного кровотока, что снизит давление в портальной вене и уменьшит расширение вен пищевода, даже в тех случаях, когда другие методы лечения не принесли ожидаемых результатов. Создание шунта возможно чрескожно, под ультразвуковым контролем. После пункции внутренней яремной вены катетер продвигается через верхнюю и нижнюю полые вены в печёночную, где с помощью специальной иглы из просвета катетера создаётся шунт в портальную вену. Постоянный просвет шунта поддерживается за счёт постоянного стента, который, к сожалению, закрывается через некоторое время.

Чрескожная пункционная биопсия. Биопсия с использованием специальных игл особенно полезна для неоперативного установления природы образований. Под контролем рентгеноскопии, УЗИ или КТ игла продвигается в нужное место и удаляется небольшое количество ткани. Большинство внутригрудных или внутрибрюшных областей доступны для такой биопсии. С иглой тонкого диаметра (20–22 G) может быть получен материал для цитологии. Эта игла может проходить через кровеносные сосуды, сосудистые сплетения, петли кишечника и паренхиматозные органы с минимальным риском инфекции или кровотечения. Осложнения крайне редки. Чтобы получить материал для гистологического исследования, используется игла большего диаметра (14–18 для мягких тканей, 10–13 для костей). Большие иглы требуют особых подходов, чтобы избежать повреждения окружающих структур, и более строгих показаний, чем тонкоигольная биопсия (рис. 93).

Вмешательства для ослабления боли. Локальная боль возникает у многих людей на протяжении жизни. Наибольшее распространение получила инъекционная терапия вертеброгенной боли под контролем КТ или КТ-скопии. Показания к выполнению процедуры: корешковые синдромы, сопровождающие грыжи дисков, сакроилеит и спондилёз, синдром межпозвонковых суставов.

Использование КТ и КТ-скопии позволяет хорошо контролировать положение конца иглы, который может находиться внутри межпозвонковых и других суставов, прилежать к дорсальным ганглиям корешков или располагаться по ходу их медиальных ветвей.

Процедура выполняется амбулаторно под местной анестезией. Введение анестезирующих и (или) стероидных препаратов пролонгированного действия обеспечивает длительный терапевтический эффект (3 и более мес), что позволяет некоторым пациентам приступить к консервативному лечению, что было невозможно на фоне боли.

Высокая компетентность врача позволяет проводить инъекционную обезболивающую терапию и других суставов.

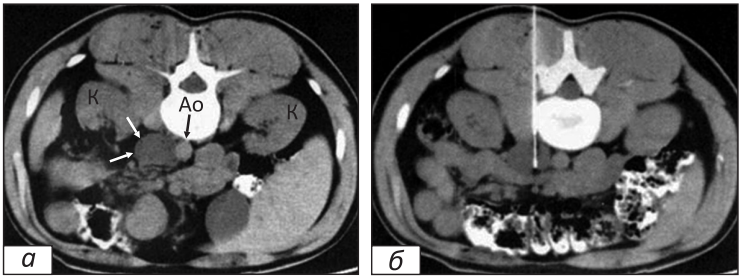

Рис. 93. Пункционная биопсия увеличенных парааортальных лимфатических узлов под контролем КТ.
а — увеличенный лимфатический узел (белые стрелки) видно в левой части брюшной аорты (Ao) на уровне почек (К); *б* — конец иглы помещён в увеличенный лимфатический узел. Полученные ткани подтвердили, что повреждение вызвано метастазом опухоли половых клеток семенников. Адаптировано из: Armstrong P., Wastie M., Rockall A. Diagnostic imaging. 5-th ed. Wiley, 2004.

Другим аспектом применения "терапии боли" является блокада нервов (невролиз) у пациентов со злокачественными поражениями. Причиной мучительной боли может быть опухолевая инфильтрация или сдавление нервных корешков и сплетений. В зависимости от локализации опухоли (средостение, поджелудочная железа, верхушка лёгкого и др.) выбирается тип симпатической блокады.

Положение иглы контролируют введением нескольких миллилитров разведённого йодсодержащего контрастного вещества с помощью КТ или КТ-скопии. Затем вводят местно-анестезирующее средство, а потом смесь 20–25 мл 96% спирта для невролиза и 5 мл контрастного вещества.

СИСТЕМА АРХИВАЦИИ И ПЕРЕДАЧИ ИЗОБРАЖЕНИЙ (PACS)

Цифровые методы хранения информации активно развиваются в течение последних десятилетий. КТ, УЗИ, МРТ, ядерная медицина и ангиография на сегодняшний день — практически полностью цифровые методики. Даже обычные рентгенограммы всё чаще становятся цифровыми.

Данные в цифровой форме могут быть обработаны и сохранены компьютером, а также пересылаться между отделениями, больницами, городами и странами. Полностью "цифровое" отделение не нуждается в рентгеновской плёнке, изображения и описания могут быть переданы во все отделения и просмотрены на мониторах.

Любая система PACS состоит из подсистемы получения изображений, распределённой базы данных (архивного сервера), компьютерной сети для передачи данных и рабочих станций для обработки изображений. В неё входит ряд различных устройств (диагностические станции, просмотровые станции, вспомогательные компьютеры для оцифровки изображений, сканеры рентгеновских снимков, устройства вывода данных, шлюзы диагностических устройств), объединённых в скоростную локально-вычислительную сеть.

Компьютерные системы хранения изображений имеют преимущества перед плёночными технологиями:

- объединяют все цифровые диагностические устройства, информационные системы и автоматизированные рабочие места врачей в единую информационную сеть, что повышает скорость и качество диагностики;
- обеспечивают доступ различных специалистов к единой базе данных: позволяют проводить обработку и анализ полученных изображений (удаление шума, изменение спектра, создание трёхмерных изображений), получать данные и описание исследований, что обеспечивает комплексный анализ данных;
- повышается скорость доступа к изображениям и обеспечивается одновременная работа с ними разных специалистов из разных клиник, повышается пропускная способность медицинских аппаратов, улучшается качество диагностики за счёт применения цифровых технологий и обеспечивается сохранность снимков.

ТЕСТОВЫЕ ЗАДАНИЯ

Выберите один или несколько правильных ответов

1. В каких перечисленных лучевых исследованиях применяются рентгеновские лучи?
   а) цифровая рентгенография
   б) линейная томография
   в) компьютерная томография
   г) магнитно-резонансная томография
   д) сцинтиграфия

2. Что называется естественной контрастностью?
   а) способность получать отображение на рентгеновской плёнке (экране) без дополнительного контрастирования
   б) способность получать отображение на рентгеновской плёнке (экране) после введения газа
   в) контрастирование с помощью экологически чистых контрастных веществ
   г) способность флюоресцировать под воздействием рентгеновского излучения
   д) способность получать отображение на рентгеновской плёнке (экране) после введения йодсодержащего препарата

3. Что называется рентгеновским контрастным препаратом?
   а) вещество, поглощающее рентгеновское излучение иначе, чем окружающие ткани
   б) вещество, избирательно накапливающееся в исследуемом органе
   в) вещество, содержащее радиоактивный изотоп
   г) вещество, испускающее рентгеновские лучи
   д) вещество, увеличивающее протонную плотность исследуемой ткани

4. Перечислите органы, дающие при рентгенологическом исследовании "просветление":
   а) грудина
   б) желудок, заполненный газом
   в) сердце

г) лёгкие
д) головной мозг

5. Какое из перечисленных рентгенологических исследований обладает наибольшей лучевой нагрузкой?
   а) рентгеновская компьютерная томография
   б) флюорография
   в) рентгенография органов грудной клетки
   г) ангиография
   д) цифровая рентгенография

6. Препятствием для прохождения ультразвуковой волны являются:
   а) печень
   б) газ (в лёгких, кишечнике)
   в) жидкость (в мочевом пузыре)
   г) кость
   д) кожа

7. Гель на поверхность тела при ультразвуковом исследовании наносится:
   а) для снижения температуры тела пациента в зоне исследования
   б) для предотвращения стирания рабочей поверхности трансдьюсера
   в) для устранения воздушной прослойки между датчиком и телом пациента
   г) для предотвращения болевого ощущения в зоне исследования
   д) для предотвращения повреждения кожи в зоне исследования

8. При радионуклидном методе исследования больному вводят:
   а) контрастный препарат на основе бария
   б) контрастный препарат на основе йода
   в) газообразные вещества
   г) радиофармацевтические препараты
   д) препараты на основе гадолиния

9. Как называется зона повышенного накопления радиофармацевтического препарата при сцинтиграфии?
   а) тень
   б) просветление
   в) область гиперфиксации (горячий очаг)
   г) зона гипертермии
   д) область гипофиксации (холодный очаг)

10. Метод рентгеновской компьютерной томографии позволяет:
   а) избавиться от эффекта суммации
   б) определить структуру поражения
   в) определить распространённость процесса
   г) провести мультипланарную реконструкцию изображений
   д) построить трёхмерную реконструкцию изображения

11. Область гиперфиксации (горячий очаг) — это:
   а) участок с локальным повышением тепла
   б) участок с избыточным накоплением радиофармацевтического препарата
   в) участок с пониженным накоплением радиофармацевтического препарата
   г) участок с локальным понижением тепла

12. Область гипофиксации (холодный очаг) — это:
   а) участок с локальным повышением тепла
   б) участок с избыточным накоплением радиофармацевтического препарата
   в) участок с пониженным накоплением радиофармацевтического препарата
   г) участок с локальным понижением тепла

13. Ангиограмма — это результат:
   а) рентгенологического метода
   б) ультразвукового метода
   в) радионуклидного метода
   г) магнитно-резонансной томографии
   д) термографии

14. Сцинтиграмма — это результат:
    а) рентгенологического метода исследования
    б) ультразвукового метода исследования
    в) магнитно-резонансной томографии
    г) термографии
    д) радионуклидного метода исследования

15. Источник излучения при магнитно-резонансной томографии расположен:
    а) внутри или вне объекта
    б) вне объекта
    в) внутри объекта
    г) источником излучения является сам объект исследования

16. Маммограмма — это результат:
    а) магнитно-резонансной томографии
    б) рентгенологического метода
    в) ультразвукового исследования
    г) радионуклидного исследования

17. Какой тип излучения испускают источники излучения, используемые для сцинтиграфии?
    а) рентгеновское
    б) протонное
    в) β-излучение
    г) γ-излучение
    д) α-излучение

18. Какой из радиоактивных изотопов чаще всего используется при сцинтиграфии?
    а) технеций-99м
    б) кобальт-60
    в) углерод-14
    г) фтор-18
    д) йод-123

19. Какими свойствами обладает радиофармацевтический препарат?
    а) тропностью к определённым тканям
    б) содержит в своём составе радиоактивный изотоп
    в) включается в биохимические процессы в организме
    г) содержит в своём составе радиоактивный изотоп и включается в биохимические процессы в организме
    д) содержит в своём составе радиоактивный изотоп и обладает тропностью к определённым тканям или органам

20. Синонимом позитронно-эмиссионной томографии является:
    а) магнитно-резонансная томография
    б) однофотонная эмиссионная компьютерная томография
    в) двухфотонная эмиссионная компьютерная томография
    г) рентгеновская компьютерная томография
    д) гамма-спектроскопия

Ответы к тестовым заданиям

№	Ответ	№	Ответ	№	Ответ	№	Ответ
1	а, б, в	6	б, г	11	б	16	б
2	а	7	в	12	в	17	г
3	а	8	г	13	а	18	а
4	б, г	9	в	14	д	19	д
5	г	10	а, б, в, г, д	15	г	20	в

РЕКОМЕНДУЕМАЯ ЛИТЕРАТУРА

1. *Васильев А.Ю., Ольхова Е.Б.* Лучевая диагностика: учебник для медицинских вузов. Москва: ГЭОТАР-Медиа, 2008.

2. *Илясов Л.В.* Физические основы и технические средства медицинской физуализации. Учебное пособие. Москва: Лань, 2017.

3. *Королюк И.П., Линденбратен Л.Д.* Лучевая диагностика. Москва: Бином, 2017.

4. *Лучевая* диагностика. Учебник / под ред. Г.Е. Труфанова. Москва: ГЭОТАР-Медиа, 2018.

5. *Лучевая* диагностика. Учебное пособие. Ч.1 / под ред. проф. В.Д. Завадовской. Москва: Видар-М, 2009.

6. *Поляев Ю.А., Юдин А.Л., Шимановский Н.Л.* Применение контрастных средств в лучевой диагностике. Москва: "Калганов", 2010.

7. *Терновой С.К., Синицын В.Е.* Лучевая диагностика и терапия. Учебное пособие. Москва: ГЭОТАР-Медиа, 2010.

Для заметок

Для заметок

Для заметок

Учебное издание

Андрей Леонидович Юдин
Наталья Александровна Семенова
Наталья Иосифовна Афанасьева
Галина Федоровна Сологубова
Владимир Всеволодович Козлов
Игорь Альбертович Знаменский
Юлия Александровна Абович
Ольга Анатольевна Афукова
Алексей Леонидович Кулагин
Галина Олеговна Федорова
Елена Анатольевна Юматова
Дильбар Рауфовна Янгуразова
Ольга Игоревна Беленькая
Антон Кириллович Кондаков
Сергей Сергеевич Смагин
Евгения Александровна Марина

МЕТОДЫ ЛУЧЕВОЙ ДИАГНОСТИКИ

Учебное пособие

Под редакцией А.Л. Юдина

Выпускающий редактор И.Е. Головина
Вёрстка Г.В. Нестерова
Художественный редактор Т.В. Нестерова

Подписано в печать 29.06.2020.
Формат 60×90$^{1}/_{16}$. Объём 8 п. л. Тираж 500 экз. Заказ № 26-20.

Отпечатано в типографии "Майер"
190103, Санкт-Петербург, Троицкий пр., 6
spb@mayer-print.ru
Тел.: +7 (812) 448–13–11

ISBN 978-5-88458-491-4

