Министерство здравоохранения Российской Федерации
Федеральное государственное бюджетное образовательное
учреждение высшего образования
“Российский национальный исследовательский
медицинский университет имени Н.И. Пирогова”
(ФГБОУ ВО РНИМУ им. Н.И. Пирогова Минздрава России)

**Кафедра лучевой диагностики и терапии
медико-биологического факультета**

ОСТРЫЙ ЖИВОТ. ВОЗМОЖНОСТИ РЕНТГЕНОДИАГНОСТИКИ

Учебно-методическое пособие

Под ред. А.Л. Юдина

Москва
2019

Министерство здравоохранения Российской Федерации
Федеральное государственное бюджетное образовательное
учреждение высшего образования
“Российский национальный исследовательский
медицинский университет имени Н.И. Пирогова”
(ФГБОУ ВО РНИМУ им. Н.И. Пирогова Минздрава России)

**Кафедра лучевой диагностики и терапии
медико-биологического факультета**

ОСТРЫЙ ЖИВОТ. ВОЗМОЖНОСТИ РЕНТГЕНОДИАГНОСТИКИ

Учебно-методическое пособие

Под ред. А.Л. Юдина

*Рекомендовано Центральным координационным методическим советом
ФГБОУ ВО РНИМУ им. Н.И. Пирогова Минздрава России*

Москва
2019

УДК 616–073.7(075.8)
ББК 54.13я73
О76

Авторы:
Юдин А.Л., д-р мед. наук, проф.; *Знаменский И.А.*, д-р мед. наук, проф.; *Афанасьева Н.И.*, канд. мед. наук, доц.; *Семенова Н.А.*, канд. мед. наук, доц.; *Абович Ю.А.*, канд. мед. наук, доц.; *Афукова О.А.*, канд. мед. наук, доц.; *Сологубова Г.Ф.*, канд. мед. наук, доц.; *Козлов В.В.*, д-р мед. наук, доц.; *Юматова Е.А.*, канд. мед. наук, доц.; *Кулагин А.Л.*; *Федорова Г.О.*; *Кондаков А.К.*; *Беленькая О.И.*, канд. мед. наук; *Янгуразова Д.Р.*, канд. мед. наук; *Смагин С.С.*; *Марина Е.А.*

Рецензенты:
А.А. Соколов — доктор медицинских наук, профессор кафедры общей хирургии и лучевой диагностики лечебного факультета ФГБОУ ВО РНИМУ им. Н.И. Пирогова Минздрава России
Н.В. Нуднов — доктор медицинских наук, профессор, заместитель директора по научной работе ФГБУ РНЦРР Минздрава России

О76 **Острый живот. Возможности рентгенодиагностики:** учебно-методическое пособие / Юдин А.Л. [и др.]; под ред. А.Л. Юдина. Москва: РНИМУ им. Н.И. Пирогова. 2019. — 40 с.

ISBN 978–5–88458–373–3

Учебно-методическое пособие разработано для подготовки к занятиям по лучевой диагностике заболеваний органов ЖКТ. В пособии рассматриваются всесторонние аспекты методов лучевой диагностики при подозрении на острое хирургическое заболевание органов ЖКТ, в частности кишечную непроходимость, прободение полого органа, нарушение брыжеечного кровообращения и др.
Пособие подготовлено по дисциплинам "Лучевая диагностика", "Пропедевтика внутренних болезней, лучевая диагностика", "Общая хирургия, лучевая диагностика" в соответствии с ФГОС высшего образования по направлению подготовки 31.05.01 — "Лечебное дело" (специалитет) и по специальности 31.08.09 — "Рентгенология" (подготовка кадров высшей квалификации).

УДК 616–073.7(075.8)
ББК 54.13я73
ISBN 978–5–88458–373–3
© Коллектив авторов, 2019
© ФГБОУ ВО РНИМУ им. Н.И. Пирогова Минздрава России, 2019

ОГЛАВЛЕНИЕ

ВВЕДЕНИЕ 4

МЕТОДЫ ДИАГНОСТИКИ "ОСТРОГО ЖИВОТА" 5

КИШЕЧНАЯ НЕПРОХОДИМОСТЬ 8
Классификация 8
Рентгенологические признаки (общие для всех видов непроходимостей) 9
Механическая кишечная непроходимость 11
Тонкокишечная непроходимость 11
Толстокишечная непроходимость 15
Функциональная кишечная непроходимость 18
Послеоперационные парезы и параличи кишечника 19
Перитонит 21
Нарушение брыжеечного кровообращения 25

СВОБОДНЫЙ ГАЗ В БРЮШИННОЙ ПОЛОСТИ 31

КОНТРОЛЬНЫЕ ВОПРОСЫ 34

РЕКОМЕНДУЕМАЯ ЛИТЕРАТУРА 39

ВВЕДЕНИЕ

Термин "острый живот" в широком смысле объединяет различные заболевания, сопровождающиеся болью в животе различной интенсивности и требующие в большинстве случаев экстренного хирургического вмешательства, поскольку представляют угрозу жизни больного.

Чаще всего клиническая картина "острого живота" может наблюдаться при таких заболеваниях, как прободение полого органа, острая механическая непроходимость тонкой кишки, острая механическая непроходимость толстой кишки, нарушение брыжеечного кровообращения, острый панкреатит, острый аппендицит, абсцессы брюшной полости и их разрывы, перитонит разного происхождения, острые гнойные гинекологические заболевания, острые экзогенные отравления, а также экстраабдоминальные патологические процессы, в том числе инфаркт миокарда.

Основными симптомами при "остром животе" являются боль, тошнота, рвота различным содержимым, дёгтеобразный стул или острое ректальное кровотечение. Клиническая картина пациентов с острым животом часто неспецифична. Одной и той же клинической картиной могут проявляться как острые состояния, требующие незамедлительного хирургического вмешательства, так и состояния, непредставляющие угрозы для жизни пациента. Лабораторные показатели (лейкоцитоз, повышение СОЭ и др.) также могут быть неинформативны. Именно поэтому необходима быстрая и точная диагностика с использованием всех методов исследования. Вопрос о проведении экстренной операции может решаться хирургом на основании объективного исследования больного и неотложных лабораторных данных.

Перед применением лучевых методов исследования должен быть тщательно собран анамнез заболевания и жизни пациента, проведены все физикальные и лабораторные обследования. Решая вопрос о дальнейшей тактике ведения больного, лечащий врач должен иметь в виду, что в каждом случае направление диагностического поиска зависит от четко обоснованного **предварительного диагноза**. Он позволит в конкретной клинической ситуации подобрать оптимальный метод медицинской визуализации, правильно спланировать проведение лучевых методов исследования, а также определить объём применения методики, возможность использования контрастных препаратов и необходимость полипозиционного исследования.

МЕТОДЫ ДИАГНОСТИКИ "ОСТРОГО ЖИВОТА"

Лучевые методы диагностики играют ключевую роль в определении тактики лечения пациентов с "острым животом". Обзорная рентгенография органов брюшной полости, ультразвуковое исследование (УЗИ), компьютерная томография (КТ) — наиболее часто используемые методы в клинической практике.

Преимущества метода УЗИ заключаются в низкой стоимости, доступности метода, а также отсутствии ионизирующего излучения, которое может оказаться критичным в педиатрии и у беременных женщин. Кроме того, УЗИ органов брюшной полости подходит пациентам с подозрением на патологические изменения гепатобиллиарной зоны, например при остром холецистите.

КТ органов брюшной полости имеет чувствительность 96% для диагностики большинства причин "острого живота" при сравнении с 30% чувствительностью при традиционной рентгенографии. Количество КТ исследований у пациентов с "острым животом" продолжает расти с каждым годом.

Несмотря на то, что обзорная рентгенография считается менее чувствительным и специфичным методом по сравнению с КТ, она является зачастую первичным лучевым исследованием пациентов с "острым животом". Преимущества рентгенографии заключаются в скорости проведения исследования, а также универсальной доступности метода.

При острых хирургических заболеваниях органов брюшной полости, сопровождающихся выраженным вздутием желудочно-кишечного тракта (ЖКТ), УЗИ зачастую неинформативно. Кроме того, состояние больного не всегда позволяет использовать КТ. При этом для проведения обзорного рентгенологического исследования грудной клетки и брюшной полости практически нет противопоказаний, и в тоже время удается диагностировать некоторые характерные диагностические признаки.

На обзорных рентгенограммах можно выявить конкременты, инородные тела и прочее, обнаружить наличие жидкости в полых органах и вне их, наличие газа там, где в норме его не должно быть, и наоборот. Знание всех этих тонкостей обеспечивает важнейший принцип неотложной хирургии, а именно раннюю диагностику, когда минуты решают судьбу больного.

Следует также учитывать, что к первичным диагностическим исследованиям иногда относится и рентгенологическое исследование грудной клетки, поскольку болезни экстраабдоминально расположенных органов могут симулировать симптомы "острого живота", а заболевания органов брюшной полости часто являются причиной появления патологических изменений в грудной клетке.

Основные правила проведения рентгенографии у пациентов с "острым животом" (рис. 1):

а) снимок органов брюшной полости (в положении пациента стоя);
б) снимок органов брюшной полости (в положении пациента лёжа);
в) при необходимости производят латерограммы (чаще, в положении пациента на левом боку);
г) перед исследованием больной должен находиться в выбранной позиции не менее 5 мин;
д) для лучшей контрастности снимки должны выполняться при напряжении не выше 80 кВ;
е) обязательное получение на снимке изображения всех отделов брюшной полости (оба купола диафрагмы, оба латеральных канала и полость малого таза).

На обзорных рентгенограммах органов брюшной полости должны быть оценены:

- калибр (диаметр) кишечных петель;
- распределение газа в петлях кишечника;
- наличие/отсутствие горизонтальных уровней жидкости;
- наличие/отсутствие свободного газа;
- смещение кишки.

Распределение газа в брюшной полости (в норме):

- желудок (часто);
- тонкая кишка — 2–3 нерастянутые петли диаметром не более 2,5 см;
- толстая кишка — прямая или сигмовидная кишка (часто).

Распределение жидкости в брюшной полости (в норме):

- желудок — наличие горизонтального уровня жидкости (часто);
- тонкая кишка — допустимо наличие 1–2-х уровней;
- толстая кишка — горизонтальный уровень жидкости не определяется.

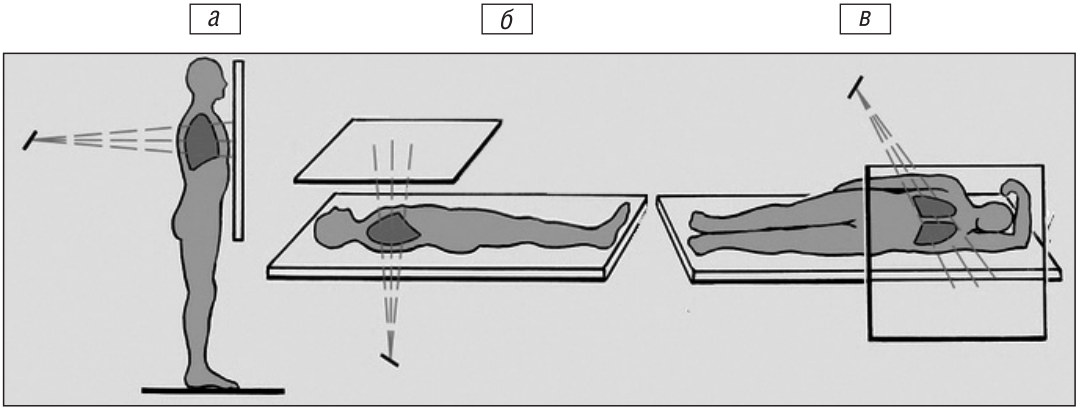

Рис. 1. Схематическое изображение положения пациента при проведении рентгенографии.
а — вертикальное положение пациента (стоя); *б* — горизонтальное положение пациента (лёжа на спине); *в* — горизонтальное положение пациента (лёжа на левом боку).

КИШЕЧНАЯ НЕПРОХОДИМОСТЬ

Кишечная непроходимость — состояние, при котором значительно нарушается или полностью прекращается продвижение пищи по кишечнику.

Классификация

По месту возникновения или уровню блока:
- тонкокишечная (высокая и низкая);
- толстокишечная.

По механизму развития:

I. ***Механическая:***
- Обтурационная — не сопровождается сдавлением сосудов брыжейки:
  - интраорганная — глисты, инородные тела, каловые камни, опухоли, рубцовые стриктуры, болезнь Крона;
  - экстраорганная — киста яичника, киста брыжейки, опухоли брюшной полости.
- Странгуляционная — сопровождается сдавлением сосудов брыжейки:
  - заворот кишки;
  - узлообразование;
  - ущемлённые грыжи (наружные, внутренние).
- Смешанная — имеется обтурация и странгуляция:
  - инвагинация;
  - спаечная непроходимость.

II. ***Функциональная (динамическая или паралитическая):***
- послеоперационные парезы и параличи кишечника;
- разлитой перитонит;
- ограниченный перитонит;
- нарушение брыжеечного кровообращения.

По клиническому течению:
- острая;
- подострая;
- хроническая.

По стадиям развития патофизиологических нарушений в организме:

- начальная;
- компенсированная;
- терминальная.

По степени нарушения проходимости кишечника:

- полная;
- частичная.

По происхождению:

- врождённая;
- приобрётенная.

Рентгенологические признаки (общие для всех видов непроходимости)

В положении больного стоя (ортопозиция) или лёжа на левом боку (латеропозиция) вследствие перемещения жидкостного содержимого с задней поверхности кишки в самые низко расположенные отделы её петель теневая картина кишки складывается из двух видимых в её просвете сред — жидкости и газа (рис. 2). Из-за силы тяжести жидкость располагается в самых нижних отделах кишечной петли, а газ в форме дуги — в верхних отделах. Газ в кишечных петлях формирует ***арки***, а жидкость, находящаяся под газовыми скоплениями, создаёт горизонтально расположенные ***уровни*** (рис. 3).

На фоне газа при умеренном увеличении просвета тонкой кишки отчетливо виден рельеф её слизистой оболочки — расширенные в виде растянутой спирали складки Керкринга, отражающие патологоанатомические изменения стенки кишки.

Одновременно с арками или несколько позже начинают появляться ***"чаши Клойбера"*** (рис. 3, *б*), представляющие собой скопления газа в виде полулуния. Газовый пузырь при этом ограничен вверху выпуклой тонкой линией затенения за счёт перерастянутой стенки кишки, а в его основании находится широкий горизонтальный уровень как следствие накопления жидкости.

Кроме того, в большинстве случаев наблюдается постстенотическое спадение дистально расположенных отделов кишки, характеризующееся отсутствием содержимого (в том числе и газа) ниже уровня препятствия.

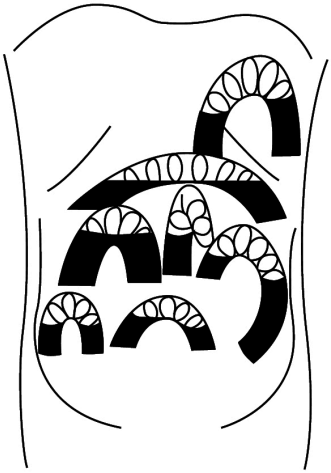

Рис. 2. Схематическое изображение разной высоты газа и ширины уровней жидкости в петлях кишечника при кишечной непроходимости по J. Frimann-Dahl.

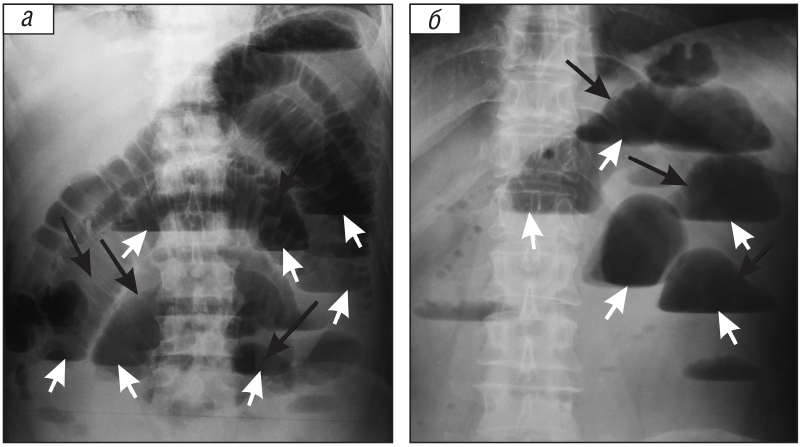

Рис. 3. Обзорные рентгенограммы брюшной полости в прямой проекции (вертикальное положение).
а — в просвете тонкой кишки определяется скопление газа, образующего арки (чёрные стрелки), и жидкость с образованием множественных горизонтальных уровней на границе двух сред (белые стрелки). *б* — в просвете тонкой кишки также определяется скопление газа, образующего "чаши Клойбера" (чёрные стрелки), и множественные горизонтальные уровни жидкости (белые стрелки).

Механическая кишечная непроходимость

Тонкокишечная непроходимость

Механическая кишечная непроходимость составляет 90% всех случаев кишечной непроходимости, причем у $^{2}/_{3}$ больных она является тонкокишечной.

Тонкокишечная непроходимость возникает при перекрытии просвета кишки. Это могут быть как завороты, узлообразование, инвагинация, так и обтурация просвета опухолью, инородным телом, камнем или за счёт стриктуры кишки.

Наиболее часто механическую тонкокишечную непроходимость вызывают спайки и грыжи. Другими причинами могут являться инвагинация, метастазы и первичные опухоли внекишечной локализации, безоары, желчные камни и копростаз, а также встречающиеся в тонкой кишке первичные опухоли как доброкачественные (лейомиома, аденома, липома, гемангиома), так и злокачественные (аденокарцинома, лимфома, саркома).

Механическая обтурационная кишечная непроходимость. В последние годы более частой причиной развития обтурационной непроходимости тонкой кишки является спаечный процесс. Причём в большинстве случаев при спаечном процессе наряду с обтурацией тонкой кишки одновременно выявляются признаки странгуляции отдельных петель с вовлечением брыжейки.

Клиническая картина тонкокишечной непроходимости зависит от уровня её возникновения и проявляется тем быстрее и ярче, чем проксимальнее располагается препятствие. При обтурационной непроходимости эти изменения развиваются постепенно, а при странгуляционной — достаточно быстро.

В ранней стадии частичной или полной непроходимости на обзорной рентгенограмме в положении пациента лёжа на спине (трохопозиция) на фоне равномерного снижения прозрачности брюшной полости (за счет накапливающихся в приводящих петлях кишки пищеварительных соков, а позже и перитонеального выпота) видны умеренно раздутые петли тонкой кишки в виде просветлений с достаточно четко определяющимися спиралевидными затенениями отечных Керкринговых складок.

Рентгенологические особенности. При классической обтурационной тонкокишечной непроходимости обращает на себя внимание несоответствие достаточно выраженных рентгенологических признаков и не очень яркой клинической картины непроходимости.

1. В начальной стадии непроходимости арки закруглены по дуге малого радиуса (крутые) с близким расположением колен арок друг к другу. Сочетание горизонтальных уровней с симптомом арок (или аркад) указывает на достаточную сохранность тонуса и двигательной активности кишки (рис. 4, *а*, рис. 5).

2. Горизонтальные границы между жидкостью и газом в обоих коленах раздутой петли находятся на разной высоте (арки, похожие на перевёрнутые буквы "J"). Чем выше препятствие, тем меньше арок.

3. При рентгеноскопии можно наблюдать перемещение жидкостного содержимого из одной петли в другую за счёт перистальтики и изменения положения больного, а потому местоположение горизонтальных уровней и форма арок может меняться.

4. По мере потери тонуса радиус арок постепенно увеличивается с постепенным выравниванием в них горизонтальных уровней за счёт увеличения жидкости. Образование "чаш Клойбера" свидетельствует о прогрессировании непроходимости с преобладанием жидкости в просвете кишки (рис. 4, *б*).

5. При прогрессировании процесса в дальнейшем исчезают и "чаши", появляется симптом "нитки жемчуга" — признак значительного количества жидкости в просвете петель. Газ виден в виде цепочки мелких газовых пузырьков (рис. 4, *в*).

Механическая странгуляционная тонкокишечная непроходимость. Механическую непроходимость кишечника, при которой нарушается кровообращение в стенке кишки, называют странгуляционной. Она может возникнуть при ущемлении кишки или ее брыжейки, а также когда давление в просвете кишки превышает внутрисосудистое давление. В результате развиваются ишемия, некроз и перфорация кишки. Ранняя диагностика странгуляционной непроходимости и срочное хирургическое вмешательство позволяют предотвратить перфорацию кишки, уменьшить тяжесть заболевания и снизить вероятность летального исхода.

Такая непроходимость наиболее часто встречается в клинической практике. Причинами её могу быть:

- обширный заворот на 180–360°;
- узлообразование;
- ущемление кишки в наружных и внутренних грыжах;
- заворот или перегиб отдельных петель кишок.

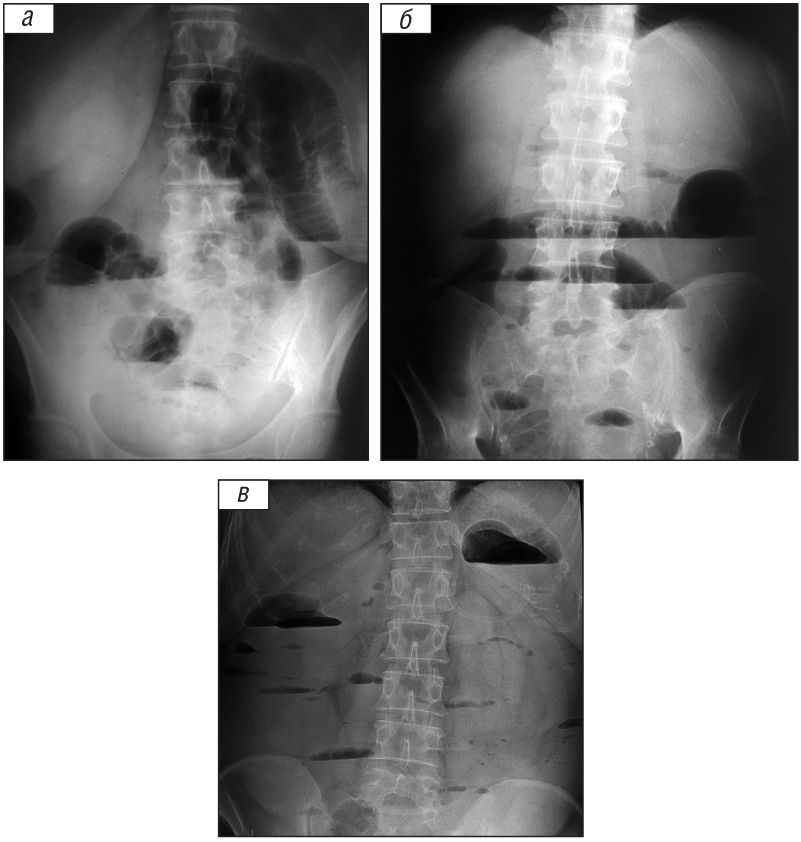

Рис. 4. Обзорные рентгенограммы брюшной полости в прямой проекции (вертикальное положение) при острой механической обтурационной тонкокишечной непроходимости.
а — определяются тонкокишечные крутые арки (по дуге малого радиуса) с короткими горизонтальными уровнями жидкости. В толстой кишке газ отсутствует (ранняя стадия). *б* — определяется несколько "чаш Клойбера" с широкими горизонтальными уровнями жидкости и преимущественно низким газовым пузырём над ними в связи с потерей тонуса кишечной стенки и скоплением больших объёмов жидкости в просвете петель. В толстой кишке содержимое и газ отсутствуют (>2 сут). *в* — определяется симптом "нитки бисера" ("жемчуга"): скопления газа в отдельных петлях тонкой кишки в виде цепочки мелких пузырьков, что является признаком большого количества жидкости в просвете петель кишки (>3 сут).

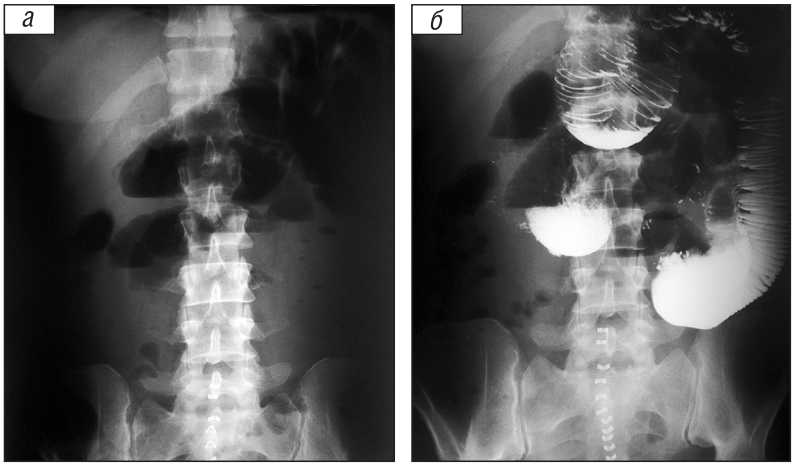

Рис. 5. Обзорные рентгенограммы брюшной полости в прямой проекции (вертикальное положение).
а — острая спаечная тонкокишечная непроходимость. Определяются широкие арки, горизонтальные уровни жидкости, складки Керкринга. *б* — пассаж контрастного вещества через сутки. Контрастное вещество находится преимущественно в тощей кишке. Хорошо видны складки Керкринга, горизонтальные уровни жидкости. Диаметр кишечных петель резко расширен.

Рентгенологические особенности.

1. При странгуляционной кишечной непроходимости (в противоположность обтурационной) при яркой клинической картине и коротком анамнезе наблюдается относительная бедность и смазанность рентгенологических признаков непроходимости.

2. Горизонтальные уровни жидкости чаще нечёткие, а число арок небольшое. Складки слизистой оболочки отёчные, расширенные, плохо визуализируются; контуры пораженных петель также нечёткие, волнистые за счёт отёка кишечной стенки (рис. 6).

3. Тонкокишечные арки более пологие за счёт снижения тонуса пораженной петли (закруглены по дуге большего радиуса).

4. "Чаши Клойбера" могут выявляться как в ранние, так и в более поздние сроки.

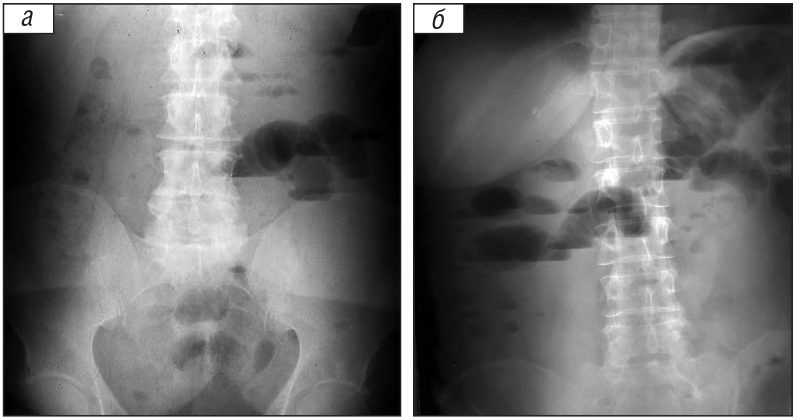

Рис. 6. Обзорная рентгенограмма брюшной полости в прямой проекции (вертикальное положение) при странгуляционной кишечной непроходимости.

а — определяются две небольшие тонкокишечные арки с горизонтальными уровнями жидкости в их коленах и нечёткие уровни жидкости в других петлях с низким газовым пузырём над ними. В правой половине ободочной кишки — плотное содержимое [1]. *б* — определяются тонкокишечные арки с горизонтальными уровнями жидкости; отёчные складки слизистой, формирующиеся "чаши Клойбера".

Толстокишечная непроходимость

Причинами механической толстокишечной непроходимости являются:

- опухоли толстой кишки (самая частая причина обструкции — 80–90%);
- заворот сегмента кишки (чаще слепой и сигмовидной);
- опухоли органов малого таза (матка, яичники, предстательная железа);
- инвагинация;
- грыжи (наружные и внутренние).

Опухоли толстой кишки, наиболее часто обтурирующие орган, в основном локализуются в нисходящем и сигмовидном участках кишки, что связано с их анатомическим строением.

Наиболее опасным симптомом толстокишечной непроходимости является разрыв толстой кишки в результате перерастяжения её содержимым. Разрыв происходит в соответствии с законом

гидродинамики Лапласа, согласно которому давление жидкости на стенки сосуда тем больше, чем больше его диаметр. Поэтому чаще всего разрывается имеющая наибольший диаметр слепая кишка. При этом содержимое кишки попадает в брюшную полость, вызывая перитонит.

Механическая обтурационная толстокишечная непроходимость редко сопровождается нарушениями кровообращения при раке и дивертикулите.

При локализации препятствия в правой половине толстой кишки, в том числе и в поперечной ободочной кишке, а чаще при опухоли слепой или восходящей кишки, в первую очередь выявляются рентгенологические признаки низкой тонкокишечной непроходимости и скопление газа и жидкости в этом отделе толстой кишки.

Рентгенологические особенности (рис. 7). К рентгенологическим особенностям классической странгуляционной непроходимости сигмовидной кишки относится её резкое вздутие, с появлением симптома "автомобильной шины", и объясняется образованием препятствия на уровне заворота удлиненной кишки.

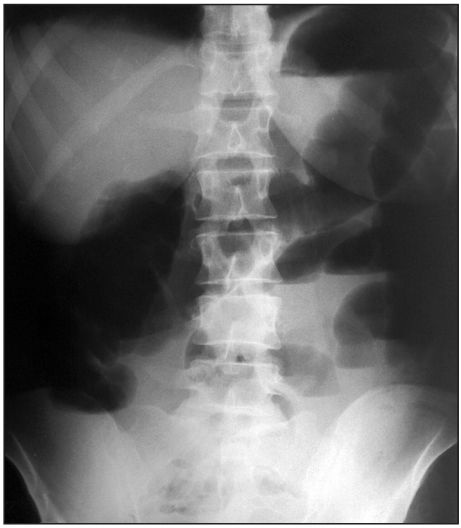

Рис. 7. Обзорная рентгенограмма брюшной полости в прямой проекции (вертикальное положение) при острой обтурационной толстокишечной непроходимости.

Чаще всего странгуляционная толстокишечная непроходимость в виде заворота развивается на уровне сигмовидной и слепой кишки при наличии у них анатомической особенности — длинной брыжейки, обеспечивающей их патологическую подвижность. Газ в тонкой кишке при этом не обнаруживается, так как развитие заворота толстой кишки происходит достаточно быстро.

1. Происходит скопление газа и жидкости выше уровня препятствия с образованием горизонтальных уровней жидкости. "Чаши Клойбера" располагаются обычно по периферии.

2. Вследствие анатомически большого диаметра толстой кишки появившиеся "чаши Клойбера" имеют широкий горизонтальный уровень и значительно меньшую высоту газового пузыря.

3. При относительно небольшом количестве жидкости в просвете кишки горизонтальные уровни могут иметь нечёткие контуры из-за смешивания её с каловыми массами.

4. Латерограмма брюшной полости, произведенная при положении пациента на правом боку, позволяет выявить уровень остановки содержимого толстой кишки. При скоплении жидкости в просвете толстой кишки на латерограмме определяется широкий горизонтальный уровень жидкости — от селезёночного изгиба кишки до уровня препятствия. Можно определить обрыв газовой колонны и характер изменений дистального отдела кишки (подрытость контуров или вид конуса при опухоли).

5. При выраженном вздутии толстой кишки и недостаточности баугиниевой заслонки (чаще у пожилых больных) выявляется скопление газа и в петлях тонкой кишки, причём контуры петель при этом чаще чёткие, отёк складок слизистой оболочки слабо выражен или отсутствует. Как правило, значительное скопление газа в петлях тонкой кишки наблюдается при длительно существующей непроходимости толстой кишки (>3 сут).

От уровня сигмовидной кишки определяются раздутые петли толстой кишки с отсутствием содержимого, единичные горизонтальные уровни жидкости. Пневматоз и уровни жидкости в тонкой кишке.

Сравнение механической обтурационной непроходимости тонкой и толстой кишки

Критерий	Тонкая кишка	Толстая кишка
Спиралевидные (Керкринговы) складки	Могут присутствовать	Отсутствуют
Количество петель кишки	Много	Мало
Расположение петель кишки	Центральное	Периферическое
Гаустры	Отсутствуют	Присутствуют
Диаметр петель	3–5 см	>5 см
Радиус кривизны	Небольшой	Большой
Визуализация плотного содержимого в кишке	Отсутствует	Присутствует

Функциональная кишечная непроходимость

В понятие функциональная кишечная непроходимость входят все случаи острой кишечной непроходимости, произошедшие в результате глубоких нарушений моторной функции ЖКТ, а также при отсутствии препятствия в просвете ЖКТ. При этом происходит полное расслабление мышечного слоя (паралитическая кишечная непроходимость) или длительный спазм (спастическая кишечная непроходимость).

По формальным клиническим признакам функциональная непроходимость может напоминать механическую с задержкой отхождения стула и газов, вздутием живота, болями, рвотой. Под флагом кишечной непроходимости могут протекать такие заболевания, как острый аппендицит, острый панкреатит, тромбоз брыжеечных сосудов, инфаркт миокарда, перитонит, почечная колика и др.

Наиболее яркие нарушения моторики ЖКТ наблюдаются при разлитом гнойном перитоните, нарушении мезентериального кровообращения, травме забрюшинного пространства, в послеоперационном периоде при вмешательствах на органах брюшной полости, таза и забрюшинного пространства, при почечной колике. Менее выраженные функциональные нарушения развиваются при острых воспалительных заболеваниях органов живота, таких как острый аппендицит, острый панкреатит, острый холецистит и острые гнойные гинекологические заболевания.

При обзорном исследовании органов брюшной полости функциональная кишечная непроходимость может быть выявлена в разных стадиях клинического развития. Поэтому, изменения на обзорных снимках могут быть разной степени выраженности: от незначительного вздутия кишечных петель на ограниченном участке с образованием разновеликих просветлений (чаще неправильно округлой формы) до генерализованного пареза или паралича ЖКТ с многочисленными аркадами перерастянутых газом кишечных петель и при почти полном отсутствии жидкостного содержимого.

Рентгенологический метод исследования во многих случаях позволяет провести дифференциальную диагностику между механической и функциональной кишечной непроходимостью.

Рентгенологические особенности (рис. 8).

1. Наличие газа наблюдается во всех отделах ЖКТ в результате рефлекторного нарушения его двигательной активности, что отличает функциональную кишечную непроходимость от механической. Брюшная полость имеет повышенную прозрачность, петли кишечника настолько раздуты, что не всегда удаётся отличить тонкую кишку от толстой.

2. Газ в перерастянутых арках значительно преобладает над жидкостью, а потому немногочисленные горизонтальные уровни не имеют четкого контура, а как бы закруглены или смазаны. В отличие от механической кишечной непроходимости выраженных "чаш Клойбера" практически не бывает.

3. Купол диафрагмы зачастую высоко расположен и ограничен в подвижности. В нижних отделах легких могут образоваться дисковидные ателектазы, в плевральной полости — реактивный выпот.

Послеоперационные парезы и параличи кишечника

Клиническая картина послеоперационных парезов и параличей кишечника характеризуются болями и вздутиями живота, рвотой, неотхождением кала и газов сопровождаются, как правило, несостоятельностью швов анастомоза, нарушением кровоснабжения в паретических кишечных петлях и легочными осложнениями.

Рентгенодиагностика послеоперационных парезов — это диагностика функциональной кишечной непроходимости с генерализованным вздутием петель толстой и тонкой кишок. На рентгенограммах брюшная полость выглядит прозрачной — настолько

раздуты желудок и петли кишечника, просвет которых практически не содержит жидкости. Отличить тонкую кишку от толстой не всегда удается, так как их диаметры сравниваются и типичный рельеф, характерный для каждого отдела, нивелируется. Круговые складки слизистой тонкой кишки истончены и напоминают перерастянутую пружину с далеко отстоящими завитками. Вялая перистальтика может прослеживаться, но чаще отсутствует; жидкости в просвете кишки практически нет. Перерастянутые кишечные петли вплотную прилегают друг к другу, что свидетельствует об отсутствии и свободной жидкости в брюшной полости, и отёчности кишечной стенки. Диафрагма ограничена в подвижности, приподнята раздутыми петлями кишки; в поддиафрагмальном пространстве может быть газ, как следствие предшествовавшей лапаротомии.

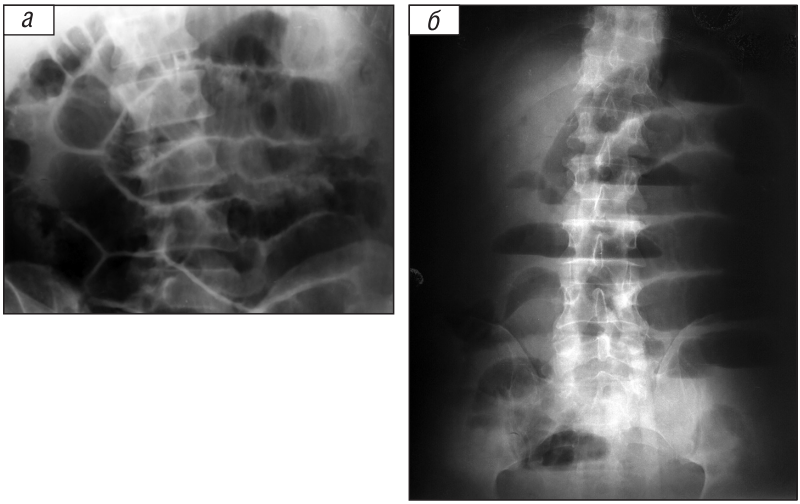

Рис. 8. Обзорная рентгенограмма брюшной полости в прямой проекции (вертикальное положение).
а — определяется неравномерное вздутие многих петель тощей кишки; отёк Керкринговых складок слизистой оболочки нечётко выражен в единичных петлях. *б* — определяется резко выраженный пневматоз левой половины тонкой кишки с образованием широких арок и небольшим количеством жидкости без чёткого горизонтального уровня жидкости.

Динамическое рентгенологическое наблюдение имеет большое значение для прогноза. Так, увеличение количества газа в толстой и прямой кишке и уменьшение его количества в тонкой кишке является благоприятным признаком. И наоборот, исчезновение газа из толстой кишки и увеличение диаметра тонкокишечных петель — это грозный признак паралитической кишечной непроходимости, несмотря на кажущееся улучшение самочувствия больного.

Перитонит

Рентгенологическая диагностика **разлитого перитонита** может выявить признаки функциональной непроходимости кишечника, а также обнаружить свободную жидкость в брюшной полости. Для выявления скоплений жидкости, помимо обзорных рентгенограмм брюшной полости в горизонтальном и вертикальном положении больного, исследование проводят также в латеропозиции (на левом боку).

При разлитом перитоните, возникшем в результате заболевания органов брюшной полости и забрюшинного пространства, на фоне выраженного вздутия кишечных петель и желудка появляются теневые признаки воспаления брюшины: диффузное затенение брюшной полости за счёт свободной жидкости в отлогих местах, межкишечных пространствах в стенках и полостях кишечных петель, делающие нечёткими контуры и рельеф слизистой растянутой и отёчной кишки (рис. 9).

Перитонит обычно сопровождается реактивной паралитической кишечной непроходимостью. Из-за пареза кишечника при рентгеноскопии отсутствует перистальтическая активность кишки, характеризующаяся симптомом переливания содержимого из одной петли в другую. Тонкокишечные воздушные арки из-за отсутствия тонуса хорошо видны, закруглены по дуге большого радиуса и как бы распластаны одна над другой. Восходящие и нисходящие концы арок равновелики, располагаются на одной высоте, основания их закруглены из-за отсутствия или малого количества жидкости в их просвете. В латеропозиции вследствие изменения положения больного возможно пассивное соединение содержимого рядом расположенных участков кишки с появлением удлиненных горизонтальных уровней и ещё большим уплощением арок, что свидетельствует о глубоких функциональных нарушениях.



Рис. 9. Обзорная рентгенограмма брюшной полости в прямой проекции (вертикальное положение). Определяется неравномерное вздутие многих петель тощей кишки с образованием пологих арок разного размера с нечёткими уровнями жидкости, которые расположены в средних отделах брюшной полости. Отёк складок слизистой оболочки нечётко выражен в единичных петлях. В правой половине ободочной кишки небольшое количество газа и жидкости — признаки функциональных нарушений ЖКТ, характерных для распространённого перитонита [1].

При перитоните складки слизистой оболочки тощей кишки неравномерно утолщены в разных петлях (по ширине и длине). Контуры петель нечёткие, неравномерно волнистые за счёт неравномерного отёка кишечной стенки и складок слизистой оболочки.

Значительное скопление свободной жидкости в брюшной полости создает нечёткость анатомических очертаний, делая рентгенограмму как бы завуалированной. При исследовании в латеропозиции на спине с накоплением большого количества жидкости и газа в кишечных петлях и большого количества жидкости в брюшной полости кишечные петли плавают на поверхности жидкости, располагаясь в центре брюшной полости. При этом свободная жидкость, перетекая в основном в латеральные каналы, создаёт своеобразную картину большей степени затенённости брюшной полости по периферии и меньшей — в центре. При тяжелой форме перитонита вследствие скопления жидкости в низко расположенных отделах наибольшая интенсивность затенения наблюдается в расширенных латеральных каналах при горизонтальном положении больного на спине или в нижних отделах брюшной полости — в ортопозиции. Выявляемые горизонтальные уровни, как правило, располагаются на одной высоте, а в латеропозиции, сливаясь вместе из разных колен арок, они образуют один уровень, однако значительной длины. В ряде случаев из-за отложения фибрина на серозной оболочке стенок кишки возникают спайки

отдельных петель между собой и как следствие их фиксация с невозможностью смещения при перемене положения больного. В дальнейшем, накопление в просвете кишки большого количества жидкости и газа при отсутствии моторной функции приводит к прогрессирующему растяжению кишечника, которое может привести к его разрыву, что представляет угрозу жизни больного.

Выделяют основные дифференциально-диагностические признаки, отличающие функциональную непроходимость кишечника от функциональной непроходимости, обусловленной перитонитом.

Сравнение функциональной непроходимости кишечника и функциональной непроходимости, обусловленной перитонитом

Непроходимость кишечника	**Непроходимость, обусловленная перитонитом**
1. Преобладание газа в кишечных петлях над жидкостью	1. Преобладание жидкости в кишечных петлях над газом
2. Воздушные тонкокишечные арки без уровней жидкости с закруглёнными концами	2. Воздушные тонкокишечные арки с нечёткими горизонтальными уровнями жидкости, располагающимися на одной высоте
3. Стенка кишки не утолщена, чёткие контуры	3. Стенка кишки утолщена, нечёткие контуры
4. Свободная жидкость в брюшной полости отсутствует, вздутые кишечные петли вплотную прилегают друг к другу	4. Свободная жидкость присутствует в латеральных каналах, малом тазу, между кишечными петлями
5. Все анатомические детали на обзорной рентгенограмме брюшной полости можно дифференцировать	5. Однородное затенение брюшной полости, препятствующее дифференциации анатомических деталей

Небольшое количество жидкости на ранних стадиях развития перитонита обнаружить сложно. Широкое использование антибиотиков привело к тому, что чаще стал встречаться **ограниченный перитонит**, положение которого в брюшной полости зависит от топографии заболевшего органа. Однако нередки случаи переноса инфекции в области, достаточно отдалённые от первичного очага воспаления. Чаще всего ограниченный перитонит развивается при остром аппендиците (19%), остром панкреатите (12%) и заболевании желчных путей (8%).

В отдельных случаях выпот может осумковаться, образуя абсцессы брюшной полости и забрюшинного пространства. Различают внеорганные и внутриорганные абсцессы. При обзорном рентгенологическом исследовании удается выявлять преимущественно внеорганные абсцессы, которые могут локализоваться в поддиафрагмальных пространствах (правом, левом, срединном), в подпеченочном пространстве, между петлями тонкой кишки, в латеральных каналах, в полости малого таза, реже — в забрюшинном пространстве.

На обзорных снимках классический абсцесс представлен шаровидной полостью с ровными чёткими контурами, содержащей газ и жидкость, с горизонтальным уровнем жидкости на границе двух сред. Пространство вокруг этой полости затенено за счёт воспалительного инфильтрата. При исследовании больного в разных положениях форма, локализация и размеры полости остаются прежними, при этом отмечается смещение и деформация прилежащих отделов ЖКТ.

Обнаружение газа и горизонтального уровня жидкости в ограниченной полости следует считать убедительным признаком абсцесса. Однако, присутствие газа в полости абсцесса не обязательно. Диагностика безгазовых абсцессов наиболее трудна, особенно при их небольших размерах. В этом случае необходимо динамическое наблюдение за больным с короткими интервалами между исследованиями (1–2 сут), а при необходимости — дважды в сутки.

Рентгенодиагностика основывается на косвенных признаках, к которым относят:

- смещение и деформацию соседних с абсцессом органов;
- нечёткость их очертаний со стороны прилежания абсцесса;
- вздутие смежных кишечных петель;
- высокое стояние диафрагмы и ограничение её подвижности;

- инфильтрацию базальных отделов лёгких;
- наличие реактивного плеврита;
- сколиоз, вызванный защитным напряжением поясничных мышц.

Естественно, проявление указанного симптомокомплекса в значительной мере зависит от топографо-анатомических особенностей абсцесса. При формировании абсцесса реактивные изменения ЖКТ обычно не выражены, и рентгенограмма органов брюшной полости может выглядеть как брюшная полость в норме. При этом реактивные изменения в лёгких обычно выявляются исключительно в остром периоде формирования абсцесса и при локализации воспалительного очага в верхнем этаже брюшной полости. При формировании абсцесса в нижних отделах брюшной полости изменения в органах грудной клетки обычно отсутствуют.

Широкое распространение КТ в диагностике послеоперационных осложнений показало её несомненное преимущество в обнаружении и топографической локализации абсцессов.

Нарушение брыжеечного кровообращения

Тромбоз и эмболия сосудов брыжейки (верхней брыжеечной артерии, верхней брыжеечной вены, нижней брыжеечной артерии и нижней брыжеечной вены) характеризуются при рентгенологическом исследовании изменениями в тех отделах ЖКТ, которые соответствуют бассейнам пораженных сосудов. В большинстве случаев нарушение мезентериального кровообращения встречается у пожилых людей и сопровождается высокой летальностью. Наиболее часто возникает нарушение брыжеечного кровообращения в системе верхних брыжеечных сосудов, и в частности в верхней брыжеечной артерии. При этом поражается вся тонкая и правая половина толстой кишки вплоть до селезеночного угла в соответствии с анатомией кровообращения. Значительно реже наблюдаются нарушения кровообращения в системе верхней брыжеечной вены и нижних брыжеечных сосудов. Закупорка нижней брыжеечной артерии вызывает инфаркт левой половины толстой кишки вплоть до верхне-ампулярного отдела прямой кишки. При этом огромную роль в объёме инфаркта играет степень выраженности коллатерального кровообращения.

Источником артериальной эмболии обычно бывают тромбы, образовавшиеся в левых отделах сердца или аорте. Тромбоз брыжеечной артерии возникает вследствие её атеросклеротического

поражения. Тромбоз брыжеечных вен возникает при портальной гипертензии, сепсисе, травмах, паранеопластическом синдроме, а также при приёме некоторых лекарственных средств. В клинической картине острого нарушения мезентериального кровообращения различают три стадии, которые сопоставимы с теневой картиной при динамическом рентгенологическом исследовании: *начальную*, *латентную* (через 6–8 ч после начала болей) и *терминальную* (через 12–14 ч).

Обзорное рентгенологическое исследование брюшной полости полипозиционно и проводится в трохо-, орто- и латеропозициях пациента в прямой и боковых проекциях.

При выраженном инфаркте выявляется вздутие всех пораженных петель тонкой кишки, что на первый взгляд напоминает рентгенологическую картину механической непроходимости, откуда и произошло название "псевдообструкция". Кишечные арки тесно прилежат одна к другой, стенки их становятся утолщёнными из-за отёка, Керкринговы складки на фоне воздуха представлены широкими тенями, расстояние между ними увеличено. Иногда отчётливо видна граница между вздутой и спавшейся частями поперечно-ободочной кишки — "демаркация газовой колонны". Симптомы отёка с плотным прилеганием кишечных петель друг к другу появляются в первые часы заболевания (латентную фазу), признаки перитонита появляются позже (на границе латентной и терминальной фаз). Естественно, строгого разграничения появления указанных симптомов по времени не существует, все зависит от исходного состояния пациента и его компенсаторных возможностей. В связи с нарушением питания кишки и затруднением венозного оттока стенка кишки резко утолщается за счёт отёка всех её слоёв. Утолщённая отёчная стенка кишки снижает свою подвижность, что при многопроекционном рентгенологическом исследовании выявляется в виде симптома ригидной петли, а значительное сужение просвета, вызванное теми же причинами, формирует газ в её полости в виде узких серповидных полосок, отделённых друг от друга по всей длине достаточно широкой полосой затенения, что является отображением двух прилежащих друг к другу отёчных кишечных стенок. Полиморфизм теневой картины заключается в том, что при выраженном отёке стенки кишки складки слизистой набухают и создают феномен прерывистости газовых скоплений, несмотря на то, что газ занимает весь просвет кишки. По этой же причине классические горизонтальные уровни не выявляются, однако в латеропозиции можно выявить длинный

и узкий горизонтальный уровень, а в трохопозиции просветление, образованное газом, будет иметь извилистый ход и волнистые контуры. Степень утолщения стенки тонкой кишки соответствует тяжести ишемии. В толстой кишке даже при её ишемии подобных изменений не наблюдают. Описанные изменения у большинства больных могут быть выявлены через 3–6 ч после начала заболевания. Динамическое наблюдение за такими больными с нарастанием рентгенологической симптоматики свидетельствует о прогрессировании патологических изменений в кишке. Грозным признаком терминальной стадии является обнаружение газа в толще стенки кишки. Он проявляется в виде узких полосок или маленьких пузырьков просветлений в виде бусин в проекции стенки кишки и свидетельствует о её гангрене. Газ может быть виден и в системе воротной вены печени как симптом тонких расходящихся в стороны линейных просветлений по периферии гомогенной тени печени.

Чрезвычайно редкое обнаружение этих симптомов объясняется техническими пределами традиционного рентгенологического метода исследования, тогда как при КТ с контрастированием газ в периферических сосудах портальной системы и в стенках кишки отчетливо выявляется. При ограниченных инфарктах тонкой кишки (до 50% длины) количество газа в её полости сравнительно невелико, а потому просвет кишки умеренно расширен. На фоне газа, содержащегося в просвете поражённого сегмента, видна утолщенная стенка кишки с широкими Керкринговыми складками.

При поражении верхней брыжеечной вены в ранние сроки выявляется значительный отёк складок слизистой оболочки тощей кишки и отёк кишечной стенки во многих петлях в связи с резким нарушением оттока при сохраненном притоке крови. Тонус кишечной стенки резко снижен с первых часов заболевания, петли на снимках брюшной полости при горизонтальном положении больного расположены горизонтально или вертикально.

При одновременном нарушении кровообращения в системе как верхней брыжеечной артерии, так и верхней брыжеечной вены в ранние сроки выявляются рентгенологические признаки некроза кишечной стенки: горизонтальное расположение петель, сохраняющееся при повторных исследованиях, скопление жидкости в просвете петель, интрамуральный газ в стенке тонкой, иногда и толстой кишки. При тромбозе нижней брыжеечной артерии или вены обнаруживается газ в левой половине ободочной кишки; отсутствие газа в тонкой кишке. Такие симптомы характерны для

нормальной картины брюшной полости, что вызывает значительные трудности при диагностике нарушения кровообращения в системе нижних брыжеечных сосудов.

Исследование ЖКТ с контрастированием при кишечных инфарктах возможно в тех случаях, когда заболевание протекает не так стремительно, а клиническое и обзорное рентгенологическое исследования не позволяют полностью исключить механическую кишечную непроходимость. Продвижение бариевой взвеси резко замедлено (иногда до 72 ч) и неравномерно из-за нарушения двигательной функции кишечника. При нарушении кровообращения в нижней брыжеечной артерии при ирригоскопии можно выявить симптомы "псевдоопухоли". Стенка левой половины толстой кишки может иметь неровный, зазубренный контур с множественными дефектами наполнения, прослеживающимися на достаточно большом протяжении. Эту теневую картину связывают с утолщением и отёчностью стенки кишки.

Мультиспиральная КТ обладает высокой информативностью (чувствительность около 92%) в диагностике острой мезентериальной ишемии (рис. 10, 11). Исследование проводят с использованием внутривенного контрастного усиления. При мультиспиральной КТ можно выявить утолщение и изменение плотности кишечной стенки, газ в стенке кишки, локальные дефекты наполнения и окклюзии мезентериальных сосудов различной степени выраженности. Один из самых распространённых КТ признаков — кольцевое утолщение стенки "пострадавшего" (в состоянии ишемии) сегмента кишки, утолщённая стенка может иметь вид мишени вследствие чередования слоёв высокой и низкой плотности. Типичной находкой может явиться асцит, ограниченный отёк брыжейки. Газ внутри ветвей воротной вены указывает на необратимый процесс.

Если позволяет состояние больного, возможно проведение **селективной ангиографии брыжеечных артерий** с целью определения объёма нарушения кровообращения, выявления коллатералей, обусловливающих жизнеспособность кишечных петель и введения спазмолитических средств непосредственно в артериальное русло, поскольку спазм сосудов сопровождает и тромбоз, и эмболию, усугубляя течение болезни. Резким рефлекторным спазмом магистрального ствола брыжеечной артерии с почти полным прекращением кровотока объясняется тот факт, что нередко уровень окклюзии обнаруживается на ангиограммах дистальнее, чем предполагалось на основе клинических данных. Это состояние

требует немедленного введения в артериальное русло спазмолитических препаратов. В зависимости от уровня и распространенности закупорки брыжеечных артерий различают состояния коллатерального кровообращения: *компенсированный*, *субкомпенсированный* и *недостаточный окольный* кровоток.

При **аортографии** в случае компенсированного кровотока в течение 2–3 с, несмотря на окклюзию основного ствола, по викарно расширенным коллатералям контрастное вещество может достичь места закупорки. При субкомпенсированном кровотоке коллатеральное русло не расширено, контрастное вещество достигает места окклюзии с задержкой до 5–6 с после введения его в аорту. Инфаркт кишки при этом развивается медленно и может ограничиться небольшим участком. Отсутствие контрастирования магистрального сосуда или наличие в его просвете дефекта наполнения указывают на его тромбоз или эмболию, свидетельствуя о недостаточном коллатеральном кровообращении. При стенозе артерий обнаруживается неровность контуров их стенок, спазмированные аркады и слабое или отсутствующее контрастирование периферического русла и воротной вены в позднюю фазу ангиографического исследования.

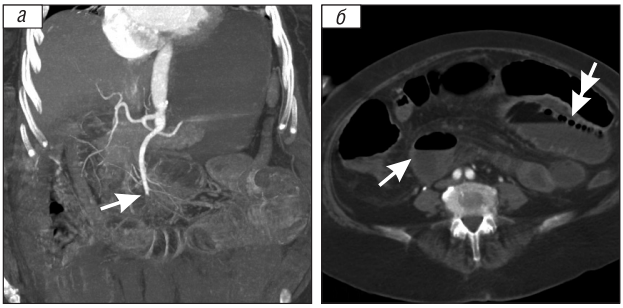

Рис. 10. Нарушение брыжеечного кровообращения при "псевдообструкции" кишки.
а — фрагмент фронтальной реконструкции по результатам мультиспиральной КТ с внутривенным контрастированием в режиме MIP. Тромбоз верхней брыжеечной артерии (стрелка). *б* — фрагмент КТ живота в артериальную фазу контрастирования. Отсутствие кровотока по брыжеечным сосудам. Растянутые пневматизированные петли кишки, в том числе с уровнем жидкости (стрелки). Заполненная жидкостью петля кишки с цепочкой пузырьков газа — симптом "нитка бисера".

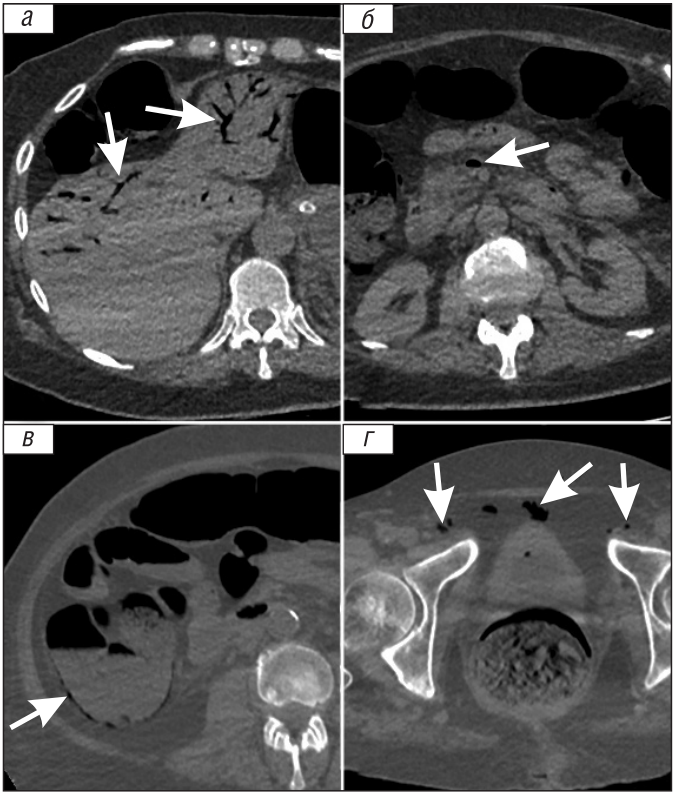

Рис. 11. Фрагменты КТ с нарушением брыжеечного кровообращения при инфаркте кишки.
а — газ в ветвях воротной вены печени; *б* — газ в брыжеечной вене; *в* — газ в стенке слепой кишки; *г* — свободный газ в брюшной полости. Газы обозначены стрелками

СВОБОДНЫЙ ГАЗ В БРЮШНОЙ ПОЛОСТИ

Свободный газ в брюшной полости появляется при нарушении целостности стенки желудка или любого отдела кишечника, т.е. **прободении полого органа**.

Причиной наличия свободного газа в брюшной полости чаще всего является перфорация язвы желудка и двенадцатиперстной кишки, тяжелые травмы с разрывом полых органов пищеварительного тракта, неудачные инструментальные исследования и т.д. Причиной перфорации полого органа может быть деструкция патологического очага (язвенная болезнь, распадающийся рак, аппендицит).

При первичном обзорном рентгенологическом исследовании в положении пациента лёжа на спине, свободный газ выявляется в брюшной полости у 56% больных. В положении стоя исследование увеличивает чувствительность метода до 76%, а если дополнительно провести рентгенографию в латеропозиции на левом боку, чувствительность метода увеличится до 90%. Незначительное количество свободного газа чаще выявляется при прободении язвы двенадцатиперстной кишки, большое количество газа обнаруживается при нарушении целостности стенки толстой кишки (чаще — слепой или сигмовидной).

Свободный газ в брюшной полости во всех случаях занимает самое высокое положение и перемещается при перемене положения пациента.

Важно при этом учитывать, что до момента производства рентгенограммы пациент должен провести в этой позиции не менее 5–10 мин, чтобы газ успел занять наиболее высокое положение. Поспешность в получении рентгеновского снимка может увеличить процент отрицательных результатов, обусловленных объективными причинами в диагностике прободении, к которым относят: трудно выявляемое даже при многопроекционном исследовании небольшое количество газа, прикрытие перфорации каким-либо органом снаружи или густым содержимым изнутри.

Таким образом, пневмоперитонеум, представляющий собой **просветление**, занимающее самое высокое положение, в брюшной

полости на обзорной рентгенограмме грудной клетки в вертикальном положении тела пациента (ортопозиции) будет обнаружен, прежде всего, ***между тенью диафрагмы и тенью печени или под печенью в виде полоски просветления различной ширины в зависимости от его количества*** (рис. 12, *а*).

Минимальное количество свободного газа в брюшной полости удаётся лучше выявлять на латерограмме, произведённой в положении больного на левом боку. Газ в таком случае скапливается между боковой поверхностью печени и боковой брюшной стенкой, как бы окантовывая их (рис. 12, *б*, *в*).

При выполнении латерограммы в положении больного на правом боку (в случае, если снимок на левом боку произвести не удаётся, например при переломе рёбер, наличии дренажных трубок и раневых поверхностей) выявление свободного газа бывает затруднено. В этом случае свободный газ необходимо отличать от газа в просвете желудка или в селезёночном изгибе толстой кишки.

При анализе рентгенограмм брюшной полости необходимо учитывать, что свободный газ в брюшной полости может располагаться атипично — в подвздошной области, особенно у женщин, у которых подвздошная область при положении больной на боку является верхней точкой в брюшной полости.

Кроме того, трудности возникают и при значительном количестве свободного газа в брюшной полости, когда нарушается анатомическое расположение органов брюшной полости в связи с резким смещением печени вниз и влево, селезёнки — вниз и вправо, желудка — медиально.

При прободной язве желудка или двенадцатиперстной кишки в брюшной полости, как правило, наблюдается большое количество свободного газа, а при прободном аппендиците он встречается крайне редко (до 7%) и располагается под печенью или под правым куполом диафрагмы в виде небольшого пузырька просветления.

Одновременно с прямым признаком прободения в ортопозиции можно обнаружить и косвенные неспецифические признаки, указывающие на неблагополучие в брюшной полости: высокое стояние куполов диафрагмы и ограниченная их подвижность, наличие реактивной жидкости в плевральной полости, а в поздние сроки — дисковидные ателектазы в нижних отделах легких.

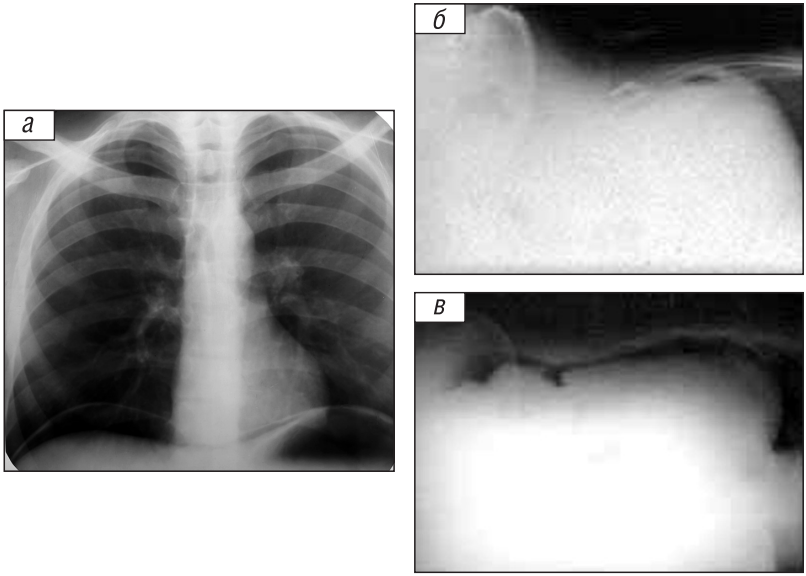

Рис. 12. Свободный газ в брюшной полости.
а — обзорная прямая рентгенограмма грудной клетки (вертикальное положение). Свободный газ под правой и левой половинами купола диафрагмы (серповидные полосы просветления), также определяется газовый пузырь желудка. *б* — прямая латерограмма (на левом боку). Наружно-печёночный пневмоперитонеум: над боковой поверхностью печени небольшая серповидная полоска свободного газа. *в* — прямая латерограмма (на левом боку). Наружно-печёночный пневмоперитонеум: свободный газ определяется над боковой поверхностью печени и в правой подвздошной области над куполом слепой кишки [2].

Таким образом, выбор методики обследования пациентов с заболеваниями органов брюшной полости во многом зависит от характера предполагаемого заболевания, остроты процесса и ведущего клинического синдрома. Несмотря на технический прогресс в области лучевой диагностики, в настоящее время нет единого универсального метода диагностики болезней органов брюшной полости. Несмотря на увеличение роли УЗИ, КТ и МРТ методов диагностики классическая рентгенодиагностика сохраняет свои позиции у пациентов с клинической картиной "острого живота".

КОНТРОЛЬНЫЕ ВОПРОСЫ

1. Какой метод лучевой диагностики не используется при первичном обследовании пациентов с клиническим диагнозом "острый живот"?
   А) Обзорная рентгенография
   Б) Рентгенологическое исследование с бариевой взвесью
   В) КТ
   Г) УЗИ

2. Целью обзорного рентгенологического исследования не является:
   А) Обнаружение рентгеноконтрастных конкрементов в проекции органов брюшной полости
   Б) Исключение скоплений свободного газа в брюшной полости
   В) Выявление опухоли в просвете кишки
   Г) Определение наличия/отсутствия горизонтальных уровней жидкости в просвете кишки

3. Обзорные рентгенограммы рекомендуется выполнять в двух проекциях для:
   А) Лучшей визуализации свободного газа в брюшной полости
   Б) Оценки смещаемости петель кишечника
   В) Определения распределения газа в петлях кишки
   Г) Всё выше перечисленное верно

4. Какой из перечисленных ниже признаков, выявляемых на обзорной рентгенограмме, является отклонением от нормы?
   А) Горизонтальный уровень жидкости в желудке
   Б) Скопление газа под диафрагмой
   В) Скопление газа в просвете толстой кишки
   Г) Единичный горизонтальный уровень жидкости в тонкой кишке

5. Какой тип кишечной непроходимости не относится к механической?
   А) Обтурационная
   Б) Странгуляционная
   В) Функциональная
   Г) Смешанная

6. Арки, видимые при кишечной непроходимости, — это:
   А) Затенения, образованные газом, по форме напоминающие арки
   Б) Затенения, образованные жидкостью, по форме напоминающие арки
   В) Просветления, образованные газом, по форме напоминающие арки
   Г) Просветления, образованные жидкостью, по форме напоминающие арки

7. При кишечной непроходимости при накоплении жидкости в просвете кишки арки:
   А) Могут превращаться в "чаши Клойбера"
   Б) Становятся более высокими (вытягиваются в высоту)
   В) Никак не меняются
   Г) Становятся подвижными

8. Чаще всего причиной механической тонкокишечной непроходимости являются:
   А) Спайки
   Б) Болезнь Крона
   В) Внутрикишечные опухоли
   Г) Внекишечные опухоли

9. Для обтурационной тонкокишечной непроходимости не типичны:
   А) Арки по дуге малого радиуса
   Б) Сочетание горизонтальных уровней жидкости и симптома арок
   В) Наличие газа как проксимальнее, так и дистальнее препятствия
   Г) Меняющаяся форма и конфигурация арок

10. Причиной странгуляционной тонкокишечной непроходимости не является:
    А) Узлообразование
    Б) Ущемление кишки в наружных грыжах
    В) Заворот отдельных петель
    Г) Доброкачественные внутрикишечные опухоли

11. Для рентгенологической картины странгуляционной тонкокишечной непроходимости характерно:
    А) "Чаши Клойбера"
    Б) Множественные горизонтальные уровни жидкости в толстой кишке
    В) Сохранность тонуса и двигательной активности кишки
    Г) Всё выше перечисленные признаки

12. Причиной механической толстокишечной непроходимости может являться:
    А) Опухоль толстой кишки
    Б) Заворот сегмента кишки
    В) Инвагинация
    Г) Всё выше перечисленное

13. При обтурационной толстокишечной непроходимости по сравнению с обтурационной тонкокишечной непроходимостью "чаши Клойбера":
    А) Не типичны для толстокишечной непроходимости
    Б) Имеют широкий горизонтальный уровень и меньшую высоту газового пузыря
    В) Расположены выше и ниже уровня препятствия
    Г) Располагаются в центральных отделах, а не по периферии

14. Для функциональной кишечной непроходимости не характерно:
    А) Нарушение моторной функции ЖКТ
    Б) Механическое препятствие в просвете кишки
    В) Полное расслабление мышечного слоя кишки
    Г) Длительный спазм мышечного слоя кишки

15. Для рентгенологической картины функциональной кишечной непроходимости типичны следующие признаки:
    А) Преобладание газа над жидкостью
    Б) Высокое стояние купола диафрагмы
    В) Выраженные "чаши Клойбера" в центральных и периферических отделах
    Г) Наличие газа во всех отделах ЖКТ

16. Диффузное затенение на обзорной рентгенограмме органов брюшной полости при подозрении на разлитой перитонит может быть обусловлено:
    А) Скоплением свободного газа в брюшной полости
    Б) Скоплением свободной жидкости в брюшной полости
    В) Раздутыми газом петлями кишки
    Г) Функциональной кишечной непроходимостью

17. Признаками абсцесса на обзорных рентгенограммах являются:
    А) Шаровидная полость с ровными чёткими контурами
    Б) Шаровидная полость, содержащая газ и жидкость
    В) Шаровидная полость с перифокальным затенением и деформацией прилежащих отделов ЖКТ
    Г) Всё выше перечисленное

18. Какой метод лучевой диагностики является наиболее информативным при мезентериальном тромбозе?
    А) Обзорная рентгенография
    Б) КТ с внутривенным контрастным усилением
    В) КТ без внутривенного контрастного усиления
    Г) Всё выше перечисленные методы

19. Свободный газ в брюшной полости:
    А) Занимает наиболее высокое положение
    Б) Представляет собой просветление
    В) Перемещается при перемене положения тела пациента
    Г) Всё выше перечисленное верно

20. Что может послужить причиной появления свободного газа в брюшной полости?
    А) Острая тонкокишечная непроходимость
    Б) Разлитой перитонит
    В) Неосложненный острый аппендицит
    Г) Прободение язвы желудка

21. Минимальное количество свободного газа в брюшной полости наилучшим образом выявляется:
    А) В положении пациента лёжа на спине
    Б) В положении пациента стоя
    В) В латеропозиции на правом боку
    Г) В латеропозиции на левом боку

ОТВЕТЫ

№	Ответ		№	Ответ		№	Ответ
1	Б		8	А		15	В
2	В		9	В		16	Б
3	Г		10	Г		17	Г
4	Б		11	А		18	Б
5	В		12	Г		19	Г
6	В		13	В		20	Г
7	А		14	Б		21	Г

РЕКОМЕНДУЕМАЯ ЛИТЕРАТУРА

1. *Береснева Э.А.* Особенности рентгенологических изменений толстой кишки при разных острых хирургических заболеваниях органов брюшной полости // Радиология — практика. 2009. № 5. С. 30–65.
2. *Береснева Э.А.* Возможности и значение обзорного рентгенологического исследования при клинической картине "острый живот" // Медицинская визуализация. 2004. № 3. С. 6–37.
3. *Власов П.В.* Рентгенодиагностика заболеваний органов пищеварения. М.: Видар, 2008. 270 с.
4. *Лучевая* диагностика / под ред. Г.Е. Труфанова. М.: ГЭОТАР-Медиа. 2012. 496 с.
5. *Scaglione M., Linsenmaier U., Schueller G*. Emergency Radiology of the Abdomen. Imaging Features and Differential Diagnosis for a Timely Management Approach. Springer. 2012. 277 p.
6. *Frimann-Dahl J*. Roentgen examinations in Acute Abdominal Diseases. Thomas. 1974. 632 p.

Учебное издание

Юдин Андрей Леонидович
Знаменский Игорь Альбертович
Афанасьева Наталья Иосифовна
Семенова Наталья Александровна
Абович Юлия Александровна
Афукова Ольга Анатольевна
Сологубова Галина Федоровна
Козлов Владимир Всеволодович
Юматова Елена Анатольевна
Кулагин Алексей Леонидович
Федорова Галина Олеговна
Кондаков Антон Кириллович
Беленькая Ольга Игоревна
Янгуразова Дильбар Рауфовная
Смагин Сергей Сергеевич
Марина Евгения Александровна

ОСТРЫЙ ЖИВОТ. ВОЗМОЖНОСТИ РЕНТГЕНОДИАГНОСТИКИ

Учебно-методическое пособие

Под редакцией А.Л. Юдина

Выпускающий редактор И.Е. Головина
Редактор Г.В. Нестерова
Художественный редактор Т.В. Нестерова

Подписано в печать 11.06.2019.
Формат 60×90$^{1}/_{16}$. Печ. л. 2,5. Тираж 300 экз. Заказ № 24–19.

Отпечатано в ФГБОУ ВО РНИМУ им. Н.И. Пирогова МЗ РФ
117997, Москва, ул. Островитянова, 1
www.rsmu.ru

ISBN 978-5-88458-373-3

