Министерство здравоохранения Российской Федерации
Федеральное государственное автономное образовательное
учреждение высшего образования
«Российский национальный исследовательский
медицинский университет имени Н.И. Пирогова»
(Пироговский Университет)

Кафедра лучевой диагностики

Институт биомедицины

ПОДГОТОВКА ПАЦИЕНТОВ К ЛУЧЕВЫМ ИССЛЕДОВАНИЯМ

Учебное пособие

Москва
2026

Министерство здравоохранения Российской Федерации
Федеральное государственное автономное образовательное
учреждение высшего образования
«Российский национальный исследовательский
медицинский университет имени Н.И. Пирогова»
(Пироговский Университет)

Кафедра лучевой диагностики
Институт биомедицины

ПОДГОТОВКА ПАЦИЕНТОВ К ЛУЧЕВЫМ ИССЛЕДОВАНИЯМ

Учебное пособие

Рекомендовано
Координационным советом по образовательной политике
ФГАОУ ВО РНИМУ им. Н.И. Пирогова Минздрава России
(Пироговский Университет)

Москва
2026

УДК 616-073.7(075.8)
ББК 53.6я73
П 44

Авторы:
А.Л. Юдин, д-р мед. наук, проф.; *А.К. Кондаков*, канд. мед. наук; *Е.А. Юматова*, канд. мед. наук; *Н.А. Семенова*, канд. мед. наук; *Н.И. Афанасьева*, канд. мед. наук; *А.А. Учеваткин,* канд. мед. наук; *В.В. Козлов*, д-р мед. наук; *И.А. Знаменский*, д-р мед. наук; *Ю.А. Абович*, канд. мед. наук; *О.А. Афукова*, канд. мед. наук; *Д.Р. Янгуразова*, канд. мед. наук; *Д.А. Дорошенко,* д-р мед. наук; *Т.Ю. Данзанова,* д-р мед. наук, проф.; *О.И. Беленькая*, канд. мед. наук; *А.Л. Кулагин*; *Г.О. Федорова*; *К.В. Ягубова; П.Г. Гладких; Г.А. Нахаева; А.С. Винокуров; В.С. Леонтьев; Д.М. Плиев.*

Рецензенты:
Е.А. Зубарева — д-р мед. наук, профессор, заведующая кафедрой лучевой диагностики ИНОПР ФГАОУ ВО РНИМУ им. Н.И. Пирогова Минздрава России (Пироговский Университет)
Э.Г. Кошелев — д-р мед. наук, доцент, и.о. заведующего кафедрой рентгенологии и ультразвуковой диагностики ФГБУ ДПО ЦГМА УДП РФ

П 44 Подготовка пациентов к лучевым исследованиям: учебное пособие [для студентов медицинских вузов] / Юдин А.Л., Кондаков А.К., Юматова Е.А. [и др.]; под ред. А.Л. Юдина. — Москва: ФГАОУ ВО РНИМУ им. Н.И. Пирогова Минздрава России (Пироговский Университет), 2026. — 72 с.

ISBN 978-5-88458-791-5

В учебном пособии представлены сведения о подготовке пациентов к различным методикам лучевой диагностики и показаниях к ним. Рекомендовано в качестве учебного пособия для студентов медицинских вузов, обучающихся по программе специалитета 31.05.01 «Лечебное дело», 31.05.02 «Педиатрия», 30.05.02 «Медицинская биофизика», 30.05.03 «Медицинская кибернетика», а также ординаторов по специальностям 31.08.09 «Рентгенология», 31.08.08 «Радиология», 31.08.11 «Ультразвуковая диагностика», 31.08.12 «Функциональная диагностика», 31.08.19 «Педиатрия», 31.08.49 «Терапия», 31.08.36 «Кардиология», 31.08.28 «Гастроэнтерология», 31.08.54 «Общая врачебная практика (семейная медицина)», 31.08.57 «Онкология», 31.08.67 «Хирургия». Пособие подготовлено согласно требованиям действующих ФГОС.

ISBN 978-5-88458-791-5
УДК 616-073.7(075.8)
ББК 53.6я73

© Коллектив авторов, 2026
© Пироговский Университет, 2026

СОДЕРЖАНИЕ

Авторский коллектив 5
Список сокращений 7
Введение 10
Общие вопросы подготовки и безопасности пациентов при лучевых исследованиях 12
Контрастирование в лучевой диагностике 17
Методики классического рентгенологического исследования 24
- Рентгенография легких 24
- Рентгенография органов брюшной полости (обзорная) 25
- Рентгенография костей таза, крестца и копчика 25
- Экскреторная урография 26
- Восходящая (ретроградная) уретеропиелография 27
- Восходящая (ретроградная) цистография 28
- Ретроградная уретрография 29
- Рентгеноскопия пищевода, желудка и двенадцатиперстной кишки 30
- Ирригоскопия 31
- Пассаж контрастного препарата по кишечнику 32
- Маммография 33
- Гистеросальпингография 34

Компьютерная томография 36
- КТ органов брюшной полости, забрюшинного пространства и малого таза с внутривенным контрастированием 36
- МРТ органов брюшной полости и забрюшинного пространства с внутривенным контрастированием 37
- Магнитно-резонансная холангиопанкреатография 37
- Магнитно-резонансная томография тонкой кишки (МР-энтерография) 38
- Магнитно-резонансная томография толстой кишки 39
- Магнитно-резонансная томография органов малого таза 39

Радионуклидная диагностика 41
- Сцинтиграфия щитовидной железы 41
- Динамическая нефросцинтиграфия 43
- Динамическая гепатобилисцинтиграфия 44
- Сцинтиграфия с метайодобензилгуанидином 45
- Однофотонная эмиссионная компьютерная томография миокарда с физической и фармакологической нагрузкой 47

Позитронно-эмиссионная томография, совмещенная с компьютерной томографией 49
Ультразвуковые исследования 53
Ультразвуковое исследование органов брюшной полости ... 53
Ультразвуковое исследование гепатобилиарной зоны с функциональными пробами (с определением функции желчного пузыря) 54
Эндосонография панкреатобилиарной зоны 56
Ультразвуковое исследование почек 58
Ультразвуковое исследование почек с функциональной нагрузкой 58
Ультразвуковое исследование органов малого таза 58
Ультразвуковое исследование матки и придатков (трансабдоминальное, трансвагинальное, трансректальное) 60
Ультразвуковое исследование предстательной железы 61
Ультразвуковое исследование мочевого пузыря с определением остаточной мочи 62
Эхокардиография чреспищеводная 63
Стресс-эхокардиография (стресс-ЭхоКГ) 64
Стресс-ЭхоКГ (эхокардиография с фармакологической нагрузкой, эхокардиография с физической нагрузкой) 64
Стресс-ЭхоКГ с чреспищеводной электростимуляцией сердца 65
Заключение 68
Список вопросов для самоконтроля 69
Список используемой литературы 71

АВТОРСКИЙ КОЛЛЕКТИВ

Юдин А.Л. — д-р мед. наук, профессор, заведующий кафедрой лучевой диагностики Института биомедицины (МБФ)

Кондаков А.К. — канд. мед. наук, доцент кафедры лучевой диагностики Института биомедицины (МБФ)

Юматова Е.А. — канд. мед. наук, доцент кафедры лучевой диагностики Института биомедицины (МБФ)

Семенова Н.А. — канд. мед. наук, доцент кафедры лучевой диагностики Института биомедицины (МБФ)

Афанасьева Н.И. — канд. мед. наук, доцент кафедры лучевой диагностики Института биомедицины (МБФ)

Учеваткин А.А. — канд. мед. наук, ассистент кафедры лучевой диагностики Института биомедицины (МБФ)

Козлов В.В. — д-р мед. наук, доцент кафедры лучевой диагностики Института биомедицины (МБФ)

Знаменский И.А. — д-р мед. наук, профессор кафедры лучевой диагностики Института биомедицины (МБФ)

Абович Ю.А. — канд. мед. наук, доцент кафедры лучевой диагностики Института биомедицины (МБФ)

Афукова О.А. — канд. мед. наук, доцент кафедры лучевой диагностики Института биомедицины (МБФ)

Янгуразова Д.Р. — канд. мед. наук, ассистент кафедры лучевой диагностики Института биомедицины (МБФ)

Дорошенко Д.А. — д-р мед. наук, доцент кафедры ультразвуковой диагностики ИНОПР

Данзанова Т. Ю. — д-р мед. наук, профессор кафедры ультразвуковой диагностики ИНОПР

Беленькая О.И. — канд. мед. наук, доцент кафедры лучевой диагностики Института биомедицины (МБФ)

Кулагин А.Л. — ассистент кафедры лучевой диагностики Института биомедицины (МБФ)

Федорова Г.О. — ассистент кафедры лучевой диагностики Института биомедицины (МБФ)

Ягубова К.В. — ассистент кафедры лучевой диагностики Института биомедицины (МБФ)

Гладких П.Г. — ассистент кафедры лучевой диагностики Института биомедицины (МБФ)

Нахаева Г.А. — ассистент кафедры лучевой диагностики Института биомедицины (МБФ)

Винокуров А.С. — ассистент кафедры лучевой диагностики Института биомедицины (МБФ)

Леонтьев В.С. — ассистент кафедры лучевой диагностики Института биомедицины (МБФ)

Плиев Д.М. — ассистент кафедры лучевой диагностики Института биомедицины (МБФ)

СПИСОК СОКРАЩЕНИЙ

18F-ФДГ	— 18-фтордезоксиглюкоза
18F-DOPA	— дигидроксифенилаланин, меченный фтором-18
18F-FET	— 18F-этилтирозин
18F-PSMA	— 18F-простатспецифический мембранный антиген
MIBG	— метайодобензилгуанидин
АВ-блокада	— атриовентрикулярная блокада
АД	— артериальное давление
БКК	— блокаторы кальциевых каналов
в/в	— внутривенно(-ый, -ое)
ДАД	— диастолическое артериальное давление
ДГПЖ	— доброкачественная гиперплазия предстательной железы
ДПК	— двенадцатиперстная кишка
ЖКТ	— желудочно-кишечный тракт
ИБС	— ишемическая болезнь сердца
ИДС	— информированное добровольное согласие
ИИ	— ионизирующее излучение
КБС	— коронарная болезнь сердца
КИН	— контраст-индуцированная нефропатия
КП	— контрастный(-ые) препарат(-ы)
КТ	— компьютерная томография
МАО	— моноаминоксидаза
МРТ	— магнитно-резонансная томография
ОИМ	— острый инфаркт миокарда
ОФЭКТ	— однофотонная эмиссионная компьютерная томография

ОФЭКТ/КТ — однофотонная эмиссионная компьютерная томография, совмещенная с компьютерной томографией

ПК-ОПП — постконтрастное острое повреждение почек

ПМР — пузырно-мочеточниковый рефлюкс

ПЭТ — позитронная эмиссионная томография

ПЭТ/КТ — позитронная эмиссионная томография, совмещенная с компьютерной томографией

РНД — радионуклидная диагностика

рСКФ — расчетная скорость клубочковой фильтрации

РФЛП — радиофармацевтический лекарственный препарат

САД — систолическое артериальное давление

СКФ — скорость клубочковой фильтрации

СИЗ — средства индивидуальной защиты

СИОЗС — селективные ингибиторы обратного захвата серотонина

ССО — сердечно-сосудистые осложнения

СССУ — синдром слабости синусового узла

ТАПБ — тонкоигольная аспирационная пункционная биопсия

ТРУЗИ — трансректальное ультразвуковое исследование

УЗИ — ультразвуковое исследование

ФДГ — фтордезоксиглюкоза

ФГДС — фиброгастродуоденоскопия

ХБП — хроническая болезнь почек

ХСН — хроническая сердечная недостаточность

ЧЛС — чашечно-лоханочная система
ЧПЭС — чреспищеводная электростимуляция сердца
ЧСС — частота сердечных сокращений
ЭКГ — электрокардиограмма
ЭхоКГ — эхокардиография

ВВЕДЕНИЕ

Современный врач в своем распоряжении имеет широкий спектр методов и методик диагностического поиска. Данные методы основаны на различных физических или химических процессах и отвечают на разные вопросы. Профессиональное сопоставление их результатов и клинических данных в итоге позволяет быстро и точно поставить диагноз и, соответственно, провести своевременное и эффективное лечение пациента. Однако, чтобы все эти диагностические процедуры были эффективны, необходимы знания о правильном их использовании. Не являются исключением и методы лучевой диагностики.

Лучевая диагностика — это наука о применении различных видов излучений для исследования строения и функции нормальных органов и систем человека, изучения их патологических изменений в целях профилактики и распознавания болезней. Все известные виды излучений делятся на ионизирующие и неионизирующие. Из названия понятно, что делятся они по способности ионизировать окружающую среду, то есть трансформировать некоторые молекулы в ионы, химически активные частицы. Ионизирующее излучение способно оказывать повреждающее действие на биологические ткани, это необходимо учитывать при назначении лучевых методов исследования. В медицинской диагностике из ионизирующих излучений используются рентгеновское (рентгенологические методы, в том числе компьютерная томография) и гамма-излучение (радионуклидная диагностика). Ультразвуковая диагностика и магнитно-резонансная томография основаны на применении неионизирующего излучения.

Подготовка пациентов к лучевым исследованиям является одной из важных частей обеспечения качества диагностики и безопасности процедуры. Данное методическое пособие предназначено для обучающихся в медицинских образовательных учреждениях, осваивающих основы лучевой диагностики. Оно направлено на формирование знаний и навыков, необходимых для правильной подготовки пациентов к различным методам лучевой диагностики.

Цель пособия — ознакомить обучающихся с основными принципами подготовки пациентов к лучевому исследованию. Особое внимание уделяется вопросам безопасности, минимизации рисков, связанных с лучевой нагрузкой. Приведены рекомендации

о подготовке пациентов к сложным специализированным исследованиям.

Изучение материала, представленного в учебном пособии, позволит читателю не только освоить технические аспекты подготовки, но и развить навыки эффективного взаимодействия с пациентом, что является важной частью профессиональной деятельности медицинского специалиста. Пособие поможет совместить теоретические знания с практическим их применением.

ОБЩИЕ ВОПРОСЫ ПОДГОТОВКИ И БЕЗОПАСНОСТИ ПАЦИЕНТОВ ПРИ ЛУЧЕВЫХ ИССЛЕДОВАНИЯХ

На основании Федерального закона № 323-ФЗ от 21.11.2011 «Об основах охраны граждан в РФ» медицинское вмешательство — это выполняемые медицинским работником по отношению к пациенту, затрагивающие физическое или психическое состояние человека и имеющие профилактическую, исследовательскую, диагностическую, лечебную, реабилитационную направленность виды медицинских обследований и (или) медицинских манипуляций, а также искусственное прерывание беременности. На все медицинские вмешательства необходимо получать от пациента информированное добровольное согласие.

Информированное добровольное согласие (ИДС) — это основное право пациента. Необходимым предварительным условием медицинского вмешательства является дача информированного добровольного согласия гражданина или его законного представителя на медицинское вмешательство на основании предоставленной медицинским работником в доступной форме полной информации о целях, методах оказания медицинской помощи, связанном с ними риске, возможных вариантах медицинского вмешательства, о его последствиях, а также о предполагаемых результатах оказания медицинской помощи (ст. 20 п. 1 ФЗ № 323 от 21.11.2011 «Об основах охраны граждан в РФ»).

Каждый имеет право получить в доступной для него форме имеющуюся в медицинской организации информацию о состоянии своего здоровья, в том числе сведения о результатах медицинского обследования, наличии заболевания, об установленном диагнозе и о прогнозе развития заболевания, методах оказания медицинской помощи, связанном с ними риске, возможных видах медицинского вмешательства, его последствиях и результатах оказания медицинской помощи (ст. 22 п. 1 ФЗ № 323 от 21.11.2011 «Об основах охраны граждан в РФ»).

Помимо основной обязательной информации, ИДС должно содержать специальную информацию: методы и средства, применяемые при диагностике, их принципы, альтернативные методы диагностики; предполагаемый результат, информативность, преимущества; противопоказания; возможные риски, побочные действия и осложнения; ограничение в режиме питания, физических

нагрузок до и после процедуры и т. д. В связи с этим первым этапом подготовки пациента к лучевому исследованию является получение ИДС на ту или иную лучевую процедуру.

Методы исследования, основанные на применении ионизирующего излучения (ИИ), сопряжены с риском лучевого воздействия на организм. Основная цель радиационной защиты — обеспечение соответствующего стандарта защиты для людей и окружающей среды без неоправданного ограничения полезных практических применений, вызывающих облучение. То есть необходимо придерживаться управляемого применения ИИ. Принципы радиационной защиты рассматриваются относительно источника излучения и относительно облучаемого индивидуума. Основными принципами радиационной безопасности являются:

- принцип нормирования — непревышение допустимых пределов индивидуальных доз облучения граждан от всех источников ионизирующего излучения;
- принцип обоснования — запрещение всех видов деятельности по использованию источников ионизирующего излучения, при которых полученная для человека и общества польза не превышает риск возможного вреда, причиненного дополнительным к естественному радиационному фону облучением;
- принцип оптимизации — поддержание на возможно низком и достижимом уровне с учетом экономических и социальных факторов индивидуальных доз облучения и числа облучаемых лиц при использовании любого источника ионизирующего излучения.

Всегда необходимо помнить, что риск отказа от рентгенологического исследования должен заведомо превышать риск от облучения при его проведении.

Основные способы радиационной защиты пациента и персонала:

- Защита расстоянием и временем являются самым простым и эффективным способом снижения облучения. Полученная доза прямо пропорциональна времени облучения и обратно пропорциональна квадрату расстояния от источника.
- Защита экранированием, то есть необходимо использовать средства индивидуальной радиационной защиты (СИЗ) вне

зоны интереса тела пациента. А также использовать индивидуальные средства радиационной защиты персоналом, выполняющим обследование. СИЗ являются защитные фартуки, юбки, пластины, перчатки, очки, воротники, шапочки, созданные из материалов, содержащих свинец. К стационарным средствам защиты относятся ширмы, рентгенозащитные стекла и др.

- Защита путем учета эффективной дозы, полученной пациентами, и измерения ее у персонала за определенный интервал времени.

Основным риском при рентгенологических исследованиях является воздействие ионизирующего излучения на пациента и на плод. В связи с этим лучевые исследования проводятся только по клиническим показаниям. Лечащий врач, направляющий больного на исследование, обязан установить характер решаемой клинической проблемы и реально оценить возможность получения полезной диагностической информации в результате рентгенологического исследования. В направлении на лучевое исследование врач обязан обосновать показания к нему и указать конкретную цель исследования (предварительный диагноз), не подменяя ее такими расплывчатыми формулировками, как «обследование», «онкопоиск». В противном случае направление должно расцениваться рентгенологом как необоснованное. Проводить исследования по таким направлениям запрещается. Окончательное решение о проведении лучевого исследования принимает врач-рентгенолог, определяющий необходимый объем и методику исследования. В случае отказа от исследования он обязан проинформировать об этом лечащего врача, записав мотивированный отказ в медицинской карте стационарного, амбулаторного больного или истории развития ребенка.

У каждой женщины детородного возраста, пришедшей на рентгенодиагностическое исследование, необходимо уточнять время последней менструации с целью выбора времени проведения рентгенологической процедуры. Исследования органов брюшной полости, забрюшинного пространства и малого таза рекомендуется проводить в течение первой декады менструального цикла. По жизненным показаниям и при наличии добровольного согласия пациентки возможно проведение рентгенологических исследований во время беременности, но необходимо использовать все возможные

средства и способы защиты плода таким образом, чтобы полученная доза облучения плода не превысила 1 мЗв за 2 месяца невыявленной беременности. В случае, если доза превышает 100 мЗв, врач должен предупредить пациентку о возможных последствиях и рекомендовать прервать беременность. По возможности рентгенодиагностические исследования следует проводить во вторую половину беременности.

В магнитно-резонансной томографии используется неионизирующее излучение, поэтому метод является относительно безопасным.

Противопоказания к МРТ можно разделить на две группы: абсолютные и относительные. К группе абсолютных противопоказаний относят наличие у пациента МРТ-несовместимого кардиостимулятора или нейростимулятора, инсулиновой помпы и других несъёмных медицинских приборов, в том числе регулирующих ритм сердца или предназначенных для введения препаратов. Также исследование противопоказано при наличии в теле металлических осколков и несовместимых с МРТ металлических конструкций. Относительными противопоказаниями являются: ферромагнитные импланты (некоторые типы искусственных клапанов сердца, клипсы на сосудах и др.). Вся информация об имплантах (марка, модель) должна содержаться в истории болезни и/или амбулаторной карте пациента, чтобы врач-рентгенолог мог оценить возможность проведения МР-исследования. В первый триместр беременности у плода происходит закладка органов и тканей, воздействие ядерно-магнитного резонанса в этот период недостаточно изучено. Поэтому рекомендуется по возможности избегать проведения МРТ в первом триместре беременности, за исключением тех случаев, когда имеются клинические показания к выполнению МРТ. Для пациентов с клаустрофобией можно рассмотреть вопрос о проведении МРТ под седацией.

Органы желудочно-кишечного тракта (ЖКТ) при любом плановом лучевом исследовании органов брюшной полости должны быть освобождены от содержимого. Подготовка пациента к плановому исследованию направлена на улучшение визуализации за счет очищения кишечника от каловых масс и газов и обеспечение безопасности при применении контрастных препаратов. Перед исследованием необходимо придерживаться бесшлаковой диеты, то есть исключить из рациона продукты, вызывающие газообразование, такие как хлеб, бобовые (горох, фасоль), сдобная выпечка

и сладости, свежие овощи и фрукты (капуста, яблоки, лук), ягоды, зелень, орехи. Газированные напитки, молоко, энергетики и алкоголь также противопоказаны. Разрешается отварное нежирное мясо (курица, индейка, говядина), рыба, каши на воде, бульон, тушеные или приготовленные на пару овощи, белый подсушенный хлеб, нежирный сыр и творог, йогурт без наполнителей и добавок, чай, мед.

Накануне вечером и утром в день исследования рекомендуется очистительная клизма или прием слабительных средств (макрогол, лактулоза). Возможны микроклизмы с Микролаксом. При повышенном газообразовании рекомендуются ветрогонные средства (симетикон) и/или энтеросорбенты (смектит диоктаэдрический, полиметилсилоксана полигидрат, лигнин гидролизный, активированный уголь).

Накануне исследования допускается легкий ужин, как правило, не позднее 18:00. Пациент приходит натощак, а в некоторых случаях даже не почистив зубы, так как любое механическое раздражение ротовой полости рефлекторно вызывает выделение желудочного сока. Подготовка пациента перед исследованием, выполняемым по экстренным показаниям, не проводится.

Никаких строгих правил по подготовке пациентов к исследованию с внутривенным контрастированием не существует. Пациентов часто просят приходить на исследование с контрастированием натощак. В рутинной практике доказано, что необходимости в полном голоде накануне исследования нет, достаточно ограничить прием пищи за 2–3 часа до исследования. Это необходимо для предотвращения развития вазовагальных реакций или тошноты — пища в желудке может спровоцировать рвоту. Если планируется исследование с внутривенным контрастированием под внутривенной седацией, необходимо выполнять требования анестезиологов, которые формулируются в зависимости от вида планируемой седации.

Пациента необходимо предупредить, что на исследования следует приходить в одежде, которую можно легко снять, особенно если на ней имеются металлические или пластиковые аксессуары.

При наличии результатов предыдущих исследований желательно предоставить их для сравнения.

КОНТРАСТИРОВАНИЕ В ЛУЧЕВОЙ ДИАГНОСТИКЕ

Контрастирование в лучевой диагностике на сегодняшний день становится неотъемлемой частью диагностического процесса. **Контрастный препарат** (контрастное вещество, КП) — это лекарственный препарат, который вводится в организм во время медицинских исследований (или перед ними), чтобы **улучшить визуализацию определенных структур или органов** на получаемых изображениях, а также провести дифференциальную диагностику различных патологических процессов.

Контрастные препараты используются в лучевой диагностике уже более 100 лет, и, как любое лекарственное вещество, они могут приводить к нежелательным побочным реакциям. Основными принципами безопасности при использовании всех видов КП являются:

Назначение исследования с контрастным усилением по клиническим показаниям.

Отсутствие противопоказаний к применению контрастного препарата у конкретного пациента.

Подготовка к исследованию должна быть нацелена на минимизацию вероятности возникновения неблагоприятной реакции на контрастный препарат.

Персонал всего отделения должен быть готов к оказанию экстренной помощи пациенту при возникновении неблагоприятной реакции.

В современной практике используются максимально безопасные препараты с минимальной токсичностью, что делает контрастное усиление доступным и эффективным инструментом диагностики для широкого круга пациентов.

Контрастные препараты могут применяться при различных методах диагностики: рентгенологическом, включая компьютерную томографию, магнитно-резонансном и ультразвуковых исследованиях. В зависимости от метода диагностики используются разные типы контрастных препаратов. Пути введения контрастных препаратов для всех методов одинаковые, зависят только от проводимой методики: пероральный (per os), ректальный (per rectum), парентеральный (внутривенный, внутриартериальный), непосредственно в орган (с помощью различных инструментов). Классификация рентгеноконтрастных средств представлена на рис. 1.

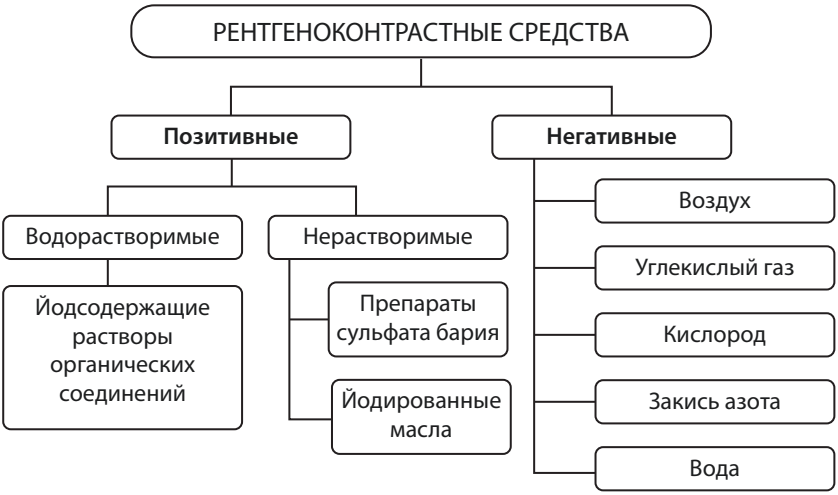

Рисунок 1. Классификация рентгеноконтрастных средств

При классическом рентгенологическом исследовании все органы пищеварения обладают малой естественной контрастностью, недостаточной для полноценного изучения их строения и функции. Например, пищевод (на фоне тени органов средостения) и тонкая кишка (на фоне органов брюшной полости) не визуализируются; различимы лишь те отделы желудка и толстой кишки, которые содержат газ. Однако эти теневые симптомы совершенно недостаточны для полноценного изучения пищеварительного тракта. Поэтому для его визуализации применяют искусственное контрастирование с введением рентгенопозитивных (сульфат бария и йодсодержащие КП) и/или рентгенонегативных (газы) контрастных веществ в просвет исследуемого органа.

Наиболее часто используется рентгенопозитивное контрастное вещество — водная взвесь сульфата бария. Сульфат бария не всасывается в желудочно-кишечном тракте, не оказывает поверхностного воздействия на слизистую оболочку, химически нейтрален. И в то же время он обладает способностью на некоторое время задерживаться на поверхности слизистой оболочки, позволяя визуализировать ее рельеф. В настоящее время разработаны и используются современные контрастные вещества на основе сульфата бария. Благодаря меньшему размеру частиц, высокой концентрации и лучшей адгезии рентгенологическое исследование, проведенное с их помощью,

является более информативным. Самым распространенным контрастным веществом для исследования пищеварительного тракта является «Бар-Випс». При подозрении на перфорацию полого органа исследования проводят с водорастворимыми йодсодержащими контрастными веществами. Помимо рентгенопозитивных контрастных веществ, используют рентгенонегативные: воздух, кислород, двуокись углерода. Их можно использовать самостоятельно, но обычно сочетают с водной взвесью сульфата бария для двойного контрастирования. Контрастное вещество, заполняя изнутри полые органы, позволяет изучить строение их внутренней поверхности, определить положение, размеры, форму, внутренние контуры, моторную функцию (перистальтическую и эвакуаторную). Пероральное контрастирование водой органов ЖКТ применяется в компьютерной томографии.

В инструкциях по использованию рентгеноконтрастных средств можно встретить формулировку, что «абсолютных противопоказаний к использованию нет», или указываются заболевания (состояния), при которых возможно использование препаратов с осторожностью.

При внутрисосудистом контрастировании могут возникать осложнения от постановки катетера и нежелательные реакции на введение КП. Осложнения постановки катетера для внутрисосудистого, чаще в/в, введения КП включают инфузионный флебит, тромбофлебит, инфильтрацию и некроз тканей в результате экстравазации контрастного препарата, гематому, повреждения близко расположенного нерва, тромбоэмболию, воздушную эмболию.

Существуют относительные противопоказания к искусственному внутрисосудистому контрастированию: ранее перенесенные аллергоподобные состояния на введение контрастных средств, аллергические заболевания и, особенно, бронхиальная астма, тяжелая сердечная недостаточность, миеломная болезнь, заболевания крови, полицитемия, феохромоцитома, сахарный диабет, заболевания почек.

КП из организма выводятся почками, поэтому их с осторожностью применяют у пациентов, имеющих расчетную скорость клубочковой фильтрации (рСКФ) < 60 мл/мин/1,73 кв.м поверхности тела, в случаях внутриартериального введения, у пациентов старше 70 лет, при различных заболеваниях почек, протеинурии, сахарном диабете, гипертонической болезни, подагре, после операций на почках и приеме нефротоксических лекарственных средств.

Перед внутрисосудистым введением КП пациенту необходимо выполнить биохимический анализ крови для определения уровня креатинина. Уровень креатинина плазмы крови не является идеальным индикатором, и при его использовании можно пропустить случаи выраженного нарушения функции почек. Оптимальной является оценка функции почек на основании показателя скорости клубочковой фильтрации (СКФ), полученного на основании измерения клиренса инулина или с помощью радиоизотопных исследований, но эти методики не подходят для рутинного применения перед введением контрастных средств. Рассчитанная на основании уровня креатинина плазмы крови рСКФ является оптимальным способом оценки функции почек перед введением контрастного средства.

Постконтрастное острое повреждение почек (контраст-индуцированная нефропатия, контраст-индуцированное острое почечное повреждение, КИН, ПК-ОПП) — это состояние, при котором нарушение функции почек развивается в пределах 48–72 часов после внутрисосудистого введения контрастного средства (при отсутствии альтернативной причины). Критерием развития КИН является повышение сывороточного креатинина более чем в 1,5 раза (в относительных величинах) или на 26,5 мкмоль/л (0,3 мг/дл) от исходного уровня (в абсолютных величинах).

Пациенты, у которых ранее была аллергическая реакция или реакция неизвестного типа на контрастный препарат, имеют приблизительно в 5 раз больший риск развития аллергической реакции, если им снова будет введен контрастный препарат того же класса. Предшествующая аллергическая реакция на тот же класс контрастных препаратов считается наибольшим фактором риска для прогнозирования будущих нежелательных явлений. Перекрестная реакция между различными классами контрастных препаратов отсутствует. Например, предыдущая реакция на контрастный препарат на основе гадолиния не предсказывает будущую реакцию на йодсодержащие контрастные средства. У пациентов с неродственной аллергией в 2–3 раза увеличивается риск возникновения реакции на контрастный препарат. Пациенты с аллергией на моллюсков или повидон-йод не подвержены большему риску возникновения реакции на йодсодержащие контрастные средства, чем пациенты с другими аллергиями. Бронхиальная астма в анамнезе увеличивает вероятность аллергической реакции на КП. Пациенты

с бронхиальной астмой могут быть более склонны к развитию бронхоспазма.

Йодсодержащие контрастные средства не должны применяться у пациентов с явным гипертиреозом. У пациентов с подозреваемым риском тиреотоксикоза можно рекомендовать определение уровня ТТГ. Пациенты группы риска должны наблюдаться эндокринологом после введения йодсодержащих контрастных средств.

После введения йодсодержащих контрастных средств во время беременности в течение первой недели после родов следует проверить функцию щитовидной железы у новорожденного.

Пациенты с сахарным диабетом, принимающие метформин, с рСКФ более или равной 60 мл/мин/1,73 кв.м могут продолжать принимать метформин. При внутриартериальном введении контрастных средств и при внутривенном введении у пациентов с рСКФ 30–44 мл/мин/1,73 кв.м следует прекратить прием метформина за 48 часов до исследования и возобновить его через 48 часов после, если не произошло ухудшения функции почек. У пациентов с рСКФ менее 30 мл/мин/1,73 кв.м или с сопутствующим заболеванием, вызывающим нарушение функции печени или гипоксию, прием метформина противопоказан и следует избегать проведения рентгеноконтрастных исследований. В неотложных ситуациях прием метформина следует прекратить с момента введения контрастного средства. После исследования необходим мониторинг лабораторных анализов для выявления лактат-ацидоза. Прием метформина можно возобновить через 48 часов после исследования, если значения креатинина или рСКФ не изменились по сравнению с исходными значениями.

Пациентам, получающим лечение препаратами радиоактивного йода, не следует вводить йодсодержащие контрастные средства как минимум за два месяца до начала лечения. В течение двух месяцев после введения йодсодержащих контрастных средств следует избегать выполнения радионуклидных исследований щитовидной железы. Пациентам, которым планируется проведение остеосцинтиграфии, исследования с мечеными эритроцитами, не следует вводить йодсодержащие контрастные средства как минимум за 24 часа до радионуклидного исследования.

Контрастные средства в МРТ на основе гадолиния повышают риск развития нефрогенного системного фиброза у пациентов с нарушенной элиминацией КП. Следует избегать применения

гадолиний-содержащих контрастных средств у таких пациентов за исключением случаев, когда диагностическая информация является существенной и доступна лишь с помощью МРТ с контрастным усилением. Риск развития нефрогенного системного фиброза, связанный с применением гадолиний-содержащих контрастных средств, наиболее высок у пациентов с хроническим тяжелым заболеванием почек (СКФ <30 мл/мин/1,73 кв.м) или острым повреждением почек. К факторам, которые могут увеличить риск развития нефрогенного системного фиброза, относятся повторные или более высокие, чем рекомендуемые, дозы гадолиний-содержащих контрастных средств, а также степень почечной недостаточности во время воздействия. Нефрогенный системный фиброз может привести к развитию фатального или приводящего к инвалидности фиброза, поражающего кожу, мышцы и внутренние органы.

Хотя в настоящее время отсутствуют доказательства, свидетельствующие о развитии неврологических, когнитивных, двигательных расстройств, связанных с задержкой гадолиния в тканях головного мозга, гадолиний может высвобождаться из контрастных средств и задерживаться в различных органах в течение месяцев или лет. Линейные гадолиний-содержащие контрастные средства имеют бóльшую склонность к задержке в тканях, чем циклические.

Отмечались анафилактоидные и анафилактические реакции с сердечно-сосудистыми, респираторными и/или кожными проявлениями, которые в редких случаях приводили к смерти. Риск развития реакций гиперчувствительности выше у пациентов с реакцией на контрастные вещества в анамнезе, бронхиальной астмой или аллергическими расстройствами.

Если имеются очень веские основания для проведения МРТ с контрастированием у беременной женщины, то следует применять минимально возможные дозы наиболее стабильных препаратов на основе гадолиния. После введения гадолиний-содержащих контрастных средств кормление грудью должно быть прекращено на 24 часа.

Пациентам на гемодиализе необходима координация времени проведения исследования с введением контрастного средства с сеансом диализа. Рекомендуется проведение дополнительного сеанса диализа для удаления контрастного средства как можно скорее.

Особое внимание в настоящее время уделяется контраст-усиленному УЗИ. Основной принцип заключается в следующем: КП содержат газовые микропузырьки, которые имеют стабильную внешнюю оболочку из тонкого биосовместимого материала (например, фосфолипиды), и внутреннее ядро гидрофобного газа (например, гексафторид серы). Газовая составляющая КП выводится легкими примерно через 10–15 минут, в то время как оболочка либо разрушается в печени, либо выводится почками. Ультразвуковые КП изменяют эхогенность тканей. Микрочастицы способны свободно циркулировать в сосудах всех калибров, не сливаются между собой, тем самым не образуют конгломераты, способные закупорить сосуды. Ультразвуковые КП безопасны для человека. Специальной подготовки к контрастированию при УЗИ не требуется.

МЕТОДИКИ КЛАССИЧЕСКОГО РЕНТГЕНОЛОГИЧЕСКОГО ИССЛЕДОВАНИЯ

В лучевой диагностике существует большое количество методик. Каждая из них имеет свои особенности, ограничения и иногда специфическую подготовку. Самый известный и распространенный метод — рентгенография. Специальных способов подготовки к данному методу исследования нет, однако необходимо учитывать ионизирующее излучение, используемое в методе, поэтому при назначении нужно исключить возможную беременность пациентки, а также с осторожностью назначать детям, соблюдать все мероприятия, направленные на минимизацию лучевой нагрузки.

Более тщательная подготовка проводится перед проведением рентгеноскопических методик исследования органов брюшной полости, полости малого таза. Тут уже появляются нюансы, связанные с особенностями пищеварительного тракта, использованием КП, длительностью процедуры, необходимостью местного обезболивания, психологической подготовкой пациента.

Рентгенография легких

Показания

- *Профилактическая* рентгенография легких проводится в рамках диспансеризации 1 раз в год.
- *Диагностическая* рентгенография проводится по строгим показаниям при травме грудной клетки, подозрении на пневмоторакс, воспалительные и опухолевые заболевания легких, в послеоперационном периоде, при заболеваниях различных органов и систем, которые могут привести к осложнениям со стороны органов дыхания (например, при заболеваниях сердечно-сосудистой системы для исключения отека легких).

Подготовка перед исследованием не требуется, в специальных рекомендациях пациент не нуждается.

Рентгенография органов брюшной полости (обзорная)

Показания

- Диагностика неотложных состояний в брюшной полости, например кишечная непроходимость, перфорация полого органа, инородное тело в ЖКТ.
- Обзорная рентгенография органов брюшной полости является первым этапом диагностического исследования при сложных рентгенологических процедурах, например при экскреторной урографии и ирригоскопии.

Подготовка пациента перед исследованием, выполняемым по экстренным показаниям, не требуется. Рекомендации перед специальными исследованиями рассмотрены в соответствующих разделах.

Рентгенография костей таза, крестца и копчика

Показания

- Визуализация костных структур таза, крестца и копчика для выявления травматических изменений.
- Подозрение на дегенеративно-дистрофические, воспалительные и опухолевые заболевания.
- Выявление аномалий развития.
- Болевой синдром неясного генеза в области поясницы, крестца, копчика, таза.
- Контроль эффективности лечения (после хирургических вмешательств, химиотерапии).

Подготовка пациента

Перед исследованием, выполняемым по экстренным показаниям, подготовка пациента не требуется.

При плановом исследовании рекомендуется соблюдение диеты с ограничением приема продуктов, способствующих газообразованию, за 2–3 дня до исследования;

- вечером накануне и утром в день исследования рекомендуется очистительная клизма или прием слабительных средств для очищения кишечника от каловых масс и газов, которые могут затруднить визуализацию;

- при выраженном метеоризме рекомендуется прием энтеросорбентов.

Экскреторная урография

Экскреторная урография — это рентгенологическое исследование органов мочевыделительной системы с внутривенным применением контрастных препаратов. Вследствие того, что контрастный препарат выводится из организма человека в неметаболизированном виде через почки, при данном исследовании на рентгенограммах получают отображение мочевых путей. Оценить изменения в паренхиме почек возможно только в некоторых клинических ситуациях и лишь косвенно. Первым этапом выполнения исследования является проведение обзорной рентгенографии органов мочевыделения, то есть обзорной рентгенографии органов брюшной полости с захватом малого таза. У гиперстеников и высоких пациентов возможно проведение раздельных обзорных рентгенограмм этих областей.

Показания

- Оценка анатомии и функции мочевыводящих путей (почки, мочеточники, мочевой пузырь).
- Диагностика аномалий развития органов мочевыделительной системы, мочекаменной болезни, обструкции мочеточников.
- Контрольное исследование после хирургических вмешательств на мочевыводящих путях.

Подготовка пациента

Перед исследованием, выполняемым по экстренным показаниям, подготовка не требуется.

Подготовка пациента к плановому исследованию направлена на обеспечение безопасности при применении контрастных препаратов и улучшение визуализации органов мочевыделения за счет очищения кишечника от каловых масс и газов.

- За 1–2 дня до исследования необходимо исключить газообразующие продукты.
- Накануне исследования вечером и утром рекомендуется очистительная клизма или прием слабительных средств.
- Накануне исследования легкий ужин.

- Исследование проводится натощак.
- Необходимо иметь с собой результаты биохимического анализа крови для определения уровня креатинина и скорости клубочковой фильтрации давностью не более 10 суток.

Дополнительные рекомендации
- Исследование необходимо проводить не ранее чем через 48 часов после лучевых исследований с применением контрастных препаратов на основе сульфата бария.
- Избегать проведения других исследований с йодсодержащими контрастными препаратами за 48 часов до экскреторной урографии.
- Пациент должен помочиться не позже, чем за час до исследования.

Восходящая (ретроградная) уретеропиелография

Восходящая (ретроградная) уретеропиелография — рентгенологический метод диагностики заболеваний органов мочевыделения, при котором эндоскоп через уретру доводят до устья мочеточника и вводят контрастный препарат. В настоящее время данная методика применяется крайне редко из-за своей инвазивности. Основная цель — детальная визуализация чашечно-лоханочной системы (ЧЛС) почки и мочеточника.

Показания
- Недостаточная информативность экскреторной урографии: резкое снижение функции почки (например, при хронической почечной недостаточности, гидронефрозе), «немая почка» на экскреторных урограммах.
- Уточнение характера и локализации папиллярных опухолей верхних мочевыводящих путей.
- Дифференциальная диагностика между рентгенонегативным камнем лоханки и/или мочеточника, сгустком крови, опухолью.
- Визуализация мочеточника ниже уровня обструкции, выявление стриктур мочеточника, дивертикулов и аномалий развития.
- Подозрение на мочеполовой свищ.

Абсолютным противопоказанием является острый воспалительный процесс мочеполовых органов, так как процедура может привести к распространению инфекции.

Подготовка пациента

Подготовка пациента к исследованию соответствует подготовке к экскреторной урографии, за некоторыми исключениями:

- мочевой пузырь необходимо опорожнить непосредственно перед процедурой;
- необходимо сообщить врачу обо всех принимаемых лекарствах, особенно о препаратах, влияющих на свертываемость крови (антикоагулянты, антиагреганты), которые, возможно, придется временно отменить;
- при необходимости проводится профилактическая антибиотикотерапия до и после исследования для предотвращения инфекционных осложнений.

Восходящая (ретроградная) цистография

Восходящая (ретроградная) цистография — рентгенологический метод диагностики заболеваний мочевого пузыря, при котором контрастный препарат вводят непосредственно в орган. Основная цель — оценка формы, контуров, объема и целостности мочевого пузыря, а также выявление патологического рефлюкса мочи в мочеточники.

Показания

- Подозрение на разрыв (травматическую перфорацию) мочевого пузыря (например, после автоаварии, падения), проникающие ранения области малого таза.
- Диагностика пузырно-мочеточникового рефлюкса (ПМР) — частая причина проведения исследования у детей с рецидивирующими инфекциями мочевыводящих путей, оценка степени рефлюкса.
- Выявление аномалий развития: дивертикулы, удвоение, агенезия мочевого пузыря и др.
- Диагностика пузырно-влагалищных и пузырно-кишечных свищей.

• Оценка состояния мочевого пузыря до и после операций, например по поводу аденомы простаты, стрессового недержания мочи.

Противопоказания

- Самым важным противопоказанием является острый воспалительный процесс в области мочеполовых органов.
- При массивной гематурии катетеризация мочевого пузыря и введение контрастного препарата могут усилить кровотечение.

Подготовка пациента

- Специальной строгой диеты не требуется. За день до исследования рекомендуется ограничить продукты, вызывающие газообразование.
- В день исследования допустим легкий завтрак.
- Необходимо сообщить врачу обо всех принимаемых лекарствах, особенно о препаратах, влияющих на свертываемость крови (антикоагулянты, антиагреганты).
- Непосредственно перед процедурой пациенту необходимо опорожнить мочевой пузырь.
- Перед исследованием необходимо выполнить УЗИ мочевого пузыря и почек с целью первичной оценки органов и общий анализ мочи для исключения активного воспаления.

Ретроградная уретрография

Ретроградная уретрография — это рентгенологическое исследование, визуализирующее уретру у мужчин на всем протяжении. Контрастное вещество вводят ретроградно в дистальный отдел уретры, пока она туго полностью не заполнится.

Показания

• Травма и обструкция уретры.

Подготовка пациента

- Специальной подготовки пациента перед исследованием не требуется.
- Непосредственно перед процедурой пациенту необходимо опорожнить мочевой пузырь.

Рекомендации по проведению исследования

- При подозрении на конкременты мочеиспускательного канала ретроградной уретрографии должен предшествовать обзорный рентгеновский снимок области мочевого пузыря и мочеиспускательного канала.
- При повреждениях мочеиспускательного канала сначала выполняется обзорный снимок костей таза. В такой клинической ситуации к контрастному препарату добавляют антибиотики для профилактики инфекционных осложнений.

Рентгеноскопия пищевода, желудка и двенадцатиперстной кишки

Цель исследования: оценить проходимость и функцию, изучить рельеф слизистой, определить форму, контуры и положение органов.

Показания

- Подозрение на функциональные нарушения: нарушение глотания, гастроэзофагеальная рефлюксная болезнь, ахалазия кардии, дивертикулы, стриктуры пищевода, оценка моторной функции пищевода и желудка.
- Подозрение на органические заболевания: язвенная болезнь желудка и двенадцатиперстной кишки, их осложнения, например пенетрация или перфорация язвы; опухоли пищевода, желудка, двенадцатиперстной кишки.
- Уточнение данных других исследований: оценка состояния культи желудка после резекции, контроль эффективности лечения.

Подготовка пациента

- За 2–3 дня до исследования следует соблюдать бесшлаковую диету.
- Накануне исследования возможен легкий ужин.
- Вечером накануне и утром в день исследования рекомендуется очистительная клизма или прием слабительных средств.
- Исследование проводится строго натощак. Запрещается принимать любую пищу и жидкость, курить, чистить зубы, принимать таблетированные лекарства.

- У пациентов с сахарным диабетом планировать исследование следует на самое раннее время.

Рекомендации по проведению исследования

Исследование должно начинаться с обзорной рентгеноскопии, а при необходимости и рентгенографии органов грудной клетки и брюшной полости. Это связано с тем, что многие острые заболевания органов грудной клетки могут маскироваться под клинической картиной «острого живота» с рефлекторным вздутием кишечника.

При подозрении на перфорацию полого органа исследования проводят с водорастворимыми йодсодержащими контрастными веществами.

Ирригоскопия

Ирригоскопия — рентгенологическое контрастное исследование толстой кишки.

Цели исследования

- Оценить анатомическое состояние толстой кишки: форму, расположение, длину, диаметр просвета.
- Изучить рельеф слизистой оболочки для выявления язв, эрозий, полипов, опухолей.
- Выявить дивертикулы, стриктуры, участки сужения или расширения.
- Оценить эластичность и растяжимость стенок кишки.
- Исследовать функциональное состояние: моторику, скорость эвакуации контрастного препарата, состояние илеоцекального клапана.

Показания

- Подозрение на опухолевые заболевания толстой кишки.
- Воспалительные заболевания кишечника: язвенный колит, болезнь Крона, дивертикулит.
- Хронические нарушения функции кишечника: запоры, диарея, неустойчивый стул, болевой синдром в области живота и анального канала.
- Наличие патологических выделений из прямой кишки (слизь, гной).

- Подозрение на аномалии развития толстой кишки (долихосигма, мегаколон).
- Рубцовые сужения (стриктуры) кишки.
- Необходимость оценки состояния кишки после операции (например, состоятельность анастомоза).

Подготовка пациента

За 2–3 дня до исследования соблюдается бесшлаковая диета.

Накануне исследования возможен легкий ужин.

Накануне исследования вечером и утром рекомендуется очистительная клизма или прием слабительных средств.

В целях предупреждения обезвоживания пациент должен накануне исследования выпивать 1,5–2 литра жидкости (каждые два часа, начиная с полудня, по одному стакану воды).

Исследование проводится строго натощак, нельзя есть и пить.

Рекомендации по проведению исследования

За 30 мин. до исследования для предотвращения спазма мышц кишечника пациент принимает 2 таблетки гиосцина бутилбромида.

Рентгенологическое исследование толстой кишки начинается с рентгеноскопии грудной клетки и брюшной полости, а при необходимости и рентгенографии. Таким путем устанавливаются заболевания органов грудной клетки, которые могут иметь связь с заболеванием толстой кишки.

Пассаж контрастного препарата по кишечнику

Суточный пассаж контрастного препарата по кишечнику — рентгенологическое исследование кишечника на всем протяжении с пероральным приемом чаще сульфата бария.

Цель исследования: оценить моторно-эвакуаторную функцию кишечника.

Показания

- Кишечная непроходимость, для установления уровня обструкции.
- Боли в животе.

- Изменение характера и частоты стула.
- Подозрение на спаечную болезнь.

Противопоказания
- Обострение язвенного колита.
- Перфорация кишечника.
- Состояние после биопсии при колоноскопии (до заживления стенки кишки).

Подготовка пациента
- Перед исследованием, выполняемым по экстренным показаниям, подготовка не требуется.
- За 2–3 дня до планового исследования соблюдается бесшлаковая диета.
- Накануне исследования возможен легкий ужин не позднее 19:00.
- Исследование проводится строго натощак, нельзя есть и пить.
- После исследования для наиболее быстрого выведения остатков сульфата бария рекомендовано обильное питье.

Маммография

Маммография — это рентгенологическое исследование грудных желез.

Показания
- *Профилактическая маммография* проводится у женщин старше 40 лет ежегодно в рамках диспансеризации. У молодых женщин плотность желез повышена, это затрудняет визуализацию нормальной архитектоники желез. В связи с этим лицам моложе 40 лет рекомендуют ультразвуковое исследование.
- *Диагностическая маммография* выполняется
- при наличии жалоб на боли, уплотнения молочных желез, выделениях из сосков;
- с целью контроля лечения рака молочной железы;
- при наличии высокого риска (генетическая предрасположенность, семейный анамнез) развития рака молочных желез;

- с целью определения показаний для тонкоигольной аспирационной биопсии или трепанобиопсии.

• *Маммография у мужчин* проводится с целью

- дифференциальной диагностики между гинекомастией и раком;
- определения показаний для тонкоигольной аспирационной биопсии или трепанобиопсии.

Противопоказания

- беременность;
- период лактации.

Рекомендации пациентам

- У женщин репродуктивного возраста проводить исследование предпочтительно на 5–12-й день менструального цикла, чтобы минимизировать дискомфорт и влияние гормонального фона на результаты исследования.
- В день исследования не использовать дезодоранты, тальк, кремы или лосьоны в области подмышечных впадин и груди, так как некоторые из них могут содержать соединения металлов, которые создадут артефакты на снимках.
- Пациенты должны сообщить врачу о приеме любых препаратов, особенно гормональных, так как они могут влиять на плотность ткани молочной железы.
- Необходимо сообщить врачу о наличии имплантатов молочных желез, так как это может потребовать дополнительных проекций.

Гистеросальпингография

Гистеросальпингография — рентгенологический метод, позволяющий оценить состояние полости матки и проходимость маточных труб. Контрастный препарат вводят непосредственно в орган.

Показания

- Диагностика бесплодия — исследование оценивает проходимость маточных труб.
- Аномалии развития матки (седловидная, двурогая матка и др.).

- Внутриматочные синехии (спайки, синдром Ашермана).
- Субмукозная миома матки (узел, растущий в полость матки).
- Полипы эндометрия.
- Контроль эффективности хирургической реканализации труб или рассечения спаек в полости матки.
- Оценка состояния матки после осложненных абортов и выскабливаний полости матки.

Противопоказания

- Острые воспалительные процессы в матке, трубах или влагалище (кольпит, эндометрит, сальпингит, аднексит).
- Обострение хронического воспаления придатков.
- Маточное кровотечение.

Подготовка пациентки

- Исследование планируют в первую фазу менструального цикла, обычно на 5–12-й день цикла (после окончания менструации, но до овуляции). В эту фазу цикла толщина эндометрия минимальная, что обеспечивает лучшую визуализацию.
- Обязательным условием является исключение беременности. Перед исследованием проводят тест на беременность или УЗИ, проводят стандартное гинекологическое обследование и сдают анализы для исключения противопоказаний.
- Непосредственно перед процедурой необходимо опорожнить мочевой пузырь.
- Специальной диеты не требуется. В день процедуры желательно избегать продуктов, вызывающих газообразование, так как раздутые петли кишечника могут затруднить визуализацию.
- Вечером накануне и утром в день исследования рекомендуется очистительная клизма или прием слабительных средств.

При назначении нативного КТ-исследования принципы подготовки те же, что и в случае с рентгенографией. Ситуация меняется, когда проводится КТ с контрастным усилением. В таких случаях необходимо предварительное исследование функций почек и печени пациента, а также изучение аллергического анамнеза, в том числе реакций на йод.

КТ органов брюшной полости, забрюшинного пространства и малого таза с внутривенным контрастированием

Цели исследования: визуализировать и оценить паренхиматозные органы, желчные пути и желчный пузырь, почки и мочевые пути, органы ЖКТ, позвоночник, лимфатические узлы и сосуды брюшной полости в норме и при патологических процессах.

Подготовка пациента

- Если основной целью не является исследование желудочно-кишечного тракта, специальная подготовка не требуется, однако можно рекомендовать не принимать твердую пищу за 3–4 часа до исследования.
- Перед специальными исследованиями желудка и поджелудочной железы твердая пища не должна приниматься с ужина накануне. Однако можно продолжать пероральный прием лекарственных средств.
- Перед специальными исследованиями тонкой кишки (энтероклизма) необходимо прекратить принимать твердую пищу за 24 часа. За день до исследования необходимо исключить газообразующие продукты. Рекомендуется обильное питье (до 3 л в день) для профилактики обезвоживания. Накануне исследования вечером и утром проводится очистительная клизма или прием слабительных средств.
- Для КТ-колонографии используется тот же режим, что и для тонкой кишки, но в течение 2 дней. «Сухая подготовка» препаратом «Флит Фосфо-сода».
- Пациент в течение часа выпивает 1000 мл воды и 500–600 мл непосредственно перед сканированием.

Магнитно-резонансная томография

Специальная подготовка необходима перед МР-исследованием органов брюшной полости и малого таза. В случае выполнения исследования маленьким детям зачастую требуется седация или наркоз. Кроме того, у метода МРТ есть достаточно строгие противопоказания к проведению, которые каждый врач обязан знать и учитывать при построении маршрута диагностического поиска.

МРТ органов брюшной полости и забрюшинного пространства с внутривенным контрастированием

Цель: исследовать паренхиматозные органы, желчные пути и желчный пузырь, почки и мочевые пути, лимфатические узлы и сосуды брюшной полости в норме и при патологических процессах.

Подготовка пациента

- Процедура проводится строго натощак или не ранее чем через 6 часов после приема пищи.
- За 2 дня до исследования необходимо соблюдать бесшлаковую диету и исключить употребление газированных напитков, молока, алкоголя. Можно принимать лекарства с небольшим количеством воды.
- Утром в день исследования рекомендовано принять один из препаратов, снижающих газообразование в кишечнике.
- Необходимо предварительное исследование функций почек (уровень креатинина и СКФ).

Магнитно-резонансная холангиопанкреатография

Показания

- Желтуха различного генеза.
- Камни в желчном пузыре и желчевыводящих протоках.
- Сужение протоков (стриктуры) желчного пузыря или поджелудочной железы.
- Первичный склерозирующий холангит.
- Врожденные аномалии строения желчевыводящей системы.
- Травмы в области желчевыводящей системы.

- Новообразования (доброкачественные и злокачественные) поджелудочной железы.
- Острый и хронический панкреатит.

Подготовка пациента к исследованию соответствует подготовке к МРТ органов брюшной полости и забрюшинного пространства.

Магнитно-резонансная томография тонкой кишки (МР-энтерография)

Показания
- Новообразования тонкой кишки.
- Болезнь Крона.
- Воспалительные заболевания тонкой кишки.
- Желудочно-кишечные кровотечения.
- Абсцессы стенки тонкой кишки и окружающих тканей.
- Непроходимость, сужение тонкой кишки.
- Метастазы в близлежащие лимфатические узлы и ткани.

Подготовка пациента к исследованию соответствует подготовке к МРТ органов брюшной полости и забрюшинного пространства, за некоторыми особенностями.
- Можно пить воду в небольшом количестве и принимать лекарства.
- Пациентам с сахарным диабетом перед исследованием обязательно проконтролировать уровень глюкозы.
- В отделение следует прибыть за час до назначенного времени исследования. В течение часа пациент выпивает раствор маннитола. Вскоре после окончания исследования данный раствор вызовет диарею.
- В процессе исследования, для улучшения качества визуализации, подкожно или внутримышечно вводится глюкагон, который на короткое время подавляет моторику органов желудочно-кишечного тракта.
- Всем пациентам в течение часа после окончания исследования обязательно проконтролировать уровень глюкозы. При необходимости принять пищу, богатую углеводами.

Магнитно-резонансная томография толстой кишки

Цель исследования: выявить патологические процессы толстой кишки, такие как опухоли, воспалительные заболевания, стенозы, полипы, дивертикулы.

Подготовка пациента к исследованию соответствует подготовке к МР-энтерографии.

Магнитно-резонансная томография органов малого таза

Показания

- Подозрение на опухоли органов малого таза (матка, яичники, простата, прямая кишка), оценка протяженности и распространенности процесса.
- Нарушение развития органов.
- Острые и хронические воспалительные заболевания яичников, простаты.
- Эндометриоз.
- Маточные кровотечения.
- Кистовидные образования яичников, подозрение на их разрыв.
- Бесплодие.

Подготовка пациента

- Исследование проводится не ранее чем через 3–4 часа после последнего приема пищи. Можно принимать лекарства с небольшим количеством воды.
- За 2 дня до исследования необходимо соблюдать бесшлаковую диету.
- За 2–3 часа до исследования выполняется очистительная микроклизма.
- За 45 мин. до начала исследования необходимо опорожнить мочевой пузырь. В том случае, если исследование выполняется для оценки мочевого пузыря, необходимо опорожнить его за 2 часа до проведения МРТ. Если в мочевом пузыре установлен катетер, рекомендуется его пережатие за час до

исследования для наполнения мочевого пузыря и улучшения визуализации патологических изменений.

- Утром в день исследования рекомендовано принять один из препаратов, снижающих газообразование в кишечнике.
- Непосредственно перед исследованием вводится ректальный суппозиторий гиосцина бутилбромид, который оказывает спазмолитическое действие и улучшает качество МР-изображений.
- *МРТ органов малого таза у женщин* выполняется на 6–12-й день менструального цикла, если лечащим врачом не назначено иначе.
- *МРТ органов малого таза у мужчин* выполняется не ранее чем через 1 месяц после биопсии простаты, если лечащим врачом не назначено иначе.

РАДИОНУКЛИДНАЯ ДИАГНОСТИКА

Радионуклидная диагностика — это раздел лучевой диагностики, основанный на использовании ионизирующего излучения, которое испускает вводимый в организм человека радиофармацевтический лекарственный препарат (РФЛП). Из этого вытекает необходимость не только обоснования необходимости процедуры, но и подбор оптимальной дозы РФЛП. Информирование пациента о правилах подготовки к исследованию крайне необходимо, так как отследить прием определенных препаратов или пищевых продуктов практически невозможно, а получившееся в результате исследование может быть неинформативным, что приведет к увеличению лучевой нагрузки на пациента, увеличению интервала ожидания результатов исследования. Пациент и его родственники или опекуны (при необходимости) должны быть информированы обо всех правилах подготовки заранее. После введения РФЛП всем пациентам рекомендуется пить больше воды для ускорения выведения препарата, часто опорожнять мочевой пузырь и в течение 24 часов ограничивать тесные контакты с беременными женщинами и детьми.

Основными методами радионуклидной диагностики являются сцинтиграфия, ОФЭКТ и ПЭТ.

Сцинтиграфия щитовидной железы

Сцинтиграфия щитовидной железы — это метод визуальной и полуколичественной оценки функциональной активности ткани щитовидной железы, основанный на способности захватывать РФЛП на основе йода (радионуклиды йод-131, йод-123) или технеция (технеция-99м пертехнетат). Захват препарата основан на работе натрий-йодного симпортера, расположенного на мембранах тиреоцитов: таким образом, основная подготовка заключается в исключении продуктов, богатых стабильным изотопом йода, который может привести к блокаде этих мембранных переносчиков по механизму Вольфа-Чайкоффа.

Показания

- Дифференциальная диагностика заболеваний, сопровождающихся тиреотоксикозом: диффузный токсический зоб

(Базедова болезнь или болезнь Грейвса); функциональная автономия узлов щитовидной железы (токсическая аденома, многоузловой токсический зоб); деструктивный тиреотоксикоз (подострый тиреоидит, послеродовой и амиодарон-индуцированный тиреоидит и др.).

- Оценка функциональной активности узловых образований, выявленных при УЗИ.
- Топическая диагностика эктопированной ткани щитовидной железы.
- Оценка состояния ткани щитовидной железы после операций, лучевой терапии.
- Подозрение на рецидив рака щитовидной железы (только при использовании РФЛП, который захватывается натрий-йодным симпортером).

Подготовка пациента

- Лактация является относительным противопоказанием. При необходимости исследования грудное вскармливание следует прекратить на срок выведения РФЛП (для ^{99}mTc — 24 часа, для ^{123}I-йодида — 3–4 дня), исследования с ^{131}I-йодидом требуют полного прерывания грудного вскармливания.
- При планировании сцинтиграфии необходимо за 4 недели исключить продукты, богатые йодом (морская капуста, хурма, морепродукты), а также йодированную соль и биологически активные добавки с добавлением йода. При условии небольшого количества ранее потребленного стабильного йода (менее 1 мг в сутки) срок отмены может быть снижен до 2 недель.
- Тиреоидные гормоны (L-тироксин, эутирокс) отменяют за 3–4 недели до исследования (после консультации эндокринолога).
- Тиреостатики (мерказолил, тирозол) отменяются за 3–7 дней до исследования (чем дольше срок отмены — тем лучше).
- Раствор Люголя, йодид калия, антисептики с йодом отменяются за 4–6 недель.
- Амиодарон (кордарон) — его отмена сложна из-за длительного периода полувыведения (может влиять на захват йода до 6–12 месяцев). Решение о проведении исследования принимается индивидуально, для исследований, относящихся

к дифференциальной диагностике амиодарон-ассоциированной тиреоидной дисфункции, можно дополнительно провести сцинтиграфию с ^{99}mTc-сестамиби (технетрил).
- При использовании ^{99}mTc-пертехнетата возможно назначение перхлората калия (калия перхлорат) для блокады захвата РФЛП слюнными железами.
- Исследования с йодсодержащими контрастными препаратами должны быть проведены за 4–6 недель до сцинтиграфии щитовидной железы.
- Тонкоигольную пункционную биопсию щитовидной железы (ТАПБ) рекомендуется проводить после сцинтиграфии или с интервалом не менее 1 недели, так как травма может вызвать локальное изменение накопления РФЛП в зоне пункции.

Динамическая нефросцинтиграфия

Динамическая нефросцинтиграфия — радиологическое (сцинтиграфическое) исследование почек путем фиксации прохождения через почки нефротропных радиофармпрепаратов. Метод, при котором исследуются, в первую очередь, функциональные изменения почек. Подготовка пациента должна быть нацелена на возможные функциональные изменения в клубочковой фильтрации, вызываемые принимаемыми лекарственными препаратами.

Показания
- Нарушения уродинамики: гидронефроз и уретерогидронефроз, стриктуры мочеточников и других мочевыводящих путей, нарушения выведения мочи, обструктивная уропатия.
- Инфекционно-воспалительные заболевания: пиелонефрит (острый и хронический), аутоиммунные заболевания почек (гломерулонефрит).
- Функциональная оценка: оценка индивидуальной функции каждой почки, определение степени нарушения кровоснабжения почек.
- Врожденные аномалии расположения и развития почек.
- Подозрение на пузырно-мочеточниковый рефлюкс.
- Кисты и опухоли почек.
- Наличие почечной недостаточности и вазоренальной гипертензии.

- Оценка жизнеспособности эктопической почечной ткани.
- Подготовка к операциям и трансплантации: оценка функции почек перед хирургическим вмешательством, включая трансплантацию; планирование операций на единственной или единственной функционирующей почке; оценка состояния почки после трансплантации или органосохраняющей операции.
- При повышенной чувствительности к йоду, в качестве альтернативы внутривенной урографии.

Подготовка пациента

- Сообщить врачу обо всех принимаемых лекарствах, включая безрецептурные препараты и биологически активные добавки.
- Обязательно согласовать с врачом отмену мочегонных препаратов (за 2 дня).
- За 30–60 минут до исследования выпить 0,5–1 литр негазированной воды.
- При проведении пробы с каптоприлом необходима отмена приема ингибиторов АПФ за 2–7 дней до дня пробы.

Динамическая гепатобилисцинтиграфия

Динамическая гепатобилисцинтиграфия — радиологическое (сцинтиграфическое) исследование, оценивающее функциональное состояние печени, желчевыводящей системы и желчного пузыря, включая моторно-эвакуаторную функцию.

Показания

- Оценка функции желчного пузыря: диагностика гипо- и гиперкинезии желчного пузыря; диагностика холестероза желчного пузыря; определение фракции выброса желчного пузыря в ответ на холецистокинин или пищевую нагрузку.
- Оценка проходимости желчных протоков: подозрение на обструкцию общего желчного протока (холедоха); дифференциальная диагностика механической и паренхиматозной желтухи; оценка состояния билиодигестивных анастомозов после операций на желчных путях.

- Диагностика дисфункции сфинктера Одди.
- Подозрение на билиарный рефлюкс.
- Диагностика острого холецистита (при сомнительных результатах других лучевых методов диагностики).
- Контроль после хирургических вмешательств на печени и желчных путях.

Подготовка пациента

- Накануне исследования рекомендуется легкий ужин с исключением продуктов, стимулирующих газообразование.
- Исследование проводится натощак, последний прием пищи за 4–6 часов до исследования, оптимально 8–12-часовое ночное голодание.
- Специфическая подготовка кишечника не требуется. При выраженном метеоризме может быть рекомендован прием ветрогонных средств (симетикон) накануне исследования.
- Обязательная консультация с лечащим врачом о возможности временной отмены препаратов, влияющих на тонус желчевыводящих путей (спазмолитики, холекинетики, холеритики, опиаты), за 24–48 часов до исследования.
- Для стимуляции опорожнения желчного пузыря используется холецистокинин (синкалид) или его аналог (например, церулетид), либо жирная пища (например, яичные желтки, сливки или артишок полевой).
- Необходимо сообщить врачу о наличии холецистэктомии, билиодигестивных анастомозов и других операциях/травмах желчевыводящих путей.
- Динамическая гепатобилисцинтиграфия должна проводиться до или через 2–4 дня после рентгеноконтрастных исследований ЖКТ (например, ирригоскопии, рентгеноскопии желудка).

Сцинтиграфия с метайодобензилгуанидином

Сцинтиграфия с метайодобензилгуанидином (MIBG) — это радионуклидное исследование, основанное на введении аналога норадреналина, меченного радиоактивной меткой (^{123}I или реже ^{131}I). РФЛП избирательно накапливается в клетках нейроэндокринного

происхождения, что позволяет визуализировать опухоли, обладающие свойствами симпато-адреналовой системы, а также адренергические рецепторы и транспортеры.

Показания

- Диагностика и стадирование феохромоцитомы и параганглиомы.
- Диагностика, стадирование и оценка ответа на терапию нейробластомы.
- Выявление других нейроэндокринных опухолей (например, медуллярного рака щитовидной железы, карциноидных опухолей)
- Локализация источника при синдроме эктопированной секреции катехоламинов.
- Оценка кардиальной симпатической иннервации (при сердечной недостаточности, аритмиях).

Противопоказания

- Лактация является противопоказанием. Грудное вскармливание должно быть прекращено не менее чем на 4 дня.

Подготовка пациента

- Защита щитовидной железы является обязательным компонентом подготовки при использовании радиоактивного йода (^{123}I-MIBG). С целью блокады захвата свободного ^{123}I щитовидной железой назначается перхлорат калия или раствор Люголя. Прием начинается за 1–2 дня до введения РФЛП и продолжается в течение 3–5 дней после исследования.
- За 2 недели до исследования должны быть отменены: трициклические антидепрессанты (амитриптилин, имипрамин), антипсихотики (хлорпромазин, галоперидол), симпатомиметики (в составе средств от простуды и кашля), резерпин, лабеталол.
- За 1 неделю до исследования отменяют ингибиторы МАО, деконгестанты (псевдоэфедрин, фенилпропаноламин).
- По согласованию с врачом возможно временное снижение дозы или отмена селективных ингибиторов обратного захвата серотонина (СИОЗС).

- Перед исследованием необходимо снять все металлические предметы (украшения, ремни).
- После введения РФЛП пациентам рекомендуется обильное питье для ускорения выведения препарата. Сканирование обычно проводится через 24 и 48 часов после инъекции, в течение которых следует соблюдать гигиену, так как РФЛП выводится с мочой.

Однофотонная эмиссионная компьютерная томография миокарда с физической и фармакологической нагрузкой

Однофотонная эмиссионная компьютерная томография (ОФЭКТ) — метод радионуклидной диагностики, позволяющий отслеживать накопление РФЛП в тканях в трех измерениях. ОФЭКТ-томографы на сегодняшний день обычно комбинируются с рентгеновскими компьютерными томографами и называются ОФЭКТ/КТ. Основные правила подготовки ставят целью достижение максимальной частоты сердечных сокращений в процессе выполнения физической нагрузки (тредмил, велоэргометрия).

Показания

- Выявление ишемической/коронарной болезни сердца (ИБС/КБС) у пациентов с болевым синдромом/дискомфортом в груди или эквивалентами этих симптомов.
- Оценка анатомической и функциональной тяжести КБС.
- Диагностика ИБС у пациентов с сомнительной ЭКГ-нагрузочной пробой, с изменениями ишемического характера на ЭКГ в покое, с высоким риском ИБС без выраженной клинической симптоматики.
- Оценка прогноза и риска ССО и смерти от всех причин.
- Оценка физической работоспособности и толерантности к нагрузке.
- Оценка симптомов, связанных с физической нагрузкой.
- Оценка хронотропного эффекта нагрузки, в частности при аритмиях, оценка адекватности работы имплантированных устройств.
- Оценка эффективности кардиологических вмешательств.

- Оценка степени тяжести ИБС с учетом объема и локализации нарушений коронарной микроциркуляции.
- Функциональная оценка тяжести выявленных коронарных стенозов.
- Оценка эффективности хирургической реваскуляризации.
- Оценка распространенности и выраженности рубцовой ткани в миокарде.

Противопоказания

- Абсолютные противопоказания к физической нагрузке, непереносимость препаратов для фармакологической нагрузки (аденозин, дипиридамол).
- У пациентов с нестабильной стенокардией — не ранее 48–72 часов после последнего болевого эпизода.
- У пациентов с ОИМ с подъёмом ST — не ранее чем через 4 дня после развития симптомов.
- Гемодинамически значимый стеноз общей левой коронарной артерии.
- Артериальная гипертония (САД более 220 мм рт. ст., ДАД более 120 мм рт. ст.).
- Лёгочная гипертензия (тяжёлая).
- Тяжёлые формы нарушения ритма и проводимости, без искусственного водителя ритма.
- Острый миокардит, острый перикардит.
- Тяжёлые формы аортального и митрального стеноза.
- Невозможность и/или нежелание выполнять физические процедуры.
- Противопоказания к фармакологической пробе:
  - АВ-блокада II-III степени без искусственного водителя ритма.
  - Бронхиальная астма или тяжелый бронхоспазм.
  - Нестабильная стенокардия.
  - Систолическое АД < 90 мм рт. ст.

Подготовка пациентов

- Предварительно пациенту необходимо выполнить: ЭКГ в покое (результаты не старше 1 мес.); ЭхоКГ (не старше 3 мес.); желательно наличие данных холтеровского ЭКГ-мониторирования, особенно для пациентов с нарушениями ритма или проводимости сердца.

- Коррекция терапии включает отмену приема препаратов, которые могут повлиять на изменение ЧСС и АД в ответ на физическую нагрузку:
  - β-блокаторы отменяют за 48–72 ч.
  - Пролонгированные нитраты и блокаторы кальциевых каналов (БКК) отменяют однократно строго за 24 часа до исследования. В редких случаях стресс-тест проводится с целью оценки эффективности лечения указанными препаратами — лишь в этом случае их прием продолжается.
  - На фоне отмены препаратов следует ожидать вероятное повышение АД перед нагрузкой, поэтому отмененные препараты в некоторых случаях следует заменить.
- Пациент должен вести дневник контроля АД в течение нескольких дней перед нагрузочной пробой.
- У пациентов с сахарным диабетом необходимо скорректировать дозу инсулина и контролировать уровень глюкозы перед нагрузочной пробой, чтобы не допустить гипогликемии.
- Если пациент принимает антиаритмические препараты (кроме β-блокаторов и БКК), антикоагулянты или антиагреганты, важно предупредить пациента об обязательном продолжении их приема.
- Если планируется диагностика с фармакологической нагрузкой, за 2 суток до исследования необходимо отказаться от чая, кофе, шоколада, какао, а также кока-колы и энергетических напитков — продуктов с кофеином.
- В день проведения исследования рекомендован легкий жирный завтрак, снижающий аккумуляцию РФЛП в печени.

Позитронно-эмиссионная томография, совмещенная с компьютерной томографией

Позитронно-эмиссионная томография, совмещенная с компьютерной томографией (ПЭТ/КТ), — «гибридный» метод медицинской визуализации, при котором на одном аппарате выполняют позитронную эмиссионную томографию и компьютерную томографию. Чаще всего в настоящее время при проведении ПЭТ применяют 18-фтордезоксиглюкозу (ФДГ, 18F-ФДГ), но в зависимости от цели исследования возможно применение и других

РФЛП. Например, дигидроксифенилаланин, меченный фтором-18 (18F-DOPA), и 18F-этилтирозин (18F-FET) применяются для диагностики заболеваний головного мозга, 18F-простатспецифический мембранный антиген (18F-PSMA) — при злокачественных новообразованиях предстательной железы.

ПЭТ/КТ преимущественно применяют для диагностики распространенности или динамического контроля лечения опухолевого процесса, в таких случаях синхронное КТ всего тела проводят с внутривенным введением контрастных препаратов. Поэтому пациентов к ПЭТ/КТ целесообразно готовить и к КТ с контрастированием (см. соответствующий раздел).

Показания

- Онкологические процессы (РФЛП чаще всего ФДГ):
- дифференциальная диагностика злокачественного и доброкачественного процесса;
- выявление первичной опухоли, метастазов в регионарные лимфоузлы, отдаленных метастазов;
- оценка эффективности противоопухолевой терапии и определение рецидива опухоли, дифференциальная диагностика между продолженным ростом опухоли и постлучевым поражением.
- Нейровизуализация:
- эпилепсия (РФЛП: ФДГ) — локализация эпилептического очага; картирование функционально значимых зон перед операцией с целью профилактики послеоперационного неврологического дефицита;
- деменции (РФЛП: ФДГ) — дифференциальная диагностика сосудистой деменции от других типов (Альцгеймера, Пика);
- диагностика болезни Паркинсона (с РФЛП, тропными к допаминэргической системе) — дифференциальная диагностика синдрома Паркинсона и болезни Паркинсона.
- Визуализация в эндокринологии (РФЛП, тропные к различным типам рецепторов):
- диагностика врожденного гиперинсулинизма;
- диагностика медуллярного рака щитовидной железы, параганглиом и феохромоцитом.
- В кардиологии (РФЛП могут быть как перфузионные, например 13N-NH3, ^{82}RbCl, 18F-flurpiridaz, так и ФДГ для оценки жизнеспособности):

- дифференциальная диагностика области жизнеспособного гибернированного миокарда и постинфарктного рубца у больных со сниженной фракцией выброса левого желудочка в результате инфаркта миокарда у больных ИБС, дилатационной кардиомиопатии, у детей с аномальным отхождением левой коронарной артерии от легочной артерии (синдрома Бланда-Уайта-Гарланда);
- оценка объема рубцовой ткани миокарда, расчет площади аневризмы левого желудочка;
- дифференциальная диагностика доброкачественных и злокачественных опухолей сердца;
- при подозрении на саркоидоз сердца;
- выявление и предсказание риска ишемической болезни сердца.

• При воспалительных заболеваниях (РФЛП чаще всего ФДГ):

- диагностика воспалительных процессов различных локализаций, включая воспаление в зоне протезов, сосудистых анастомозов, в сосудистой стенке при системных васкулитах, а также у больных с лихорадкой неясного генеза;
- оценка эффективности лечения воспалительных процессов.

Подготовка пациента к исследованию с 18F-ФДГ

- За сутки до исследования и в день исследования необходимо исключить физические нагрузки.
- Накануне исследования с ФДГ необходимо отказаться от продуктов, которые содержат углеводы (сладкие газированные напитки, соки, сладости, фрукты, хлебобулочные изделия).
- Запрещено принимать пищу по крайней мере за 4 часа до исследования, также должны быть отменены капельницы, в состав которых входит глюкоза.
- До введения препарата пациент должен спокойно отдохнуть после дороги, выпить 0,5 литра воды.
- Выполняют измерение уровня глюкозы крови. При уровне выше 11 ммоль/л решается вопрос об отмене исследования или переносе на другой день.
- Перед выполнением исследования пациент должен опорожнить мочевой пузырь.
- После введения РФЛП пациент должен находиться (лучше лежа) в тихом затемненном помещении 60–90 минут, не должен двигаться и разговаривать, чтобы предотвратить накопление ФДГ в активированных мышцах.

- Пациентам с сахарным диабетом, в ситуации, когда уровень глюкозы оказывается выше 11 ммоль/л, нужно сделать инъекцию половинной дозы инсулина за 5 часов до того, как начнется процедура.
- Если же принимаются препараты группы метформина, следует оценить риск гипогликемии после исследования у пациентов с нарушением функции почек (ХБП 4–5 стадии).

Для других РФЛП для ПЭТ могут быть другие правила подготовки. В частности, правила подготовки перед перфузионными исследованиями миокарда соответствуют таковым при перфузионной ОФЭКТ миокарда (в ПЭТ используется в основном фармакологическая проба). 18F-PSMA, 18F-FET не требуют голодания, напротив, адекватная гидратация и легкий прием пищи допустимы. При использовании 18F-DOPA может требоваться предварительный прием карбидопы для подавления физиологического захвата в поджелудочной железе и печени. При исследованиях с $^{68}Ga/^{18}F$-аналогами соматостатина (DOTA-TATE и другие) рекомендуется 4–6-часовое голодание. Короткодействующий октреотид отменяется за 24–48 часов до исследования, пролонгированные формы (ланреотид, октреотид LAR) — за 4–6 недель до исследования. Решение об отмене принимается лечащим врачом-онкологом или эндокринологом с учетом состояния пациента. При работе с фторэстрадиолом критически важно учитывать, что гормональная терапия (тамоксифен, ингибиторы ароматазы) может блокировать рецепторы эстрогена и значительно снижать накопление РФЛП. Тамоксифен следует отменить за 4–6 недель до исследования, ингибиторы ароматазы — за 2–3 дня до исследования. Решение об отмене принимается исключительно лечащим онкологом.

УЛЬТРАЗВУКОВЫЕ ИССЛЕДОВАНИЯ

Ультразвуковое исследование (УЗИ) — широко распространенный безопасный метод, включающий широкий спектр методик. Некоторые из них, такие как УЗИ органов брюшной полости, исследование органов малого таза, имеют определенные условия подготовки, исследование половой системы женщин имеет особенности назначения, связанные с менструальным циклом.

Отдельным пунктом следует выделить специальные методики УЗИ (например, чреспищеводная эхокардиография, эндосонография гепатобилиарной зоны, внутрисердечная эхокардиография), подготовка к которым зависит от целей и задач исследования и общего состояния пациента.

Перед выполнением УЗИ пациент может принять лекарственные препараты, используемые на постоянной основе (запивая водой), а также выполнить плановые инъекции лекарств (например, инсулина).

Ограничением для приема лекарств является только запланированные эндоскопические УЗИ и чреспищеводная эхокардиография. В этих случаях лучше принять препараты за 2–3 часа до исследования, запив их водой.

Пациентам с бронхиальной астмой необходимо взять с собой ингалятор и при необходимости воспользоваться им превентивно.

Следует отметить, что при выполнении любого УЗИ в экстренной ситуации (шок, гипотензия, кровотечение и др.) речь об обязательной подготовке к исследованию не ведется.

Ультразвуковое исследование органов брюшной полости

Цель исследования: оценить морфологическое состояние и функции органов и структур брюшной полости.

Показания

- Болевой абдоминальный синдром неясного генеза.
- Диспепсические явления: тошнота, рвота, горечь во рту, вздутие живота.
- Подозрение на объемные образования органов брюшной полости.
- Изменения в лабораторных анализах, указывающие на патологические процессы гепатобилиарной системы или

поджелудочной железы (повышение билирубина, трансаминаз, амилазы и др.).
- Подозрение на острые патологические состояния (острый холецистит, желчнокаменная болезнь, острый панкреатит и др.).
- Травма живота.
- Контроль эффективности лечения и динамическое наблюдение за выявленными изменениями.
- Профилактические осмотры (для некоторых категорий пациентов).
- Основной целью контрастирования при УЗИ является уточнение характера очаговых образований, выявленных при стандартном исследовании, путем оценки их васкуляризации в режиме реального времени.

Подготовка пациента

- За 2–3 дня до исследования рекомендуется соблюдать диету, снижающую газообразование в кишечнике.
- Исследование проводится строго натощак, обычно утром, без завтрака.
- Пациентам со склонностью к метеоризму за 1–2 дня до исследования могут быть назначены энтеросорбенты (активированный уголь) или ветрогонные средства (симетикон). При упорных запорах рекомендуется очистительная клизма или прием мягкого слабительного накануне вечером.
- Ультразвуковое исследование органов брюшной полости должно проводиться до ФГДС и рентгеноконтрастных исследований ЖКТ (например, ирригоскопия, пассаж бария) или через 2–3 дня после них. Сульфат бария, воздух в желудке и газ в кишечнике полностью экранируют ультразвук.
- После лапароскопии УЗИ может быть неинформативно из-за наличия воздуха в брюшной полости.

Ультразвуковое исследование гепатобилиарной зоны с функциональными пробами (с определением функции желчного пузыря)

Цель исследования: оценить не только анатомическое состояние, но и функциональную способность желчного пузыря (сократимость, эвакуаторную функцию) в ответ на пищевую или лекарственную нагрузку.

Показания

- Выявление и определение типа дискинезии желчевыводящих путей.
- Подозрение на дисфункцию желчного пузыря (постхолецистэктомический синдром, функциональное расстройство сфинктера Одди).
- Выявление перегибов, перетяжек желчного пузыря и оценка их влияния на функцию.
- Контроль эффективности лечения при заболеваниях билиарной системы (на фоне приема желчегонных или холеспазмолитических препаратов).
- Клинические симптомы поражения органов гепатобилиарной зоны: боли в правом подреберье (тянущие, приступообразные, после еды), ощущение горечи во рту; тошнота, тяжесть в животе после приема жирной пищи, непереносимость жирной пищи.

Подготовка пациента

- За 2–3 дня до исследования необходимо соблюдать диету, уменьшающую газообразование в кишечнике.
- Последний прием пищи не позднее 19:00–20:00 накануне исследования. Пища должна быть легкоусвояемой (каша, тушеные овощи).
- Пациентам со склонностью к метеоризму за 1–2 дня до исследования могут быть назначены энтеросорбенты (активированный уголь) или ветрогонные средства (симетикон).
- Если пациент принимает желчегонные препараты, спазмолитики или другие лекарства, влияющие на тонус желчного пузыря, необходимо обсудить с врачом возможность их временной отмены за 1–2 дня до исследования, так как они могут исказить результаты функциональных проб.
- Специальной очистки кишечника (как, например, перед ирригоскопией) не требуется. Если у пациента есть склонность к запорам, рекомендуется поставить очистительную клизму или применить микроклизму (натрия лаурилсульфоацетат + натрия цитрат + сорбитол) накануне вечером или утром в день исследования, если до него остается не менее 2–3 часов.
- Исследование проводится строго натощак. За 8–12 часов до УЗИ запрещается принимать любую пищу; пить жидкость

(вода в небольшом количестве, если очень хочется пить, допускается, но об этом нужно предупредить врача УЗИ); курить, так как курение может вызвать спазм желчного пузыря.

- Нельзя проводить исследование после ФГДС или рентгенологических исследований желудочно-кишечного тракта с контрастированием (например, ирригоскопии) в тот же день, так как эти процедуры изменяют тонус органов и затрудняют визуализацию. УЗИ должно быть первым исследованием в очереди.
- Пациента заранее нужно предупредить о необходимости взять с собой так называемую «желчегонную пробу». Обычно это 2 сырых яичных желтка (взбитых), или 200–250 мл 20–25%-й сметаны, или 200 мл 20%-х сливок, или раствор сорбита. Конкретный продукт нужно уточнять заранее в лечебном учреждении.

Эндосонография панкреатобилиарной зоны

Эндосонография панкреатобилиарной зоны — это метод эндоскопической диагностики, который позволяет провести ультразвуковое сканирование стенок изучаемого органа желудочно-кишечного тракта, а также прилежащих к ним анатомических структур и тканей. Метод позволяет четко визуализировать поджелудочную железу, печень, желчные и панкреатические протоки и выявлять образования в них, воспалительные заболевания, проводить дифференциальную диагностику кистовидных образований поджелудочной железы; при необходимости проводить ТАПБ.

Показания

- Определение TNM-стадии опухолей пищеварительного тракта.
- Диагностика неэпителиальных опухолей пищеварительного тракта.
- Верификация холелитиаза.
- Диагностика острого и хронического панкреатитов.
- Диагностика кистозных неоплазий и образований поджелудочной железы.
- Диагностика доброкачественных изменений Фатерова соска.

• Определение риска рецидива кровотечения из эрозивно-язвенных поражений пищеварительного тракта.

Противопоказания: перенесенные операции на желудке и ДПК — резекции желудка и гастрэктомии; непроходимость пищеварительной трубки (стенозирующие опухоли, стриктуры пищевода и желудка, рубцовая деформация ДПК и т. д.).

Подготовка пациента

- Исследование проводится строго натощак.
- Последний прием пищи накануне не позднее 17:00.
- Последний прием жидкости не менее чем за 3 часа до начала процедуры.
- Осведомить пациента о том, что, если он принимает жизненно важные препараты на постоянной основе, ему следует принять их утром сублингвально (под язык).
- Пациентам с аритмией, перенесенным инфарктом миокарда, инсультом следует накануне проконсультироваться с кардиологом и неврологом.
- Пациентам с сахарным диабетом необходимо записаться на исследование в утренние часы и взять принимаемые лекарственные препараты с собой. Обязательно проконтролировать уровень глюкозы перед исследованием.
- Пациентам с бронхиальной астмой необходимо взять с собой ингалятор.

Рекомендации после проведения исследования

- После процедуры необходимо отдохнуть в течение 10–20 минут, не вставать сразу.
- Воздержаться от употребления пищи в течение двух-трех часов.
- В течение суток избегать излишней активности и физической нагрузки.
- Не рекомендуется курить в первый час после окончания исследования.
- Начинать прием пищи только после появления глотательного рефлекса и исчезновения чувства онемения в ротовой полости. Первые порции еды должны быть небольшими (достаточно 200 гр за один прием). Воздержаться от твердой пищи. Отказаться от горячей пищи, еда должна быть теплой,

комфортной температуры. Особенно это касается тех случаев, когда выполнялась биопсия.

Ультразвуковое исследование почек

Цели исследования: выявить заболевания почек, провести динамический контроль пациента с уже установленным диагнозом.

Показания

- Отеки рук, ног, живота, лица.
- Периодические или постоянные острые, тянущие боли в пояснице.
- Нарушение мочеиспускания.
- Пальпируемые новообразования в области поясницы.
- Примесь крови или гноя в моче.
- Травмы.

Подготовка к ультразвуковому исследованию почек аналогична подготовке к исследованию органов брюшной полости.

Ультразвуковое исследование почек с функциональной нагрузкой

Ультразвуковое исследование почек с функциональной нагрузкой — это метод, который позволяет изучить структуру и функцию почек пациента. Суть метода заключается в том, что ультразвуковое сканирование проводится до и после нагрузки на органы малого таза (например, после приема воды или лекарственных препаратов) для выявления изменений в работе почек.

Показания

- Хроническая почечная недостаточность.
- Диабетическая нефропатия.
- Гипертоническая болезнь с поражением почек.
- Острые и хронические инфекции почек.
- Уролитиаз.

Подготовка пациента к ультразвуковому исследованию почек с функциональной нагрузкой аналогична подготовке к исследованию органов брюшной полости.

Ультразвуковое исследование органов малого таза

Показания

- Пациенты с повреждениями таза и нестабильной гемодинамикой: выполнение комплексного ультразвукового исследования внутренних органов (ультразвуковое исследование органов брюшной полости /комплексное/, ультразвуковое исследование органов малого таза /комплексное/) с целью выявления и оценки в динамике повреждений внутренних органов, требующих хирургического вмешательства и ранней стабилизации таза, ранней ангиографии, принятия неотложных мер по восстановлению целостности тазового кольца, а также лапаротомии.
- Диспансеризация с целью оценки репродуктивного здоровья.
- Затрудненное, болезненное или учащенное мочеиспускание.
- Недержание мочи.
- Режущие боли внизу живота.
- Примесь крови в моче.
- Боли в паху, промежности, пояснице; тазовые боли, отдающие в задний проход.
- Бесплодие.
- Наличие объемных образований малого таза или брюшной полости.
- Нарушение полового развития.
- Наличие аномалий развития мочевыделительной системы.
- Наличие аномалий развития наружных половых органов.
- *Дополнительно для женщин:* нарушения менструального цикла; первичная аменорея у девушек старше 14–15 лет.
- *Дополнительно для мужчин:* выделения из уретры; нарушения эрекции; появление крови в сперме.

Подготовка пациента

- За 2–3 дня до исследования рекомендуется соблюдать диету, снижающую газообразование в кишечнике.
- Исследование проводится строго натощак.
- Пациентам со склонностью к метеоризму за 1–2 дня до исследования могут быть назначены энтеросорбенты (активированный уголь) или ветрогонные средства (симетикон). При упорных запорах рекомендуется очистительная клизма или прием мягкого слабительного накануне вечером.

- Прием жидкости в объеме около 1000 мл за 1–2 часа до исследования, после чего не опорожнять мочевой пузырь (естественное наполнение мочевого пузыря в течение 4–6 часов). Исследование начинается, когда пациент ощущает умеренно сильное давление на мочевой пузырь его содержимым.

Ультразвуковое исследование матки и придатков (трансабдоминальное, трансвагинальное, трансректальное)

Показания к исследованию *трансвагинальным* доступом

- Нарушения менструального цикла.
- Боли в нижней части живота.
- Кровотечения и патологические выделения.
- Аномалии развития репродуктивных органов.
- Нарушение мочеиспускания.
- Подозрение на эндометрит, кисты или опухоли в маточных трубах, яичниках и на шейке матки.
- Подозрение на наличие инородного тела в матке, например части внутриматочной спирали.
- Хронические заболевания органов малого таза.
- Бесплодие или привычное невынашивание.
- Плановый осмотр перед операцией.
- Контроль состояния органов после операций.
- Послеродовая диагностика.
- Необходимость прерывания беременности.

Противопоказания к исследованию с *трансвагинальным* доступом: девственность, острые воспалительные процессы во влагалище, аллергические реакции на материалы датчика/презерватива.

Дополнительные показания к исследованию с *трансректальным* доступом

- Выяснение причины болей в малом тазу при невозможности/неинформативности трансвагинального доступа.
- Верификация патологических процессов матки и придатков при неудовлетворительной визуализации через живот и/или влагалище.
- Дополнительная оценка при анатомических аномалиях и при противопоказаниях к использованию вагинального датчика.

Противопоказания/ограничения к исследованию с *трансректальным* доступом

- Острые проктологические заболевания (острый геморрой с выраженным болевым синдромом, анальные трещины, воспалительные процессы прямой кишки), кровотечение из прямой кишки, отказ пациента.
- Избыточное газообразование или неудовлетворительная подготовка.

Дополнительные показания к исследованию с *трансабдоминальным* доступом: невозможность проведения или неинформативность трансвагинального, трансректального ультразвукового исследования.

Подготовка пациентки

- В зависимости от цели УЗИ может проводиться в определенный день цикла, возможна отмена принимаемых гормональных препаратов за 2–3 месяца до исследования, для контроля проведения терапии.
- За 2–3 дня до исследования рекомендуется соблюдать диету, снижающую газообразование в кишечнике.
- Пациентам со склонностью к метеоризму за 1–2 дня до исследования могут быть назначены энтеросорбенты (активированный уголь) или ветрогонные средства (симетикон). При упорных запорах рекомендуется очистительная клизма или прием мягкого слабительного накануне вечером.
- Прием жидкости 1000 мл за 1–2 часа до исследования, после чего не опорожнять мочевой пузырь (естественное наполнение мочевого пузыря в течение 4–6 часов). Исследование начинается, когда пациент ощущает умеренно сильное давление на мочевой пузырь его содержимым.

Ультразвуковое исследование предстательной железы

Показания к исследованию при *трансабдоминальном* доступе

- Оценка размеров и структуры предстательной железы при ДГПЖ, контроль динамики объёма.

- Первичная неинвазивная оценка при симптомах заболеваний нижних мочевых путей, задержках мочи, подозрениях на заболевания мочевого пузыря и расширение верхних мочевых путей.
- При невозможности выполнения ТРУЗИ.

Дополнительные показания к исследованию при *трансректальном* доступе

- Выявление узловых образований, расчёт объёма, оценка состояния семенных пузырьков.
- Подготовка и навигация перед биопсией.
- Диагностика абсцессов, осложнённых форм простатита, прецизионная оценка урологической анатомии.

Противопоказания при *трансректальном* доступе

- Острые проктологические заболевания (острый геморрой с выраженным болевым синдромом, анальные трещины, воспалительные процессы прямой кишки), кровотечение из прямой кишки, отказ пациента.

Подготовка пациента

- За 2–3 дня до исследования рекомендуется соблюдать диету, снижающую газообразование в кишечнике.
- Пациентам со склонностью к метеоризму за 1–2 дня до исследования могут быть назначены энтеросорбенты (активированный уголь) или ветрогонные средства (симетикон). При упорных запорах рекомендуется очистительная клизма или прием мягкого слабительного накануне вечером.
- Прием жидкости 1000 мл за 1–2 часа до исследования, после чего не мочиться (естественное наполнение мочевого пузыря в течение 4–6 часов). Исследование начинается, когда пациент ощущает умеренно сильное давление на мочевой пузырь его содержимым.

Ультразвуковое исследование мочевого пузыря с определением остаточной мочи

Показания

- Нарушения мочеиспускания.
- Подозрение на инфравезикальную обструкцию.

- Контроль эффективности лечения ДГПЖ.
- Нейрогенные дисфункции мочевого пузыря.

Подготовка пациента

- Наполнение мочевого пузыря: за 1 час до исследования выпить 500–1000 мл жидкости. Если процедура назначена на утренние часы, то последний раз стоит помочиться накануне вечером. В такой ситуации дополнительный прием жидкости не требуется.

Эхокардиография чреспищеводная

Показания

- Детальная оценка аномалий сердца и аорты.
- Оценка состояния протезов сердечных клапанов.
- Оценка внутрисердечных устройств, в том числе при подозрении на инфекционный эндокардит.
- Оценка наличия параваскулярных абсцессов (как собственных, так и протезированных клапанов).
- Определение выпота в полость перикарда, диагностика тампонады сердца.
- Пациенты с особенностями телосложения, препятствующими адекватной визуализации трансторакальной эхокардиографии.
- Пациенты, у которых диагностическая информация недоступна для трансторакальной эхокардиографии, и ожидается, что эта информация изменит тактику ведения.
- При планировании восстановления синусового ритма у пациентов с фибрилляцией и трепетанием предсердий.
- У пациентов до 18 лет при сложных врожденных и приобретенных пороках сердца, при подозрении на инфекционный эндокардит, тромбоз полостей сердца.

Противопоказания

- Патологические состояния пищевода (опухоли, дивертикулы, фистулы, стриктуры, эзофагит).
- Кровотечения из верхних отделов желудочно-кишечного тракта.

Подготовка пациента

- В течение 8 часов перед исследованием пациент должен отказаться от еды, а за 2 часа — от воды.

- Съемные протезы, если таковые имеются, должны быть удалены при возможности.
- Необходимо учитывать возможные аллергические проявления со стороны пациента при использовании анестезии ротоглотки.

Стресс-эхокардиография (стресс-ЭхоКГ)

Стресс-эхокардиография представляет собой ультразвуковую методику исследования сердца, проводимую с целью регистрации ишемии миокарда, индуцированной физическими (велоэргометрия, тредмил-тест), фармакологическими (добутамин) и другими стресс-агентами. Также применяется чреспищеводная электростимуляция сердца (ЧПЭС).

Противопоказания к проведению стресс-ЭхоКГ
- Острый или подострый инфаркт миокарда.
- Нестабильная стенокардия.
- Недостаточность кровообращения IIБ — III ст.
- Наличие в анамнезе острой недостаточности кровообращения во время приступов тахикардии.
- Наличие в анамнезе фибрилляции желудочков.
- Наличие в анамнезе тромбоэмболических осложнений.

Стресс-ЭхоКГ (эхокардиография с фармакологической нагрузкой, эхокардиография с физической нагрузкой)

Исследование, как правило, проводят с физической нагрузкой. ЭхоКГ с фармакологической нагрузкой проводится у пациентов, которым ЭхоКГ с физической нагрузкой противопоказана, невозможна, неинформативна или дает неоднозначные результаты.

Показания
- Диагностика ишемической болезни сердца при сомнительных результатах других тестов.
- Стратификация риска и определение прогноза у пациентов с известной ИБС.
- Оценка жизнеспособности миокарда при хронической ишемии (выявление «спящего» миокарда), до и после операций по реваскуляризации миокарда.

- Оценка прогноза и определение риска у пациентов, перенесших инфаркт миокарда.
- Определение функционального состояния клапанов сердца.
- Оценка степени компенсированных клапанных стенозов.
- Оценка риска сердечно-сосудистых осложнений перед проведением операций.
- Контроль эффективности медикаментозного и хирургического лечения ИБС.
- Определение сердечной этиологии одышки при физической нагрузке.
- Оценка работоспособности и переносимости физической нагрузки.

Подготовка пациента

- Последний, легкий прием пищи не позднее чем за 2–3 часа до исследования.
- За 24 часа до исследования исключить алкоголь, крепкий чай, кофе, энергетики.
- Отмена за 24 часа (по согласованию с врачом) сердечных гликозидов, бета-блокаторов, антагонистов кальция, всех антиангинальных препаратов, мочегонных.
- За 12 часов до процедуры прекращение курения.
- За 3–4 часа до процедуры следует избегать интенсивных физических нагрузок, стресса.
- Перед процедурой необходимо выполнить ЭКГ (исключить жизнеугрожающие нарушения ритма).
- Не следует проводить тест в один день с другими «тяжелыми» диагностическими и лечебными процедурами.
- При проведении ЭхоКГ с физической нагрузкой надеть удобную одежду и обувь.

Стресс-ЭхоКГ с чреспищеводной электростимуляцией сердца

Преимущества чреспищеводной электростимуляции по сравнению с физической нагрузкой:

- проба может быть проведена у пациентов, не способных к выполнению физической нагрузки;
- проба более безопасна по сравнению с пробами с физической нагрузкой (частота сердечных сокращений возвращается

к исходной немедленно после прекращения стимуляции, хорошо контролируется локальная сократимость левого желудочка во время пробы, существенно меньше вероятность возникновения желудочковых нарушений ритма и возможно купирование пароксизмальных наджелудочковых тахикардий стимуляцией);
- чреспищеводная стимуляция не сопровождается гипертонической реакцией.

Показания
- Подозрение на синдром слабости синусового узла (СССУ), с целью верификации диагноза и выбора тактики лечения.
- Часто рецидивирующие пароксизмы суправентрикулярных тахикардий, с целью определения их вида и выбора адекватного профилактического лечения.
- Подозрение на латентный (скрытый) синдром Вольфа-Паркинсона-Уайта (ВПУ), с целью верификации диагноза, оценки участия дополнительных путей проведения в развитии пароксизмов тахикардии и выбора тактики лечения.
- Подозрение на скрытую коронарную недостаточность, с целью верификации диагноза, при невозможности выполнить другие методики диагностики ИБС.
- Купирование пароксизмов суправентрикулярных тахикардий.

Подготовка пациента
- В течение 8 часов перед исследованием пациент должен отказаться от еды, а за 2 часа — от воды.
- Съемные протезы, если таковые имеются, должны быть удалены при возможности.
- Необходимо учитывать возможные аллергические проявления со стороны пациента при использовании анестезии ротоглотки.
- За 24 часа до исследования исключить алкоголь, крепкий чай, кофе, энергетики.
- Отмена за 24 часа (по согласованию с врачом) сердечных гликозидов, бета-блокаторов, антагонистов кальция, всех антиангинальных препаратов, мочегонных.
- За 12 часов до процедуры прекращение курения.

- За 3–4 часа до процедуры следует избегать интенсивных физических нагрузок, избегать стресса.
- Перед процедурой необходимо выполнить ЭКГ (исключить жизнеугрожающие нарушения ритма).
- Не следует проводить тест в один день с другими «тяжелыми» диагностическими и лечебными процедурами.

При ультразвуковом исследовании с нагрузкой (любой вариант стресс-теста), эндоУЗИ и чреспищеводном исследовании необходимо быть готовым к выполнению реанимационных мероприятий.

ЗАКЛЮЧЕНИЕ

Предлагаемый вашему вниманию материал отражает важность и технологическую ценность этапа подготовки пациента к исследованию. В пособии рассмотрены и стандартизированы этапы подготовки к самым распространенным видам лучевой диагностики, а вся предоставленная информация соотносилась и верифицировалась с последними клиническими рекомендациями и национальными руководствами. В современной медицине постоянно разрабатываются и внедряются новые методы диагностики и терапии, поэтому так важно владеть крепкими базовыми знаниями. Также авторы хотели бы обратить внимание читателей на то, что каждый пациент уникален, а каждый случай индивидуален, поэтому может возникать необходимость отступать от стандартов. Знание основ поможет специалисту проявить изобретательность, не навредить пациенту и получить качественный результат. Существуют ситуации, когда в разных лечебных учреждениях подходы к подготовке пациентов могут отличаться, и тут важным будет адекватное сотрудничество между отделениями и специалистами и понимание актуальных требований. В любом случае, базовые знания, понимание смысла и технологии лучевых методов являются залогом успеха лечащего врача в его работе.

СПИСОК ВОПРОСОВ ДЛЯ САМОКОНТРОЛЯ

Перечислите информацию, которую должно включать ИДС.

Перечислите все противопоказания к МРТ.

Перечислите противопоказания к методам РНД.

Перечислите противопоказания к КТ.

Перечислите общие противопоказания к УЗИ.

Перечислите все возможные пути введения контрастных препаратов.

Перечислите возможные пути введения йодсодержащих контрастных препаратов.

Перечислите возможные пути введения контрастных препаратов на основе сульфата бария.

Перечислите возможные пути введения контрастных препаратов, применяемых при УЗИ.

Перечислите известные ограничения для применения йодсодержащих контрастных препаратов.

Существуют ли ограничения к применению гадолиний-содержащих препаратов в лучевой диагностике?

Какие принципы радиационной безопасности используются медицинскими учреждениями? Объясните их.

Перечислите виды СИЗ.

Какими свойствами должен обладать РФЛП?

Перечислите основные способы радиационной защиты пациента и персонала.

Перечислите основные принципы безопасности при использовании всех видов КП.

Что такое экскреторная урография? Какая подготовка пациента требуется перед плановой экскреторной урографией?

Назовите показания для экскреторной урографии.

Что такое восходящая цистография? Назовите противопоказания к данной процедуре.

Какая подготовка пациента требуется перед проведением рентгеноскопии желудка с контрастированием?

Перечислите показания к ирригоскопии.

Назовите особенности проведения исследования молочных желез, связанные с возрастом и менструальным циклом пациентки.

Что такое гистеросальпингография и каковы показания и противопоказания к ней?

Для какой цели перед МРТ органов брюшной полости и забрюшинного пространства пациенту рекомендуют 2 дня придерживаться бесшлаковой диеты?

Для какой цели вводится глюкагон при МР-энтерографии?

Какова цель применения спазмолитического препарата гиосцина бутилбромида перед МРТ-исследованиями органов брюшной полости и малого таза?

Что такое радионуклидная диагностика? Назовите ее основные методики.

Является ли грудное вскармливание противопоказанием для проведения сцинтиграфии щитовидной железы? В каком случае нужно полностью прекратить грудное вскармливание?

В чем заключается основной принцип подготовки к сцинтиграфии щитовидной железы?

Что такое динамическая гепатобилисцинтиграфия?

Можно ли назначать ОФЭКТ миокарда с физической и фармакологической нагрузкой пациенту с ОИМ с подъемом ST в острой стадии?

Назовите наиболее часто применяемый РФЛП в ПЭТ/КТ.

От какого фактора зависит изменение принципа подготовки к ПЭТ?

Почему нельзя проводить УЗИ органов брюшной полости после исследований с сульфатом бария и необходимо предварительно снизить газообразование в кишечнике у пациента?

Необходима ли подготовка пациента в экстренных ситуациях?

Что такое эндосонография панкреатобилиарной зоны?

Назовите противопоказания к исследованию матки и придатков трансвагинальным образом.

Назовите основные принципы подготовки пациентов к УЗИ органов малого таза.

Назовите преимущества стресс-ЭхоКГ с ЧПЭС перед стресс-ЭхоКГ с физической нагрузкой.

В какие дни менструального цикла назначают МРТ органов малого таза женщинам стандартно?

Перечислите противопоказания к трансректальному УЗИ предстательной железы.

Перечислите внепочечные побочные реакции при использовании йодсодержащих КП.

Назовите почечные осложнения при использовании йодсодержащих и гадолиний-содержащих КП.

Перечислите показания к динамической нефросцинтиграфии.

Перечислите показания к маммографии у мужчин.

СПИСОК ИСПОЛЬЗУЕМОЙ ЛИТЕРАТУРЫ

Аляев Ю.Г. Урология. Российские клинические рекомендации / под ред. Аляева Ю.Г., Глыбочко П.В., Пушкаря Д.Ю. — М.: ГЭОТАР-Медиа, 2017.

Антонович В.Б. Рентгенодиагностика заболеваний пищевода, желудка, кишечника: Руководство для врачей. — М.: Медицина, 1987.

Баженова Ю.В. Гистеросальпингография: метод. рекомендации / Ю.В. Баженова, Б.И. Подашев. — Иркутск: РИО ГБОУ ДПО ИГМАПО, 2014.

Власов П.В. Рентгенодиагностика заболеваний органов пищеварения. — М.: Видар-М, 2008.

Денисов М.Ю. Практическое руководство по ультразвуковой диагностике. — М.: Видар-М, 2019.

Зубарев А.В. Диагностический ультразвук. Гепатобилиарная система. — М.: СТРОМ, 2017.

Зубарев А.В., Гажонова В.Е. Ультразвуковая диагностика. Контрастные средства. — М.: Видар-М, 2015.

Кеннет Л. Бонтрагер. Руководство по рентгенографии с рентгенологическим атласом укладок: Пер. с англ. / под ред. Линденбратена Л.Д., Китаева В.В., Уварова В.В. 5-е изд. — М.: ИНТЕЛМЕДТЕХНИКА, 2005.

Лишманов Ю.Б., Чернов В.И. Национальное руководство по радионуклидной диагностике / под ред. Лишманова Ю.Б., Чернова В.И. — Томск: STT, 2010.

Лопаткин Н.А., Дзеранов Н.К. Урология. Национальное руководство. — М.: ГЭОТАР-Медиа, 2013.

Пытель А.Я., Пытель Ю.А. Рентгендиагностика урологических заболеваний. — М.: Медицина, 1966.

Радзинский В.Е. Гинекология. Учебник для вузов. — М.: ГЭОТАР-Медиа, 2022.

Сидоров А.В., Митьков В.В. Практическое руководство по ультразвуковой диагностике. — М.: МИА, 2019.

Труфанов Г.Е. и др. Лучевая диагностика: Т.1: Учебник для вузов / под ред. Труфанова Г.Е. — М.: ГЭОТАР-Медиа, 2009.

Шелыгин Ю.А. Российские клинические рекомендации по колопроктологии / под ред. Ю.А. Шелыгина. — М.: ГЭОТАР-Медиа, 2020.

Учебное издание

Юдин Андрей Леонидович, Кондаков Антон Кириллович,
Юматова Елена Анатольевна, Семенова Наталья Александровна,
Афанасьева Наталья Иосифовна, Учеваткин Андрей Алексеевич,
Козлов Владимир Всеволодович, Знаменский Игорь Альбертович,
Абович Юлия Александровна, Афукова Ольга Анатольевна,
Янгуразова Дильбар Рауфовна, Дорошенко Дмитрий Александрович,
Данзанова Татьяна Юрьевна, Беленькая Ольга Игоревна,
Кулагин Алексей Леонидович, Федорова Галина Олеговна,
Ягубова Кира Владимировна, Гладких Павел Геннадиевич,
Нахаева Герел Анатольевна, Винокуров Антон Сергеевич,
Леонтьев Владислав Станиславович,
Плиев Давид Маирбекович

ПОДГОТОВКА ПАЦИЕНТОВ К ЛУЧЕВЫМ ИССЛЕДОВАНИЯМ

Учебное пособие для студентов медицинских вузов и ординаторов

Учебное пособие

Подписано в печать 25.12.2026.
Формат 70×90 $^{1}/_{16}$. Усл. печ. л. 4.5. Тираж 150 экз.
Заказ № 63-25

Отпечатано в ФГАОУ ВО РНИМУ им. Н.И. Пирогова
Минздрава России (Пироговский Университет)
117513, Москва, ул. Островитянова, 1
www.rsmu.ru

ISBN 978-5-88458-791-5

