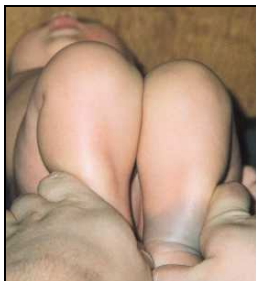

При первичном осмотре грудного ребенка педиатр выявил разницу длины нижних конечностей и ограничение разведения в левом тазобедренном суставе.

Укажите все правильные ответы



1. Ограничение разведения бедер у новорожденного ребенка наблюдается при

- а) врожденном вывихе бедра
- б) врожденном подвывихе бедра
- в) патологическом вывихе бедра
- г) нервно-мышечной дистонии, мышечной ригидности
- д) болезни Пертеса

2. Укорочение конечности, ограничение разведения бедер, асимметрия подъягодичных и подколенных складок является проявлением у грудного ребенка

- а) врожденного вывиха бедра
- б) врожденного подвывиха бедра
- в) патологического вывиха бедра
- г) нервно-мышечной дистонии, ригидности
- д) болезни Пертеса
- е) врожденного предвывиха бедра

Укажите правильный ответ

3. Симптом «щелчка» у детей первых дней жизни является основным симптомом при:

- а) предвывихе в тазобедренных суставах
- б) врожденном вывихе бедра
- в) остеоид-остеоме
- г) экзостозной дисхондроплазии

Укажите все правильные ответы

4. При подозрении на врожденный вывих, подвывих, предвывих бедра необходимо провести клиническое обследование:

- а) сравнить длину нижних конечностей
- б) выявить асимметрию кожных складок
- в) определить объем движений в тазобедренных суставах

5. Для первичной диагностики врожденной патологии тазобедренного сустава необходимо провести:

- а) УЗИ тазобедренных суставов
- б) радиоизотопное исследование
- в) рентгенографию по Лауэнштейну
- г) артрографию
- д) рентгенографию

Укажите правильный ответ

6. С целью своевременной диагностики врожденной патологии УЗИ тазобедренных суставов должно быть выполнено амбулаторно

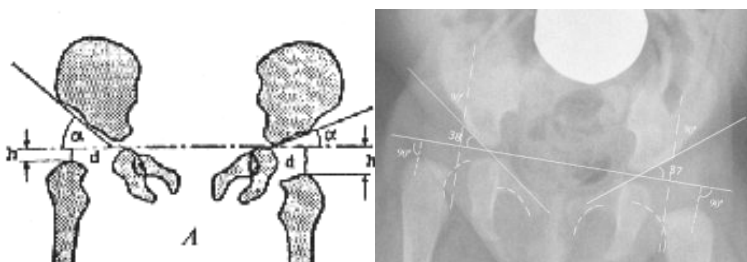
- а) только при подозрении на вывих бедра
- б) у всех детей в возрасте 1-3 месяца
- в) у всех после 6 месяцев

7. В случае клинического и ультразвукового диагностирования врожденного вывиха, подвывиха бедра у грудного ребенка показана

- а) рентгенография в прямой проекции
- б) рентгенография по Лауэнштейну
- в) артрография
- г) радиоизотопное исследование
- д) артроскопия

8. Основными рентгенологическими симптомами врожденного вывиха бедра у детей до появления ядер окостенения головок бедренных костей являются:

- а) ацетабулярный индекс = 39°
высота $h = 3$ мм
расстояние $c = 21$ мм
- б) ацетабулярный индекс = 22°
высота $h = 9$ мм
расстояние $c = 12$ мм



Укажите все правильные ответы

9. При подозрении на врожденный вывих, подвывих бедра врач-педиатр назначает

- а) широкое пеленание и массаж
- б) осмотр ортопеда
- в) УЗИ тазобедренных суставов

Укажите правильный ответ

10. Ведущим методом лечения врожденного вывиха, подвывиха бедра у детей до 6 месяцев жизни является:

- а) ЛФК и массаж
- б) широкое пеленание
- в) функциональные отводящие шины-распорки
- г) гипсовые повязки
- д) одномоментное вправление под наркозом
- е) раннее оперативное лечение

11. После завершения успешного консервативного вправления врожденного вывиха бедра пациента следует наблюдать:

- а) 1-2 года
- б) 3-4 года
- в) до 7 лет
- г) до 15 лет
- д) практически всю жизнь

Ответы:

1. а, б, в, г. **2.** а, в. **3.** б. **4.** а,б,в. **5.** а,д. **6.** б. **7.** а. **8.** а. **9.** б, в. **10.** в. **11.** д.