

**В поликлинику доставили подростка, обнаруженного на улице без сознания с гематомой в теменно-височной области.**

Укажите все правильные ответы

**1.** При обнаружении подростка без сознания с повреждениями мягких тканей головы необходимо исключить

- а) черепно-мозговую травму
- б) диабетическую кому
- в) гипогликемическую кому
- г) отравление алкоголем
- д) разрыв внутричерепной аневризмы

Укажите правильный ответ

**2.** Отсутствие сознания, общая гипотония, бледность, профузный пот, влажность слизистых, судороги характерны для

- а) черепно-мозговой травмы
- б) диабетической комы
- в) гипогликемической комы
- г) разрыве внутричерепной аневризмы
- д) эпилепсии
- е) опухоли мозга

Укажите все правильные ответы

**3.** Отсутствие сознания, бледность кожных покровов, холодный пот, рвота съеденной пищей, брадикардия, характерны для

- а) черепно-мозговой травме
- б) диабетической коме
- в) гипогликемической коме
- г) отравлениях алкоголем
- д) разрыве внутричерепной аневризмы
- е) эпилепсии

**4.** Больной с потерей сознания, требует клинического обследования на догоспитальном этапе

- а) осмотр зоны повреждения
- б) осмотр ротовой полости и проходимости дыхательных путей
- в) оценка запаха из ротовой полости
- г) оценка реакции зрачков

- д) исключить кровотечение из уха и носоглотки
- е) проверить рефлексы по черепно-мозговым нервам
- ж) проверить на наличие патологических рефлексов
- з) определить АД, частоту пульса и дыхания

5. Потеря сознания, уреженное, поверхностное дыхание, тахикардия, повышение АД, анизокория, гемипарез, повторная рвота пищей – характерные симптомы при

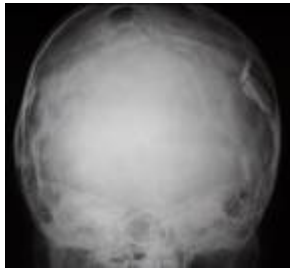- а) черепно-мозговой травме
- б) диабетической коме
- в) гипогликемической коме
- г) отравлениях алкоголем
- д) эпилепсии

6. Ребенку с черепно-мозговой травмой следует назначить

- а) ЭКГ с нагрузкой
- б) Рентгенографию черепа
- в) ЭХО-ЭГ
- г) МРТ или КТ
- д) Контрастное магнитно-резонансное исследование

Укажите правильный ответ

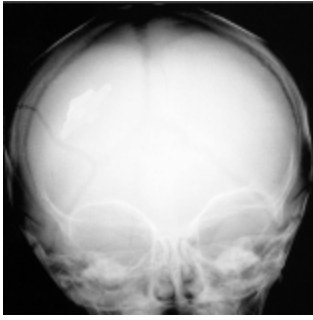
7. Выявление на обзорной рентгенограмме черепа дефекта теменной кости с участками вдавления костных пластин характерно для



- а) вдавленного перелома черепа
- б) линейного перелома черепа
- в) перелома основания черепа

8. Выявление на обзорной рентгенограмме черепа линейного дефекта кости характерно для

- а) вдавленного перелома черепа
- б) линейного перелома черепа
- в) перелома основания черепа



Укажите все правильные ответы

**9.** Выявление на КТ патологических изменений в полости черепа с сдавлением структур мозга подтверждает диагноз

- а) эпидуральной гематомы
- б) субдуральной гематомы
- в) ушиба мозга
- г) разрыва аневризмы
- д) опухоли мозга

**10.** Неотложная помощь на догоспитальном этапе у ребенка с нарушением сознания включает

- а) освобождение дыхательных путей
- б) профилактику аспирации
- в) коррекцию сахара крови
- г) наложение асептической повязки
- д) экстренная госпитализация на реанимобиле

**Ответы:**

- 1.** а, б, в, г, д. **2.** в. **3** а, г, д. **4** а, б, в, г, д, е, ж, з. **5** а, д. **6** б, в, г. **7** а. **8** б.  
**9.** а, б, в, г, д. **10.** а, б.