

Жалобы на ухудшение состояния, нарастание одышки, тахикардию у ребенка 2-х лет, получавшего в течение 10 дней лечение по поводу пневмонии.

Укажите все правильные ответы

1. Нарастание симптомов дыхательной недостаточности у ребенка с пневмонией может быть связано с

- а) ателектазом легкого
- б) гипоплазией легкого
- в) пневмотораксом
- г) гидротораксом
- д) абсцессом легкого
- е) пиопневмотораксом

2. Нарастание симптомов дыхательной недостаточности у ребенка с пневмонией требует экстренного обследования

- а) перкуссии легких с оценкой физикальных данных
- б) аускультации легких с оценкой стороны поражения
- в) аускультации сердца с выявлением его смещения
- г) рентгенография грудной клетки
- д) радиоизотопное исследование легких
- е) спирометрия
- ж) КТ

Укажите правильный ответ

3. Притупление перкуторного звука, резко ослабленное жесткое с хрипами дыхание над всей поверхностью легкого и смещение средостения в здоровую сторону характерно для:

- а) ателектаза легкого
- б) пиопневмоторакса
- в) пневмоторакса
- г) гидроторакса
- д) абсцесса легкого

4. Притупление перкуторного звука, отсутствие дыхания над всей поверхностью легкого и смещение средостения в сторону поражения характерно для

- а) ателектаза легкого
- б) пиопневмоторакса
- в) пневмоторакса
- г) гидроторакса
- д) абсцесса легкого

5. Притупление перкуторного звука в нижних отделах с коробочным - в верхних, отсутствие дыхания над всей поверхностью легкого и смещение средостения в здоровую сторону характерно для

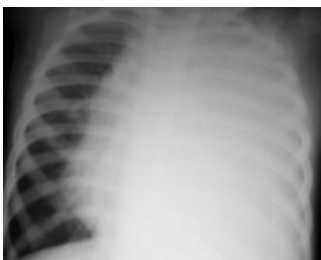
- а) ателектаза легкого
- б) гипоплазии легкого
- в) пневмоторакса
- г) гидроторакса
- д) абсцесса легкого
- е) пиопневмоторакса

6. Коробочный звук над всей поверхностью легкого и отсутствие дыхания со смещением средостения в здоровую сторону характерно для

- а) ателектаза легкого
- б) гипоплазии легкого
- в) пневмоторакса
- г) гидроторакса
- д) абсцесса легкого
- е) пиопневмоторакса

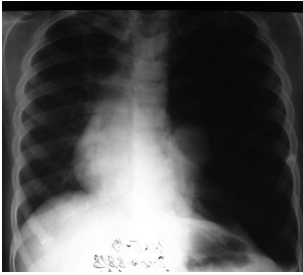
7. Тотальное затемнение половины грудной клетки со смещением средостения в здоровую сторону характерно для

- а) ателектаза легкого
- б) гипоплазии легкого
- в) пневмоторакса
- г) гидроторакса
- д) абсцесса легкого
- е) пиопневмоторакса



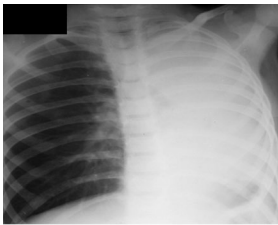
8. Повышенная прозрачность при отсутствии легочного рисунка, треугольная тень у корня легкого со смещением средостения в здоровую стороны указывает на

- а) ателектаза легкого
- б) гипоплазии легкого
- в) пневмоторакса
- г) гидроторакса
- д) абсцесса легкого
- е) пиопневмоторакса



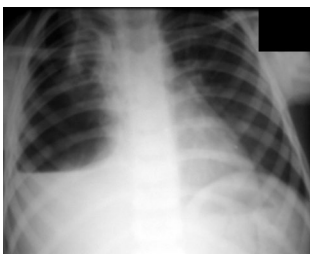
9. Тотальное затемнение половины грудной клетки со смещением средостения в большую сторону характерно для

- а) ателектаза легкого
- б) гипоплазии легкого
- в) пневмоторакса
- г) гидроторакса
- д) абсцесса легкого
- е) пиопневмоторакса



10. Наличие уровня жидкости с затемнением нижних и повышенной прозрачностью верхних отделов характерно для

- а) ателектаза легкого
- б) гипоплазии легкого
- в) пневмоторакса
- г) гидроторакса
- д) абсцесса легкого
- е) пиопневмоторакса



Укажите все правильные ответы

11. Экстренная плевральная пункция показана в случае

- а) ателектаза легкого

- б) гипоплазии легкого
- в) напряженного пневмоторакса
- г) напряженного гидроторакса
- д) абсцесса легкого
- е) пиопневмоторакса

Укажите правильный ответ

12. Плевральную пункцию при гидротораксе следует выполнять в

- а) 2-3 межреберье по средней подмышечной линии
- б) 6-7 межреберье по задней подмышечной линии
- в) 6-7 межреберье по средней ключичной линии
- г) 4-5 межреберье по средней подмышечной линии

13. Плевральную пункцию при пневмотораксе следует выполнять в

- а) 3-4 межреберье по паравертебральной линии
- б) 3-4 межреберье по передней подмышечной линии
- в) 5-6 межреберье по средней подмышечной линии
- г) 6-7 межреберье по средней ключичной линии

Укажите все правильные ответы

14. Экстренная бронхоскопия показана при

- а) ателектазе легкого
- б) гипоплазии легкого
- в) напряженном пневмотораксе
- г) напряженном гидротораксе
- д) абсцессе легкого
- е) пиопневмотораксе

Ответы

1. а, в, г, д, е. **2.** а, б, в, г, ж **3.** г **4.** а **5.** е **6.** в **7.** г. **8** в **9** а. **10** е **11.** в, г, е.

12. б **13.** б **14.** а, д

