

Жалобы на боли в нижней трети предплечья после падения на руку.

Укажите все правильные ответы

1. Жалобы на боли в нижней трети предплечья после падения на руку возможны при

- а) эпифизиолизе костей предплечья
- б) поднадкостничном переломе лучевой кости
- в) переломе по типу зеленой веточки
- г) переломе костей предплечья в типичном месте
- д) отрыве головки лучевой кости
- е) ушибе, гематоме мягких тканей
- ж) юношеском эпифизеолизе

2. Локальная болезненность в нижней трети предплечья, отек, нарушение функции характерные симптомы при

- а) эпифизеолизе костей предплечья
- б) юношеском эпифизеолизе
- в) переломе по типу зеленой веточки
- г) переломе костей предплечья в типичном месте
- д) отрыве головки лучевой кости

3. Подозрение на травму костей предплечья требует клинического обследования, включающего

- а) пальпацию места травмы
- б) перкуссию места травмы
- в) проверку объема ротационных движений в лучезапястном суставе
- г) измерение местной температуры
- д) проверку объема активных движений пальцев кисти

Укажите правильный ответ

4. Локальная болезненность в зоне ушиба, отек, нарушение функции при отсутствии деформации указывает на закрытый перелом

а) со смещением

б) без смещения

5. Подозрение на перелом костей предплечья требует инструментального обследования

а) рентгенография костей предплечья в двух проекциях

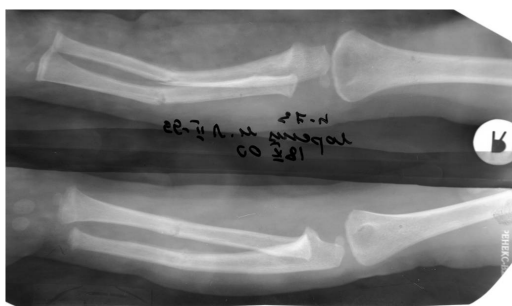б) УЗИ

в) радиоизотопного исследования

г) МРТ, КТ

д) артроскопии

6. На рентгенограмме в средней трети предплечья имеется угловая деформация обеих костей с дефектом кортикального слоя, что характерно для



а) эпифизиолизе костей предплечья

б) поднадкостничном переломе лучевой кости

в) переломе по типу зеленой веточки

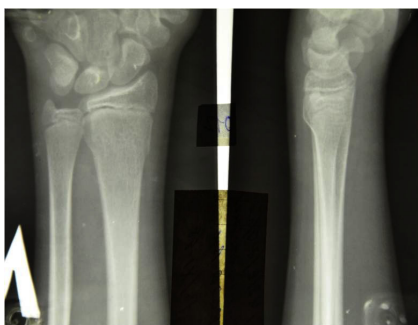
г) переломе костей предплечья в типичном месте

д) отрыве головки лучевой кости

е) ушибе, гематоме мягких тканей

ж) юношеском эпифизиолизе

7. На рентгенограмме в зоне метафиза лучевой кости выявляется деформация кортикального слоя кости. Ось кости правильная, что характерно для

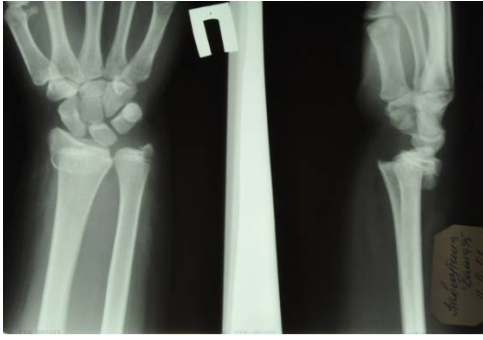


- а) эпифизиолиза костей предплечья
- б) поднадкостничного перелома лучевой кости
- в) перелома по типу зеленой веточки
- г) перелома костей предплечья в типичном месте
- д) отрыва головки лучевой кости
- е) ушиба, гематомы мягких тканей
- ж) юношеского эпифизиолиза

Укажите все правильные ответы

8. На рентгенограмме нижней трети предплечья имеется смещение метаэпифизов обеих костей на половину поперечника кости, что характерно при

- а) метаэпифизеолизе костей предплечья
- б) поднадкостничном переломе лучевой кости
- в) переломе по типу зеленой веточки
- г) переломе костей предплечья в типичном месте
- д) отрыве головки лучевой кости
- е) ушибе, гематоме мягких тканей
- ж) юношеском эпифизеолизе



Укажите правильный ответ

9. Первая догоспитальная помощь при подозрении на перелом костей предплечья требует

- а) местной новокаиновой блокады
- б) иммобилизации с фиксацией двух суставов
- в) повязка Дезо

Ответы:

1. а, б, в, г, е. **2** а, в, г. **3** а, в, д. **4** б. **5** а. **6** в. **7** б. **8** а, г. **9** б.