

У ребенка 11 лет отмечается резкая боль в правой половине мошонке.

Укажите все правильные ответы

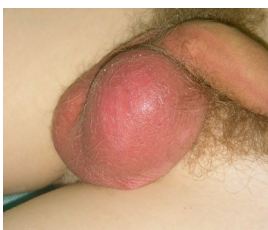1. Возникновение резких болей в области мошонки характерно для:

- а) неосложненная пахово-мошоночная грыжа
- б) киста семенного канатика
- в) орхоэпидидимит
- г) некроз гидатиды яичка
- д) перекрут яичка
- е) травма яичка

Укажите правильный ответ

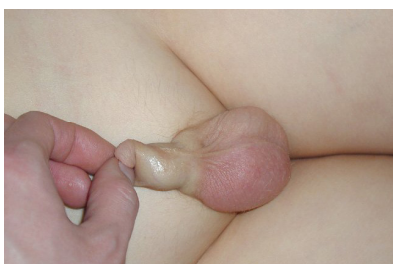2. Резкая боль в половине мошонки, появившаяся внезапно, подтянутое к корню мошонки болезненное яичко характерно для:

- а) перекрут яичка
- б) остро возникшая водянка оболочек яичка
- в) некроз гидатиды яичка
- г) аллергический отек мошонки
- д) орхоэпидидимит



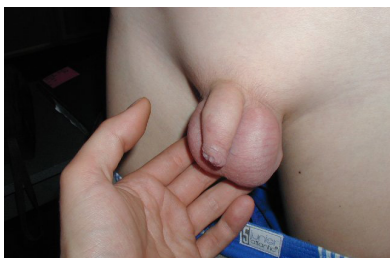
3. Постепенно нарастающие боли в половине мошонки с гиперемией и отеком кожи мошонки, болезненная пальпация у верхнего полюса яичка характерны для:

- а) перекрут яичка
- б) остро возникшая водянка оболочек яичка
- в) некроз гидатиды яичка
- г) аллергический отек мошонки
- д) орхоэпидидимит



4. Нарастающие боли в половине мошонки с гиперемией, отеком, увеличением яичка и придатка, болезненность при пальпации характерно для:

- а) перекрут яичка
- б) остро возникшая водянка оболочек яичка
- в) некроз гидатиды яичка
- г) аллергический отек мошонки
- д) орхоэпидидимит



5. Гиперемия, стекловидный отек тканей мошонки с безболезненной пальпацией яичек характерны для:

- а) перекрут яичка
- б) остро возникшая водянка оболочек яичка
- в) некроз гидатиды яичка
- г) аллергический отек мошонки
- д) орхоэпидидимит

Укажите все правильные ответы

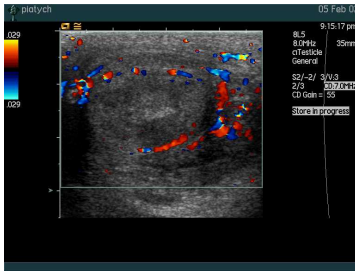
6. При возникновении острой боли в области мошонки необходимо провести обследование:

- а) осмотр мошонки
- б) пальпация органов мошонки
- в) диафаноскопию мошонки
- г) пробу Вальсавы
- д) определение диаметра вен гроздевидного сплетения
- е) УЗИ органов мошонки с определением кровотока

Укажите правильный ответ

7. Выявленные на УЗИ изменения: увеличенное в размерах яичко у корня мошонки, повышенной эхогенности, неоднородной структуры, с резко обедненным кровотоком – характерны для:

- а) крипторхизм
- б) водянка оболочек яичка
- в) варикоцеле
- г) перекрут яичка
- д) орхоэпидидимит



8. При перекруте яичка показано:
- а) экстренная операция
 - б) наблюдение в динамике
 - в) консервативное лечение
 - г) операция в плановом порядке

9. При некрозе гидатиды яичка показано:
- а) экстренная операция
 - б) наблюдение в динамике
 - в) консервативное лечение
 - г) оперативное лечение в плановом порядке

Укажите все правильные ответы

10. При орхоэпидидимите показано:
- а) экстренная операция
 - б) консервативное лечение
 - в) оперативное лечение в плановом порядке
 - г) блокада семенного канатика

11. При аллергическом отеке мошонки показано:
- а) оперативное вмешательство в экстренном порядке
 - б) наблюдение в динамике
 - в) блокада семенного канатика
 - г) антигистаминные препараты.

Ответы:

1. в, г, д, е. 2 а. 3 в. 4 д. 5 г. 6 а, б, в, е. 7 г. 8 а. 9 а. 10 б, г. 11 б, г.

