Министерство здравоохранения Российской Федерации
Федеральное государственное бюджетное образовательное
учреждение высшего образования
«Российский национальный исследовательский медицинский
университет имени Н.И.Пирогова»
Министерства здравоохранения Российской Федерации
(ФГБОУ ВО РНИМУ им. Н.И. Пирогова Минздрава России)

КАФЕДРА ДЕРМАТОВЕНЕРОГИИ

ПЕДИАТРИЧЕСКИЙ ФАКУЛЬТЕТ

Под редакцией Короткого Н.Г., Уджуху В.Ю.

ДЕРМАТОЗЫ ИНФЕКЦИОННОГО И ПАРАЗИТАРНОГО ХАРАКТЕРА

Учебное пособие

«Рекомендовано Центральным координационным методическим советом
ФГБОУ ВО РНИМУ им. Н.И. Пирогова Минздрава России
для использования в образовательном процессе»

Москва 2019

Учебное пособие «Дерматозы инфекционного и паразитарного характера» ФГБОУ ВО РНИМУ им. Н.И. Пирогова Минздрава России, Москва, Издательство ФГБОУ ВО РНИМУ им. Н.И. Пирогова Минздрава России

Учебное пособие содержит материалы, касающиеся современных представлений об этиопатогенезе, эпидемиологии, клинической симптоматике дерматозов инфекционной и паразитарной этиологии, их дифференциальной диагностике и алгоритме лечебных мероприятий при этих заболеваниях.

Пособие составлено в соответствии с действующими ФГОС по специальности «Педиатрия», рабочими программами по дерматовенерологии.

Пособие предназначено для студентов 4 курса медицинского вуза по специальности «Педиатрия», рабочими программами по дерматовенерологии

Составители:

1. Короткий Н.Г
2. Уджуху В.Ю.
3. Шарова Н.М.
4. Тихомиров А.А.
5. Кубылинский А.А.
6. Короткий В.Н.
7. Шемшук М.И.
8. Сучкова Т.Н.
9. Кукало С.В.
10. Наринская Н.М

Рецензенты:

Профессор, д.м.н. Е.С. Снарская – профессор кафедры кожных и венерических болезней Федерального государственного автономного образовательного учреждения высшего образования Первого Московского государственного медицинского университета имени И.М. Сеченова Министерства здравоохранения Российской Федерации (Сеченовский Университет);

Профессор, д.м.н. И.В. Хамаганова – профессор кафедры кожных болезней и косметологии ФДПО ФГБОУ ВО РНИМУ им. Н.И. Пирогова МЗ РФ,

СОДЕРЖАНИЕ

ВВЕДЕНИЕ……..... 4

ПИОДЕРМИТЫ (гнойничковые заболевания кожи)……..... 5

ГРИБКОВЫЕ ЗАБОЛЕВАНИЯ КОЖИ……..…….. 38

ПАРАЗИТАРНЫЕ ЗАБОЛЕВАНИЯ КОЖИ……..…….. 108

ЧЕСОТКА……...…. 111

ПЕДИКУЛЕЗ…….. 122

ЗАКЛЮЧЕНИЕ……... 134

ВВЕДЕНИЕ

Целью данного учебного пособия является формирование на основании современных представлений об этиопатогенезе, клинической симптоматике дерматозов инфекционной и паразитарной этиологии, их дифференциальной диагностике и алгоритме лечебных мероприятий у обучающихся профессиональных компетенций согласно программе студента 4-го курса по специальности «Педиатрия» дисциплины «Дерматовенерогия». Читательский интерес к учебному пособию обусловлен тем, что дерматозы инфекционной природы, вследствие широкой распространенности занимают ведущее положение в общей структуре заболеваемости кожными болезнями. Дерматозы инфекционной этиологии в настоящее время приобретают и социальную значимость. Обусловлено это не только их широкой распространенностью, высокой контагиозностью, но и склонностью к хронически-рецидивирующему течению, нередко приобретающему торпидный характер, что значительно снижает качество жизни больных и часто приводит к временной нетрудоспособности. Учебное пособие соответствует учебным планам и рабочим программам кафедры дерматовенерологии. Учитывая, что в учебном пособии представлены новые научные данные о механизмах развития и методах лечения пиодермий и микозов оно обладает высокой степенью новизны. Данное учебное пособие наряду с учебником «кожные и венерические болезни» предназначено для самостоятельной подготовки студентов к практическим занятиям по темам: пиодермия, микозы, паразитарные заболевания кожи.

Представленные в учебном пособии вопросы для самостоятельной подготовки, рекомендуемая литература, графологические структуры, тестовый контроль оценки уровня знаний, ситуационные задачи значительно облегчают восприятие учебного материала.

Данное пособие предназначено для студентов медицинских вузов, а также может представлять интерес для клинических ординаторов.

Дисциплина дерматовенерология входит в направление подготовки (по специальности) 31.05.02 Педиатрия, утвержденной министерством образования и науки РФ 17 августа 2015 г. №853, изучается в 7-ом семестре. Дерматовенерология имеет логические и содержательно-методические взаимосвязи с другими ранее освоенными (латинский язык, физика, математика, химия, биохимия, биология, анатомия, патологическая анатомия, клиническая патологическая анатомия, гистология, эмбриолология, цитология, микробиология, вирусология, нормальная физиология, патофизиология, клиническая патофизиология, фармакология) и параллельно-изучаемыми и последующими клиническими дисциплинами в основном терапевтического направления.

ПИОДЕРМИТЫ (гнойничковые заболевания кожи)

Раздел №2 - «Дерматозы инфекционной этиологии».

Клиническое практическое занятие №1 – «Пиодермии».

Цель занятия: Формирование знаний основных механизмов развития пиодермии, особенностей ее клинического течения, и развитие навыков по вопросам диагностики, дифференциальной диагностики и лечения этой группы инфекционных дерматозов.

Задачи занятия:

1. Сформировать знания по этиологии и патогенезу пиодермии, триггерным факторам, способствующим ее развитию.
2. Обучить определению основных клинических проявлений пиодермии
3. Обучить принципам диагностики и дифференциальной диагностики различных клинических разновидностей пиодермии
4. Сформировать навык адекватного заболеванию назначения комплекса методов обследования и интерпретации результатов полученных исследований.
5. Обучить алгоритму лечебных мероприятий при пиодермии исходя из данных анамнеза и клинической симптоматики заболевания.
6. Научить основным принципам профилактики пиодермии

7. Развить навык коммуникативного общения с коллегами и пациентами

8. Стимулировать студента к изучению профессиональной литературы по заданной теме.

Студент должен знать:

1. Этиологию и патогенез пиодермии
2. Особенности клинического течения различных разновидностей пиодермии у детей
3. диагностику и дифференциальную диагностику различных разновидностей пиодермии
4. основные принципы системной и наружной терапии пиодермии, ее профилактики

Студент должен уметь:

1. собрать анамнез с характеристикой возможных триггерных факторов
2. дать определение и описать первичные и вторичные элементы при пиодермии, оценить состояние доступных для пальпации лимфоузлов
3. дать анализ проведенным лабораторным исследованиям
4. поставить клинический диагноз
5. назначить комплекс терапевтических мероприятий при пиодермии

Методика обследования больных пиодермией:

1. **Сбор анамнестических данных и жалоб:**

   1.1. Наличие экзогенных факторов (нарушение целостности эпидермиса, микротравмы, мацерации кожи, загрязнение кожи, повышенное потоотделение, смещение pH кожи в щелочную сторону, действие высоких и низких температур).

   1.2. Наличие эндогенных факторов (различные эндокринопатии и прежде всего нарушение углеводного обмена - сахарный диабет, недостаточное поступление белков в организм, наличие тяжелых соматических заболеваний, гиповитаминоз, хронические

интоксикации, наличие очагов стафилококковой инфекции в различных органах и тканях).

1.3. Длительность течения.

1.4. Частота обострений.

2. Оценка дерматологического статуса:

2.1. В зависимости от ряда симптомов:

- Начала появления симптомов (первичные, вторичные).
- Возбудителя (стафилодермия, стрептодермия, стрептостафилодермия).
- Характера воспалительного процесса (острый, подострый, хронический).
- Тяжести течения (легкая, средней тяжести, тяжелая).
- Распространенности процесса (ограниченный, распространенный).
- Глубины поражения (поверхностные, глубокие).

Высыпания могут быть представлены как первичными (инфильтративными и экссудативными), так и вторичными морфологическими (корки, чешуйки, экскориации, эрозии, язвы и др.) элементами.

Для стафилодермий характерен инфильтративно-нагноительный тип воспалительной реакции с формированием остеофолликулярных пустул, для стрептодермий – экссудативно-серозный с формированием фликтен.

2.2. В воспалительный процесс могут вовлекаться придатки кожи: волосы, ногти, потовые железы (фолликулит, фурункул, карбункул, гидраденит, паронихии).

2.3. Характерные клинические симптомы: симптом Никольского (эксфолиативный дерматит Риттера), симптом Сита (хроническая язвенная пиодермия), свободная эпиляция волос (вульгарный сикоз).

3. **Лабораторные исследования:**
   3.1. Общий анализ крови.
   3.2. Определение глюкозы в периферической крови.
   3.3. Биохимический анализ крови: общий белок, креатинин, мочевина, глюкоза, АЛТ, АСТ, ЩФ, билирубин.
   3.4. Исследование иммунологического статуса.
   3.5. Микроскопия возбудителя с окраской по Грамму.
   3.6. Соскоб и посев флоры для идентификации возбудителя и определения чувствительности к антибактериальным препаратам.

По показаниям назначаются консультации других специалистов: педиатра, эндокринолога, иммунолога и др.

В общей структуре дерматологических болезней пиодермиты занимают первое место по частоте встречаемости. Пиодермиты возникают под влиянием многочисленных инфекционных агентов (стафилококков, стрептококков, пневмококков, кишечной палочки, вульгарного протея, сибиреязвенной палочки и др.). Они могут появляться как первично (на клинически неизмененной коже), так и вторично в качестве осложнений других дерматозов (чаще всего – атопического дерматита и ихтиоза).

Уже в первые часы после рождения ребенка начинается активное заселение его кожи и слизистых различными микроорганизмами, преимущественно стафилококками. Однако наличие на коже даже патогенных кокков не всегда приводит к возникновению гнойного воспаления кожи. Это связано с тем, что патогенность населяющих кожу возбудителей не является постоянным фактором, а обусловливается их изменчивостью, рядом их биологических свойств (выделением экзотоксинов, способностью образовывать гемолизины, дерматонекротизирующие продукты, плазмокоагулазу, фибринолизин). Кроме того, большое значение имеет состояние макроорганизма, его защитных механизмов, водно-липидной мантии, оксидантной системы, специфических и

неспецифических иммунных факторов, массивность инфицирования. В развитии пиодермии важно наличие входные ворот для микроорганизмов, дисфункциональное состояние эндокринной, центральной нервной системы. В последние годы большое значение в развитии пиодермии придается различным нарушениям врожденного и приобретенного иммунитета. Нередко выявляется нарушения нейтрофильной функции (снижение хемотаксиса, фагоцитоза, абсорбции кислорода, недостаточность гликопротеина лейкоцитарной адгезии), аффиности антител к общей антигенной детерминанте. Прослеживаются недостаточность по Т-клеточному звену иммунитета и патологические сдвиги в цитокиновом статусе.

Таким образом, у больного с пиодермией среди множества этиологических, патогенетических и триггерных факторов необходимо выявить основные звенья развития заболевания и на основании проведенного клинико-лабораторного анализа назначить адекватную схему лечения.

Современная классификация пиодермитов в первую очередь построена по этиологическому принципу. В соответствии с этим выделяют стафилодермии, стрептодермии и стрепто-стафилодермии (смешанные пиодермиты). В зависимости от глубины поражения кожи они могут быть поверхностными или глубокими.

Стафилодермии клинически характеризуются появлением пустул, расположенных в области волосяных фолликулов, сальных и потовых желез, полушаровидной или конической формы, с толстой покрышкой, пронизанной волосом. Полость элемента заполнена густым желто-зеленым гноем.

При **стрептодермиях** первичным морфологическим элементом является фликтена. Это вялый пузырь, заполненный серозно-гнойным содержимым, располагающийся внутри эпидермиса, имеющий тонкую дряблую покрышку.

Среди стафилодермий различают стафилодермии новорожденных и стафилодермии детей старшего возраста.

К поверхностным стафилодермиям новорожденных относятся остиопорит (везикулопустулез) и эпидемическая пузырчатка новорожденных (пиококковыйпемфигоид). К глубоким стафилодермиям новорожденных причисляют множественные абсцессы кожи (псевдофурункулез Фингера) и эксфолиативный дерматит Риттера.

Поверхностные стафилодермии детей старшего возраста включают остеофолликулит и вульгарный сикоз. Глубокими стафилодермиями детей старшего возраста являются фолликулит, фурункул, карбункул и гидраденит.

Поверхностные стрептодермии представлены различными формами импетигинозных поражений: стрептококковое импетиго, щелевидное импетиго (ангулярный или угловой стоматит, стрептококковая заеда), поверхностный панариций (турниоль), сифилоподобное папулезное импетиго, интертригинозная стрептодермия, эритематосквамозная (сухая) стрептодермия.

К глубоким стрептодермиям относятся вульгарная эктима и рожистое воспаление.

К поверхностным смешанным стрепто-стафилодермиям причисляют вульгарное импетиго.

К глубоким – хроническую язвенно-вегетирующую пиодермию, шанкриформную пиодермию и пиогенную гранулему (ботриомикому).

СТАФИЛОДЕРМИИ НОВОРОЖДЕННЫХ

Везикулопустулез (перипорит) характеризуется возникновением гнойничков величиной с булавочную головку, бело-желтого цвета, окруженных красным венчиком. Это наиболее частое стафилококковое поражение кожи периода новорожденности. Прогноз, как правило, благоприятный, но у ослабленных детей перипорит может трансформироваться в более тяжелые стафилококковые поражения. Дифференциальная диагностика проводится с чесоткой, осложненной пиодермией (табл.1).

Множественные абсцессы (псевдофурункулез). Заболевание чаще встречается у детей первых месяцев жизни. Множественные абсцессы обычно возникают одновременно с перипоритом. Локализуются высыпания главным образом в области затылка, спины, ягодиц, там, где существуют условия для усиленной потливости и мацерации. Заболевание начинается с появления папул величиной с булавочную головку, иногда больше, окруженных красной каемкой, которые вследствие нарастания воспалительных явлений трансформируются в узлоподобные элементы. В основании эффлоресценций образуется глубоко расположенный инфильтрат в виде полусферического образования сиреневато-красной окраски. Количество элементов различно - от единичных до десятков и сотен. Вначале они - плотной консистенции, затем размягчаются и флюктуируют. При вскрытии абсцессов выделяется желто-зеленый сливкообразный гной. В отличие от фурункула отсутствует характерный некротический стержень. После разрешения элементов выявляются нежные рубчики. Дифференциальная диагностика проводится с фурункулом, конглобатными акне, карбункулом, гидраденитом (табл.1).

Эпидемическая пузырчатка новорожденных (пиококковыйпемфигоид) представляет собой один из наиболее тяжёлых в клиническом плане дерматозов. Эпидемическая пузырчатка новорожденных обычно возникает на 3-6 день жизни ребенка. Заболевание начинается с появления вялых пузырей (фликтен) величиной от горошины до лесного ореха. Серозное содержимое быстро становится гнойным. Вокруг фликтен обычно располагается слабо выраженный воспалительный венчик. Количество элементов варьирует от единичных до многих десятков. Фликтены возникают на протяжении 2-3 недель. Локализация высыпаний - живот, конечности, спина, кожные складки, редко ладони и подошвы. У большинства больных страдает общее состояние, повышается температура тела до 38^0. В периферической крови выявляются лейкоцитоз, нейтрофилез, сдвиг лейкоцитарной формулы влево,

увеличение СОЭ. Заболевание протекает, как правило, с различными серьезными осложнениями - омфалит, молочница, отит, гнойный конъюнктивит, пневмония и др. Пиококковый пемфигоид весьма контагиозен - возникнув в палате новорожденных, он может поражать здоровых детей. Передача инфекции происходит через руки обслуживающего персонала, через белье и другие предметы ухода. Поэтому больные должны быстро быть изолированы в индивидуальный бокс. Дифференциальная диагностика проводится с буллезным эпидермолизом, сифилитической пузырчаткой новорожденных, буллезным строфулюсом (табл.1).

Эксфолиативный дерматит Риттера является наиболее тяжелой формой стафилодермий новорожденных. Первые признаки болезни начинаются, как правило, с возникновения гиперемии и мацерации кожи в области пупка или около рта. Затем, на различных участках кожи возникают вялые пузыри на фоне гиперемированной кожи. Отмечается отслойка эпидермиса и образование эрозий больших размеров. Симптом Никольского - резко положительный (при легком потирании эпидермис отслаивается на большом расстоянии). Кожа ребёнка имеет вид, будто она обварена кипятком. Состояние таких больных тяжелое. Температура тела достигает 40-41^0, изменения гемограммы характеризуются повышенным количеством лейкоцитов, гипохромной анемией, сдвигом лейкоцитарной формулы, увеличением СОЭ. Часто возникают различные осложнения (кандидоз слизистых оболочек, пневмония, флегмоны и абсцессы, отиты, гнойные конъюнктивиты, очаговые нефриты или пиурии). При тяжелом и осложненном течении высока возможность наступления летального исхода. Дифференциальная диагностика проводится с буллезным эпидермолизом, десквамативной эритродермией Лейнера, токсидермией, эпидермолитическим ихтиозом (табл.1).

СТАФИЛОДЕРМИИ ДЕТЕЙ СТАРШЕГО ВОЗРАСТА

Остиофолликулит - пустула в устье волосяного фолликула с вовлечением верхних отделов наружного корневого влагалища. Заболевание начинается с появления вокруг волоса воспалительного пятна розово-красного или красного цвета до нескольких миллиметров в диаметре. Затем на его поверхности образуется желтовато-белая поверхностная пустула с плотной покрышкой диаметром до 3-5 мм, окружающая волос. На 3-4-й день после возникновения она ссыхается с образованием жёлтой или желтовато-бурой корки. При вскрытии покрышки пустулы выделяется густой желтоватый гной и образуется эрозия, которая покрывается коркой вследствие ссыхания экссудата. Через 4-5 дней корка отторгается, оставляя пятно розовой или синюшно-бурой окраски, по периферии которого нередко виден венчик из отслаивающегося эпидермиса. Высыпания могут быть единичными и диссеминированными. При остиофолликулитах отсутствует тенденция к слиянию и периферическому росту. Локализация высыпаний - на участках кожи, покрытых пушковыми волосами, а также в области бороды и усов. У детей пустулы нередко появляются на волосистой части головы, а при диссеминированном процессе нередко наблюдается увеличение и незначительная болезненность регионарных лимфатических узлов. Обычно заболевание спонтанно регрессирует без образования стойких вторичных изменений.

Фолликулит - фолликулярная пустула с вовлечением наружного и внутреннего (частично или полностью) корневого влагалища фолликула волоса. У большинства детей может развиться из предшествующего остиофолликулита. В этом случае в основании пустулы отмечается увеличение венчика гиперемии и появление болезненного плотноватого инфильтрата, который пальпируется в виде папулы в толще дермы. Обычно пустула ссыхается в корку, по отторжению которой возникшая эрозия эпителизируется без образования рубца. Воспалительный инфильтрат может сохраняться ещё несколько дней, затем

бесследно рассасывается. Среди фолликулитов выделяют поверхностные, когда воспаление захватывает фолликул волоса в пределах сосочкового слоя дермы и глубокие с воспалением всего фолликула волоса и окружающих его тканей. В ряде случаев глубокий фолликулит превращается в абсцесс и с отделением большого количества гноя. В дальнейшем на этом месте образуется язва, покрытая гнойно-геморрагической коркой. По истечении 10 -15 дней патологический процесс разрешается с образованием рубца. Дифференцируют фолликулит со стероидным фолликулитом, эозинофильным фолликулитом, механическим фолликулитом, окклюзионным фолликулитом, остиофолликулитом, фурункулом, абсцедирующим подрывающим фолликулитом и перифолликулитом Гоффмана, папулонекротическим туберкулёзом (табл.1).

Фурункул - воспаление фолликула волоса и прилежащих к нему тканей. В процесс вовлекается весь фолликул волоса. Развивается обычно из предшествующего остиофолликулита и фолликулита. За первые двое суток фолликулярная пустула значительно увеличивается в размере за счёт расширения околофолликулярного инфильтрата по периферии и в глубину и достигая 1-3 см в диаметре. Сформировавшийся узел вначале болезнен лишь при пальпации, позднее боль принимает пульсирующий характер. В момент появления узел слегка отёчен, мягко-эластической консистенции, границы не всегда чёткие. Через 3-4 дня вследствие некроза и гнойного расплавления тканей узел становится более мягким, сохраняя при этом чёткие границы за счёт сформировавшейся демаркационной зоны. Поверхность узла при этом выпуклая, конической формы, напряжённая, синюшно-багрового цвета, в центре - фолликулярная пустула. Содержимое пустулы сливкообразное, жёлто-белого или зеленоватого цвета, при вскрытии пустулы образуется отверстие, из которого выделяется небольшое количество гноя, а затем формируется гнойно-некротический стержень. После удаления гнойно-некротического стержня и

гноя образуется кратерообразная язва с неровными подрытыми краями и неровным дном, покрытым грануляциями и кровянистым фибринозно-гнойным налётом. Язва быстро очищается и заживает втянутым или плоским атрофическим рубцом. Созревание и разрешение фурункула происходит в среднем за 2 недели. Единичные фурункулы обычно не нарушают общего состояния, которое значительно ухудшается при генерализации патологического процесса. Значительная болезненность отмечается при локализации фурункулов в местах с небольшим количеством мягких тканей: передняя поверхность голеней, волосистая часть головы, тыльная поверхность пальцев, кожа над суставами. Фурункулы могут сопровождаться лимфангиитами, лимфаденитами и осложняться тромбозами поверхностных и глубоких сосудов с развитием сепсиса, септических метастазов. Вялотекущие одиночные или рассеянные фурункулы иногда приходится дифференцировать с сифилитическими бугорками и гуммами, узлами при колликвативном туберкулёзе. Для постановки диагноза проводят бактериоскопическое, бактериологическое, а в ряде случаев и гистологическое исследования. Хронический (распространённый и локализованный) рецидивирующий процесс, при котором фурункулы появляются последовательно, на протяжении длительного времени на фоне ещё не разрешившихся фурункулов, называется хроническим фурункулёзом. Дифференцируют фурункул с фолликулитом, псевдофурункулезом, гидраденитом, конглобатными акне, нагноившейся эпидермальной кистой, карбункулом, сибирской язвой (табл.1).

Карбункул - конгломерат фурункулов, объединённых общим инфильтратом. Несколько фолликулов могут вовлекаться в процесс одновременно или последовательно, располагаясь вокруг первоначально резвившегося фурункула. Воспалительный инфильтрат при этом увеличивается за счёт периферического роста и распространения его на подлежащие ткани (мышцы, фасции, кости) с вовлечением новых фолликулов. Через 4-5 дней от

начала своего развития карбункул представляет собой плотный болезненный воспалительный узел до 5-10 см в диаметре, нечётко отграниченный от окружающей ткани. Поверхность узла багрово-синюшная в центре и розово-синюшная по периферии. Больной ощущает пульсирующую боль. В дальнейшем вокруг нескольких фолликулов в центре узла возникает глубокий некроз и размягчение кожи, окраска становится аспидно-синюшной или чёрной, а из появившихся отверстий вытекает гнойно-геморрагическая жидкость. Сохранившиеся между отверстиями участки кожи также подвергаются некрозу и расплавлению. Образуется язва с неровными краями, сначала она неглубокая и на дне её видны отдельные или частично соединённые желтовато-зелёные некротические стержни, которые отторгаются значительно медленнее, чем у одиночных фурункулов (через 2 или более недель). Язва после отделения гнойно-некротических масс глубокая, неправильной формы, с синюшными подрытыми краями, рыхлым неровным дном со слизисто-гнойным налётом, легко кровоточит.

Карбункулы протекают тяжелее, чем фурункулы. Развитие даже единичных карбункулов сопровождается повышением температуры, недомоганием и слабостью. Особенно опасны карбункулы на лице и волосистой части головы. Осложнения карбункула – флебиты, тромбофлебиты и эмболии, тромбоз синусов головного мозга, септицемия и общее септическое состояние, метастазы в различные органы. Причём, метастазы могут развиваться после перенесённых карбункулов несколько недель и месяцев. Дифференцировать карбункулы необходимо с псевдофурункулезом, гидраденитом, конглобатными акне, нагноившейся эпидермальной кистой, гангренозной пиодермией, актиномикозом, инфильтративно-нагноительной трихофитией (табл.1).

Сикоз стафилококковый - хроническое воспаление фолликулов волос в основном на уровне верхней трети. Процесс, как правило, симметричный. Локализуется преимущественно в области бороды и усов, реже на бровях,

лобке, волосистой части головы, груди, конечностях, спине, в носу. Болеют в основном мужчины и мальчики после полового созревания. Сикоз развивается на фоне очагов хронической инфекции, гиповитаминоза, патологии нервной и эндокринной системы. Нередко ему предшествуют «себорейный фон», поверхностный воспалительный процесс в области верхней губы при хроническом насморке или в области подбородка и щёк при бритье. При этом возникают конические папулы и остиофолликулиты, мелкие пустулы растягивают фолликул и в процесс вовлекается соединительнотканная сумка. Кожа в очагах поражения гиперемирована, несколько уплотнена за счёт инфильтрата без чётких границ, на его поверхности наблюдаются мелкие синюшно-красные папулы с пустулами в центре, различной величины эрозии на месте вскрывшихся пустул, а также корки светло-жёлтого, желтовато-бурого цвета, бугристые, толстые и грубые. Они легко отделяются от эрозивной поверхности, часть волос выпадает, вокруг корня при этом обнаруживается полупрозрачная муфта. Сохранённые же волосы торчат в разные стороны, у основания их пустулы или эрозии, корки или конические папулы. Обычно больные отмечают жжение, болезненность и зуд в области высыпаний. Эволюция элементов происходит очень медленно. Течение болезни продолжительное со сменой периодов обострений и ремиссий. В период ремиссий часть волос отрастает. Сикоз может трансформироваться в фурункулы и карбункулы или осложниться флегмонами, абсцессами, лимфостазом.

Сикоз волосистой части головы у детей протекает с более выраженными явлениями экссудации, обильными корками на фоне воспаленной инфильтрированной мокнущей поверхности кожи и напоминает экзему. Дифференциальная диагностика стафилококкового сикоза проводится с сикозиформной экземой и инфильтративно-нагноительной трихофитией (табл.1).

Гидраденит- гнойное воспаление апокриновой потовой железы. Считают, что инфекционные микроорганизмы из фолликулов волос через выводные протоки проникают в концевую часть апокриновых желёз, в дальнейшем могут распространяться по протяжению и через лимфатическую систему. Локализация гидраденита чаще наблюдается в подмышечных ямках, вокруг сосков, пупка, половых органов и заднего прохода. Дети до периода полового созревания не болеют гидраденитом, так как у них апокриновые потовые железы не функционируют. Развивается заболевание медленно, иногда подостро и редко – остро, оно склонно к длительному рецидивирующему течению. На фоне незначительного зуда в глубине кожи и подкожно-жировой клетчатке пальпируется слегка болезненный узел величиной до 5-7 мм в диаметре. Кожа над ним сначала сохраняет телесную окраску. При нарастании воспаления узел увеличивается в размерах до 1-2 см и более, приобретая вытянутую форму. Кожа над ним синюшно-красная или багровая, неровная в результате образования конгломератов из узлов; иногда сосочками выступает над уровнем здоровых участков кожного покрова. При вскрытии узлов сразу же изливается жидкий гной, образуются один или последовательно несколько свищевых ходов. Некротического стержня нет. Свищи долго не заживают, из них периодически в значительном количестве выделяется гной. При регрессе заболевания формируются втянутые рубцы. Нередко после закрытия одного свища и рубцевания рядом открывается новый свищ. Кожа в подмышечной ямке отёчна, болезненна, особенно при надавливании. Нередко процесс, начавшись с одной стороны, позднее становится двухсторонним. Иногда заболевание начинается остро и одновременно в обеих подмышечных впадинах с повышением температуры тела до 38-40^0. Дифференцируют гидраденит с множественными фурункулами, псевдофурункулёзом, колликвативным туберкулёзом, конглобатными акне, карбункулом (табл.1).

Таблица1. Дифференциальная диагностика стафилодермий

Разновидности пиодермии	Дерматозы, с которыми проводится дифференциальная диагностика
Везикулопустулез	Чесотка, осложненная пиодермией
Эпидемическая пузырчатка новорожденных,	Буллезный эпидермолиз, сифилитическая пузырчатка новорожденных, буллезный строфулюс
Эксфолиативный дерматит новорожденных Риттера	Буллезный эпидермолиз, десквамативная эритродермия Лейнера, токсидермия, эпидермолитический ихтиоз
Фолликулит	Стероидный фолликулит, эозинофильный фолликулит, механический фолликулит, окклюзионный фолликулит остиофолликулит, фурункул, абсцедирующий подрывающий фолликулит, перифолликулит Гоффмана, папулонекротический туберкулёз
Сикоз вульгарный	Угри вульгарные, сикоз паразитарный, сикозиформная экзема
Фурункул	Фолликулит, псевдофурункулез, гидраденит, конглобатное акне, нагноившаяся эпидермальная киста, карбункул, сибирская язва
Карбункул	Псевдофурункулез, гидраденит, конглобатное акне, нагноившаяся эпидермальная киста, гангренозная пиодермия, актиномикоз, инфильтративно-нагноительная трихофития
Гидраденит	Псевдофурункулез, фурункул, колликвативный туберкулез кожи, конглобатное акне, карбункул
Угри вульгарные	Папулонекротический туберкулез, пустулезные сифилиды, розовые угри
Псевдофурункулез	фурункул, конглобатное акне, карбункул, гидраденит
Шанкриформная пиодермия	Твердый шанкр

Шанкриформная пиодермия - напоминает первичную сифилому (твёрдый шанкр). Чаще наблюдается у мужчин, но может быть и у детей обоего пола. Начинается с фликтены или образования слегка приподнятого плотного инфильтрата, которые быстро распадается с последующим образованием язвы. Эрозии или язвы 1-2 см в диаметре имеют правильную округлую или овальную форму, уплотнённое основание, часто слегка приподнятое и ровное дно розово-красного цвета со скудным слизисто-гнойным отделяемым или небольшим сальным налётом. Края элементов не подрыты, пологие в сторону дна, вокруг - узкий воспалительный ободок. При пальпации выявляется незначительная

болезненность. Наиболее частая локализация отмечается на половых органах, губах, реже - лице и др. участках в виде одиночных дефектов, редко - множественных. Регионарные лимфоузлы плотноватые, подвижные безболезненные. Процесс продолжается от нескольких недель до нескольких месяцев. Дифференцируют с твёрдым шанкром (табл.1).

ПОВЕРХНОСТНЫЕ СТРЕПТОДЕРМИИ

Стрептококковое импетиго - поверхностная форма стрептодермии. Чаще встречается у детей и молодых женщин, характеризуется появлением дряблых, слегка возвышающихся над уровнем кожи фликтен, наполненных мутноватым содержимым. По периферии их контурируется узкий розоватый венчик. Фликтены могут увеличиваться в размерах, сливаться между собой. Довольно быстро содержимое фликтен ссыхается в корки, причем этот процесс может происходить как при вскрытии покрышки фликтены, так и без него. Корки постепенно отпадают, обнажая непродолжительно существующее бледно-розовое пятно. В среднем цикл развития одного элемента занимает около недели. В связи с переносом содержимого первичного очага, в котором находится большое количество стрептококков, как на близлежащие, так и на отдаленные от основного очага участки кожного покрова количество элементов может стать многочисленным, а заболевание затянуться на длительный период. Процесс чаще всего локализуется на коже лица, субъективными ощущениями обычно не сопровождается. Дифференцируют стрептококковое импетиго с простым герпесом, себорейным дерматитом, стафилококковым импетиго, вульгарным импетиго, пустулезным сифилидом.

Щелевидное импетиго- (син. заеда, угловой стоматит). В углах рта, наружных углах глазных щелей, у основания крыльев носа быстро появляются вскрывающиеся фликтены, образуются линейные трещины и эрозии. Отмечаются слюнотечение, боль, зуд. Из-за постоянной травматизации углов рта во время еды, слюнотечения, привычки облизывать углы рта, наличия

кариозных зубов, ринита, конъюнктивита эта разновидность импетиго протекает часто хронически (неделями, месяцами). Особенно способствует этому гиповитаминоз B_2 и B_6, нерациональное лечение. В слюне при заедах находят большое количество стрептококков. Инфекция передается от ребенка к ребенку через соски, игрушки. Заболевание может носить семейный характер, распространяясь через предметы общего обихода (полотенце, посуду), при поцелуях.

Дифференцируют щелевидное импетигос кандидозом, эрозивным папулезным сифилидом, простым герпесом (табл.2).

Буллезное импетиго - (син. пузырное импетиго) –представлено одиночными крупными напряженными полушаровидной формой фликтенами, с мутным содержимым, которые локализуются на стопах, голенях и кистях. Фликтены существуют довольно длительно (8-10 дней), нередко в их окружности, помимо гиперемии, появляется отечность. Процесс может сопровождаться явлениями общей интоксикации, развитием регионарного лимфаденита. Дифференцируют буллезное импетиго с герпетиформным дерматитом Дюринга, сифилитической пузырчаткой, буллезным эпидермолизом, буллезным дерматитом (табл. 2).

Околоногтевое импетиго- (поверхностный панариций, турниоль) - при этой форме пиодермии фликтены локализуется около ногтевых пластинок, подковообразно окружая их. Развитию околоногтевого импетиго часто способствуют заусеницы, травмы околоногтевых валиков. Кожа вокруг околоногтевых фликтен резко воспалена, болезненна. Нередко фликтены увеличиваются по площади за счет периферического роста. После вскрытия покрышки обнажается эрозивная поверхность, покрытая серозно-гнойным отделяемым. Постепенно эрозия эпителизируется и процесс завершается, однако иногда он может трансформироваться в панариций. Дифференцируют

околоногтевое буллезное импетиго с кандидозом ногтевых валиков, шанкром-панарицием (табл. 2).

Сифилоподобное папулезное импетиго - (папуло - эрозивная стрептодермия) диагностируется в подавляющем количестве случаев у детей грудного возраста, хотя может возникать и в периоде новорожденности. В старших возрастных группах не наблюдается. Это заболевание часто встречается у хорошо упитанных детей, у которых из-за недостаточного ухода кожа раздражается и мацерируется под влиянием мочи и кала. Особенно часто это бывает при жидком стуле и механическом раздражении, вызванном непромокаемым бельем, мешающим испарению. Иногда этому способствует раздражение кожи синтетическими моющими средствами (содержащими препараты хлора, сильные щелочи и другие химические вещества). Поражается в основном кожа ягодиц, задней и внутренней поверхности бедер, иногда области промежности, мошонки. Появляются синюшно-красного цвета плотноватые на ощупь папулы размером с горошину, окруженные островоспалительным венчиком. На поверхности папул возникают фликтены, которые, быстро вскрываясь, оставляют эрозии и корочки. Сифилоподобное папулезное импетиго необходимо дифференцировать с вторичным сифилисом (табл.2). Элементы сыпи весьма сходны с сифилитическими папулами, но отличаются от них быстрым эрозированием и наличием по периферии ободка отслоившегося рогового слоя (после вскрывшихся фликтен). Отсутствуют высыпания на слизистых оболочках и другие клинические симптомы характерные для сифилиса. Исследования очагов поражения на бледную трепонему и серологические реакции крови дают отрицательный результат.

Интертригинозная стрептодермия. Типична локализация на соприкасающихся поверхностях крупных складок: паховых, подмышечных, а также шейной, ягодичной областей, но чаще всего высыпания возникают за ушными раковинами, где образуются фликтены величиной с горошину. После

вскрытия фликтен образуются мокнущие эрозии красного цвета, сливающиеся между собой и поэтому имеющие фестончатые очертания. Границы их резкие, с бордюром отслаивающегося эпидермиса. В центральных частях видны линейные, болезненные, иногда кровоточащие трещины. По периферии очагов рассеяны "отсевные" пиококковые элементы. При разрешении процесса образуются желтовато-бурые корочки, а затем возникает отрубевидное шелушение, после чего остается временная пигментация. Эта форма стрептодермии чаще наблюдается у детей с паратрофией, избыточной массой тела, сахарным диабетом, повышенной потливостью. Дифференцируют интертригинозную стрептодермию с остафиликокковым импетиго (табл.2).

Эритемо-сквамозная стрептодермия (простой лишай) - абортивная форма поверхностной стрептодермии. Болеют чаще дети. Возникновению болезни способствуют обветривание кожи и недостаточное обсушивание ее после мытья. Процесс локализуется на лице, реже - на шее, верхней части туловища, и проявляется в виде розоватых округлых пятен, увеличивающихся за счет периферического роста. Поверхность их покрыта муковидными чешуйками. В результате инсоляции элементы могут регрессировать, оставляя длительно неисчезающие депигментированные пятна. Дифференцируют простой лишай с экссудативным диатезом и витилиго (табл. 2).

ГЛУБОКИЕ СТРЕПТОДЕРМИИ

Вульгарная эктима- глубокая форма стрептодермии. Заболевание начинается с появления крупной фликтены с мутным, иногда гнойно-геморрагическим содержимым и розовато-синюшным воспалительным ободком по периферии. Содержимое фликтены в течение 5-7 днейссыхается в корку, плотно покрывающую глубокую, болезненную язву с возвышенными краями и мягким дном. В течение 2-4 недель язва рубцуется. Эктимы чаще локализуются на коже голеней, обычно бывают единичными. Развитию болезни способствуют различные сопутствующие хронические заболевания и дерматозы течение

которых сопровождается сильным зудом. От сифилитической эктимы и колликвативного туберкулеза вульгарную разновидность (табл.2) отличают возникновение на начальных этапах болезни фликтены, островоспалительных явлений и отсутствие инфильтрата в основании и по периферии язвы.

Рожистое воспаление- воспалительное поражение кожи и подкожной клетчатки по типу целлюлита, вызванное стрептококком группы А, сопровождающееся при остром течении болезни лихорадкой и интоксикацией. Источником заражения являются больные различными стрептококковыми инфекциями (ангина, стрептодермия), а также бактерионосители. Возбудитель проникает через поврежденную (микротравмы, небольшие трещины, экскориации) кожу, чаще всего нижних конечностей, реже лица. Способствует передаче инфекции несоблюдение правил гигиены. К факторам риска относят ряд фоновых заболеваний: варикозное расширение вен, тромбофлебит, стойкий лимфостаз нижних конечностей, сахарный диабет, микоз стоп, опрелость, хронический тонзиллит и др. Чаще болеют женщины, пожилые люди. Внедрившийся возбудитель размножается в лимфатических сосудах кожи, вызывая острое воспаление (целлюлит), регионарный лимфаденит. Токсины стрептококка, проникая в кровь, вызывают лихорадку, озноб, головную боль и другие признаки интоксикации. Различают эритематозную, эритематозно-буллезную, эритематозно-геморрагическую и буллезно-геморрагическую формы. В зависимости от локализации выделяют местную (локализованную), распространенную (ползучую, мигрирующую) и метастатическую (с развитием отдаленных друг от друга очагов воспаления) формы. По степени интоксикации различают легкую (I степень), среднетяжелую (II степень) и тяжелую (III степень) формы заболевания. Инкубационный период составляет от нескольких часов до 3-5 дней. Возможны продромальные явления (недомогание, головная боль и др.), затем температура тела повышается до 38-40°С, в зоне поражения возникают чувство распирания, жжения (особенно при роже лица), боль.

Таблица 2. Дифференциальная диагностика стрептодермий

Разновидности пиодермии	Дерматозы, с которыми проводится дифференциальная диагностика
Стрептококковое импетиго	простой герпес себорейный дерматит, стафилококковое импетиго, вульгарное импетиго, пустулезный сифилид
Ангулярный стоматит	Кандидоз, эрозивный папулезный сифилид, герпес
Поверхностный панариций	Кандидоз ногтевых валиков, шанкр-панариций
Интертригинозная стрептодермия	Стафиликокковое импетиго
Буллезное импетиго	Герпетиформный дерматит Дюринга, сифилитическая пузырчатка, буллезный эпидермолиз, буллезный дерматит
Сифилоподобное папулезное импетиго	Сифилитические папулы
Простой лишай	Экссудативный диатез, витилиго
Рожистое воспаление	Простой герпес, дерматит Дюринга, экзема Капоши
Эктима вульгарная	Колликвативный туберкулез, сифилитическая эктима

Затем на коже возникает покраснение, которое в течение нескольких часов превращается в яркую эритему с отеком и инфильтрацией кожи и подкожной жировой клетчатки и четкими неровными границами. Пораженная кожа напряжена, горячая на ощупь. В дальнейшем на фоне эритемы могут появиться пузыри, нередко с геморрагическим содержимым. Период реконвалесценции начинается обычно на 8-15-й день болезни. У ряда больных в коже и регионарных лимфатических узлах формируется очаг хронической стрептококковой инфекции, что обусловливает рецидивирующее течение заболевания. К осложнениям рожистого воспаления относят развитие некрозов (при буллезно-геморрагической форме), абсцессов, флегмон, флебита, отита, мастоидита и др. В тяжелых случаях возможно развитие гнойного менингита и сепсиса. Последствием перенесенного рожистого воспаления может быть стойкий лимфостаз (слоновость). Выявляются изменения гемограммы (нейтрофильный лейкоцитоз со сдвигом влево, токсическая зернистость

лейкоцитов, повышенная СОЭ). Дифференциальная диагностика рожистого воспаления проводится с простым герпесом, дерматитом Дюринга и экземой Капоши (табл. 2).

СТРЕПТО-СТАФИЛОДЕРМИИ

Поверхностная стрепто-стафилодермияилипростое (вульгарное) импетиго- наиболее часто встречающаяся форма пиодермий. Заболевание контагиозно, особенно у детей во возрасте до 6-ти лет. Может быть первичным и вторичным (осложнение чесотки, вшивости и зудящих дерматозов). Локализуется чаще на коже лица, рук, реже - других участках кожного покрова. На гиперемированном фоне возникает пузырёк с серозным содержимым. Покрышка тонкая, вялая, реже напряжённая. Содержимое пузырька в течение нескольких часов становится мутным, затем гнойным. Кожа в основания пустулы инфильтрируется, венчик гиперемии увеличивается. Затем спустя 6-8 часов с момента появления клинических проявлений заболевания пустула вскрывается с образованием эрозия округлой или неправильной формы с розово-красным, легко кровоточащим дном. На поверхность эрозии ещё некоторое время продолжает выделяться серозная мутная жидкость, ссыхающаяся в соломенно-жёлтую, "медовую" корку. Корки вначале тонкие, плоские, затем становятся более грубыми, комковатыми из-за неравномерно поступающего с поверхности эрозии и подсыхающего экссудата. Окраска их сероватая, грязно-серая, бурая за счёт примеси крови и загрязнения. Через 3-4 дня корки подсыхают, уменьшается, а затем и исчезает венчик гиперемии, регрессирует инфильтрация кожи. Отторжение корок обычно происходит на 5-7 день заболевания, вторичные эритематозные пятна еще некоторое время слегка шелушится, затем исчезает бесследно. Дифференцируют вульгарное импетиго с многоформной экссудативной эритемой, вульгарной пузырчаткой, фликтеной (табл.3).

Хроническая язвенная пиодермия - глубокий гнойный процесс, протекающий длительно. Развивается чаще вследствие трансформации импетиго, фолликулитов, локализующихся в основном на нижних конечностях. При прогрессирующем некрозе тканей формируется язва типа эктимы, окружённая зоной воспаления с плоским инфильтратом, который медленно распадаясь, и распространяется по периферии. При слиянии нескольких мелких язв очаг поражения принимает неправильные очертания. Края застойно-синюшные, подрытые, болезненные при пальпации, отделяемое гнойное, дно неровное с вялыми грануляциями. Рост язв по периферии продолжается несколько месяцев, затем приостанавливается, омертвевшая ткань медленно отторгается до демаркационной зоны. Грануляции постепенно выполняют дефекты тканей, в результате формируются рубцы, повторяющие очертания язв.Хроническую язвенную пиодермию дифференцируют с сифилитической эктимой, скрофулодермой, трофической язвой и индуративной эритемой (табл. 3).

Пиогенная гранулема (ботриомикома) - развивается вследствие травмы преимущественно на коже концевых фаланг пальцев кистей и стоп, лице, губах, иногда на слизистых оболочках полости рта, языка. Начинается с небольшого опухолевидного образования (узла) диаметром от 0,2 до 3,5 см, либо мягкоэластической, либо плотноватой консистенции. Отмечается постепенное увеличение размеров узла, основание при этом не изменяется, в итоге элемент напоминает гриб на тонкой ножке. Поверхность ботриомикомы гладкая или дольчатая (за счёт сочных грануляций покрытых серозно-гнойно-геморрагическими корками). При снятии корок, обнажается поверхность белесоватой, светло-серой, багровой или даже чёрной окраски. Узлы безболезненные при пальпации, но легко кровоточат, могут изъязвляться. Регионарные лимфоузлы не увеличиваются. Дифференцируют с вегетирующей пиодермией (табл.3).

Таблица 3. Дифференциальная диагностика стрептодермий

Разновидности пиодермии	Дерматозы, с которыми проводится дифференциальная диагностика
Вульгарное импетиго	Стрептококковое импетиго, вульгарная пузырчатка, многоформная экссудативная эритема
Хроническая язвенная пиодермия	Сифилитическая эктима, скрофулодерма, трофическая язва, индуративная эритема
Пиогенная гранулема	Вегетирующая пиодермия

ОБЩИЕ ПРИНЦИПЫ ЛЕЧЕНИЯ ПИОДЕРМИЙ

Режим больного пиодермией в первую очередь предполагает рациональный уход за кожей. Запрещается мытье, особенно с мылом. При локализованных формах заболевания не рекомендуется мыть лишь кожу в очаге поражения и вблизи него. Волосы в области расположения гнойничковых элементов необходимо состричь. Удаление волос путем их сбривания категорически запрещается. Непораженную кожу обрабатывают, особенно тщательно в окружности очага поражения, дезинфицирующими растворами (1-2% спиртовой раствор салициловой кислоты, 0,1% водный раствор перманганата калия и др.). С целью предотвращения распространения инфекции ногти должны быть коротко острижены, дважды в день их обрабатывают 2% спиртовым раствором йода.

Питание должно быть регулярным, полноценным, богатым витаминами; резко ограничивают количество соли и углеводов; полностью исключается алкоголь.

Общее лечение больных пиодермиями предусматривает применение антибиотиков, сульфаниламидов, общеукрепляющих и иммунобиологических препаратов, в ряде случаев при наличии показаний иммуноактивных препаратов.

Антибиотики при пиодермиях применяют при длительном хроническом течении процесса, большой его распространенности и глубине, наличии общих

явлений (лихорадка, головная боль, недомогание), осложнений в виде лимфаденита и лимфангиита, локализации глубокой пиодермии на лице. Целесообразно производить посев гноя с определением чувствительности выделенного микроорганизма к различным антибиотикам и по результатам исследования назначать соответствующий препарат.

Наиболее эффективными и в то же время вызывающими наименьшее число побочных реакций являются антибиотики - макролиды (эритромицин, эрициклин, сумамед), линкомицин, фузидин-натрий, тетрациклины (тетрациклин, окситетрациклин, метациклин, доксициклин, юнидокс солютаб), фторхинолоны (таваник, авелокс).Широко применяются также рифампицин, цепорин, кефзол, кефлин, цепорекс, клафоран, нетромицин. роцефин и другие антибиотики, устойчивые к β-лактамазам и оказывающие широкий спектр действия на широкий спектр микроорганизмов.

Курсовые дозы антибиотиков подбирают индивидуально в зависимости от клинической картины и тяжести течения патологического процесса. Гораздо реже антибиотиков, обычно при их непереносимости, применяются сульфаниламидные препараты, которые менее эффективны и нередко вызывают токсико-аллергические реакции. Обычно используют препараты пролонгированного действия (сульфадиметоксин, бисептол, сульфатон и др.).

Помимо антибактериальной терапии, при хронических формах пиодермии широко применяются средства активной специфической иммунотерапии, к которым относятся стафилококковый анатоксин (нативный и адсорбированный) и стафилококковый антифагин, стафилопротектин, представляющий собой смесь цитоплазматического стафилококкового антигена и анатоксина. Больным с тяжелыми заболеваниями внутренних органов (печень, сердечно-сосудистая система, болезни системы крови и др.), что является противопоказанием для проведения активной иммунотерапии, назначают антистафилококковый Y-глобулин или антистафилококковую гипериммунную плазму.

С целью стимуляции неспецифических факторов иммунитета используют аутогемотерапию, пирогенал, продигиозан, гемотрансфузии, метилурацил, спленин, настойку китайского лимонника, экстракт элеутерококка.

В терапии рецидивирующих, упорно протекающих формах пиодермии широко применяются иммуностимуляторы, особенно в тех случаях, если есть возможность подтвердить факт иммунных нарушений: препараты тимуса (тималин, тактивин и др.), препараты γ-глобулинов (γ-глобулин внутримышечный, иммуноглобулин и др.), а также синтетические химические вещества (левамизол, диуцифон, изопринозин).

При всех хронических, вялотекущих формах пиодермии показаны витамины (пангексавит, декамевит, ундевит, амитетравит, глутамевит, компливит и др.).

Местная терапия (мази и кремы с антибактериальными препаратами) применяется при всех формах пиодермии

Первичная профилактика (у лиц без гнойничковых заболеваний в анамнезе), как и вторичная, предусматривающая предупреждение рецидивов пиодермии, заключается в проведении определенных мероприятий, как в бытовых условиях, так и в общественных местах (дошкольные учреждения, школы и т.д.).

Заключение

Представленные в учебном пособии данные свидетельствуют о том, что пиодермиты в настоящее являются одними из наиболее распространенных дерматозов. Следует подчеркнуть, что при диагностике различных клинических разновидностей пиодермии помимо характеристики первичных и вторичных элементов следует внимательно изучить их локализацию по отношению к гладкой кожи и ее придатков. При разработке алгоритма лечебных мероприятий у больных пиодермией следует учитывать, что системную терапию антибиотиками и иммуноактивные препараты следует применять при распространенных и глубоких разновидностях заболевания, учитывая

чувствительность бактериальной флоры к антибиотикам различных групп. Проводить дифференциальную диагностику пиодермии необходимо проводить с широким кругом дерматозов (сифилитическая пузырчатка, буллезный эпидермолиз, многоформная экссудативная эритема, токсидермии (в том числе синдром Стивенса-Джонсона, синдром Лайелла), болезнь Кавасаки, скарлатина, простой пузырьковый лишай, дисгидроз, индуративная эритема Базена, шанкр-панариций, сифилитическая гумма, вегетирующая пузырчатка).

Графическая модель темы

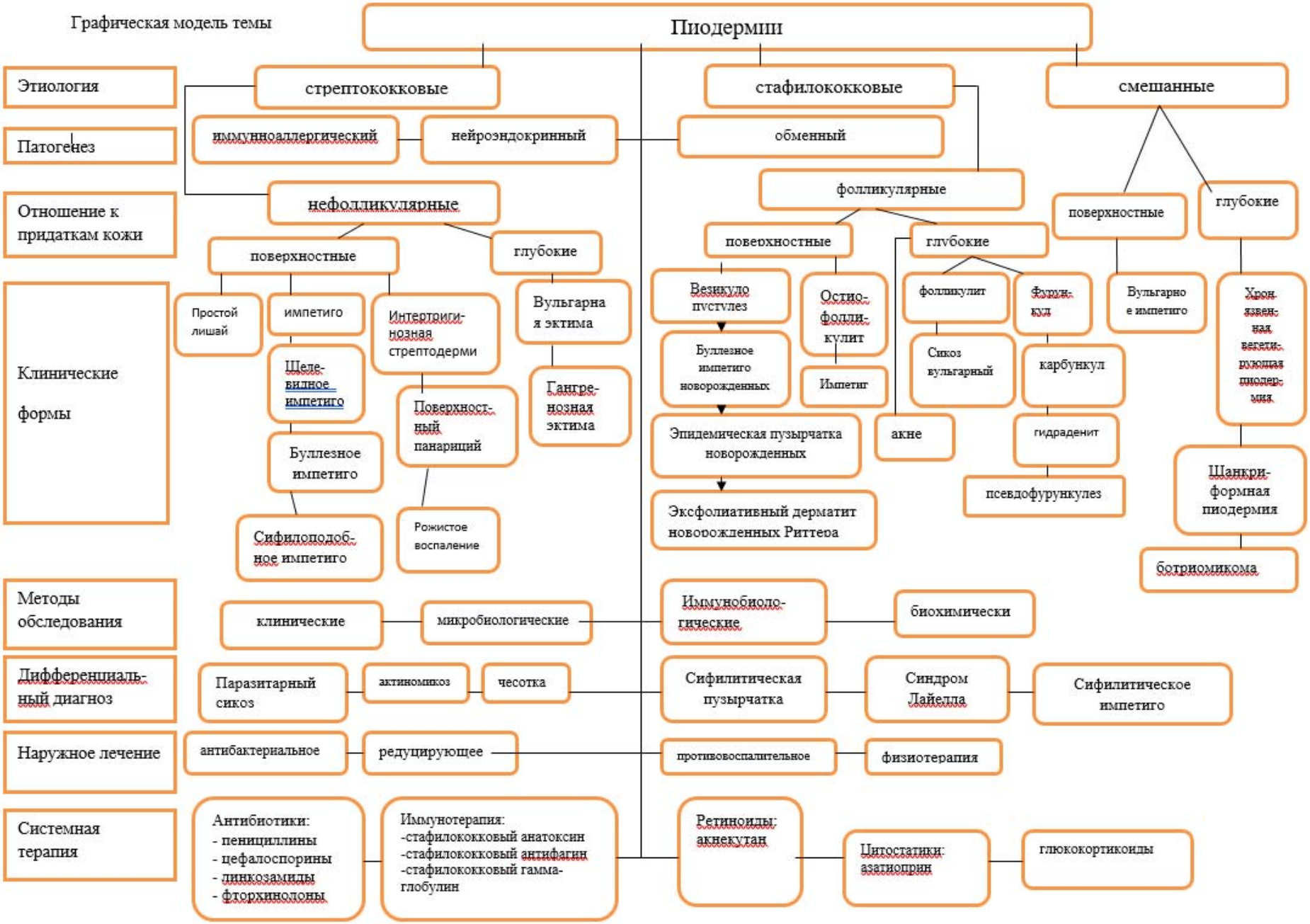

Перечень вопросов для самостоятельной подготовки

1. Перечислите основные морфобиологические свойства возбудителей пиодермии
2. Опишите патогенез пиодермии
3. Дайте классификацию гнойничковых заболеваний кожи
4. Опишите клиническую картину стафилодермии, стрептодермии и пиодермии смешанной этиологии
5. Проведите дифференциальную диагностику различных форм пиодермии
6. Назовите основные этапы лечебных мероприятий при пиодермии

Тестовый контроль

1. Поражением каких структурных кожных элементов характеризуется псевдофурункулез

а. апокринных потовых желез

б. эккринных потовых желез

в. волосяных фолликулов

г. сальных желез

д. глубоких слоёв ПЖК

2. К какой форме пиодермий относится вульгарная эктима

а. поверхностная стрептодермия

б. эрозивная стафилодермия

в. поверхностная стрептостафилодермия

г. глубокая стрептодермия

д. хроническая диффузная стрептодермия

3. Какие стафилодермии возникают у новорожденных

а. везикулопустулёз (перипорит)

б. вульгарный сикоз

в. множественные абсцессы (псевдофурункулёз)

г. остиофолликулит

д. эксфолиативный дерматит Риттера

4. Для эпидемической пузырчатки новорожденных характерно

а. возникает в возрасте 3-6 дней

б. сопровождается явлениями общей интоксикации с повышением температуры тела до 38^0С

в. тотальное поражение кожных покровов

г. характеризуется высокой контагиозностью

д. кожа ладоней и подошв, как правило, свободна от высыпаний.

5. Укажите клинические разновидности стрептококкового импетиго

а. буллёзное импетиго

б. вульгарное импетиго

в. импетиго Бокхарта

г. околоногтевое импетиго

д. щелевидное импетиго

6. При каких заболеваниях чаще развивается вторичная пиодермия

а. экзема

б. атопический дерматит

в. кожный зуд

г. чесотка

д. ихтиоз

7. К средствам активной специфической иммунотерапии пиодермии относятся

а. антифагин стафилококковый

б. антистафилококковый Y-глобулин

в. аутогемотерапия

г. стафилококковый анатоксин

д. физиотерапевтические методы

8. При вульгарном сикозе поражаются

а. Волосяные фолликулы в основном на уровне верхней трети

б. апокриновые потовой железы

в. волосяной фолликул с вовлечением в процесс всего фолликула

г. сальные железы

д. несколько волосяных фолликулов, объединённых общим инфильтратом

9. При фурункуле в патологический процесс вовлекаются

а. сальные железы

б. верхняя треть волосяного фолликула

в. апокриновые потовые железы

г. волосяной фолликул и прилежащие к нему ткани

д. несколько волосяных фолликулов с прилежащими к ним тканями объединённые общим инфильтратом

10. При эпидемической пузырчатке новорожденных назначается

а. антибиотики

б. местно чистый ихтиол

в. местно анилиновые красители

г. УВЧ

д. УФО

Ответы

1. б,	6. а,б,в,
2. г,	7.а,б, г,
3. а,в, д,	8. а,
4. а,б,г,д,	9. г,
5. а,б,г,д,	10.а,в, д,

Ситуационные задачи

Задача № 1.У мужчины на следующий день после бритья тупым многоразовым станком на щеке появилась группа мелких, величиной с булавочную головку, поверхностных пустул желтовато-белого цвета, пронизанных в центре волосом и окруженных узким эритематозным венчиком.

1. Предполагаемый диагноз

2. Назначьте лечение

3. Рекомендации по профилактике.

Задача № 2.Больная,26 лет, обратилась к хирургу, который поставил диагноз «гидраденит» и предложил хирургическое вскрытие. Больная от операции отказалась и обратилась к дерматологу. При осмотре: в левой подмышечной области определяется болезненный при пальпации островоспалительный конусообразный узел с гнойно-некротическим стержнем в центре.

1. Предполагаемый диагноз

2. Целесообразно ли хирургическое иссечение

Задача № 3.У ребенка в возрасте одного месяца в области живота и спины толчкообразно возникли множественные узлы размерами от горошины до лесного ореха располагающиеся глубоко в коже. В центральной зоне части узлоподобных элементов определяется флюктуация, кожа пробрела красно-бурый цвет. Патологический процесс сопровождается явлениями общей интоксикации.

1. Предполагаемый диагноз

2. Укажите возможные осложнения

3. Каковы методы лечения данного заболевания

Задача № 4.Умальчика 3-х лет в углах рта возникли быстро вскрывшиеся вялые пузыри. На момент осмотра в углах рта эрозии, в центральной зоне которых выявляются неглубокие трещины, серозно-гнойные корки, по периферии – обрывки эпидермиса.

1. О каком заболевании следует думать

2. С какими заболеваниями необходимо дифференцировать

3. Назначьте наружное лечение

Задача № 5. У2-х недельного новорожденного на фоне эритродермии выявляются вялые пузыри, обширные эрозивные поверхности, напоминающие ожог второй степени. Положителен симптом Никольского.

1. Предполагаемый диагноз
2. Какие различают стадии этого процесса
3. С какими заболеваниями следует дифференцировать
4. Составьте план лечения

Задача № 6. У женщины после травмы в области голени появилось опухолевидное образование с серозно-гнойно-геморрагическими корочками, кровоточащее при прикосновении.

Какой диагноз можно предположить?

С какими заболеваниями необходимо дифференцировать?

Список рекомендуемой литературы

Короткий Н.Г., Шарова Н.М. Кожные и венерические болезни, Мед. Инф. Агенство. 2007, 333 с.

Скрипкин Ю.К., Селисский Г.Д., Федоров С.М., Хубиева Ф.В. Болезни кожи и инфекции, передаваемые половым путем. Мед. Инф. Агенство. М., 2006, 542 с.

Кубанова А.А., Кисина В.И.,Блатун Л.А., Вавилов А.М. Рациональная фармакотерапия заболеваний кожи и инфекций, передаваемых половым путем. М., «Литера»,2005,882 с.

Иванов О.Л. Кожные и венерические болезни. М., «Шико»,2002,480 с.

Родионов А.Н. Справочник по кожным и венерическим болезням. Санкт-Петербург, 2005, 464 с.

Альтмайер П. Терапевтический справочник по дерматологии. М., Гэотар-мед., 2003, 1248 с.

Скрипкин Ю.К. Фармакологический справочник дерматолога. М., «МЕД пресс-информ», 2003, 256 с.

Новиков А.И. Болезни кожи инфекционного и паразитарного характера. М., «НГМА», 2001, 283 с.

Майоров А.В. Майоров, Шаповалов В.С., Ахтямов С.Н. Угревая болезнь в практике врача дерматокосметолога. М., «Медицина», 2006, 312 с.

Потекаев Н.Н. АКНЕ И РОЗАЦЕА. М., «БИНОМ», 2007, 213 с.

Файл Т.Диагностика и антимикробная терапия инфекций кожи и мягких тканей: ЛекцияКлиническая микробиология и антимикробная химиотерапия. - 2003. - Том 5,N 2 . - С. 119-125.

ГРИБКОВЫЕ ЗАБОЛЕВАНИЯ КОЖИ

Раздел №2 - «Дерматозы инфекционной этиологии».

Клиническое практическое занятие №2 – «Микозы».

Цель занятия: Формирование знаний основных механизмов развития микозов, особенностей их клинического течения, и развитие навыков по вопросам диагностики, дифференциальной диагностики и лечения этой группы инфекционных дерматозов.

Задачи занятия:

1. Сформировать знания по этиологии и патогенезу микозов, триггерным факторам, способствующим их развитию, путям заражения
2. Обучить определению основных клинических проявлений микозов
3. Обучить принципам диагностики и дифференциальной диагностики микозов
4. Сформировать навык адекватного заболеванию назначения комплекса методов обследования и интерпретации результатов полученных исследований.
5. Обучить алгоритму лечебных мероприятий при микозах исходя из данных анамнеза и клинической симптоматики заболевания.
6. Научить основным принципам профилактики микозов
7. Развить навык коммуникативного общения с коллегами и пациентами
8. Стимулировать студента к изучению профессиональной литературы по заданной теме.

Студент должен знать:

5. Этиологию, патогенез микозов, основные пути заражения ими человека
6. Особенности клинического течения различных разновидностей микозов у детей
7. диагностику и дифференциальную диагностику микозов
8. основные принципы системной и наружной терапии микозов, их профилактики

Студент должен уметь:

6. собрать анамнез с характеристикой возможных триггерных факторов
7. дать определение и описать первичные и вторичные элементы при микозах
8. дать анализ проведенным лабораторным исследованиям
9. поставить клинический диагноз
10. назначить комплекс терапевтических мероприятий при микозах

Методика обследования больных с микозами:

1. **Сбор анамнестических данных и жалоб:**

   1.1. Контакт с больным или носителем.

   1.2. Посещение общественных мест (бассейн, сауна, спортивный зал), использование предметов гигиены, обуви (полотенца, тапки, маникюрные принадлежности).

   1.3. Наличие экзогенных и эндогенных факторов (ссадины, трещины в межпальцевых складках, обусловленные потертостью, повышенной потливостью или сухостью кожи, плохим высушиванием после водных процедур, узостью межпальцевых складок, плоскостопием, расстройством кровообращения при сосудистых заболеваниях конечностей, сахарный диабет, иммунные нарушения, генодерматозы, заболевания крови, использование антибактериальных, кортикостероидных и цитостатических препаратов).

2. **Оценка дерматологического статуса:**

   2.1 Грибковые инфекции способны поражать как гладкую кожу, кожу волосистой части головы, стоп, кистей, так и ногтевые пластины.

Для поражения волосистой части головы характерно появление очагов овальной формы, с четкими границами, в центре очагов наблюдается обламывание волос, выступающих над уровнем кожи. При поражении гладкой кожи на открытых местах отмечается образование округлых очагов с четкими границами, отделяющимися возвышающимся валиком, покрытым пузырьками и корочками. При кератомикозах (разноцветный лишай), наблюдается мелкопластинчатое шелушение на коже шеи, плеч, спины, груди. При тяжелом инфильтративно-нагноительном течении дерматомикозов отмечается нарушение общего состояния, повышение температуры, головная боль, недомогание, лимфаденит. При грибковом поражении ногтей развивается деформация ногтевых пластин с изменением цвета и формы ногтей.

2.2. Характерные клинические симптомы: проба Бальцера, феномен «стружки» - Бенье (отрубевидный лишай), медовые соты –керион Цельса (инфильтративно-нагноительная трихофития), свободная эпиляция волос (инфильтративно-нагноительная трихофития).

3. **Инструментальные обследования:**

Люминесцентное обследование лампой Вуда.

4. **Лабораторные исследования:**

4.1. Микроскопическое исследование на грибы.

4.2. Культуральное исследование на грибы.

4.3. Общий анализ крови.

4.4. Определение глюкозы в периферической крови.

4.5. Общий анализ мочи.

4.6. Биохимический анализ крови: общий белок, креатинин, мочевина, глюкоза, АЛТ, АСТ, ЩФ, билирубин.

По показаниям назначаются проведение ультразвукового исследования поверхностных и глубоких сосудов, консультации других специалистов: педиатра, эндокринолога, иммунолога и др.

4. **Дифференциальная диагностика:**

псориаз, плоский лишай, вульгарный сикоз, розовый лишай Жибера, экзема, герпетиформный дерматит Дюринга, красная волчанка, лимфома кожи, вторичный сифилис, себорейный дерматит, стрептодермия, витилиго.

Грибковые заболевания (микозы) – это обширная группа дерматозов,возникающих вследствие воздействия разнообразной грибковой флоры. Микозы кожи регистрируются у 20% населения земного шара. Доля микозов кожи в структуре дерматозов составляет 37-40%. Среди микозов гладкой кожи чаще регистрируются микозы стоп в 35,7% случаев, кистей - 6,3%. Микозы стоп в 20-40% случаев сопровождаются поражением ногтевых пластин. Мужчины болеют микозами чаще. С возрастом частота микозов стоп увеличивается

Пути заражения:

при непосредственном контакте с больным человеком или животным	контакте с инфицированными предметами обихода (коврики, мочалки, маникюрные принадлежности и др.), а также через обувь, одежду, при посещении спортивных залов, бассейнов и других мест общественного пользования

Классификация.

В отечественной дерматовенерологии используют классификацию, предложенную Н.Д. Шеклаковым (1976 год). В данной классификации учитывается этиологический фактор, особенности клинической картины заболеваний (табл.4, рис.1)

Таблица 4. Классификация микозов

	Группа	Заболевания
1	Кератомикозы	разноцветный лишай, пьедра
2	Дерматофитии	эпидермофития, рубромикоз, трихофития, микроспория,фавус
3	Кандидоз	поверхностный кандидоз кожи и слизистых оболочек, висцеральный
4	Глубокие микозы	хромомикоз, споротрихоз
5	Псевдомикозы	эритразма

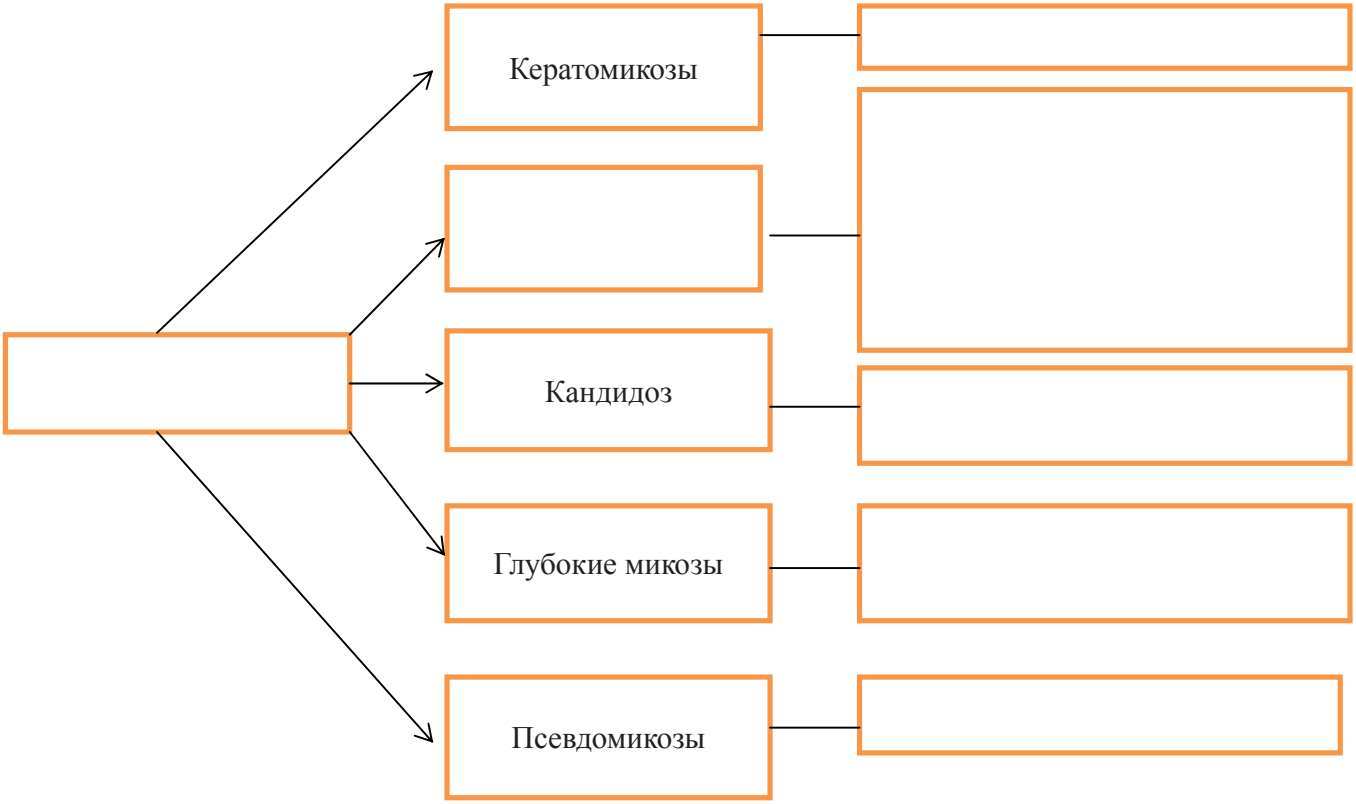

Рисунок 1. Классификация микозов

Во многих странах мира принята классификация грибковых заболеваний, которая учитывает только локализацию патологического процесса, этиологический фактор, особенности клинической картины микозов она не отражает (табл. 5, рис.2).

Таблица 5. Классификация микозов

Tinea pedis	микоз стоп
Tineacorporis	микоз гладкой кожи туловища
Tineacapitis	микоз волосистой части головы
Tinea unguim	онихомикоз
Tinea manum	микоз кистей
Tinea barbae	микоз лица

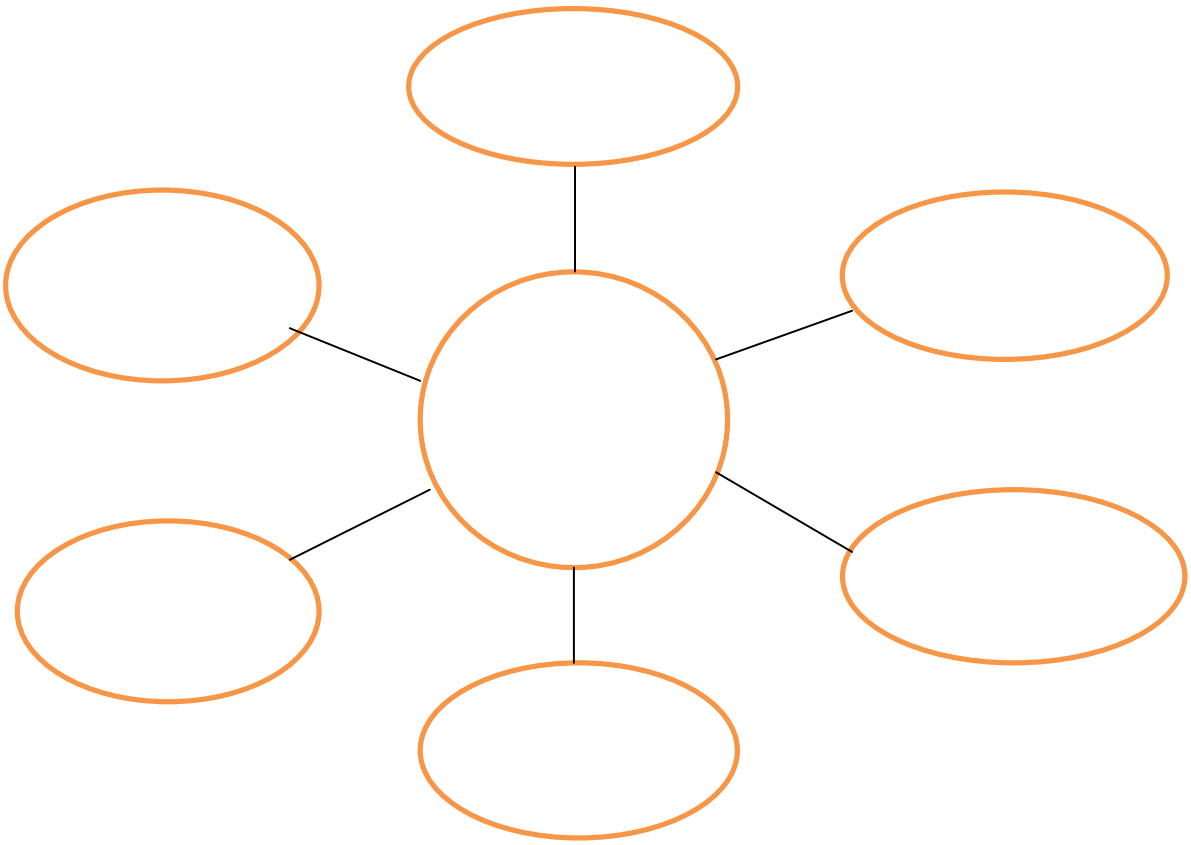

Рис.2. Классификация микозов

Следует отметить, что микозы распространены во всех странах как Северного, так и Южного полушария. Однако, многие из них встречаются повсеместно, другие имеют определенный ореол обитания. Так, Trichophyton concentricum вызывающий черепицеобразный микоз встречается лишь в Океании, а Trichophyton rubrum– возбудитель рубромикоза, также, как и различные разновидности эпидермофитии с высокой частотой распространения выявляется у населения Европы, Азии и Америки.

В настоящее время известно множество факторов как экзогенного, так и эндогенного происхождения, способствующих развитию микозов (табл. 6)

Таблица 6. Факторы, способствующие развитию микозов

Предрасполагающие факторы	Повышенная температура окружающей среды. Повышенная влажность окружающей среды. Загрязнение окружающей среды. Нарушение барьерной функции кожи и слизистых оболочек. Изменение pH, химического состава пота, недостаточная кислая реакция водно – липидной мантии. Нарушение целостности кожных покровов, слизистых оболочек. Повышенная потливость. Нерациональный гигиенический уход. Трение кожи между складками и одеждой. Нарушения питания. Наличие эндокринной патологии (сахарный диабет, заболевания щитовидной железы). Ожирение. Вегето-сосудистая дистония. Наличие хронических соматических заболеваний (желудочно - кишечного тракта, органов дыхания). Аутоиммунные процессы. Иммунодефицитные состояния. Применение иммуносупрессивных препаратов (цитостатиков, глюкокортикостероидов). Длительное применение антибактериальных средств.

ПОВЕРХНОСТНЫЕ МИКОЗЫ ГЛАДКОЙ КОЖИ

Гладкая кожа поражается при кератомикозах, дерматофитиях, кандидозе, псевдомикозе (Рис.3).

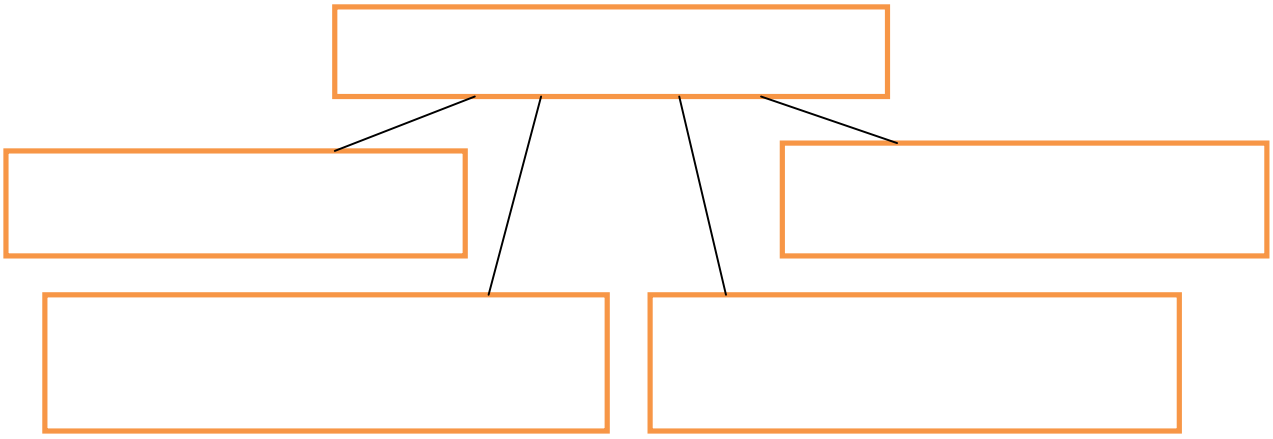

Рисунок 3. Поверхностные микозы гладкой кожи

Кератомикозы

В эту группу микозов включены заболевания поражающие преимущественно роговой слой и кутикулу волоса.

Разноцветный лишай (синоним: **отрубевидный лишай**) - грибковое заболевание, характеризующееся поражением кожи невоспалительного характера.

Возбудитель - pityrosporumorbiculare; син: malasseziafurfur, относится к дрожжеподобным организмам, вызывающим поражение самых поверхностных участков рогового слоя эпидермиса и кутикулы волос. Воспалительные явления отсутствуют или выражены очень слабо. Заболевание наиболее распространено в странах с жарким и влажным климатом, но не является редкостью и в других климатических зонах. Болеют преимущественно молодые люди, реже дети. У лиц пожилого возраста заболевание почти не встречается. Предполагают следующие причины, способствующие развитию микоза: повышенная потливость, изменение pH и химического состава пота, явления себореи,

наличие хронических заболеваний лёгких, желудочно-кишечного тракта, патология эндокринной системы (сахарный диабет и др.), ожирение.

Кроме того, разноцветный лишай может быть одной из часто встречающихся оппортунистических инфекций возникающих при синдроме приобретённого иммунодефицита (СПИД).

Контагиозность заболевания невысокая, течение хроническое, с частыми рецидивами. Клиническая картина на начальных этапах заболевания характеризуется желтоватого или желтовато-розового, а затем коричневого цвета невоспалительными пятнами с нечётко очерченными границами. Поверхность очагов слегка шелушится. Шелушение становится более заметно при поскабливании (симптом Бенье - Мещерского); чешуйки очень мелкие, напоминающие отруби ("отрубевидное шелушение" - отсюда другое название заболевания). Пятна могут сливаться, образуя очаги причудливой формы с неправильными границами. Субъективные ощущения отсутствуют. Высыпания локализуются чаще всего на коже шеи, груди, спины, живота, волосистой части головы (при этом волосы в патологический процесс не вовлекаются), реже - на коже предплечий, бёдер, голеней. В условиях повышенной влажности воздуха кожный процесс может распространяться на кожу лица, подкрыльцовых и паховых складок. После загара в результате усиленной десквамации (шелушения) поверхности поражённых участков возникает ложная лейкодерма - депигментированные очаги на фоне более тёмной (загоревшей) кожи, хотя в реальности эти очаги имеют нормальную или несколько уменьшенную пигментацию.

Диагноз разноцветного лишая может быть поставлен на основании следующих критериев:

а) характерные высыпания и локализация

б) золотисто-жёлтое или буроватое свечение в лучах люминисцентной лампы Вуда;

в) положительный результат йодной пробы Бальцера (проба основана на способности разрыхленных клеток рогового слоя эпидермиса более интенсивно впитывать йод, чем окружающая кожа) - при смазывании 2-5% настойкой йода кожи в местах локализации пятен последние приобретают более яркую насыщенную окраску, чем непоражённая кожа;

г) обнаружение мицелия и спор грибка при микроскопическом исследовании чешуек.

Дифференциальная диагностика проводится с сифилитической (истинной) лейкодермой и так называемой постэруптивной (ложной) лейкодермой - депигментированными пятнами, временно остающимися после разрешения высыпаний при псориазе и некоторых др. дерматозах. Кроме того, следует проводить дифференциальный диагноз с розовым лишаём Жибера, и эритразмой.

Лечение разноцветного лишая основано на применении кератолитических и противогрибковых средств. Используются втирания 3-5% салицилового спирта утором и 3-5% салициловой мази на ночь,3-5% резорцинового спирта утром и 5-10% серной или дегтярной мази на ночь. Курс лечения 5-6 дней.

Высокой эффективностью при этом заболевании обладают: крем Микоспор (смазывать очаги 1-2 раза в день 2-3 недели), 1% крем "Ламизил" (2 раза в день- 2 недели). Можно применять крем "Клотримазол", крем или раствор "Батрафен", 0,25% крем "Лоцерил" до полного исчезновения высыпаний. В последующем необходимо кожу в местах локализации бывших очагов протирать в течение 2-3 недель 2-5% салициловым спиртом. Одежда, нательное и постельное бельё должно быть дезинфицировано.

С целью профилактики следует соблюдать правила личной гигиены. При выявлении у пациента признаков микоза необходимо осмотреть всех членов семьи визуально и с помощью лампы Вуда,при необходимости провести

соответствующее лечение до полного исчезновения элементов с последующим люминесцентным контролем.

Псевдомикоз (Эритразма)

Эритразма (Erythrasma) - это хронически протекающее поверхностное заболевание кожи бактериального происхождения.

Возбудитель - коринебактерия (Corynebacteriu mminutissimum). Таким образом, заболевание можно лишь условно отнести к микозам и считается оно поверхностным псевдомикозом.

Заболевание распространено повсеместно. Взрослые мужчины болеют значительно чаще женщин, дети поражаются редко. Контагиозность эритразмы невелика. В патогенезе заболевания имеют значение: индивидуальные особенности организма, повышенное потоотделение, недостаточно частое или слишком частое мытьё, особенно с мылом, нарушающее кислотность водно-липидной мантии кожи. Определённое значение имеет трение складок кожи друг о друга и одеждой, высокая температура окружающей среды и повышенная влажность.

Клиническая картина характеризуется невоспалительными пятнами различной окраски, цвет высыпаний неоднороден (светло-жёлтый, кирпично-красный). Нередко пятна имеют коричневый цвет. В результате их слияния образуются крупные очаги с чёткими, нередко фестончатыми очертаниями, на поверхности которых можно увидеть незначительное шелушение. Субъективные ощущения обычно отсутствуют. Наиболее частая локализация очагов эритразмы: кожа внутренних поверхностей бёдер и примыкающих к ним паховых складок, аксиллярые ямки, межпальцевые складки стоп. Нередко поражается кожа межягодичной складки, пупочного кольца, складок живота. В жаркую влажную погоду на поверхности очагов может развиваться опрелость с явлениями воспаления и зуда.

Диагноз эритразмы ставится на основании следующих критериев:

а) типичная клиническая картина и локализация очагов поражения

б) кораллово-красное свечение в лучах люминисцентной лампы Вуда (обусловлено наличием водорастворимого порфирина, вырабатываемого бактериями в процессе жизнедеятельности и может выявляться только на поверхности очагов, не подвергавшихся в течение 3-4 дней лечению, мытью и другим гигиеническим мероприятиям)

в) обнаружение тонких извилистых нитей и пучков кокковидных клеток при микроскопическом исследовании чешуек с поражённых участков кожи.

Дифференциальная диагностика проводится со стёртыми формами рубромикоза, паховой эпидермофитией, разноцветным лишаём, а при воспалительных явлениях - с себорейной экземой, псориазом крупных складок и кандидозом.

Лечение. Наиболее эффективно применение 5% эритромициновой мази 2 раза в день в течение 7 днейили 5% спиртового раствора салициловой кислоты по той же схеме. При наличии в анамнезе больных данных о частых рецидивах рекомендовано проведение 2-3 курсов лечения 5% эритромициновой мазью с интервалами в 2-3 недели.

Профилактика заключается в борьбе с повышенной потливостью, соблюдении правил личной гигиены, дезинфекции белья и обуви.

Перечень вопросов для самоподготовки

2.Дайте определение кератомикозов и перечислите факторы, способствующие их возникновению.

3.Назовите возбудителей кератомикозов

4.Перечислите клинические признаки кератомикозов

7.С какими заболеваниями необходимо дифференцировать кератомикозы?

8.Назовите лабораторные и иные методы исследования, подтверждающие диагноз кератомикозов

9.Какое тяжёлое заболевание с неблагоприятным прогнозом для жизни может сопровождаться упорным течением отрубевидного лишая, не подающегося антимикотической терапии?

6.Назовите препараты для лечения кератомикозов и способы их применения.

Тестовый контроль

1. отрубевидный лишай вызывается:

а. pityrosporumorbiculare

б. candidaalbicans

в. microsporumferrugineum

г. trichophytonrubrum

д. corinebacteriumminutissima

2. Для отрубевидного лишая характерны следующие признаки

а. розеола

б. невоспалительныегиперпигментированные пятна

в. волдыри

г. псевдолейкодерма

д. геморрагические пятна

3. Какие признаки патогномоничны для отрубевидного лишая

а. симптом Никольского

б. йодная проба Бальцера

в. реакция Яриша-Лукашевича

г. симптом Бенье

д. симптом Бенье –Мещерского

4. Выбирите критерии диагностики отрубевидного лишая

а. клиника заболевания

б. бактериологический метод

в. бактериоскопический метод

г. серологический метод

д. свечение под лампой Вуда

5. Какие препараты используются для наружного лечения отрубевидного лишая

а. салициловый спирт

б. водно-мыльная эмульсия бензилбензоата

в. мазь «микоспор»

г. спрей «ламизил»

д. мазь «клотримазол»

6. Какое люминисцентное свечение характерно для эритразмы:

а. золотисто-жёлтое

б. кораллово-красное

в. Зеленоватое

г. Синее

д. коричневое

7. Для какого возбудителя заболевания патогномонична йодная проба

а. отрубевидный лишай,

б. эритразма

в. эпидермофития

г. фавус

д. микроспория

8. Выберите симптомы, характерные для эритразмы

а. мелкие бежево-коричневые пятна

б. локализация в крупных складках

в. положительная проба Бальцера

г. кораллово-красное люминисцентное свечение

д. наличие корок

9. Какие препараты применяют для лечения эритразмы

а. антибиотики наружного действия

б. наружные противогрибковые препараты

в. системные антибиотики

г. салициловая кислота

д. наружные кортикостероидные препараты

10. С какими дерматозами проводится дифференциальная диагностика отрубевидного лишая

а. сифилитическая лейкодерма

б. псориаз

в. ихтиоз

г. розовый лишай Жибера

д. трихофития

Ответы

1. а,
2. б, г,
3. б, д,
4. а, б, в, д,
5. а, б, в, г, д,
6. б,
7. а,
8. б, г,
9. а, г,
10. а, г,

Ситуационные задачи

Задача №1. Больного Г., 15 лет, беспокоит периодически возникающий зуд кожи волосистой части головы и «перхоть». Впервые эти симптомы появились после возвращения из летнего юношеского лагеря. При осмотре: на коже волосистой части головы мелкие серо-белые чешуйки, часть их при осмотре легко осыпается на одежду. На коже верхней части спины и задней поверхности шеи небольшое количество округлых и овальных пятен цвета «кофе с молоком», диаметр их до 5-7 мм, субъективных ощущений нет.

1. Ваш предположительный диагноз
2. Какую пробу необходимо провести для подтверждения данного диагноза?

3. С помощью какого прибора можно провести дополнительное исследование и как трактовать полученный результат

4. Выпишите 2 рецепта для наружной терапии данного заболевания.

Задача №2. Больной. А, 16 лет, страдающий ожирением и повышенной потливостью, отметил появление 3 месяца назад пятнистых высыпаний в аксиллярных ямках. Субъективно - незначительный зуд. При осмотре: больной повышенного питания, при осмотре аксиллярных ямок кожа влажная, здесь же имеются пятна кирпично-красного цвета с чёткими очертаниями.

1. Ваш предположительный диагноз

2. Как подтвердить предполагаемое заболевание

3. Какое обследование необходимо провести подростку с вышеописанным габитусом

4. Назначьте лечение и выпишите рецепт.

Задача №3. Больная Е., 13 лет после возвращения с юга отметила появление пятен на передней поверхности грудной клетки и на спине. При осмотре: на коже вышеуказанных областей множество депигментированных пятен округлой и овальной формы с чёткими очертаниями, местами элементы сливаются в очаги причудливой формы. Окружающая кожа гиперпигментирована вследствие пребывания на солнце. Зуд отрицает. Из анамнеза: до поездки на юг отмечала, что при случайном расчёсывании кожи груди появлялось «муковидное» шелушение, также изредка возникал зуд кожи спины.

1. Ваш предположительный диагноз

2. Чем обусловлено появление депигментированных пятен и каков их прогноз?

3. На каких участках кожи при данном заболевании могут еще локализоваться очаги поражения

4. Назначьте лечение.

Задача №4. Больного М., 17 лет беспокоит появление пятен в паховых складках. Высыпания появились вскоре после того, как начал заниматься тяжёлой

атлетикой. При осмотре: на коже обеих паховых складок пятна коричневой окраски с незначительным шелушением на поверхности. Периодически возникает зуд, после чего пятна приобретают красноватый оттенок. Очаги имеют чёткую границу и фестончатые очертания.

1. Ваш предположительный диагноз
2. Назовите факторы, способствовавшие его возникновению.
3.С каким заболеванием необходимо дифференцировать
4. Назначьте лечение и дайте профилактические рекомендации пациенту.

Задача №5. У пациента Д., 18 лет на коже туловища и конечностей множество пятен светло-коричневой окраски, местами сливающиеся в большие очаги причудливых очертаний. Из анамнеза: впервые отметил появление высыпаний 2 года тому назад, не лечился. При осмотре: на коже груди, спины, живота, верхних и нижних конечностей множество невоспалительных пятен, при поскабливании предметным стеклом выявляется отрубевидное шелушение, а при смазывании их настойкой йода – более интенсивное окрашивание по сравнению с непоражённой кожей.

1. Ваш предположительный диагноз
2. Как называется проба с предметным стеклом
3. Как трактовать результат йодной пробы
4. Что необходимо предпринять в связи с устойчивостью высыпаний к проведённой терапии

Список рекомендуемой литературы

Короткий Н.Г., Шарова Н.М. Кожные и венерические болезни, Мед. Инф. Агенство.2007, 333 с.

Скрипкин Ю.К. Учебник по кожным и венерическим болезням. М., «Триада-фарм», 2005, 688 с.

Томас П. Хэбис Кожные болезни. Диагностика и лечение, М., 2006, «Медпресс-информ», с. 671

Разнатовский К.И.,Родионов А.Н.,Котрекова Л.П. Дерматомикозы. Руководство для врачей, изд. Дом. СПбМАПО, 2005, 180 с.
Хмельницкий О.К., Хмельницкая Н.М. Патоморфология микозов человека, изд. Дом. СПбМАПО, 2005, 432 с.
Сергеев Ю.В., Шпиль Б.И., Сергеев А.Ю. Фармакотерапия микозов. М., Медицина для всех,2003, 200 с.
Сергеев А.Ю., Сергеев Ю.В. Грибковые инфекции. Руководство для врачей. «Бином», 2003, 430 с.
Стручкова В.Н. Грибковые заболевания. Современный взгляд на лечение и профилактику. СПб, »Весь», 2006, 160 с.

ДЕРМАТОМИКОЗЫ.

Это большая группа грибковых заболеваний, поражающих не только кожу, но и ее придатки (ногти и волосы). Все грибы группы дерматомикозов обладают большей или меньшей степенью контагиозности, широко распространены в природе.

ЭПИДЕРМОФИТИЯ.

Эпидермифития - контагиозное грибковое заболевание поверхностных слоев гладкой кожи и ногтевых пластинок, вызываемое грибами рода эпидермофитонов. Волосы не поражаются. Различают две клинические формы эпидермофитии: эпидермофитию крупных складок и эпидермофитию стоп.

Эпидермофития крупных складок, или паховая эпидермофития.

Этиология. Возбудитель – гриб Epidermophyton inguinale Sabourand (E. Floccosum).

Эпидемиология. Заражение происходит в банях, при пользовании общей ванной, мочалками. Возбудитель может попадать к человеку через общее белье, клеенки, подкладные судна, термометры, полотенца, губки и т.п.

Патогенез. Способствуют заболеванию повышенная потливость кожи в области пахово-бедренных складок и подмышечных впадин, особенно у тучных людей и больных диабетом, увлажнение кожи компрессами. Чаще болеют мужчины, дети и подростки - редко.

Клиническая картина. Очаги поражения локализуются в бедренно-мошоночных складках, на внутренней поверхности бедер, лобке, в подмышечных впадинах. Иногда патологический процесс может распространяться на кожу груди, живота (между складками у тучных лиц), на кожу под молочными железами у женщин и т.д. Вначале появляются красные, воспалительные, шелушащиеся пятна величиной с чечевицу. В результате их периферического роста образуются крупные овальные очаги с гиперемированной, мацерированной поверхностью и приподнятым отечным краем, на фоне которого иногда появляются пузырьки, корки и чешуйки. В дальнейшем очаги могут сливаться друг с другом, образуя обширные, имеющие географические очертания участки поражения величиной с ладонь. Центр очагов постепенно бледнеет и слегка западает. По краям возникает бордюр из отслаивающегося мацерированного эпидермиса. Больных беспокоит легкий зуд, который в периоды обострения заболевания может усиливаться. Начинается заболевание, как правило, остро, но затем принимает хроническое течение и может длиться годы с периодическими обострениями (особенно в жаркое время года и при сильном потоотделении).

Диагноз. Ставится на основании типичной клинической картины и локализации патологического процесса, острого начала с длительным хроническим течением, нахождения нитей мицелия гриба при микроскопическом исследовании чешуек с поверхности очагов (для исследования лучше брать отслаивающийся эпидермис по периферии поражения). Дифференциальная диагностику проводят с эритразмой, и кандидозом крупных складок.

Эпидермофития стоп.

Эпидермофития стоп - очень распространенное заболевание, встречающееся на всех континентах. Наиболее высокая заболеваемость отмечается у пловцов, работников бань, душевых, рабочих горячих цехов и угольных шахт. Сельское население поражено меньше, чем городское. Дети болеют относительно редко.

Этиология. Возбудитель - гриб Trichophytonmentagrophytes, вариант interdigitale.

Эпидемиология. Заболевание характеризуется высокой контагиозностью и передается от больных к здоровым в банях, бассейнах, душевых, на пляже через инфицированные коврики, подстилки, настилы, тазы, скамейки. Заразительны обувь, чулки, носки, которыми пользовались больные, поэтому опасно ношение общей обуви. Нити мицелия и споры гриба в большом количестве находятся в чешуйках рогового слоя эпидермиса, которые больные обильно "теряют", создавая неблагоприятную эпидемиологическую обстановку.

Патогенез. Переходу гриба из сапрофитирующего состояния в активное способствуют повышенная потливость стоп, плоскостопие, тесные межпальцевые промежутки, тесная, давящая обувь (одна из причин вспышек эпидермофитии в армии среди новобранцев), потертости, опрелости, и щелочной сдвиг pH пота. Из эндогенных факторов развитию эпидермофитии стоп благоприятствуют нарушения функции центральной и периферической нервной и эндокринной систем, различного типа ангиопатии, акроцианоз и другие нарушения сосудистого аппарата нижних конечностей, ихтиозиформные поражения кожи, гиповитаминозы.

Клиническая картина. Различают следующие клинические разновидности эпидермофитии стоп: сквамозную, интертригинозную дисгидротическую, эпидермофитию ногтей. Деление эпидермофитии стоп на формы является условным, так как нередко наблюдается сочетание нескольких

клинических разновидностей, а также возможны переходы одной формы в другую.

Сквамозная форма. В области сводов стоп обнаруживают нерезко выраженное шелушение на слегка гиперемированной коже. Шелушение может ограничиваться небольшими участками или занимать обширные поверхности. Иногда больные отмечают непостоянный слабый зуд. Довольно часто эта форма протекает незаметно для больного, поэтому она особенно опасна в эпидемиологическом отношении. При обострении процесса сквамозная форма может переходить в дисгидротическую и, наоборот, дисгидротическая форма может заканчиваться сквамозной. В начале заболевания патологический процесс всегда односторонний, затем может поражать и вторую стопу. Дифференциальная диагностика проводится с рубромикозом стоп.

Интертригинозная форма может возникать самостоятельно, но чаще развивается при наличии не резко выраженной сквамозной формы. Процесс начинается в межпальцевых складках, чаще между IV и V, реже III и IV пальцами стоп. Иногда заболевание распространяется на другие межпальцевые складки и переходит на сгибательные поверхности пальцев, тыл стопы. В межпальцевых складках возникают трещины, окруженные по периферии белесоватым отслаивающимся роговым слоем эпидермиса. Появляются мокнутие, различной интенсивности зуд, иногда (при наличии эрозий) болезненность. Дифференциальная диагностика проводится с интертригинозным кандидозом и интертригинозной экземой.

Дисгидротическая форма характеризуется образованием в области свода стопы группы пузырьков, напоминающих разваренные саговые зерна с плотной покрышкой, величиной от булавочной головки до небольшой горошины. Пузырьки сливаются, образуя многокамерные пузыри, на месте которых возникают эрозированные поверхности с бортиком мацерированного эпидермиса по периферии. Процесс может распространяться на наружную и

внутреннюю боковые поверхности стопы, образуя с интертригинозной формой единый патологический очаг. Субъективно отмечаются зуд и болезненность. При присоединении инфекции содержимое пузырьков мутнеет, после вскрытия пузырьков выделяется гной, могут развиться лимфангит и лимфаденит. По мере стихания воспалительной реакции эрозии эпителизируются, новые пузырьки не появляются, и поражение принимает сквамозный характер. Характерна односторонняя локализация процесса. Эта форма отличается длительным, торпидным течением, склонностью к рецидивам и обострениям, наблюдаемым, в основном, весной и летом. Дифференциальная диагностика проводится с дисгидротической экземой.

Эпидермофития ногтей. Начальные изменения образуются у свободного ногтевого края в виде желтых пятен, полос. Затем вся ногтевая пластинка утолщается, приобретает желтую или охряно -желтую окраску, легко крошится, ломается, под ней наблюдается скопления роговых масс (подногтевой гиперкератоз). В некоторых случаях ногтевая пластинка истончается и отторгается от ногтевого ложа (онихолизис). Поражаются чаще всего ногтевые пластинки I и V пальцев стоп. Ногтевые пластинки пальцев кистей никогда в процесс не вовлекаются. Считают, что примерно у 20-30% больных эпидермофитией стоп наблюдаются поражения ногтевых пластинок.

Диагноз не представляет затруднений при характерной клинической картине и нахождении при микроскопическом исследовании чешуек нитей мицелия гриба. Дифференциальная диагностика проводится с рубромикозом ногтевых пластинок.

РУБРОМИКОЗ.

Возбудителем заболевания является антропофильный гриб Trichophyton purpureum, или Trichophyton rubrum. В последние годы распространенность рубромикоза значительно увеличилась как среди взрослых, так и детей. Инфицирование происходит теми же путями, что и при эпидермофитии. Однако

большое эпидемиологическое значение рубромикоза связано с тем, что инфицирование осуществляется не только при прямом контакте, но часто через предметы бытового обихода. Значительная роль в формировании рубромикоза принадлежит дисбалансу иммунной системы с выраженной вторичной иммуносупрессией, различным метаболическим и нейроэндокринным нарушениям, а также патологическим изменениям тонуса сосудов нижних конечностей, варикозной болезни. Нередко рубромикоз возникает у лиц, получающих системную иммуносупрессивную терапию. Выделяют несколько клинических разновидностей заболевания: рубромикоз стоп, кистей и стоп, ногтей и генерализованную форму.

Рубромикоз стоп.

Рубромикоз стоп - наиболее часто встречающаяся разновидность рубромикоза. Начинается с кожи межпальцевых складок, которые в отличие от эпидермофитии поражена вся или почти вся. Затем процесс захватывает кожу подошв, которая инфильтрируется, становится сухой, диффузно гиперемированной, отчетливо видны кожные борозды, где отмечается хорошо выраженное муковидное шелушение. Процесс распространяется также на тыльные и боковые поверхности кожи стоп и пальцев. У детей эта форма рубромикоза нередко сопровождается выраженными экссудативными явлениями, что может приводить к диагностическим ошибкам. Поражение кожи стоп, как правило, приводит к вовлечению в патологический процесс ногтевых пластинок. Довольно редко при рубромикозе сначала поражаются ногтевые пластинки, а затем в патологический процесс вовлекается кожа стоп. Дифференциальная диагностика проводится с эпидермофитией стоп.

Рубромикоз стоп и кистей.

Заболевание начинается с кожи стоп, а уже затем поражаются кожа и ногтевые пластинки пальцев кистей. Реже возбудитель внедряется первоначально в кожу кистей. Клиническая картина заболевания почти

аналогична поражению кожи стоп, но интенсивность поражения менее выражена (за счет многократного мытья рук). По периферии очагов имеется прерывистый валик, который нередко располагается и на тыльной поверхности кистей. Дифференциальная диагностика проводится с эпидермофитией стоп.

Рубромикоз ногтевых пластинок.

Заболевание встречается часто. Иногда это изолированное поражение ногтей. В других случаях оно сочетается с поражениями кожи стоп, кистей или с генерализованным рубромикозом. Характерна массовость вовлечения в процесс ногтевых пластинок; нередко поражены все ногти на стопах и кистях. При нормотрофическом типе рубромикозной онихии толщина ногтевой пластинки не изменяется; поражение начинается со свободного края или с боковых краев ногтя, где образуются белого или желтоватого цвета полосы; такие же полосы могут просвечивать в толще ногтевой пластинки. При гипертрофическом типе рубромикозной онихии ногтевая пластинка утолщается, легко крошится, ломается, отмечается подногтевой гиперкератоз, могут наблюдаться упомянутые выше полосы. При атрофическом типе онихии ногтевая пластинка истончается, ее большая часть разрушается, сохраняясь лишь у ногтевого валика. Иногда ногтевая пластинка отделяется от ногтевого ложа по типу онихолизиса. Дифференциальная диагностика проводится с эпидермофитией ногтевых пластинок.

Генерализованный рубромикоз.

Клиническая картина заболевания весьма разнообразна в связи с чем, условно можно выделить несколько разновидностей: эритематозно-сквамозную(поверхностную), фолликулярно-узловатую (глубокую) и эритродермию.

Эритематозно-сквамозные очаги рубромикоза могут располагаться на любых участках кожного покрова, сопровождаются выраженным зудом и сходны по клиническим проявлениям с атопическим дерматитом,

парапсориазом и кольцевидной гранулемой. Однако данной разновидности рубромикоза в отличие от других дерматозов присущи склонность очагов к группировке, к образованию колец, дуг, полудуг и гирлянд, гиперпигментации и наличию легкого шелушения в центре эффлоресценций. Особое значение в диагностике придают фестончатости в очертании очагов и наличию отечного, прерывистого валика по периферии. Течение процесса хроническое с тенденцией к обострению в теплое время года. **Фолликулярно-узловатая**(глубокая) форма рубромикоза чаще всего поражает голени, ягодицы и предплечья, а высыпания склонны образовывать разнообразные фигуры. Нередко в патологический процесс вовлекается кожа паховых, межъягодичных складок, а также под молочными железами. Поверхность очагов желтовато-красного или бурого цвета. Они не резко инфильтрированы, шелушатся. Края возвышаются, имеют прерывистый фестончатый валик, на котором располагаются мелкие папулы и корочки.

При рубромикозной эритродермии очаги поражения насыщенно красного цвета с синюшным оттенком, сливаются между собой, захватывая большие поверхности кожи.

Многообразные формы рубромикоза диагностируются на основании клинической симптоматики и характерной для них локализации процесса. Подтверждается диагноз рубромикоза с помощью микроскопического и культурального исследований.

Лечение эпидермофитии и рубромикоза. При распространенном поражении кожи, вовлечении в процесс ногтевых пластинок, пушковых волос назначаются внутрь системные антимикотики: гризеофульвин, низорал, ламизил, орунгал.

Гризеофульвин назначают из расчета 16 мг/кг. При массе тела до 60 кг - 5 таблеток по 0,125 г в сутки с учетом трехразового питания с 1 чайной ложкой растительного масла при каждом приеме; от 61 до 70 кг - 6 таблеток; от 71 до 80

кг - 7 таблеток; свыше 80 кг - 8 таблеток. В этих дозах препарат назначают в течение первого месяца ежедневно. Во время второго месяца - через день, а затем 1 раз в 3 дня в той же суточной дозе 8-10 мес. Детям антибиотик назначают в виде суспензии по 5-10 мл 2-4 раза в день из расчета 16-18 мг/кг массы тела (для суточной дозы) 2 недели ежедневно. Затем 2 недели через день и в последующие 3 недели - 2 раза в неделю во время еды, также запивая чайной ложкой растительного масла.

Низорал назначается в суточной дозе 200 мг в течение 6-12 месяцев, в среднем 8 месяцев. Детям с массой тела до 20 кг низорал назначают из расчета 50 мг/сут, а при массе тела 20-40 кг - 100 мг/сут в течение 3-4 недель ежедневно и через день в течение 2 недель.

Терапию ламизилом при поражениях кожи проводят в течение 2-6 недель. Взрослым ламизил назначают по 250 мг 1 раз в день. Детям с массой тела менее 20 кг ламизил назначают по 62,5 мг 1 раз в день, от 20 до 40 кг по 125 мг 1 раз в день, и с массой тела более 40 кг, также как и взрослым. Продолжительность лечения онихомикоза кистей составляет 6 недель, онихомикоза стоп - 12 недель.

Орунгал при поражении ногтевых пластинок стоп применяют по методу пульс-терапии, при котором препарат назначается по 200 мг 2 раза в день в течение 7 дней с последующим трехнедельным перерывом. Затем проводят еще два аналогичных курса по 7 дней, с 3 недельным перерывом между ними.

Наружное лечение варьирует в зависимости от клинической разновидности эпидермофитии и рубромикоза. Очаги на гладкой коже, ладонях и подошвах обрабатывают отслаивающими мазями Уайтфилда или Ариевича, смазывают 2% спиртовым раствором йода с последующим последовательным применением мазей: 1% мазь бифоназола, 10-15% серная мазь с 2-% концентрацией дегтя или мазь Вилькинсона.

Если очаги поражения располагаются в крупных складках или на гладкой коже с поражением пушковых волос, используют герметизацию участков

липким пластырем или молочно-салицилово-резорциновым коллодием (Ac. Lactici, Ac. Salicyliciaa 0,5-1,0-1,5-3,0, Resorcini 1,0, Collodiielastici 30,0). Коллодием смазывают пораженные очаги, уменьшая концентрацию салициловой и молочной кислоты в соответствии с возрастом пациентов. После удаления коллодия очаги обрабатывают 2% спиртовым раствором йода и 10% серной, 3% салициловой мазью. Вместо йода можно применять фукорцин, 1% спиртовой раствор октицила, клотримазол, микополицид, мультифунгин, нитрофунгин или 1-2% мазь бифоназола. Широко применяются также следующие мази: 7% хлорацетофосовая, 5% низораловая, 5% амиказоловая, 0,25% или 0,5% риодоксоловая в чистом виде или с добавлением ДМСО: 1,0-2,0-3,0 мл на 30,0-50,0 г мази.

Местная терапия при поражении ногтей основана на разрушении, удалении пораженных ногтей с последующим использованием различных фунгицидных средств, назначаемых до отрастания здоровых ногтей. Существует быстрый способ удаления ногтей с применением мочевины. Кератолический пластырь - уреапласт, содержащий 20% мочевины, 50% салициловой кислоты, 10% трихлоруксусной кислоты и 20% основы, накладывают на пораженные ногти толстым слоем под лейкопластырь на 3-5 сут., защищая окружающую кожу. Затем назначают ванночку (39- 40°С) с чисткой ногтевого ложа и смазыванием фунгицидными жидкостями - фукорцином, 3-5% спиртовой настойкой йода, нитрофунгином, 1% спиртовым раствором октицила и др. После этого применяют мази: серно-дегтярную, гризеофульвиновую, бифоназоловую, афунгил и др. Лечение ногтевого ложа продолжается 4-5 мес. до отрастания здоровых ногтей (на пальцах ног лечение более продолжительное, чем на пальцах рук).

В период лечения ногтевых пластинок с целью улучшения трофики пораженных ногтевых фаланг назначают препараты, улучшающие

периферическую микроциркуляцию (галидор, компламин, пармидин, никошпан, трентал, ангиотрофин).

Перечень вопросов для самоподготовки

1. Дайте определение дерматомикозов и перечислите факторы, способствующие их возникновению.
2. Назовите возбудителей дерматомикозов в зависимости от клинической формы заболевания
3. Опишите клинические проявления заболеваний, входящих в группу дерматомикозов.
4. Назовите методы лабораторной диагностики дерматомикозов
5. Опишите клинические проявления онихомикозов
6. Тактика лечения онихомикозов?
7. Перечислите системные и местные препараты для лечения дерматомикозов
8. Назовите показания для назначения системных противогрибковых препаратов при дерматомикозах
9. Перечислите меры профилактики дерматомикозов

Тестовый контроль

1. Рубромикоз и эпидермофития по классификации Шеклакова Н.Д. относятся к группе:

а. дерматофитий

б. кератомикозов

в. кандидоза

г. глубоких микозов

д. псевдомикозов

2. При дерматофитиях поражаются

а. внутренние органы

б. кожа, ногти

в. ЦНС

г. желудочно-кишечный тракт

д. слизистые оболочки

3. Клиническая разновидность микоза стоп, сопровождающаяся появлением трещин

а. гиперкератотическая

б. сквамозная

в. дисгидротическая

г. интертригинозная

д. острая

4. Для интертригинозной формы микоза стоп характерно

а. поражение паховых складок

б. отрубевидное шелушение

в. поражение кожи между пальцами

г. пузырьки с серозным содержимым

д. наличие трещин

5. При интертригинозной форме микоза стоп поражение начинается

а. между 4 и 5 пальцами стопы

б. с тыльной поверхности стопы

в. в любом межпальцевом промежутке

г. между 2 и 3 пальцами стопы

д. между 1 и 2 пальцами стопы

6. Для клинической картины дисгидротической формы микоза стоп характерно

а. наличие многочисленных пузырьков с плотной покрышкой

б. отрубевидное шелушение

в. наличие трещин

г. поражение тыльной поверхности стопы

д. ярко выраженная воспалительная реакция

7.Микозами стоп чаще болеют

а. мужчины

б. женщины

в. дети младшего школьного возраста

г. дети школьного возраста

д. беременные женщины

8.Клиническая картина сквамозная формы микоза стоп характеризуется

а. наличием шелушения на коже подошв и в межпальцевых складках

б. диффузным или очаговым утолщением рогового слоя боковых и подошвенных поверхностей стоп

в. гиперемией, отечностью, мокнутием и мацерацией

г. наличием многочисленных пузырьков/пузырей

д. яркими субъективными ощущениями, зудом

9.Клиническая картина гиперкератотической формы микоза стоп характеризуется

а. наличием шелушения на коже подошв и в межпальцевых складках

б. диффузным или очаговым утолщением рогового слоя боковых и подошвенных поверхностей стоп

в. гиперемией, отечностью, мокнутием и мацерацией

г. наличием многочисленных пузырьков/пузырей

д. отсутствием субъективных ощущений, зуда

10.Наиболее частыми возбудителями, вызывающими поражение кожи стоп, кистей, ногтевых пластин являются

а. Trichophytonrubrum

б. Epidermophytonfloccosum

в. грибыродаCandida

г. Microsporumcanis

д. Microsporumferrugineum

Ответы

1. а,	6. а,
2. б,	7. а,
3. а,	8. а,
4. в,	9.б,
5. а,	10. а,б

Ситуационные задачи

Задача № 1.У мальчика 2-х лет в области бедренно-мошоночных складок отмечаются крупные овальные очаги поражения с гиперемированной, мацерированной поверхностью, приподнятым отечным краем (бордюром), состоящим из пузырьков, корок и чешуек. Высыпания сопровождаются зудом.

Ваш предположительный диагноз

1. Назовите факторы, способствовавшие его возникновению.
2. С каким заболеванием необходимо дифференцировать
3. Назначьте лечение и дайте профилактические рекомендации.

Задача № 2. У мальчика 14 лет на I и V пальцах правой стопы отмечается поражение ногтевых пластинок у свободного ногтевого края в виде изменения цвета (охряно-желтая окраска) и подногтевого гиперкератоза. Пораженные ногти легко крошатся. Кожа вокруг ногтей не изменена, однако наблюдается повышенное шелушение в межпальцевых промежутках и чрезмерная потливость стоп.

1. О каком диагнозе можно думать
2. Как подтвердить предполагаемый диагноз
3. С каким заболеванием необходимо дифференцировать
4. Какое лечение необходимо назначить больному
5. Какие мероприятия нужно предпринять, в связи с этим заболеванием

Задача № 3.У пациента 8 лет в области свода левой стопы отмечаются группы пузырьков, напоминающих разваренные саговые зерна с плотной покрышкой, величиной от булавочной головки до небольшой горошины, множественные эрозированные поверхности с бортиком мацерированного эпидермиса по периферии. Процесс распространяется на наружную и внутреннюю боковые поверхности стопы. Субъективно отмечаются зуд и болезненность.

1. Ваш предположительный диагноз
2. Назовите факторы, способствовавшие его возникновению.
3. С каким заболеванием необходимо дифференцировать
4. Выпишите 2 рецепта для купирования островоспалительных явлений при наружной терапии данного заболевания.
5. Назначьте полное лечение и дайте профилактические рекомендации.

Задача № 4. У пациента 30 лет, длительно посещающего бассейн, отмечается поражение всех межпальцевых складок и кожи подошв обеих стоп, которая диффузно гиперемирована, инфильтрирована, сухая, с отчетливо видными кожными бороздами и выраженным муковидным шелушением. Процесс распространяется также на тыльные и боковые поверхности кожи стоп и пальцев.

1. О каком диагнозе можно думать
2. Как подтвердить предполагаемый диагноз
3. С каким заболеванием необходимо дифференцировать
4. Какое лечение необходимо назначить больному
5. Какие мероприятия нужно предпринять, в связи с этим заболеванием

Задача № 5. На прием к врачу – дерматовенерологу обратилась женщина с ребёнком 1 год 6 месяцев. Предъявляет жалобы на покраснение кожи наружных половых органов, ягодиц у дочери.

Две недели назад появилось покраснение кожи вокруг ануса, затем поражение распространилось на кожу больших половых губ, ягодиц. Для ухода за кожей

мать использует детский крем с маслом какао и цинком под подгузник. Обратились к педиатру, который направил пациентку на консультацию к дерматовенерологу.

За 3-4 недели до настоящего заболевания девочка перенесла ротавирусную инфекцию, отмечались следующие симптомы: общая слабость, недомогание, диарея, повышение температуры тела до 38,2^{0}С в течение нескольких дней. Диспепсические явления, неустойчивый стул отмечаются до настоящего времени.

Statuslocalis: патологический процесс носит воспалительный характер, симметричный. Локализуется на коже ягодиц, больших половых губ, на лобке, в межъягодичной складке. Представлен эритемой с чёткими границами, фестончатыми краями. Поверхность очагов гладкая, в межъягодичной складке определяется беловатый налет.

Субъективных жалоб нет.

Лабораторные исследования не проводились.

1. Сформулируйте диагноз.
2. Назовите причины развития заболевания.
3. Проведите дифференциальный диагноз.
4. Методы профилактики заболевания.

Список рекомендуемой литературы

Короткий Н.Г., Шарова Н.М. Кожные и венерические болезни, Мед. Инф. Агенство.Мед. Инф. Агенство.2007, 333 с.

Новиков А.И. Болезни кожи инфекционного и паразитарного характера. М., «НГМА», 2001, 283 с.

Сергеев Ю.В., Шпиль Б.И., Сергеев А.Ю. Фармакотерапия микозов. М., Медицина для всех,2003, 200 с.

Сергеев А.Ю., Сергеев Ю.В. Грибковые инфекции. Руководство для врачей. «Бином», 2003, 430 с.

Стручкова В.Н. Грибковые заболевания. Современный взгляд на лечение и профилактику. СПб, »Весь», 2006, 160 с.
СкурихинаМ. Е., Колесник М. В., Потапов Л. В. Случай инфильтративно-нагноительной формы рубромикоза волосистой части головы. Российский журнал кожных и венерических болезней: Научно-практический журнал. 2004,N 6, С. 54-55.
Seerbacher C. The change of dermatophyte spectrum in dermatomycoses. Mycoses 2003;46 (Suppl 1):42-6.

Микроспория

Микроспория (**Microsporia,** syn. **tinea microsporica**) – микоз кожи и волос (редко ногтей), обусловленный различными вида микроспорума Microsporum.

Различают микроспорумы антропофильные, зоофильные, геофильные. Последние для человека эпидемиологического значения не имеют. В РФ встречаются в основном два вида грибка: ржавый микроспорум (M. ferrugineum) и пушистый микроспорум (M. lanosum, syn. M. canis, M. felineum).

Ржавый микроспорум - антопофильный гриб, передаётся только от человека к человеку при непосредственном контакте или через инфицированные предметы (рабочие инструменты парикмахера, головные уборы, одежду, постельные принадлежности). Заболевание чрезвычайно контагиозно.

Пушистый микроспорум - зоофильный гриб, паразитирует на коже животных, чаще кошек, реже - собак. Человек заражается в 80-85% случаев от кошек (чаще от котят), реже - от собак при непосредственном контакте с больным микроспорией животным или через предметы, загрязнённые их шерстью.

Возбудитель микроспории необычайно устойчив во внешней среде (способен сохранять вирулентность в течение нескольких лет). Основной контингент больных всеми видами микроспории - дети. Взрослые составляют лишь 10-12%.

Сезонный подъём заболеваемости микроспорией связан главным образом с увеличением числа больных кошек и собак в конце лета и осенью. Прослеживается определённая связь с сезонными изменениями жизни населения (миграция, формирование детских коллективов) и природно-климатическими условиями (повышенная влажность и температура окружающей среды).В патогенезе обоих видов микроспории большое значение имеют повреждения рогового слоя эпидермиса, состояние общей иммунологической реактивности организма и особенности штаммов грибков.

Инкубационный период при зооантропофильной микроспории в среднем равен 5-7 дням, а при антропофильной– 4-6 неделям. Поражается гладкая кожа и волосистая часть головы. Клиническая картина имеет особенности в зависимости от возбудителя заболевания.

При микроспории, вызванной ржавым микроспорумом, на волосистой части головы возникают мелкие, множественные, неправильных очертаний с незначительными воспалительными явлениями (эритема и мелкопластинчатое шелушение) очаги, с тенденцией к слиянию. Локализуются высыпания по краю волосистой части головы с захватом прилежащих участков гладкой кожи, границы их нечёткие. Волосы в области очагах поражения обламываются на уровне 6-8 мм и выше, при этом часть волос сохраняет обычную длину. На гладкой коже очаги поражения округлых, реже овальных очертаний с незначительной эритемой, более яркой по периферии. Иногда очаги имеют форму колец, как бы вписанных друг в друга. Могут поражаться пушковые волосы.

Для микроспории, вызванной пушистым микроспорумом, характерно образование на волосистой части головы одного или двух крупных округлых или овальных очагов диаметром от 3 до 5 см и нескольких мелких диаметром от 0,3 до 1 см.

Обычно все волосы в очагах обломаны на высоте 4-5 мм, они выглядят как бы подстриженными (отсюда название "стригущий лишай"). Очаги чаще не имеют выраженных воспалительных явлений и покрыты значительным количеством серовато-белых чешуек. При потягивании волосы легко извлекаются, на концах при этом виден беловатый рыхлый "стекловидный чехлик". Локализуются очаги чаще в теменной и височной, реже - в затылочной областях. У грудных детей очаги на голове крупные - до 5 см в диаметре, с чёткими границами, с валиком по краю, состоящим из воспалительных папул, в центре - незначительная гиперемия и шелушение. Волосы в течение первых 3-х недель заболевания не обломаны. На гладкой коже очаги микроспории располагаются как на открытых, так и на закрытых частях тела (так как дети любят брать животных на руки и класть их в постель), имеют вид воспалительных пятен с возвышающимся по периферии валиком, покрытым пузырьками и тонкими корками. Диаметр очагов от 1 до 2 см, они множественные и могут сливаться. У 80-85% детей в патологический процесс вовлекаются пушковые волосы. Может возникать также поражение бровей и ресниц.

Диагноз микроспории может быть поставлен на основании:

1. Результатов люминисцентногоисследования
2. Результатов микроскопического исследования патологического материала (волосы, чешуйки кожи)
3. Результатов культуральногоисследования

Волосы, поражённые ржавым микроспорумом, обладают ярким зелёным свечением под люминесцентной лампой Вуда, тогда как при заболевании, вызванном пушистым микроспорумом, свечение волос - бледно-зеленоватое. Люминесцентный метод диагностики может быть использован для выявления стёртых клинических форм заболевания, носительства грибка с поражением волосяного фолликула. Для этого необходимо удалить пинцетом волосы из предполагаемого места внедрения возбудителя и посмотреть под

люминесцентной лампой их корни. При микроскопическом исследовании поражённые микроспорумом длинные и пушковые волосы обычно снаружи окутаны чехлом, состоящим из мелких, круглых, беспорядочно расположенных спор, напоминающих мозаику. Внутри волоса также можно видеть мелкие споры и нити мицелия.

Культуральное исследование проводится для идентификации вида возбудителя и целенаправленного проведения противоэпидемических мероприятий.

Лечение. Основным средством для лечения микроспории служит противогрибковый антибиотик гризеофульвин (в таб. по 0,125 г или в форме суспензии для детей младшего возраста), обладающий фунгистатическим действием. Для лечения микроспории волосистой части головы, а также при множественном поражении гладкой кожи или единичных очагах, но с поражением пушковых волос, препарат назначается внутрь из расчёта 21-22 мг/кг веса в сутки и принимается во время еды с 1 чайной ложкой растительного масла. Одновременно с приёмом гризеофульвина необходимо наружное лечение: ежедневное сбривание волос и мытьё головы горячей водой с мылом 2-3 раза в неделю; втирание в очаги поражения противогрибковых мазей - 10% серно-салициловой либо 10% серно-дегтярной, 10-15% серной мазей, микосептина, клотримазола, ламизила, травогена, Микоспор-крема, и др. Они втирается в кожу очагов поражения 2 раза в день или 1 раз в день утром, в этом случае на ночь необходимо смазывать очаги 2-5% настойкой йода. Продолжительность лечения 1,5-2 месяца. При лечении единичных очагов микроспории на гладкой коже без поражения пушковых волос можно ограничиться только наружными противогрибковыми средствами: смазывать очаги 2-5% настойкой йода (утром) и втирать 10% серно-салициловую или 10% серно-дегтярную мази (вечером), можно применять также мази: микосептин, травоген, батрафен, крем микоспор и др. Продолжительность лечения - 1-2 недели.

Критериями излеченности являются: разрешение клинических проявлений, отсутствие свечения под лампой Вуда и 3 отрицательных результата микроскопического исследования (с интервалом 5-7 дней). Диспансерное наблюдение после окончания лечения составляет 1-3 месяца.

Профилактика микроспории проводится обязательно с участием ряда служб: дерматологической, санитарно-эпидемиологической, педиатрической, а также ветеринарной и коммунальной. Врач-миколог осуществляет:

- диспансерное наблюдение больных
- своевременное лечение
- осмотр контактирующих с ними лиц
- выявление источника заражения
- одновременное лечение всех заболевших в семье (коллективе)
- санитарно-просветительную беседу об опасности присутствия больных животных в квартирах.

О случаях заболевания микроспорией врач сообщает в районную ветеринарную лечебницу и санитарно-эпидемиологическую службу. Устанавливается контроль за проведением в очагах текущей и заключительной дезинфекции, а также за проведением профилактической дезинфекции на лестничных площадках, чердаках и подвалах, мусоросборниках, парикмахерских, где имели место случаи микроспории. Важная роль в профилактике микроспории, вызванной пушистым микроспорумом, принадлежит ветеринарной службе. Все животные из очагов микроспории должны быть обследованы в ветлечебнице с использованием лампы Вуда. Подлежат профилактическому осмотру и животные, принесённые владельцами для прививок и диагностики других заболеваний. Там же проводится лечение заболевших микроспорией кошек и собак или вакцинация их с помощью вакцины "Триховак" для профилактики микроспории и трихофитии.

ТРИХОФИТИЯ - грибковое заболевание кожи, волос, реже ногтей, обусловленное различными видами грибков рода Trichophyton. Трихофития вызывается двумя видами трихофитонов: антропофильными и зооантропофильными. К антропофильным видам, паразитирующим на человеке, относятся трихофитон тонзуранс (Trichophytonton suransseucrateriforme) и фиолетовый (Trichophyton violaceum). Это основные возбудители поверхностной трихофитии, встречающиеся в нашей стране. К зооантропофильным трихофитонам относятся гипсовый (Trichophyton gypseum) и бородавчатый (Trichophyton verrucosum), вызывающие глубокую инфильтративно-нагноительную трихофитию. Носителями этих возбудителей являются животные.

Источником заражения поверхностной трихофитией, обусловленной антропофильными видами грибов, является больной человек. Инфицирование может происходить при тесном контакте от волос, чешуек кожи с очагов поражения, кусочков ногтей или опосредованно через предметы обихода (головные уборы, расчёски, одежду, постельное бельё и др.). Особенно благоприятные условия для заражения существуют там, где люди тесно контактируют друг с другом - в семьях или детских коллективах, где имеются больные дети или кто-либо из персонала.

Заражение человека инфильтративно-нагноительной трихофитией, вызванной гипсовым трихофитоном, чаще происходит при непосредственном контакте с грызунами носителями Tr. gypseum или через сено, солому, с шерстью больных мышей. Основными носителями в природе являются обыкновенные полёвки, полевые мыши, водяные крысы. Иногда заражение может произойти в виварии от лабораторных животных: мышей, крыс, морских свинок. В последние годы отмечается большое число заболевших, особенно среди детей, заразившихся от кошек и собак, которые подвержены частому инфицированию от диких мышевидных грызунов. Наибольшая заболеваемость

регистрируется в осеннее время года, что связано с полевыми работами в этот период, а также весной, что обусловлено усилением миграции грызунов с полей на фермы и склады.

Основным носителем Tr. verrucosum является крупный рогатый скот (особенно телята), реже другие животные. Распространение инфекции среди животных происходит при прямом контакте с больным животным или через заражённые предметы. Грибы, находящиеся в волосах, чешуйках кожи, попадают на пол, подстилки, стены помещений, распространение их возможно и на территории пастбищ, где они могут сохраняться до 1,5-2 лет, а в некоторых случаях и размножаться. Наибольшая заболеваемость среди населения трихофитией, вызванной Trichophyton verrucosum, наблюдается в зимнее время, что связано с повышением в этот период заболеваемости среди домашних животных, особенно телят.

В развитии как поверхностной, так и глубокой форм трихофитии имеет значение:

- общее состояние организма
- снижение иммунитета и неспецифической резистентности
- наличие эндокринных заболеваний и различных обменных нарушений.

У некоторых больных поверхностной трихофитией грибы могут распространяться гематогенным путём и вызывают поражение любого органа. Внедрению гриба способствуют мелкие травмы рогового слоя, чрезмерная потливость, высокая температура и влажность среды, длительный контакт с инфицированным материалом. Если поверхностную трихофитию длительно не лечить, то она переходит в хроническую форму.

Поверхностная трихофития. При этой форме заболевания поражаются волосы, кожа и редко ногтевые пластинки. Болеют чаще дети. Инкубационный период до 1 недели. При локализации на голове (поверхностная трихофития волосистой части головы) заболевание характеризуется появлением мелких

шелушащихся очагов без воспалительных явлений, а также незначительным поредением волос. При тщательном осмотре волосы в очаге обломаны на уровне 1-3 мм, некоторые их них могут обламываться на уровне кожи, и имеют вид как бы подстриженных. Субъективные ощущения, как правило, отсутствуют, а шелушение расценивается больными как перхоть. На гладкой коже (поверхностная трихофития гладкой кожи) очаги могут иметь различную локализацию, но чаще возникают на открытых участках кожного покрова - лице, шее, груди, предплечьях. Форма их округлая или овальная, границы чёткие с возвышающимся валиком в периферической зоне. На поверхности валика видны пузырьки, подсыхающие в корки. Окраска очага в центре розовая, валик - ярко-красный. Очаги поражения нередко сливаются.

Хроническая трихофития. Как правило, начинается в детском возрасте с поражения волосистой части головы или гладкой кожи. Источником заражения детей являются взрослые с хронической трихофитией. Без лечения заболевание может длиться до периода полового созревания. У большинства мальчиков наступает самоизлечение, а у девочек развивается хроническая форма. На волосистой части головы очаги поражения с явлениями диффузного или мелкоочагового шелушения располагаются преимущественно в затылочной и височной областях. У некоторых больных может наблюдаться только мелкоочаговое шелушение. Характерными для хронической трихофитии являются следующие признаки: многочисленные мелкие атрофические очажки и т.н. "чёрные точки" - волосы, обломанные на уровне кожи, которые зачастую обнаруживаются под чешуйками. При удалении обломков волос эпиляционным пинцетом можно рассмотреть их на предметном стекле. Внешне волосы напоминают запятую, вопросительный знак или крючок. Субъективные ощущения в первое время могут отсутствовать, затем больных начинает периодически беспокоить зуд. При поражении гладкой кожи очаги чаще возникают на коже ягодиц, коленных суставов, предплечий, реже на тыльной

поверхности костей. Окраска очагов красновато-синюшная, чётких границ нет; на поверхности - небольшое количество папулёзных элементов и шелушение. В процесс часто вовлекаются пушковые волосы. Поражение кожи ладоней и подошв характеризуется пластинчатым шелушением с одновременным вовлечением в патологический процесс ногтевых пластинок кистей. Позже могут поражаться и ногтевые пластинки стоп. Заболевание ногтевых пластинок начинается с появления у свободного края и на боковых поверхностях сероватых пятен или полос, которые постепенно увеличиваются в размерах. В дальнейшем ногти становятся утолщенными, серовато-грязного цвета, крошатся у свободного края, покрываются бороздками.

Глубокая инфильтративно-нагноительная трихофития. Вызывается зооантропофильными трихофитонами и может протекать в виде 2-х форм: инфильтративной и нагноительной. Инкубационный период составляет при заражении гипсовым трихофитоном (Tr. gypseum) 1-2 недели, бородавчатым (Tr. verrucosum) - до 1,5 - 2 месяцев. Возбудители данного вида трихофитии могут поражать волосистую часть головы, лица (область подбородка, верхней губы), кожу конечностей. Редко поражаются пушковые волосы, а ногтевые пластинки - лишь в том случае, если поражена кожа пальцев рук.

Инфильтративная форма трихофитии. Очаги, как на голове, так и на гладкой коже характеризуются наличием воспалительного инфильтрата округлой формы и приподнимаются над уровнем кожи, часто наблюдаются признаки экссудации, в процесс вовлекаются регионарные лимфатические узлы, которые могут быть болезненными при пальпации.

Нагноительная форма характеризуется более выраженными инфильтратами темно-красного цвета, напоминающими опухолевидные образования и формированием на них глубоких фолликулярных абсцессов за счёт присоединения пиококковой флоры (kerionCelsii). Очаги чётко отграничены от окружающей кожи и покрыты корками, после снятия которых и

сдавливания очагов из зияющих отверстий волосяных фолликулов выделяется жидкий гной светло-жёлтого цвета, напоминающий мёд (kerion – медовая сота). При этой форме трихофитии развивается общая интоксикация, обусловленная всасыванием продуктов распада грибов, пиококков и лизированных тканей: повышение температуры, головная боль, слабость, недомогание и др. Нагноительная трихофития протекает остро, но склонна к самоизлечению. Заживление очагов происходит путём рубцевания и при локализации их на волосистой части головы волосы остаётся стойкое облысение в результате гибели волос.

Для подтверждения диагноза трихофитии необходимо:

1. Микроскопическое исследование патологического материала (волос, чешуек, кусочков ногтей)
2. Культуральное исследование материала.

Лечение. При всех формах трихофитии с поражением волосистой части головы, множественных очагах на гладкой коже, вовлечении в процесс пушковых волос проводится комплексное лечение, включающее противогрибковый антибиотик гризеофульвин, наружные противогрибковые средства, витамины и препараты для лечения сопутствующих заболеваний. Гризеофульвин назначается из расчёта 18мг на 1 кг веса в сутки ежедневно до первого отрицательного анализа на грибы, затем в той же суточной дозе через день в течение 2 недель и далее 1 раз в 3 дня также 2 недели. Волосы сбривают до лечения, затем 1 раз в неделю. Наружно проводят йодно-мазевое лечение. При поверхностных формах очаги днём смазывают 2-5% настойкой йода, на ночь втирают 10% серно-дегтярную или противогрибковую мазь (микосептин, микоспор, батрафен, клотримазол и др.). Можно применять только одну мазь 2 раза в день. При инфильтративной форме сначала назначают серно-дегтярную мазь для рассасывания инфильтрации, затем йодную настойку и любую противогрибковую мазь. Лечение нагноительной трихофитии начинают с

удаления корок (повязки с 2% салициловой мазью), затем последовательно проводят следующие действия: вручную эпилируют волосы в очаге (здоровые волосы вокруг очага коротко подстригают), накладывают примочки с дезинфицирующими и противовоспалительными растворами - риванол 1:1000 либо калия перманганат 1:6000, раствор ихтиола 10% и др. После освобождения фолликулов от гноя и уменьшения воспалительных явлений накладывают рассасывающие мази - 5-10% серно-дегтярную или мазь Вилькинсона. Дальнейшее наружное лечение не отличается от такового при инфильтративной трихофитии. Продолжительность лечения при трихофитии составляет в среднем от 16 до 25 дней, а при поверхностной хронической форме - 30-45 дней. Критерии излечения: исчезновение клинических проявлений заболевания и три отрицательных анализа на грибы с интервалом 5-7 дней. Диспансерное наблюдение проводится в течение 2-3 месяцев.

Профилактика трихофитии проводится обязательно с участием ряда служб: дерматологической, санитарно-эпидемиологической, педиатрической, а также ветеринарной и коммунальной.

Фавус (парша) - грибковое заболевание с поражением волос, гладкой кожи и ногтевых пластинок. Возбудитель заболевания антропофильный грибок, относящийся к роду Trichophyton (Trichophytons chonleiniseu Achorion schonleini). Заражение происходит непосредственно от больного при тесном контакте с ним или через предметы, которыми он пользовался (шапки, платки, бельё, одежда). Заболевают чаще дети. Инфицирование происходит чаще от больных матерей, реже от бабушек. Среди взрослых большинство больных составляют женщины. Заболевание менее контагиозно, чем микроспория и трихофития. Инкубационный период составляет 2 недели. Классической формой фавуса является скутулярная, которая представлена круглыми блюдцеобразными сухими корками охряно-жёлтого цвета -скутулами, иногда они могут быть пронизаны в центре волосом. Скутулы склонны к слиянию,

образуя обширные сплошные корки, имеющие своеобразный неприятный запах, напоминающий запах плесени. При длительном существовании скутул под ними развивается рубцовая атрофия и стойкое облысение. Волосы становятся сухими, тусклыми, теряют блеск, эластичность и выглядят как пакля. При этом обломанных волос в очаге нет. Кроме классической скутулярной формы на волосистой части головы встречаются ещё 2 разновидности фавуса - импетигинозная и сквамозная (питириоидная). Импетигинозная форма напоминает вульгарное импетиго или экзему, осложнённую бактериальной инфекцией - очаги покрыты буровато-коричневыми корками. Сквамозная форма характеризуется обильным пластинчатым шелушением кожи волосистой части головы. Чешуйки беловато-серого цвета, реже с желтоватым оттенком. Под корками и чешуйками при этих формах также обнаруживается атрофия и вышеописанные изменения волос. На гладкой коже туловища, конечностей и лица очаги поражения могут быть типичными (скутулы) или напоминать очаги поверхностной трихофитии в виде колец с гиперемированным валиком и шелушением в центре. Часто встречается разновидность фавуса гладкой кожи в виде множественных нечётко очерченных и слабо шелушащихся очагов неправильных очертаний; эритема кожи в очагах незначительная. Такая клиническая картина может быть ошибочно расценена как себорейная экзема. Ногти поражаются чаще у взрослых, при этом в толще пластинки образуется желтоватое пятно, которое постепенно увеличивается и может распространиться на всю пластинку. Обычно поражаются ногтевые пластинки кистей. На коже ладоней и ладонной поверхности пальцев - шелушение без воспалительных явлений, могут быть и трещины. Без лечения фавус может продолжаться всю жизнь с детства до глубокой старости.

Диагностика при скутулярной форме трудностей не представляет - характерная клиническая картина и обнаружение грибка в волосе при микроскопическом исследовании, тогда как при других двух формах наряду с

микроскопическим исследованием решающее значение имеет выделение культуры на питательной среде.

Лечение фавуса волосистой части головы заключается в назначении гризеофульвина внутрь(18 мг на 1 кг веса больного), применении наружных противогрибковых препаратов, бритья волос 1 раз в неделю, а при распространённом процессе на голове - отслоек рогового слоя эпидермиса с помощью мази (салициловой кислоты 12,0, молочной кислоты 6,0, вазелина до 100,0) с последующей эпиляцией волос. Отслойки проводят трижды с 10-дневными интервалами. При поражении гладкой кожи назначаются наружные противогрибковые средства, а при поражении ещё и пушковых волос необходима отслойка с последующей ручной эпиляцией волос, как при микроспории и трихофитии. Критерием излечения считается исчезновение клинических проявлений и 3 отрицательных результата микроскопического исследования на грибы, проводимых через 5-7 дней. Диспансерное наблюдение после окончания лечения в течение 1 года.

Профилактика заключается в тщательном осмотре всех членов семей заболевших фавусом, включая детей и стариков. В районах регистрации нескольких случаев фавуса организуются массовые осмотры населения, санитарно-просветительская работа, противоэпидемические и дезинфекционные мероприятия.

Перечень вопросов для самоподготовки

1. Дайте определение трихомикозов.
2. Назовите заболевания, относящиеся к трихомикозам.
3. Перечислите этиологические факторы и источники заражения при трихомикозах.
4. По каким критериям классифицируются возбудители трихомикозов
5. Перечислите лабораторные методы диагностики трихомикозов.
6. Назовите основные лечебные мероприятия при трихомикозах и методы их

профилактики.

7. Перечислите критерии излечения при трихомикозах.

Тестовый контроль

1. При каких микозах наблюдается свечение под люминисцентной лампой Вуда

а. кандидоз

б. микроспория

в. трихофития

г. отрубевидный лишай

д. фавус

2. К трихомикозам относятся

а. микроспория

б. рубромикоз

в.трихофотия

г.эритразма

д. фавус

3. При каких трихомикозах процесс разрешается рубцом или рубцовой атрофией

а. паразитарный сикоз

б. хроническая трихофития

в. инфильтративно-нагноительная трихофития

г. зооантропофильная микроспория

д. фавус

4. Как поражаются волосы при антропофильной микроспории

а. обламываются на уровне 6-8 мм над уровнем кожи

б. обламываются на уровне 1-2 мм над уровнем кожи

в. обламываются на уровне кожи

г. возникает расплавление волосяной луковицы

д. истончаются и перекручиваются

5. Как располагаются споры гриба по отношению к волосу при микроспории

а. эктотрикс

б. в виде мозаики

в. ровными цепочками

г. эндоэктотрикс

д. эндотрикс

6. При поверхностной трихофитии в процесс вовлекаются

а. внутренние органы

б. волосистая часть головы

в. ногти

г. гладкая кожа

д. область бороды и усов

7. Какие клинические признаки типичны для инфильтративно-нагноительной трихофитии

а. свободная эпиляция волос

б. рубцовая атрофия

в. расплавление волосяной луковицы

г. наличие «медовых сот»

д. фолликулярный инфильтрат

8. Какие системные антибиотики применяют для лечения трихомикозов

а. гризеофульвин

б. дифлюкан

в. ламизил

г. нистатин

д. низорал

9. Укажите источники заражения при микроспории

а. собаки

б. овцы

в. человек

г. свиньи

д. кошки

10. При каких заболеваниях наблюдается обламывание волос на волосистой части головы

а. микроспория

б. фавус

в. трихофития

г. рубромикоз

д. отрубевидный лишай

1. г,
2. а, в, д,
3. в, д,
4. а,
5. а, д,
6. б, в, г,
7. б, г,
8. а, в, д,
9. а, д,
10. а, в,

Ситуационные задачи

Задача № 1. У 8-летней девочки на волосистой части головы выявляются несколько эритематозных шелушащихся очагов, на поверхности которых часть волос обломана на разных уровнях. На коже лица и груди округлые бледно-розовой окраски шелушащиеся пятна, края их несколько отёчны с везикулами и корками на поверхности. Отдельные очаги имеют форму концентрических колец типа «ирис». При осмотре под лампой Вуда – зеленоватое свечение поражённых волос.

1. Ваш предположительный диагноз
2. Назовите возбудителя данного заболевания и возможные пути заражения.
3. Какие ещё клинические признаки можно обнаружить при осмотре больной
4. С чем необходимо дифференцировать данное заболевание
5. Назначьте девочке общее и местное лечение.

Задача № 2. Мальчик 8 лет на приёме у дерматолога. Жалобы на общую слабость, недомогание, узловатые образования на волосистой части головы. Сопутствующих заболеваний не имеет. При осмотре: на волосистой части головы несколько возвышающихся резко очерченных инфильтратов, на поверхности которых фолликулярные пустулы и гнойные корки, пронизанные волосом в центре. После снятия корок выделяется гной как «мёд из медовых сот». Отмечено увеличение подчелюстных и шейных лимфоузлов, болезненных при пальпации. Из анамнеза: мальчик провёл летние каникулы в деревне, где помогал бабушке ухаживать за домашними животными.

1. Ваш предположительный развёрнутый диагноз
2. Кто мог быть источником заражения данного больного
3. Что останется на коже волосистой части головы после разрешения патологического процесса
4. Назначьте общее лечение данному больному.
5. Выпишите рецепты для наружной терапии.

Задача № 3. У девочки 6 лет на волосистой части головы имеются эритематозно-инфильтративные очаги, покрытые желтовато-серыми округлыми чешуйками в центре пронизанными волосом. В очагах волосы тусклые, ломкие, напоминающие войлок. При осмотре волосистой части головы чувствуется неприятный «амбарный» запах, местами здесь же очаги атрофии.

1. Ваш диагноз
2. Какие формы данного заболевания Вы знаете
3. Какие придатки кожи могут поражаться
4. Назовите возможные источники заражения.
5. Назначьте общее и местное лечение больной.

Задача №4. При осмотре ребёнка 5 лет перед приёмом в детский сад после летнего отдыха педиатр обратил внимание на изменение ногтевых пластинок на правой руке, околоногтевые валики не изменены. Кроме этого на коже

сгибательной поверхности левого плеча был обнаружен эритематозный очаг поражения округлых очертаний с чёткими границами. Рекомендована консультация дерматолога. В кожно-венерологическом диспансере при осмотре: на коже левого плеча эритематозно-сквамозный очаг с возвышающейся в виде отёчного валика периферической зоной, единичными геморрагическими корками и пузырьками на её поверхности.

1. Ваш предположительный диагноз
2. Где ещё могут локализоваться очаги поражения при данном заболевании
3. Какие изменения ногтевых пластинок могут быть у данного ребёнка
4. С чем необходимо дифференцировать данное заболевание
5. Какое общее и местное лечение необходимо назначить больному, и какие меры профилактики предпринять

Задача № 5. Бабушка привела на приём к дерматологу внучку 10 лет в связи с тем, что утром «на подушке, где спала девочка, осталось много волос». При осмотре волосистой части головы врач обнаружил округлых очертаний эритематосквамозные очаги 2-3 см в диаметре. На поверхности очагов часть волос была обломана на высоте 1-2 мм, при этом отдельные волосы напоминали по виду восклицательный знак.

1. Ваш предположительный диагноз
2. Кого необходимо осмотреть в связи с поставленным ребёнку диагнозом
3. Проведите дифференциальную диагностику с другим заболеванием, при котором могут обламываться волосы.
4. Обоснуйте необходимость назначения ребёнку системной патогенетической терапии.
5. Выпишите 2 рецепта для наружной терапии.

Список рекомендуемой литературы

Короткий Н.Г., Шарова Н.М. Кожные и венерические болезни, Мед. Инф. Агенство.2007, 333 с.

Скрипкин Ю.К. Учебник по кожным и венерическим болезням. М., «Триада-фарм», 2005, 688 с.
Разнатовский К.И., Родионов А.Н., Котрекова Л.П. Дерматомикозы.
Руководство для врачей, изд. Дом. СПбМАПО, 2005, 180 с.
Диагностика и лечение микозов = Diagnosisand Treatment of HumanMycoses : руководство / ред. Хоспентал Д. Р., Риналди М. Дж., Сергеев Ю. В.. - М. : ГЭОТАР-Медиа, 2013. - 447 с. : ил. - Библиогр. в конце глав. - Предм. указ.: с.446-447. - ISBN 978-5-9704-2729-3
Грибковые болезни и их осложнения : руководство для врачей / Кулага В. В., Романенко И. М.,. Афонин С. Л,. Кулага С. М. - М.: Мед. информ. агентство, 2010. - 687 с., [8] л. цв. ил. с. - Библиогр.: с. 605-612. - Специфич. и неспецифич. противогрибковые средства: формы выпуска, особенности применения: с.613-687. - ISBN 978-5-8948-1849-8. 1. Микозы 2. Дерматомикозы УДК 616.992.

КАНДИДОЗЫ

Кандидозы — поражения кожи, слизистых оболочек внутренних органов, вызываемые дрожжеподобными грибами рода Candida. Чаще всего возбудителем является C. albicans, реже - C. tropicalis, C. pseudotropi-calis, C. paracrusei. Дрожжеподобные грибы относятся к условно-патогенным возбудителям. В качестве сапрофитов они широко распространены в природе и обнаруживаются в почве, воздухе, на овощах и фруктах, богатых сахаристыми веществами; особенно много их находят на гниющих яблоках, грушах, сливах.

Эти грибы обнаруживают также на коже и слизистых оболочках, особенно желудочно-кишечного тракта, здорового взрослого человека и ребенка. Входя в состав нормальной флоры, они не вызывают в организме носителя каких либо патологических реакций. Но при определенных условиях (особенно при дисбактериозе) сапрофитирующая (вегетирующая) форма дрожжеподобных грибов превращается в паразитирующую (патогенную)

форму, вызывающую у человека кандидоз. Для развития кандидоза у детей грудного возраста, и особенно у новорожденных, существенную роль играет внешняя среда. Главной угрозой первичного инфицирования новорожденных является «кандидозоносительство» рожениц. Большое значение имеют осложнения течения беременности (соматические заболевания, эндокринопатии), лечение женщин антибиотиками, гормонами, осложнение родовой деятельности (раннее отхождение околоплодных вод), а также позднее первичное прикладывание детей к груди матери — на 2—5-й день жизни. Возможно также внутриутробное заражение плода через околоплодные воды, а также через кровеносную и лимфатическую системы — при проникновении грибов через плаценту. Мацерация и микротравмы кожи и слизистых оболочек новорожденных во время пеленания и кормления, повышенная температура и влажность окружающей среды, перегревание ребенка, недостаточный гигиенический уход за ним, изменяя pH поверхности кожи и ее защитную водно-липидную мантию, способствуют проникновению дрожжеподобных грибов.

Не меньшее значение в патогенезе кандидоза имеют эндогенные факторы: гипо и авитаминозы, особенно B2, B6, PP, C, анемия, хроническое расстройство питания, эндокринные заболевания (чаще всего - сахарный диабет), нарушения липидного и солевого обмена, гиперкортицизм, тяжелые соматические болезни. У новорожденных и детей грудного возраста частые срыгивания,в результате которых кислое содержимое желудка попадает в полость рта, создают благоприятную среду для роста Candida.

Имеют значение также физиологическая недостаточность слюноотделения, слабая противодрожжевая активность лизоцима слюны и сниженная активность сывороточной фунгистазы крови, угнетающей жизнедеятельность дрожжевой флоры. Фактором риска в развитии кандидоза является использование для лечения различных заболеваний антибиотиков

широкого спектра действия, а также иммунодепрессантов, вызывающих дисбактериоз, снижающих иммунный ответ и неспецифическую резистентность организма грудного ребенка.

Существенную роль играют патогенность и вирулентность штамма дрожжеподобного гриба, а также взаимоотношения в системе паразит — хозяин. Электронно-микроскопическими исследованиями обнаружена кератолитическая активность C. Albicans. При ультраструктурном анализе выявлена способность взаимодействия грибов рода Candida с тканями макроорганизма. Грибы прикрепляются к поверхности эпителия слизистой оболочки и с помощью ферментных систем осуществляют инвазию.

Согласно современной клинической классификации дрожжевых поражений их подразделяют на **поверхностные кандидозы** кожи и слизистых оболочек, в том числе **онихии** и **паронихии**, **кандидамикиды** (левуриды), или аллергические проявления, и на **системный** (глубокий), или **висцеральный** кандидоз. В эту группу входит и **генерализованный хронический кандидоз.**

Интертригинозный кандидоз характеризуется поражением кожи больших и малых складок (подмышечные, пахово-бедренные, межъягодичные, шейные, заушные, пупочная). Появляются резко отграниченные участки гиперемии, образуются тонкостенные, быстро сливающиеся везикулы и пустулы, после вскрытия которых возникают эрозии красного цвета, мокнутие, а в дальнейшем - шелушение. Очаги красного цвета, поверхность их гладкая, блестящая, в центре - трещины и участки мацерированного эпидермиса серовато-белого цвета. Края очагов фестончатые с бордюром подрытого отслаивающегося эпидермиса, Вокруг основного очага имеются мелкие отсевные («дочерние») элементы в виде везикул, пустул, эрозий. Отмечается выраженный зуд. У детей грудного возраста следует проводить дифференциальный диагноз с себорейным дерматитом, десквамативной эритродермией Лейнера. Для этих дерматозов, как правило, кроме изменений

со стороны кожи, характерны частые срыгивания и диарея. При десквамативной эритродермии наблюдается тяжелое общее состояние ребенка, анемизация. Эксфолиативный дерматит Риттера отличается более массивным поражением кожи с наличием остатков пузырей, отслойкой эпидермиса (симптом Никольского) и тяжелым общим состоянием. Труднее отличить кандидоз от стрептококковой опрелости. Правильной постановке диагноза помогает наличие отсевных «дочерних элементов» по периферии очага кандидоза, сопутствующая молочница и обнаружение под микроскопом дрожжеподобных грибов.

Кандидоз гладкой кожи располагается вне складок и проявляется резко отграниченными эритематозно-сквамозными очагами с папуло-везикулезными, пустулезными, эрозивными элементами. По периферии присутствуют «дочерние» мелкие очаги. От интертригинозного кандидоза отличается менее выраженными экссудативными явлениями, отсутствием мокнутия и мацерации кожи.

Дрожжевой стоматит, **молочница** или **soor** (сухой) — самый распространенный кандидоз слизистых оболочек у новорожденных и грудных детей, преимущественно первых месяцев жизни. Обычно заболевают недоношенные или переношенные дети, рожденные ослабленными вследствие патологических родов, аспирации околоплодных вод. У новорожденных, родившихся от больных урогенитальным кандидозом, молочница развивается в 20 раз чаще, чем у детей здоровых матерей. На слизистой оболочке полости рта, в области десен, щек, неба, языка, миндалин появляются на гиперемированном фоне беловатого цвета точечные налеты, напоминающие зерна манной крупы. При слиянии этих элементов возникают легко снимающиеся крошковатые, напоминающие свернувшееся молоко, пленки или налеты, под которыми имеется мацерированная либо эрозированная, а иногда кровоточащая слизистая оболочка. Сосание груди у таких детей затруднительно.

Кандидозная ангина наблюдается обычно при длительном, а иногда нерациональном применении антибиотиков широкого спектра действия. Она нередко сочетается с проявлениями молочницы щек, десен, языка. В области миндалин, мягкого неба появляются беловатые налеты, напоминающие фолликулярную ангину, но без отечности окружающей ткани. Температура нормальная, общее состояние удовлетворительное.Явления интоксикации, регионарный лимфаденит и боль при глотании отсутствуют, что помогает дифференцировать данное заболевание от фолликулярной и дифтерийной ангин. При сифилитической ангине отмечаются осиплость голоса, а также специфические проявления на коже и слизистых оболочках, положительные серологические реакции крови.

Микотическая заеда (дрожжевая эрозия углов рта) возникает, как правило, при наличии молочницы на слизистой оболочке рта, но может появиться и самостоятельно, особенно если у грудного ребенка, обычно в весеннее время, развивается недостаточность рибофлавина или пиридоксина. В этом случае одновременно поражается красная кайма губ (хейлит). В углах рта появляется на инфильтрированном основании трещина или эрозия, окруженная бахромкой белесоватого, немного приподнятого эпидермиса.

Кандидозный вульвовагинит проявляется налетом беловатого цвета на гиперемированном фоне слизистой оболочки преддверия, влагалища, клитора. Отмечаются крошковатые выделения из влагалища. Ребенок становится беспокойным, капризным из-за сильного зуда и жжения, плачет при мочеиспускании (сопутствующий дрожжевой уретрит).Заражение новорожденных происходит обычно во время родов от больных урогенитальным кандидозом матерей, а также при недостаточном соблюдении гигиенического режима в родильном отделении. Фактором, способствующим заражению, является кислая среда секрета влагалища новорожденных и детей грудного возраста.

Кандидозный баланопостит характеризуется появлением крошковатых, творожистых налетов на коже крайней плоти и головки полового члена. Ребенок становится возбужденным и раздражительным, плохо спит из-за сильного зуда.

Дрожжевые паронихии и **онихии**. Поражение начинается с околоногтевых валиков, которые становятся отечными, инфильтрированными, болезненными. Ногтевая кожица (эпонихий) исчезает. Приподнимаясь над ногтевой пластинкой, валики имеют вид плоской арки. При надавливании на них выделяется капля густого гноя, содержащего элементы гриба. Постепенно воспалительные явления стихают и процесс переходит на ногтевую пластинку, которая становится тусклой, бугристой, коричневато-бурого цвета. Возникает поперечная исчерченность ногтя (вследствие нарушения кровообращения в ногтевом ложе), он постепенно истончается, крошится, а иногда легко отслаивается. Кандидозные паронихии необходимо дифференцировать от пиококковых, для которых характерны большее количество гнойного отделяемого, острое течение, наличие на коже пиококковых элементов.

Генерализованный хронический кандидоз (**гранулематозный хронический кандидоз, хронический слизисто-кожный кандидоз, эндокринно-кандидозный синдром, кандида-гранулема**) является наиболее тяжелой формой кандидоза.

Основную роль в развитии этой тяжелой, иногда пожизненно протекающей формы кандидоза играет первичный иммунодефицит в виде различных дефектов клеточного звена иммунитета, обусловленный врожденными изменениями в вилочковой железе. Врожденная неполноценность надпочечников и паращитовидных желез под влиянием различных интеркуррентных и инфекционных заболеваний, поражающих этих детей особенно часто (в связи с недостаточностью защитных механизмов), постепенно приводит к 4-15 годам жизни к формированию полигландулярной

недостаточности. У таких больных выявляются сахарный диабет, аддисонизм, тетания, аменорея и др. Имеют значение также некоторые особенности клетки дрожжеподобного гриба. Электронно-микроскопическими исследованиями при этой форме кандидоза выявлены высокие адаптационные свойства возбудителя, а также выраженное повреждающее воздействие его на клетки организма хозяина. Это обусловлено возникновением у псевдомицелиальной формы гриба неизвестного ранее перфоративного органа, что и объясняет особенности инвазии.Заболевание начинается чаще всего уже в период новорожденности, вначале носит поверхностный характер по типу кандидоза слизистых оболочек и кожи. Обычно развивается на фоне лечения ребенка большими дозами антибиотиков по поводу самых разнообразных заболеваний (пневмонии, ОРВИ, кишечные инфекции, множественные абсцессы, флегмоны, пупочный сепсис). После 6 месяцев жизни, наряду с признаками генерализации заболевания (поражение ногтей, зубов, висцеральных органов), появляются инфильтрированные эритематозно-сквамозные высыпания с резкими полициклическими краями, располагающиеся на волосистой части головы, туловище, конечностях и лице. К концу первого года жизни (иногда несколько позднее) возникают бугорковые элементы, или гранулемы. Эти элементы, сливаясь друг с другом, образуют местами инфильтрированные бляшки буровато-красного цвета с папилломатозными разрастаниями на поверхности. Серозно-гнойное отделяемое засыхает в тонкие либо массивные, слоистые корки серовато-желтого цвета, при попытке удаления которых (например, после мазевого компресса) отмечается резко выраженная кровоточивость. На внутренней стороне удаленных корок заметно множество «шипиков». В области лица и волосистой части головы эти массивные корки становятся иногда довольно плотными и, резко выступая над уровнем кожи в виде «рогов», придают больным своеобразный вид. У многих больных очень рано развивается кандидозный кариес, что приводит к быстрому и полному разрушению зубов.

Постепенно на всех пальцах рук и ног развиваются паронихии и онихии. При лабораторном исследовании с очагов поражения гладкой кожи, слизистых оболочек рта и половых органов, ногтевых пластинок, обломков разрушенных зубов, а также в моче и кале обнаруживаются множественные нити мицелия, а при посеве - рост дрожжевых грибов рода Candida, чаще всего C. albicans. Результаты серологических реакций с дрожжевыми антигенами у таких больных всегда положительные.

Дети, страдающие хроническим генерализованным (гранулематозным) кандидозом, как правило, отстают в физическом развитии, питание их понижено. У них наблюдаются увеличение печени и селезенки, понос, рецидивирующие бронхиты, стафилококковые и бактериально-кандидозные пневмонии, нередко с бронхоэктазами, множественные абсцессы, отиты, конъюнктивиты, блефариты. Нередко возникают эпилептиформные припадки из-за нарушения минерального обмена (недостаточный уровень в крови кальция и калия) в связи с гипофункцией паращитовидных желез. Периодически повышается температура до 38-39 °С. Характерны гипохромная анемия, лейкоцитоз, иногда лейкопения, высокая СОЭ и другие признаки сепсиса.

Заболевание отличается длительным, упорным, рецидивирующим течением с обострениями и ремиссиями. Обострения возникают чаще всего в связи с перенесенными инфекционными заболеваниями, травмами, неадекватной медикаментозной терапией, особенно с использованием антибиотиков, глюкокортикоидов, цитостатиков.

Прогноз неблагоприятный. До последнего времени считалось, что летальный исход связан с висцеральным кандидозом, при котором поражаются любые органы и системы - желудочно-кишечный тракт, органы дыхания, мочевыводящая система. В конечном итоге развивается кандидасепсис, от которого больной и погибает. Однако на основании анализа современных знаний о патогенезе и особенностях течения этой болезни приходят к выводу,

что до 30% детей погибает из-за присоединившихся инфекционных заболеваний, эндокринных кризов в связи с истощением адаптационно-защитных механизмов, а не от генерализации грибов во внутренних органах, как считали ранее.

Лечение детей грудного возраста, болеющих любой формой кандидоза, осуществляется с учетом патогенетических факторов и общего состояния ребенка. Прежде всего, если позволяет состояние больного, немедленно отменяют антибиотики, глюкокортикоиды или цитостатики либо заменяют их другими препаратами. При выявлении сопутствующих заболеваний, в частности эндокринных (сахарный диабет, гипокортицизм), нужно проводить соответствующее лечение. Особенно важно обращать внимание на питание ребенка и кормящей его матери. Необходимо стремиться сохранить естественное вскармливание. Диета матери, а также ребенка второго полугодия жизни, когда он получает уже прикорм, должна быть богата белками и витаминами с ограничением сладостей .Существенное значение имеет общеукрепляющая и стимулирующая терапия: антигистаминные средства, препараты кальция, тиосульфат натрия, гемотерапия, антистафилококковый гамма-глобулин, витамины А, С, комплекса В (рибофлавин, пиридоксин, никотиновая кислота), токоферола ацетат. Выраженное антифунгальное действие оказывают антибиотики (нистатин, натриевая соль леворина, амфотерицинВ, амфоглюкамин и др.), которые должны использоваться как при поверхностных распространенных, так и при системных формах кандидоза. Нистатин применяется в таблетках по 100 000-125 000 ЕД 3-4 раза в сутки, которые измельчают до порошка и растворяют в молоке или воде, Курс лечения—4 недели, перерыв между курсами — 2-3 недели. Леворина натриевую соль у детей грудного возраста удобнее применять в виде суспензии, которую готовят из порошка. К содержимому флакона с порошком (2 000 000 или 4 000 000 ЕД) добавляют холодную кипяченую воду до метки на флаконе, смесь

хорошо взбалтывают. Одна чайная ложка суспензии содержит 100 000 ЕД, а в 3 каплях — 2000 ЕД. Препарат дают из расчета 25 000 ЕД на 1 кг массы в сутки — детям до 2-летнего возраста. Курс лечения — от 7 до 12 дней, перерыв между курсами — 5-7 дней. При хроническом течении кандидозов, особенно при генерализованной гранулематозной форме, приходится назначать несколько, а иногда и много курсов терапии (до 15-20), чередуя препараты в каждом следующем курсе.Не рекомендуется внутривенное применение амфотерицина в детской практике, а тем более у детей грудного возраста, из-за плохой переносимости и очень высокой токсичности.Амфоглюкамин является производным амфотерицина В и по спектру противокандидозного действия соответствует ему, но лучше переносится и эффективен при приеме внутрь. Весьма активен при кандидозе желчевыводящих путей и кишечника. Препарат назначают детям в возрасте до 2 лет по 1/4 таблетки (25 000 ЕД) 2 раза в день после еды. Курс лечения при поверхностных и локализованных кандидозах составляет 10-14 дней, а при распространенных хронических и системных формах — 3-4 недели. При необходимости и при отсутствии побочных явлений (тошнота, рвота, озноб, нарушения электролитного состава крови) курс лечения повторяют после 7-дневного перерыва. Препарат обладает нефротоксическим действием, противопоказан при сахарном диабете и заболеваниях кроветворной системы.

В последние годы при хроническом генерализованном (гранулематозном) кандидозе, хроническом кандидозе кожи и слизистых оболочек нашел применение кетоконазол- (низорал) - производное имидазола, обладающий широким противогрибковым спектром действия и значительной активностью invitro и invivo. Быстро всасываясь из желудка, препарат достигает высоких концентраций в крови, что и объясняет его хороший терапевтический эффект. Предполагается, что существует синергизм между кетоконазолом и фагоцитами, ибо препарат усиливает проницаемость клеточной стенки грибков,

изменяя клеточную мембрану. В результате этого лейкоциты и макрофаги хозяина легче фагоцитируют дрожжевые грибы. Кетоконазол применяют внутрь в таблетках, содержащих 200 мг. Дети грудного возраста получают 1/4 таблетки (50 мг) один раз в сутки натощак. Длительность лечения при хроническом генерализованном (гранулематозном) кандидозе — до 12-15 месяцев в зависимости от выраженности и распространенности процесса. При лечении кетоконазолом возможны побочные явления, среди которых чаще наблюдаются тошнота и рвота, боли в животе, понос, головная боль, сонливость, высыпания на коже, зуд, повышение уровня билирубина, калия в сыворотке крови, тромбоцитопения, лейкопения. Препарат обладает гепатотоксичностью. Она проявляется с частотой 1:10 000 и обусловлена включением метаболитов низорала в синтез печеночных ферментов (ускоряя или замедляя его). Поэтому при лечении низоралом необходим строгий клинико-лабораторный контроль зафункциональным состоянием печени с обязательным исследованием билирубина и печеночных ферментов 1-2 раза в месяц.

Специфическую иммунотерапию в виде поливалентной или моновалентной кандидавакцины, либо аутовакцины у детей грудного возраста применять нецелесообразно. В последние годы при лечении различных клинических разновидностей кандидоза применяются дифлюкан – представитель нового класса триазольных противогрибковых средств, являющихся селективным ингибитором синтеза стеролов в клетках грибов. Выпускается в капсулах по 50, 100 и 150 мг. Режим дозирования зависит тяжести течения заболевания.

Особую трудность представляет терапия больных хроническим генерализованным (гранулематозным) кандидозом, которые подлежат также тщательному эндокринологическому обследованию с последующей коррекцией выявленных нарушений. Кроме этиотропной терапии, необходимо массивное патогенетическое лечение с назначением препаратов калия, кальция, железа (феррум Лек, железа глицерофосфат и лактат), вливаний гемодеза,

полиглюкина. Необходимо систематическое проведение курсов гамма-глобулина антистафилококкового либо антигриппозного по 6-12 инъекций 2 раза в неделю (через 2-3 дня), витаминотерапии (A, C, D, E, PP. комплекса B) в течение 2 месяцев с перерывами в 1-2 мес.

Наружная терапия играет важную роль при всех формах кандидоза у детей. Необходимым условием успешной терапии кандидоза полости рта (молочницы) у новорожденных является очищение рта ребенка после кормления от остатков молока 2-3 глотками воды. После этого следует смазывать слизистую оболочку (после каждого кормления) 1-2% водным раствором какого-либо анилинового красителя. Эффективно также смазывание 10% раствором буры в глицерине, 1% водным раствором перекиси водорода, 5% водными взвесями нистатина и леворина: 5-6 раз в день в промежутках между кормлениями ребенка. Такая же обработка слизистых оболочек проводится 4-5 раз в день и при поражении половых органов у девочек и мальчиков. Во избежание раздражения слизистых оболочек нельзя у грудных детей использовать спиртовые растворы анилиновых красителей. Дрожжевые заеды смазывают, кроме анилиновых красителей, 3-5% раствором серебра нитрата 2-3 раза в день.

При мокнутии и мацерации в области пахово-бедренных, перианальных складок назначают примочки с 2% водным раствором танина и цинковую пасту. Весьма эффективны при подобных поражениях у новорожденных детей примочки с 1% водным раствором викасола с последующим смазыванием очагов поражения цинковой пастой с 10% викасола. 100% результат излечения был получен через 7-8 дней. При кандидозах складок нужно также использовать 1-2% водные растворы анилиновых красителей с последующим смазыванием мазями: нистатиновой (содержит в 1 г основы 100000 ЕД нистатина), или левориновой (500 000 ЕД нистатина на 1 г основы), либо микогептиновой (15 мг в 1 г основы). При поражении гладкой кожи используются 1-2% спиртовой

раствор анилиновых красителей и те же мази. Эффективны также пасты и мази, в состав которых входят сера, деготь, нафталан в 1-2% концентрации.

При всех разновидностях кандидозных поражений, включая паронихии и хронический генерализованный (гранулематозный) кандидоз, эффективны смазывания и втирания 1% крема или 1% раствора клотримазола (канестен) 2-3 раза в сутки в течение 3-4 недель и более, а также 2% мази миконазол. При поражениях кожи и ногтей, сопровождающихся значительными воспалительными явлениями, эффективна мазь микозолон (содержит антифунгальное средство миконазол и противовоспалительный кортикостероид деперзолон), которую наносят 1-2 раза в день на пораженную поверхность в течение 2-6 нед. Мазь амфотерицина В при кандидозе кожи и слизистых оболочек (осторожно!) накладывают тонким слоем 2-4 раза в день в течение 8-12 дней.

Для лечения слизистых оболочек, кожи, онихий и паронихий применяется также 0,5-1% декаминовая мазь, которую втирают в очаги поражения 1-2 раза в день. Эта мазь хорошо переносится, не вызывает раздражения, но быстро инактивируется при пользовании мы

Профилактика кандидозов. Необходимы не только осмотры, но и проведение микологических (бактериологических) обследований беременных и рожениц, особенно входящих в группу риска (иммунная недостаточность, заболевания эндокринной системы, заболевания бронхов, легких, желудочно-кишечного тракта и других внутренних органов, работа на пищевых, кондитерских предприятиях и там, где применяется техническое использование дрожжеподобных грибов) для выявления кандидоза половых органов, слизистых оболочек полости рта и кандиданосительства. При наличии очагов кандидаинфекции либо кандиданосительства нужно применять соответствующее лечение. С целью предупреждения у этих женщин реинфекции кандидоза необходимо микологическое обследование, а при

показаниях — лечение их половых партнеров. Детям первых дней жизни, матери которых страдают кандиданосительством, а также недоношенным, переношенным, родившимся при преждевременном разрыве плодного пузыря следует проводить профилактическую обработку слизистой оболочки полости рта нистатином. Необходимы изоляция детей, больных кандидозом, пеленание их в индивидуальных кроватках, тщательное мытье и дезинфекция рук персонала перед кормлением и туалетом каждого ребенка.В детских палатах должны строго соблюдаться правила санитарно-гигиенического режима: контроль за предметами ухода, инструментарием, бельем; обработка и длительное кипячение сосок, дезинфекция помещений. Требуется осмотр медицинского персонала родильных домов и отделений для недоношенных детей.

Необходима санитарно-просветительная работа среди беременных и матерей (беседы, лекции, памятки) по ознакомлению их с принципами профилактики кандидоза и правилами ухода за ребенком.

Заключение

Представленные в учебном пособии данные свидетельствуют о том, что микозы в настоящее являются одними из наиболее распространенных заболеваний человека. Вместе с тем в группу микозов входят как чрезвычайно контагиозные дерматозы, так и заболевания довольно редко передающиеся при бытовом контакте.

Перечень вопросов для самостоятельной подготовки

1. Что такое кандидозы. Классификация кандидозов.
2. Назовите наиболее частого возбудителя кандидозных поражений, источник инфекции, пути инфицирования.
3. Патогенез кандидоза.
4. Принципы диагностики кандидоза. Назовите средства, применяемые для лечения кандидозов.

5. С какими заболеваниями проводится дифференциальный диагноз кандидозных поражений.

Тестовый контроль

1. Укажите препараты для местного лечения кандидоза

а. пимафукорт

б. кандибене

в. канестен

г. экалин

д. кандид

2. Укажите препараты для системного лечения кандидоза:

а. нистатин

б. амфоглюкамин

в. леворин

г. микогептин

д. амфотерицин-В

3. Укажите, какие внутренние органы поражаются при кандидозе

а. пищевод

б. легкие

в. почки

г. мозг

д. кишечник

4. Укажите методы лабораторной диагностики кандидоза

а. исследование нативных препаратов

б. бактериологическая диагностика на питательной среде Сабуро

в. микроскопия по Грамму

г. серологическая диагностика

д. исследование мазков окрашенных по Романовскому-Гимзе

5.Укажите клинические формы кандидоза слизистых оболочек полости рта

а. дрожжевой стоматит

б. кариес зубов

в. микотический глоссит

г. хронический генерализованный кандидоз

д. микотический хейлит

6.Укажите клинические признаки урогенитального кандидоза у мужчин

а. поражениемежъягодичных складок

б. баланит

в. поражение бедрено-мошоночных складок

г. простатит

д. поражение паховых складок

7. Укажите признаки урогенитального кандидоза у девочек

а. поражение кожи наружных половых органов

б. вульвит

в. вагинит

г. уретрит

д. цистит

8. Укажите клинические формы кандидоза ногтевых пластино**к**

а. поражение пальцев кистей

б. возникновение паронихии

в. исчезновение ногтевой кожицы

г. тусклость ногтевой пластинки

д. поперечные бороздки на ногтевую пластинку

9. С какими заболеваниями необходимо дифференцировать интертригинозный кандидоз

а. интертригинозный псориаз

б. красный плоский лишай

в. стрептодермия

г. атопический дерматит

д. паховая эпидермофития

Ответы

1. а, в, д,
2. а, в, д,
3. а, б, д,
4. а, г, д,
5. а, в, д,
6. б, г,
7. а, б, в,
8. б, в, г, д,
9. а, в, д,

Ситуационные задачи

Задача № 1. У ребёнка 1,5 лет в области пахово-бедренных складок эритематозно-отёчные очаги с чёткими фестончатыми краями, окаймлены венчиком отслаивающегося эпидермиса. Поверхность очагов эрозирована, отмечается мокнутие. Вокруг очагов имеются дочерние отсевы в виде мелких пузырьков и пустул.

1. Ваш предположительный диагноз.
2. Укажите факторы, предрасполагающие к развитию заболевания.
3. Проведите дифференциальный диагноз данного заболевания.
4. Тактика лечения больных кандидозом.

Задача № 2. У мальчика 12 лет, наблюдается отёк, гиперемия ногтевых валиков пальцев кисти, отсутствует ногтевая кожица. При надавливании на поражённые валики отмечается болезненность, выделяется скудный беловато-жёлтый гной. Ногтевые пластины буровато – коричневого цвета, боковые поверхности ногтей деформированы, свободный край не поражён.

1. Ваш предположительный диагноз.
2. Как подтвердить диагноз.
3. Проведите дифференциальный диагноз заболевания.
4. Тактика лечения.

Задача № 3. У ребёнка 3 месяцев при осмотре полости рта на слизистых оболочках, языке обнаружен белесоватый “творожистый” налёт, при удалении которого выявляются эрозии.

1. Ваш предположительный диагноз.
2. Тактика лечения.
3. Профилактика данного заболевания.

Задача № 4. Мальчик 4 лет жалуется на болезненность при открывании рта. При осмотре в углах рта отмечаются трещины, кожа вокруг воспалена, мацерирована, покрыта белым, легко снимающимся налётом.

1. Ваш предположительный диагноз.
2. Как подтвердить диагноз.
3. Дифференциальный диагноз данного заболевания.
4. Тактика лечения.

Задача № 5. Девочка 5 лет жалуется на зуд, жжение в области половых губ, усиливающихся при мочеиспускании. При осмотре: слизистые оболочки вульвы отёчны, гиперемированы, покрыты беловатым налётом.

1. Ваш предположительный диагноз.
2. Пути возможно инфицирования.
3. Как подтвердить диагноз.
4. Тактика лечения.

Задача №6.У подростка между 3 и 4 пальцами правой кисти очаг мацерации, окаймлен отслоившимся ободком эпидермиса, кожа вокруг отёчна, гиперемирована.

1. Ваш предположительный диагноз.
2. Как подтвердить диагноз.
3. Проведите дифференциальный диагноз заболевания.
4. Тактика лечения.

Список рекомендуемой литературы

Короткий Н.Г., Шарова Н.М. Кожные и венерические болезни, Мед. Инф. Агенство.2007, 333 с.

Сергеев А.Ю., Сергеев Ю.В. Грибковые инфекции. Руководство для врачей. «Бином», 2003, 430 с.

Стручкова В.Н. Грибковые заболевания. Современный взгляд на лечение и профилактику. СПб, »Весь», 2006, 160 с.

Томас П. Хэбис Кожные болезни. Диагностика и лечение, М., 2006, «Медпресс-информ», с. 671

Иванов О.Л. Кожные и венерические болезни, М., «Шико», 2002, 480 с.

Файл Т.Диагностика и антимикробная терапия инфекций кожи и мягких тканей: ЛекцияКлиническая микробиология и антимикробная химиотерапия. - 2003. - Том 5,N 2 . - С. 119-125.

ПАРАЗИТАРНЫЕ ЗАБОЛЕВАНИЯ

Раздел №2 - «Дерматозы инфекционной этиологии».

Клиническое практическое занятие № 3 – «Дерматозы паразитарной этиологии».

Цель занятия: Формирование знаний основных механизмов развития дерматозов паразитарной этиологии, особенностей их клинического течения, и развитие навыков по вопросам диагностики, дифференциальной диагностики и лечения этой группы инфекционных дерматозов.

Задачи занятия:

1. Сформировать знания по этиологии и патогенезу дерматозов паразитарной этиологии, триггерным факторам, способствующим их развитию, путям заражения
2. Обучить определению основных клинических проявлений дерматозов паразитарной этиологии
3. Обучить принципам диагностики и дифференциальной диагностики дерматозов паразитарной этиологии
4. Сформировать навык адекватного заболеванию назначения комплекса методов обследования и интерпретации результатов полученных исследований.
5. Обучить алгоритму лечебных мероприятий при дерматозах паразитарной этиологии исходя из данных анамнеза и клинической симптоматики заболевания.
6. Научить основным принципам профилактики дерматозов паразитарной этиологии
7. Развить навык коммуникативного общения с коллегами и пациентами
8. Стимулировать студента к изучению профессиональной литературы по заданной теме.

Студент должен знать:

9. Этиологию, патогенез дерматозов паразитарной этиологии, основные пути заражения ими человека

10. Особенности клинического течения дерматозов паразитарной этиологии
11. диагностику и дифференциальную диагностику дерматозов паразитарной этиологии
12. основные принципы лечения дерматозов паразитарной этиологии, их профилактику

Студент должен уметь:

11. собрать анамнез
12. дать определение и описать первичные и вторичные элементы при дерматозах паразитарной этиологии
13. дать анализ проведенным лабораторным исследованиям
14. поставить клинический диагноз
15. назначить лечение дерматозов паразитарной этиологии

Методика обследования больных с паразитарными заболеваниями кожи:

1. **Сбор анамнестических данных и жалоб:**
   1.1. Контакт с больным или переносчиком.
   1.2. Посещение общественных мест (бассейн, сауна, спортивный зал), использование предметов гигиены, одежды, постельного белья.
   1.3. При чесотке зуд в вечернее и ночное время.
2. **Оценка дерматологического статуса:**

   2.1 Основной жалобой пациентов при паразитарных дерматозах является зуд. Для больных педикулезом характерен зуд в области волосистой части головы, лобка, нижней части живота, бедер. Сильный зуд способствует появлению расчесов и вторичного инфицирования, которое приводит к увеличению регионарных лимфатических узлов и распространению инфекции. У пациентов с чесоткой отмечается зуд в вечернее и ночное время, приводящий к нарушениям сна и нервно-психическому возбуждению. Основным клиническим признаком чесотки является

наличие чесоточных ходом и высыпаний вне ходов. Чесоточные ходы представлены в виде линий грязно-серого цвета длиной 5-7 мм, сопровождаемых везикулярными папулезными и пузырными элементами. Наиболее типичной локализацией является кожа сгибательной поверхности лучезапястных суставов, межпальцевые промежутки, боковые поверхности кистей и стоп, область живота, наружных половых органов и ягодиц. При чесотке нередко наблюдается присоединение вторичной инфекции на фоне зуда и расчесов.

2.2. Характерные клинические симптомы: симптом Арди (пустулы и гнойные корочки в области локтевых отростков), симптом Горчакова (геморрагические корочки в области локтевых отростков) симптом Михаэлиса (гнойные и геморрагические корочки в области крестца и межъягодичной складки), симптом Сезари (пальпаторное обнаружение чесоточного хода).

3. **Инструментальные обследования:**

Тщательный осмотр под лампой-лупой, выявление чесоточных ходов (метод прокрашивания чесоточных ходов, метод масляной витропрессии), извлечение клеща иглой, соскоб с использованием молочной кислоты, дерматоскопия.

4. **Дифференциальная диагностика:**

псевдосаркоптоз, контактный аллергический дерматит, крапивница, токсикодермии, крысиный клещевой дерматит, флеботодермии, дисгидротическая экзема, атопический дерматит, кожный зуд, пиодермия затылочной области, импетиго, дерматоз беременных, у детей - с почесухой, ветряной оспой и др.

ЧЕСОТКА

Чесотка является самым распространенным паразитарным заболеванием кожи. Увеличение числа больных чесоткой обычно сопровождает войны, стихийные бедствия, социальные потрясения, что обусловлено миграцией населения. Неконтролируемой миграции населения способствуют также широкое развитие национального и международного туризма, коммерческие иделовые поездки в различные регионы страны и за рубеж.

Чесотка (scabies) вызывается чесоточным клещем Sarcoptes scabiei. Для чесоточных клещей характерен половой диморфизм - отличие в морфологическом строении самок и самцов. Основная функция самцов - оплодотворение. Они вдвое меньше самок, размер которых 0,25-0,35 мм. По типу паразитизма чесоточные клещи являются постоянными паразитами, большую часть жизни проводящими в коже хозяина, где самка откладывает яйца. Лишь на короткий период спаривания и расселения самки и самцы нового поколения выходят на поверхность кожи. Дочерние самки мигрируют на кисти, запястья и стопы, внедряются в кожу и сразу начинают прокладывать ходы и класть яйца. Суточная плодовитость самки -1-2 яйца, общая - до 50 яиц. Плодовитость чесоточных клещей колеблется посезонно. Наибольшее число яиц самки откладывают в сентябре-декабре. Это совпадает с ростом заболеваемости чесоткой в это время года. Преимущественная локализация чесоточных ходов наблюдается на участках кожи с самой большой толщиной рогового слоя относительно остальных слоев эпидермиса - кисти, запястья и стопы. Кисти, являющиеся местами излюбленной локализации самок чесоточного клеща, называют "зеркалом чесотки".

Для чесоточных клещей характерен строгий суточный ритм активности. Днем самка находится в состоянии покоя. Вечером и в первую половину ночи она прогрызает ход в эпидермисе и откладывает яйца. Выявленный суточный ритм активности имеет большое практическое значение. Он объясняет усиление зуда вечером, преобладание прямого пути заражения при контакте в постели в вечернее

и ночное время, эффективность назначения противочесоточных препаратов на ночь.

Чесотка характеризуется как облигатный антропоноз, т.е. заболевание передается от больного человека здоровому. Семейный очаг является ведущим в эпидемиологии чесотки, так как семья представляет наиболее контактную, многочисленную форму объединения людей в обществе с возможностью прямого пути передачи возбудителя в ночное время при тесном телесном контакте, чаще в постели. По данным эпидемиологического анамнеза, в подавляющем большинстве случаев возбудитель вносится в семью одним из ее членов, реже - родственником или знакомым, не живущим в семье. Более половины первоисточников семейного очага составляет возрастная группа от 17 до 35 лет, по семейному положению - дети разного возраста и мужья. Их заражение во всех случаях происходит прямым путем, в том числе у половины - при половом контакте. В расширении очага ведущую роль играет прямой путь передачи инфекции. Существует также непрямой путь заражения - через предметы обихода, постельные принадлежности и т.п., однако в семье он реализуется редко. Заболеваемость чесоткой в семье зависит от возраста детей - чем они младше, тем она выше.

Другой значительный очаг инфекции - организованные коллективы. Это люди с общими спальнями в интернатах, детских домах, общежитиях, тюрьмах, лечебных учреждениях и т.п. Коллективы, члены которых общаются только в дневное время (группы в детских дошкольных учреждениях, классы в средних и высших учебных заведениях, трудовые коллективы), эпидемиологической опасности, как правило, не представляют.

Внеочаговые случаи заражения чесоткой в банях, поездах, гостиницах в настоящее время довольно редки. Для чесотки свойственны группы риска. Наибольшая заболеваемость (до 25%) приходится на лиц юношеского возраста.

Инкубационный период в случае заражения самками практически отсутствует, так как внедрившаяся самка обычно сразу начинает прогрызать ход и откладывать яйца; при заражении личинками он соответствует примерно двум неделям.

Кожный зуд - характерный симптом чесотки. Время его появления и интенсивность индивидуальны у каждого больного. Нередки случаи, когда при наличии чесоточных ходов больные не жалуются на зуд. Основная точка зрения на природу зуда - это результат сенсибилизации организма больного к клещу и продуктам его жизнедеятельности (фекалии, оральный секрет, изливаемый при образовании хода, секрет желез яйцевода). Зуд является фактором, подавляющим численность популяции и поддерживающим ее на определенном уровне без летального исхода. Регулярное применение внутрь и наружно противозудных препаратов (часто – в результате диагностической ошибки)снижает интенсивность зуда и приводит к быстрому нарастанию числа ходов, способствуя возникновению норвежской чесотки.

Высыпания при чесотке обусловлены деятельностью клеща, аллергической реакцией организма на воздействие возбудителя и продукты его жизнедеятельности, а также пиогенной флорой. Основными клиническими симптомами чесотки являются чесоточные ходы, типичная локализация которых - кисти, запястья, стопы, локти. Полиморфные высыпания вне ходов локализуются на кистях и стопах в непосредственной близости от ходов, а также на переднебоковой поверхности тела, половых органах у мужчин, ягодицах, в капиллярной области, молочных железах у женщин.

Клинические разновидности чесотки.

Преобладает **типичная** чесотка. Для нее характерно наличие чесоточных ходов, фолликулярных папул и везикул. Чесотка без ходов встречается редко и возникает при заражении личинками, для превращения которых во взрослых самок, способных прокладывать ходы и откладывать яйца необходимо 2 недели.

Норвежская чесотка возникает при устранении зуда, как защитной реакции организма человека на беспрепятственное размножение чесоточных клещей. Она наблюдается на фоне иммунодефицитов и иммуносупрессивных состояний, при длительном приеме гормональных препаратов, нарушении периферической чувствительности (проказа, сирингомиелия, параличи, спинная сухотка), конституциональных аномалиях ороговения, у больных СПИДом. Основными симптомами заболевания являются массивные корки, чесоточные ходы, полиморфные высыпания (папулы, везикулы, пустулы) и эритродермия.

Чесотка "чистоплотных" или чесотка "инкогнито" выявляется у лиц, часто моющихся в быту или по роду своей производственной деятельности. При этом большая часть популяции чесоточного клеща механически удаляется с тела больного. Клиника заболевания соответствует типичной чесотке при минимальной выраженности проявлений.

Для всех разновидностей чесотки характерно отсутствие эффекта от лечения антигистаминными, десенсибилизирующими средствами внутрь; противовоспалительными, в том числе кортикостероидными, мазями наружно.
Дифференциальную диагностику чесотки проводят с пруриго, при котором патологический процесс локализуется преимущественно на разгибательных поверхностях конечностей, отсутствует парность расположения элементов, на поверхности папул выявляются кровянистые корочки.

Лечение чесотки направлено на уничтожение возбудителя с помощью акарицидных препаратов. Арсенал их значителен. В нашей стране используют серную мазь, бензилбензоат, спрегаль, медифокс (табл.7).

Таблица 7. Противочесоточные препараты

Противопедикулезные препараты		
Торговое название	Состав	Форма выпуска
Бензилбензоата мазь	Бензилбензоат медицинский	Эмульсия 10, 20% 50, 100, 150, 200 г. Мазь 10, 20% - 25, 30 г.
Мефидокс	Перметрин 5%	Флакон 24 мл
Спрегаль	Эсдепаллетрина 66 мг Пиперонилабутоксид 531 мг	Аэрозоль для наружного применения, баллон 152 г
Серная мазь	Сера осажденная	Мазь 10%, 20%, 33%

Общие принципы лечения больных чесоткой:

1. Лечение больных, выявленных в одном очаге, должно проводиться одновременно.
2. Втирание противочесоточных препаратов у детей до 3 лет проводится в весь кожный покров, у остальных больных исключение составляют лицо и волосистая часть головы.
3. Втирание любого препарата осуществляется только руками, что обусловлено высокой численностью чесоточных ходов на кистях.
4. Лечение необходимо проводить в вечернее время, что связано с ночной активностью возбудителя.
5. Лечение беременных лучше проводить бензилбензоатом; спрегалем.
6. В условиях жаркого климата и летом лучше использовать спрегаль и медифокс.
7. Мытье больного рекомендуется проводить перед началом и по окончании курса лечения, при необходимости больной может смывать препарат каждое

утро, при этом экспозиция его на коже должна быть не менее 12 часов, включая весь ночной период.

8. Смена нательного и постельного белья проводится по окончании курса терапии.

9. Опыт показывает, что при чесотке не бывает рецидивов. причинами возобновления заболевания являются реинвазия от непролеченных контактных лиц в очаге или вне его, недолеченность больного в связи с несоблюдением схем лечения, частичная обработка кожного покрова, сокращение продолжительности курса терапии.

Серная мазь – один из самых распространенных препаратов для лечения чесотки. Для взрослых оптимальна 33 % концентрация, для детей –15 %. Мазь наносят на весь кожный покров ежедневно на ночь в течение 5-7 дней. На шестой или восьмой день больной моется и меняет нательное и постельное белье.

Бензилбензоат в медицинской практике используют в виде различных лекарственных форм, приготовленных extempore или промышленным путем. В нашей стране это водно-мыльная суспензия и эмульсионная мазь, за рубежом - мыльно-спиртовые растворы, масляные взвеси, водные растворы с добавлением ДДТ и анестезина. Экспериментально доказано, что после однократной обработки бензилбензоатом гибнут все активные стадии клеща. Устойчивыми к препарату являются сформированные личинки в яйцевых оболочках. С учетом максимального срока пребывания их в яйце (58 часов) предложена этиологически обоснованная схема лечения бензилбензоатом - 10% (детям) и 20% (взрослым) водно-мыльную суспензию или мазь тщательно втирают руками один раз в день на ночь в первый и четвертый дни курса. Мытье и смену нательного и постельного белья рекомендуют на 5-й день. Второй и третий дни курса с успехом используют для лечения сопутствующих чесотке осложнений. Для гибели активных стадий клещей и эмбрионов достаточно 8-10-часовой экспозиции препарата. В связи с этим утром больным можно помыться.

Спрегаль - один из современных препаратов, предложенных для лечения чесотки. Действующим началом является эсдепалетрин - нейротоксический яд для насекомых, нарушающий катионный обмен мембран нервных клеток. Второй компонент - пиперонилбутоксид - усиливает действие эсдепалетрина. Лечение начинают вечером, в 18-19 часов, чтобы препарат действовал в течение ночи. После нанесения препарата не следует мыться. Опрыскивают всю поверхность тела, кроме головы и лица, с расстояния 20-30 см от поверхности кожи. Препарат вначале наносят на туловище, а потом на конечности, не оставляя необработанным ни одного участка тела (обработанные участки начинают лосниться). Особенно тщательно препарат наносят между пальцами рук, ног, в области подмышек, промежности, на все сгибы и пораженные участки и оставляют на коже на 12ч. Через 12ч необходимо тщательно вымыться с мылом и вытереться. Как правило, однократного применения спрегаля достаточно. Однако необходимо иметь в виду, что даже в случае эффективности проведенного лечения, зуд и другие симптомы могут наблюдаться еще 8-10 дней. Если по истечении этого срока симптомы сохраняются, можно нанести препарат повторно. При возникновении вторичного инфицирования (импетиго) перед применением спрегаля необходимо вылечить импетиго. Если чесотка сопровождается экземой, за 24 ч до применения спрегаля следует смазать пораженную поверхность глюкокортикоидной мазью. При лечении детей и новорожденных во время распыления препарата необходимо закрыть им нос и рот салфеткой; в случае смены пеленок необходимо заново обработать всю зону ягодиц. При локализации расчесов на лице их обрабатывают ватным тампоном, смоченным Спрегалем.

Медифокс представляет собой 5% концентрат синтетического пиретроидаперметрина в спирте и касторовом масле. Обладает выраженным акарицидным действием. Применяется для лечения чесотки у взрослых. Используется наружно в виде свежеприготовленной 0,4% водной эмульсии. Для этого 8 мл 5% раствора фабричной расфасовки необходимо добавить к 100 мл воды

комнатной температуры. Втирание проводится 1 раз в день на ночь в течение 3 дней. Срок годности приготовленной 0,4% рабочей эмульсии 8 ч.

Профилактика чесотки включает активное выявление больных, установление очагов чесотки и работа по их ликвидации, выявление источника заражения, контактных лиц и их профилактическое лечение, правильную регистрацию и диспансеризацию больных чесоткой, установление критерия излечения, организацию и проведение текущей дезинфекции.

Перечень вопросов для самостоятельной подготовки

1.Назовите основные морфобиологические свойства чесоточного клеща

2.Опишите клиническую картину различных вариантов течения чесотки

3.Проведите дифференциальную диагностику чесотки с другими дерматозами

4.Назовите методы лечения и профилактики чесотки

Тестовый контроль

1. Перечислите симптомы характерные для чесотки

а. зуд в вечернее и ночное время

б. папуло-везикулы

в. чесоточные ходы

г. излюбленная локализация

д. выявление чесоточного клеща

2. Перечислите заболевания, с которыми необходимо дифференцировать чесотку

а. дисгидроз кистей

б. псориаз

в. почесуха

г. педикулез

д. пиодермия

3. Особенности клинического течения чесотки у детей

а. поражение волосистой части головы

б. распространенность патологического процесса

в. преобладание экссудативного компонента

г. поражение ногтевых пластинок

д. осложнение пиодермией

4. Какие препараты применяются при лечении чесотки

а. бензилбензоат

б. мазь Вилькинсона

в. серная мазь

г. спрегаль

д. метод лечения по Демьяновичу

5. Какие стадии чесоточного клеща участвуют в заражении человека чесоткой

1. самцы

2. самки

3. нимфы

4. личинки

5. яйца

6. Каковы сроки созревания яиц чесоточного клеща

а. 4 суток

б. 2 суток

в. 6 суток

г. 2 недели

д. 3 недели

7. Какие элементы клеща, обнаруженные при соскобе высыпаний, могут подтвердить диагноз чесотки

а. самки

б. личинки

в. яйцевые оболочки

г. самцы

д. линечные шкурки клещей

8. Методами лабораторной диагностики чесотки являются

а. культуральное исследование

б. извлечение клеща иглой

в. биопсия

г. метод соскоба

д. мазки-отпечатки

9. Для норвежской чесотки характерно

а. возникновение на фоне иммуносупрессии и резкого авитаминоза

б. отсутствие зуда

в. наличие больных чесоткой в ближайшем окружении

г. наличие массивных корок

д. поражение любого участка кожного покрова

10. Укажите симптомы, характерные для чесотки, вызванной паразитами животных

а. отсутствие чесоточных ходов

б. острое течение

в. самоизлечение

г. сильный зуд

д. поражение кожи в местах, соприкасающихся с больным животным

Ответы

1. а, б, в, г, д,

2. а, в,

3. б, в, д,

4. а, г, д,

5. а, б, в, г, д,

6. г,

7. а, б,

8. б,

9. а, б, в, г, д,

10. а, б, в, г, д,

Ситуационные задачи

Задача № 1. На приеме у дерматолога девочка 8 лет. Ее в течение 2 недель беспокоит зуд, значительно усиливающийся в вечернее время. При осмотре: в области межпальцевых складок кистей, живота, боковой поверхности бедер наблюдаются многочисленные папуло-везикулы, располагающиеся попарно, а также отдельные корки и расчесы.

1. О каком диагнозе следует думать
2. Какое лабораторное исследование следует провести
3. Перечислите средства, применяемые при лечении данного дерматоза

Задача № 2. На прием к дерматологу обратилась мать с дочерью 2-х лет, у которой неделю назад после приезда от бабушки из деревни появились высыпания на туловище, сопровождающиеся зудом. При осмотре: на туловище (в области живота и нижней области спины), в области локтевых суставов, бедрах, подошвах выявляются попарно сгруппированные папуло-везикулезные и пустулезные элементы и серозно-гнойные корочки. Наиболее выражена пустулизация с множеством плотных серо-грязного цвета корок в области локтевых суставов и волосистой части головы. Увеличены подмышечные лимфоузлы.

1. Поставьте развернутый диагноз
2. В чем особенность клинической картины дерматоза
3. Может ли сохраняться некоторое время зуд после излечения

Задача № 3. К дерматологу обратился мужчина 23 лет, работающий слесарем на машиностроительном заводе, с жалобами на зуд в вечернее и ночное время. Первые высыпания появились в области гениталий. При осмотре: в области нижней части живота – единичные парно расположенные папуло-везикулы, экскориации. В области наружного листка крайней плоти единичные крупные экссудативные папулы.

1. Ваш диагноз
2. Какой путь заражения

3. Какова тактика обследования и лечения

Список рекомендуемой литературы

Короткий Н.Г., Шарова Н.М. Кожные и венерические болезни, Мед. Инф. Агенство. М., 2007, 333 с.

Родионов А.Н. Справочник по кожным и венерическим болезням. Санкт-Петербург, 2005, 464 с.

Скрипкин Ю.К., Селисский Г.Д., Федоров С.М., Хубиева Ф.В. Болезни кожи и инфекции, передаваемые половым путем. Мед. Инф. Агенство. М., 2006, 542 с.

Бутов Ю.С. Кожные болезни и инфекции, передающиеся половым путем. Учебное пособие. М.,»Медицина», 2002, 400 с.

Кубанова А.А., Кисина В.И., Блатун Л.А., Вавилов А.М. Рациональная фармакотерапия заболеваний кожи и инфекций, передаваемых половым путем. М., «Литера»,2005,882 с.

Альтмайер П. Терапевтический справочник по дерматологии. М., Гэотар-мед., 2003, 1248 с.

ПЕДИКУЛЕЗ

Педикулез (вшивость) вызывается паразитами, живущими на коже человека и питающимися его кровью. Платяная вошь является переносчиком тифов(сыпного, возвратного).

Вшивость развивается при неблагоприятных санитарно-гигиенических условиях. Рост числа больных наблюдается во время войн, при наличии беженцев, живущих скучно и не имеющих возможности лечиться, посещать баню и менять белье, при миграции населения, у бомжей. Однако педикулез может возникнуть и у вполне чистоплотных и благополучных граждан при контакте с больным человеком. Считают, что в распространении вшивости играет роль снижение общей иммунологической реактивности населения, а также всплески солнечной активности, усиливающие рост и размножение паразитов.

Заражение происходит при контакте с больным, когда возбудитель (вошь)переползает с одного человека на другого.

Разновидности возбудителя и вызываемая ими клиническая картина болезни

Группа вшей неоднородна, включает 3 вида, каждый из которых вызывает одно из проявлений педикулеза.

Головные вши (Pediculus humanus capitis)

Головные вши встречаются в любом возрасте; чаще всего они наблюдаются у девочек и у женщин. Заражение происходит через головные уборы, щетки для волос, расчески, а также при непосредственном контакте с больным. Вне хозяина головня вошь может прожить 55часов. Известны вспышки педикулеза в школах, детских садах, санаториях, летних лагерях. Заболевание характеризуется сильным зудом в месте укуса насекомого и раздражением секрета слюнных желез. Наиболее часто беспокоит зуд кожи головы, особенно в области затылка и за ушными раковинами. Дети беспокойны, неусидчивы, невнимательны в школе. В результате зуда появляются расчесы, корки, могут присоединиться очаги гнойных инфекций (пиодермия). При пиодермии увеличиваются близлежащие лимфатические узлы. На месте расчесов появляются везикулы, мокнутие. В тяжелых случаях образуется колтун - склеенная экссудатом масса спутанных волос, вшей, гнид, корок. Без лечения процесс может продолжаться неопределенно долго, постепенно больные привыкают к зуду и начинают меньше его ощущать, являясь постоянным источником инфекции.

Головную вошь можно увидеть невооруженным глазом или под лупой, но найти ее нелегко, так как у большинства больных паразитируют менее 10 особей.

Гниды, наоборот, многочисленны и легко обнаруживаются. Это яйца, которые вошь откладывает на стержень волоса в месте его выхода из фолликула. Гниды прочно прикрепляются к волосам, их количество может достигать несколько тысяч. По мере отрастания волос гниды все дальше отодвигаются от поверхности кожи. По их расположению можно рассчитать длительность болезни.

Считается, что волосы растут в сутки на 0,5 мм, поэтому нахождение гниды на расстоянии 15 см от кожи означает, что заражение произошло как минимум 10 месяцев назад.

Основная локализация головного педикулеза - волосистая часть головы, но и не исключается и поражение бороды, усов, бровей, ресниц и других волосистых участков.

Головная вошь не является переносчиком инфекции.

Платяные вши (Pediculus humanus corporis или Pediculus humanus vestimenti)

Платяная вошь является переносчиком сыпного и возвратного тифов. Она паразитируют в местах соприкосновения складок и швов белья с телом (плечи, верхняя часть спины, подмышечные впадины, живот, поясница, пахово-бедренные складки).

Чаще заболевают неопрятные взрослые, реже - дети. В местах укусов видны сосудистые пятна, а затем зудящие папуло-уртикарные элементы. При нарастании зуда появляются расчесы, вторичная пиодермия. При длительном течении болезни в указанных местах развиваются участки лихенезированной кожи с расчесами, шелушением, светло-коричневой или грязно-серой окраской. После лечения остаются гиперпигментированные пятна.

Лобковые вши (Pediculuspubis)

Лобковые вши встречаются обычно у взрослых, переносятся при половом контакте. Лобковая вшивость - одна из инфекций, передаваемая половым путем. При этом не исключается одновременное заражения сифилисом, гонореей, трихомониазом, хламидиозом и др. Возможно заражение через общую постель, мочалку, полотенце, что можно наблюдать у детей, но этот путь передачи встречается редко.

Лобковая вошь выглядит как серо-коричневая крупинка размером 1-2 мм, которая прикрепляется к основанию волоса, ротовой аппарат погружен в кожу. Она сидит на одном месте несколько суток. Количество вшей невелико.

Гниды (яйца вшей) прикрепляются к волосу, похожи на бело-серые узелки, количество их различно.

Излюбленные места локализации - область лобка, нижняя часть живота, бедра. Паразиты могут переползать на волосы подмышечных впадин, груди, даже бороды и усов, а также ресниц.

Болезнь характеризуется умеренным зудом, может долго не распознаваться, так как больные не спешат обращаться к врачу из-за стыдливости и отсутствия каких-либо серьезных жалоб. В местах укуса появляются отечные папулы, но чаще голубые или серые пятна диаметром до 1 см. Эти пятна обычно располагаются на внутренней поверхности бедер, боковых поверхностях туловища, в подмышечных впадинах. На ресницах гниды выглядят как мелкие узелки.

Лечение

К настоящему времени разработано много разнообразных средств для лечения педикулеза, основным действующим веществом которых в основном является перметрин. Перметрин - нейротоксический яд для насекомых, нарушающий катионный обмен мембран нервных клеток. Препараты выпускают в форме аэрозоля или раствора. Ниже приводим препараты, применяемые в настоящее время (табл. 7).

Пара-плюс (фирма "S.C.A.T.", Франция)

Аэрозоль для наружного применения, в состав которого входит перметрин в концентрации 1% (нейротоксический яд для насекомых) и пиперонилбутоксид. Последний усиливает действие перметрина, так как блокирует защитные ферменты, выделяемые насекомыми. Кроме того, в состав препарата входит органофосфорный инсектицид малатион. Он снижает высвобождение холимэстеразы на уровне двигательного нерва насекомого. Обладая различными

механизмами инсектицидного действия, компоненты, входящие в состав препарата, предотвращают развитие устойчивости к какому-либо из них. Пара-плюс применяется для лечения педикулеза волосистой части головы и лобка, оказывает воздействие на вшей и гнид. Препарат распыляют на кожу головы, на всю длину волос или на кожу лобка. Через 10 мин голову моют обычным шампунем и вычесывают мертвых паразитов частой расческой. Для вычесывания гнид применяется частый гребень, который смачивают уксусом, способствующим легкому отделению гнид от волос.

Таблица 8. Противопедикулезные препараты

Противопедикулезные препараты		
Торговое название	Состав	Форма выпуска
Пара Плюс	Перметрин 5% малатион пиперонилабутоксид	Аэрозоль 200 мл
Ниттифор	Перметрин 5%	Флакон 60 мл
Мефидокс	Перметрин 5%	Ампула 2 мл Флакон 24 мл
Мефидокс-супер	Перметрин 20%	Флакон 0,5, 1,5 л.
А-Пар	Изомеры аллетрины	Аэрозоль 200 мл

При лобковой вшивости лучше состричь волосы на лобке и в подмышечных впадинах, после чего применить аэрозоль. Препарат легко переносится, изредка возникает чувство легкого покалывания и жжения кожи. Детям младше 2,5 лет применение Пара-плюс не рекомендуется. Следует остерегаться попадания препарата в глаза. При случайном попадании промыть их теплой водой.

Для лечения лобкового педикулеза применяется также специальный аэрозоль **Спрей-пакс** (фирма "S.C.A.T.", Франция). Он содержит экстракт пиретрума и пиперанилабутоксид. Препарат наносится на волосистую часть лобковой зоны. Через 30 мин обработанные участки тела моются с мылом и промываются водой. Для полного уничтожения вшей и гнид на волосистой части лобка достаточно однократного применения этих препаратов.

Ниттифор ("Биогал", Венгрия). Раствор, содержащий 5% перметрина. Применяется для лечения гнид, личинок и половозрелых особей головных, платяных и лобковых вшей. Волосы обильно увлажняют раствором, втирая его в корни волос с помощью ватного тампона. Обычно одному человеку необходимо от 10 до 60 мл. После обработки голову покрывают косынкой. Через 40 мин препарат смывают теплой водой с применением шампуня. Волосы расчесывают для удаления погибших вшей. Не следует допускать попадания раствора на слизистые оболочки.

Медифокс (ООО НПЦ "Медифокс", Москва). Действующее вещество - перметрин в концентрации 5%. Выпускается в ампулах по 2 мл (в упаковке 2 ампулы) или флаконах по 24 мл. Применяется при головном и лобковом педикулезе. В 1 ампулу добавляют 30 мл воды для получения водной эмульсии. Эмульсию наносят тампоном на увлажненные волосы. Через 20 минут препарат смывают теплой проточной водой с мылом(или шампунем).

Медифокс применяется также для уничтожения платяных вшей (нательное и постельное белье, изделия из шерсти, постельные принадлежности, комплект верхней одежды). Нательное, постельное белье замачивают в водной эмульсии в течение 40мин. Для этого к 40 мл концентрата (имеются флаконы по 24 мл) добавляют96 мл воды. После дезинсекции белье тщательно прополаскивают и замачивают на сутки в растворе кальцинированной соды (1 столовая ложкана 1 л воды), после чего стирают обычным способом.

В целях дезинсекции одежды, постельных принадлежностей (за исключением подушек) и прочих вещей их орошают водной эмульсией той же концентрации (40 мл концентрата медифокс плюс 960 мл воды) с помощью распылителей (типа "Квазар" или "Росинка"). С особой тщательностью обрабатывают места обитания насекомых: воротники, пояса, швы, складки.

Обработанными вещами пользуются только после их просушки и проветривания.

Медифокс-супер - 20% концентрат перметрина предназначен для борьбы с головными, лобковыми и платяными вшами. Применяется в дозе 10 мл на 1 л воды. Выпускается во флаконах по 0,5, 1, 5 л. Применяется так же, как медифокс.

А-ПАР - инсектосекарицидное средство в аэрозольной упаковке(производитель - фирма "S.C.A.T.", Франция). Действующим веществом являются эсдепаллетрин и пиперанилабутоксид. А-ПАР предназначен для дезинсекции одежды и постельных принадлежностей больных педикулезом. Содержание флакона емкостью 200мл распыляют по всей поверхности изделий, не подлежащих кипячению или замачиванию (верхняя одежда, матрасы, подушки, одеяла). Одеяла, подушки, матрасы и одежду подвергают двусторонней обработке. Использование 1баллона позволяет обработать комплект вещей 2-3 человек. Препарат не оставляет пятен на тканях, при его использовании не требуется последующей стирки обработанных вещей.

Для дезинсекции помещений (пол, мебель, носилки, дверные ручки), где находился больной педикулезом, применяют орошение при помощи ручных распылителей или протирание смоченной ветошью препаратом "Медифокс-супер", к 10 мл концентрата добавляют 990 мл воды.

Таким образом, для лечения педикулеза имеется большой выбор высокоактивных препаратов. Успех зависит от правильного их применения, осмотра и при необходимости лечения конкретных лиц, проведения дезинсекционных мероприятий.

Профилактически важным мероприятием является внимательный осмотр всех поступающих на лечение в стационар, а также военнослужащих срочной службы, возвращающихся из отпусков.

Список рекомендуемой литературы

Короткий Н.Г., Шарова Н.М. Кожные и венерические болезни, Мед. Инф. Агенство.2007, 333 с.

Родионов А.Н. Справочник по кожным и венерическим болезням. Санкт-Петербург, 2005, 464 с.

Иванов О.Л. Кожные и венерические болезни. М., «Шико»,2002,480 с.

Кубанова А.А., Кисина В.И., Блатун Л.А., Вавилов А.М. Рациональная фармакотерапия заболеваний кожи и инфекций, передаваемых половым путем. М., «Литера»,2005,882 с.

Альтмайер П. Терапевтический справочник по дерматологии. М., Гэотар-мед., 2003, 1248 с.

Скрипкин Ю.К. Фармакологический справочник дерматолога. М., «МЕД пресс-информ», 2003, 256 с.

Графическая модель темы

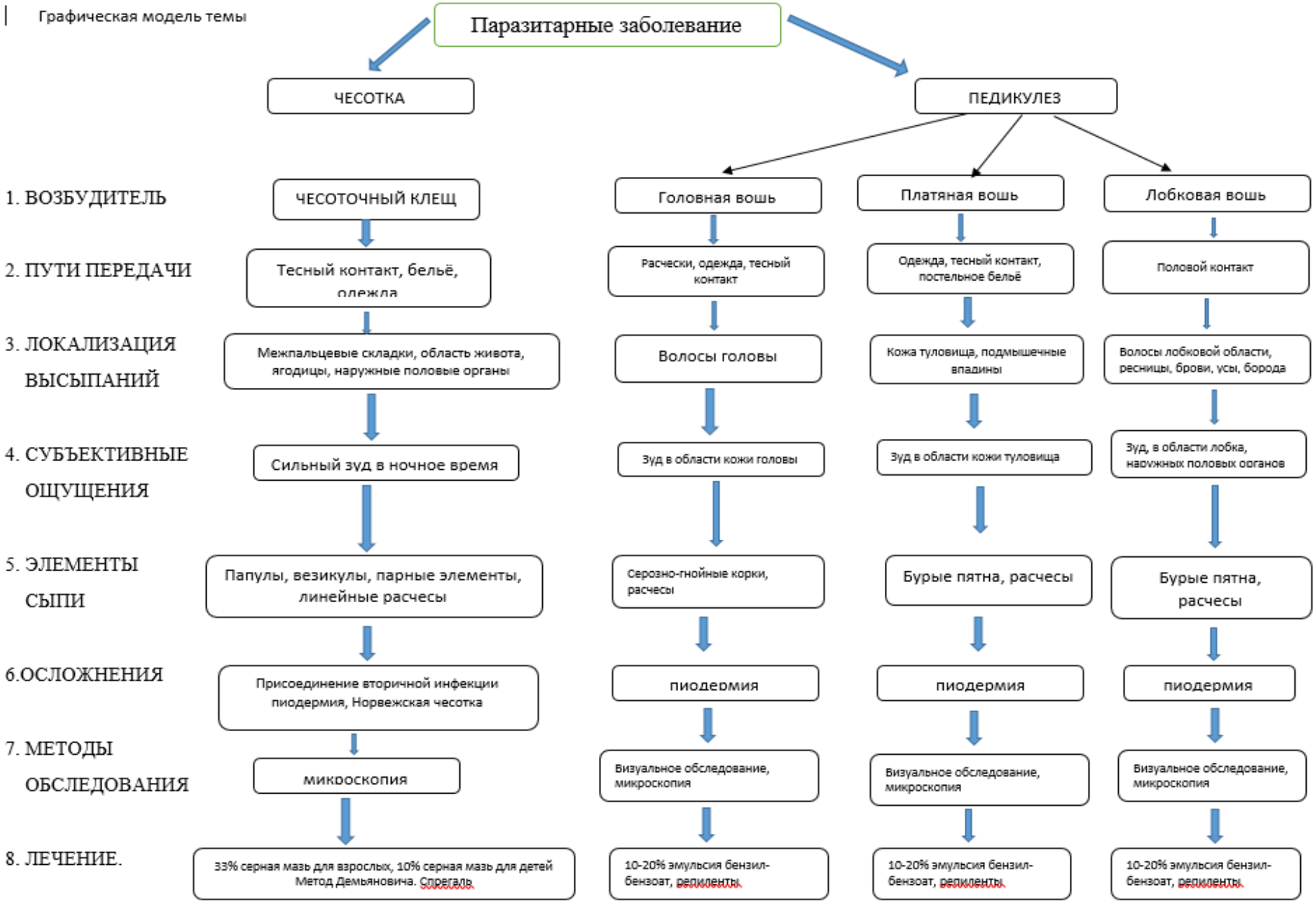

Перечень вопросов для самостоятельной подготовки

1. Назовите вшей, вызывающих педикулез у человека
2. Опишите клинику лобкового педикулеза
3. Опишите клинику головного педикулеза
4. Опишите клинику платяного педикулеза
5. Перечислите основные этапы лечения и профилактики педикулеза

Тестовый контроль

1. При обнаружении у человека вшей ставится диагноз

а. завшивленность

б. педикулез

в. скабиоз

г. фтириаз

д. вшивость

2. К какой группе возбудителей относятся вши

а. кровососущие насекомые

б. простейшие

в. ракообразные

г. бактерии

д. паукообразные

3. Какова суточная плодовитость вшей

а. 3-10 гнид

б. 11-15 гнид

в. 20-30 гнид

г. более 30 гнид

д. до 2 гнид

4. Какой объем крови поглощает самка при одном кровососании

а. до 1 мл

б. до 2 мл

в. до 3 мл

г. до 4 мл

д. свыше 4 мл

5. Каким образом инфицированные вши передают человеку возбудителя тифа

1. попадание фекалий вшей в пораженную кожу

2. при кровососании

3. при раздавливании вшей

4. через слюну вшей

5. все вышеперечисленное

6.Перечислете клинические проявления педикулеза

а. наличие насекомых

б. сильный зуд

в. пиодермия

г. расчесы и кровянистые корочки

д. гниды

7. Перечислите клинические проявления лобкового педикулеза

а. Поражение кожи лобка

б. Поражение бровей и ресниц

в. нахождение плошиц в устье волосяного фолликула

г. бледно-синие пятна вокруг волос

д. отсутствие пиодермии

8. Где откладывают яйца платяные вши

а. в складках и швах одежды

б. в складках кожного покрова человека

в. на Пушковых волосах туловища

г. на волосистой части головы

д. на лобке

9. Укажите клинические признаки головного педикулеза

а. поражение волосистой части головы

б. поражение волосяного покрова подмышечных впадин

в. поражение затылочной и височной областей волосистой части головы

г. поражение Пушковых волос туловища

д. гнойные корки на волосистой части головы

10. Укажите клинические признаки платяного педикулеза

а. наличие насекомых в складках одежды

б. очаги на лице

в. возникновение пигментаций, экскориаций и лихенизации

г. очаги на волосистой части головы

д. очаги на шее, задней поверхности плечевого пояса и подмышечных впадин

Ответы

1. б, д,
2. а,
3. а,
4. а,
5. д,
6. а, б, в, г, д,
7. а, б, в, г, д,
8. а,
9. а, в,
10. а, в,

Ситуационные задачи

Задача №1. На прием к дерматологу пришла девочка в сопровождении матери с жалобами на зуд кожи. Во время летних каникул девочка находилась в деревне у бабушки. При осмотре: на задней поверхности шеи – мелкие эритематозные пятна, узелки, гнойнички, гнойные корки, экскориации. На волосистой части головы - геморрагические корочки. В области затылка выявлены серовато-белого цвета образования, продолговатой формы, до 2 мм в длину, прочно прикрепленные к волосу под одинаковым углом.

1. Предполагаемый диагноз

2. Какие образования выявлены в волосах

3. Назовите современные методы лечения данного заболевания

Задача №2. На прием к дерматологу обратился молодой человек с жалобами на зуд кожи. Болен в течение недели. По роду работы часто находится в командировках. При осмотре: на коже лобка, мошонки, промежности выявляются темные точки, прикрепленные к корню волоса. На волосах – отдельные белесоватые образования. На коже живота, бедер – папулезные элементы и синевато-тусклые пятна.

1. О каком заболевании следует думать
2. Какова этиология этого заболевания
3. Назовите средства лечения данного дерматоза

Задача №3. На прием обратился мужчина,64 лет с жалобами на зуд кожи. Болен около 6 месяцев, не лечился. Больной живет один, злоупотребляет алкоголем, крайне неопрятен. При осмотре: на коже подмышечных впадин, в области шеи, спины гиперпигментированные пятна с лихенизацией, расчесы и гнойничковые элементы.

1. О каком заболевании следует думать
2. С какими дерматозами следует проводить дифференциальную диагностику
3. Назначьте лечение

ЗАКЛЮЧЕНИЕ

В учебном пособии рассматриваются заболевания инфекционного и паразитарного характера. Тема актуальная в связи с широкой распространенностью этих заболеваний, многие из этих дерматозов весьма контагиозны. В учебном пособии представлены современные сведения об особенностях клинического течения этой группы заболеваний на современном этапе, даются современные представления об эпидемиологии, путях передачи дерматозов инфекционного и паразитарного характера, приводится перечень микроорганизмов, грибов и паразитов, наиболее часто инициирующих развитие этих болезней. В учебном пособии приводятся новые научные данные о генезе этих болезней, представлены общепринятые классификации данных

заболеваний, изложены наиболее распространённые осложнения заболеваний инфекционного и паразитарного характера. В учебном пособии в полной мере на основе федеральных стандартов даются современные данные о схемах, методах и способах лечения дерматозов инфекционной этиологии. Рекомендовано использование данного учебного пособия в комплексе с изучением различного иллюстративного материала (атласы, фотозадачи и др.), что позволит получению профессиональных компетенций по данному разделу учебной программы.