ГРАФИЧЕСКАЯ МОДЕЛЬ ТЕМЫ: ПИОДЕРМИТЫ

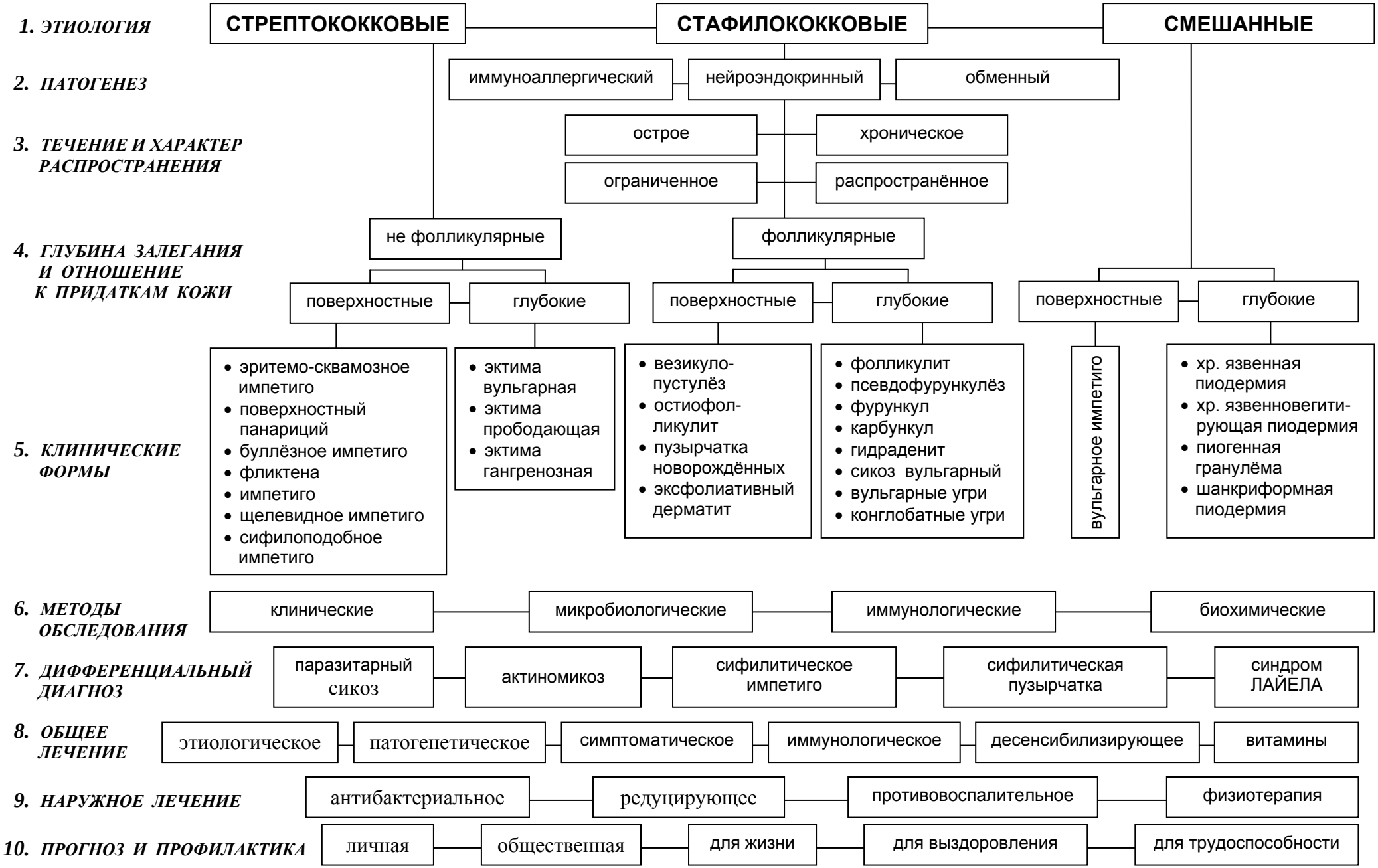

РОССИЙСКИЙ ГОСУДАРСТВЕННЫЙ МЕДИЦИНСКИЙ УНИВЕРСИТЕТ

МЕТОДИЧЕСКИЕ УКАЗАНИЯ
к практическим занятиям по теме:
«ПИОДЕРМИТЫ»
для студентов педиатрического факультета

МОСКВА 2003

Коллектив авторов:
Доцент кафедры Шарова Н.М.
Ассистент кафедры Белова А.
Ассистент кафедры Грязнова Т.
Ассистент кафедры Кубылинский А.А.
Ассистент кафедры Куликова О.Д.
Ассистент кафедры Тихомиров А.А.

Под общей редакцией:
профессора Короткого Н.Г.
профессора Уджуху В.Ю.

Составитель:
Ассистент кафедры Кубылинский А.А.

Обсуждено на заседании Центральной методической комиссии МЗ РФ,
протокол № _ от _ _ июня 2003 года.

ВВЕДЕНИЕ.

Данное методическое указание предназначено для самостоятельной работы студента, как в аудиторное, так и во внеаудиторное время.

В методическом указании представлены следующие разделы: актуальность изучаемой темы, цели занятия, вопросы для самостоятельной подготовки, базисные разделы, рекомендуемая литература, краткие данные об особенностях клинического течения пиодермитов и принципы общей терапии, графическая модель темы, схема обследования больного, клинические задачи.

Пользуясь методическими указаниями, студент повторяет базисные знания; изучает рекомендованную литературу по теме; используя данные об особенностях клинического течения пиодермитов, приведённые в данном методическом указании, закрепляет полученные знания; систематизирует полученные сведения, используя графическую модель темы пиодермиты; проверяет качество усвоенного материала, используя вопросы для самоконтроля.

Практическое занятие строится по следующему плану:

1. Проверка готовности студентов к занятию (письменный программированный контроль);
2. Инструктаж преподавателя по работе студентов с больными;
3. Курация больных по теме занятия;
4. Разбор больных с преподавателем;
5. Демонстрация наглядных пособий (муляжи, таблицы, слайды, дерматологический атлас);
6. Решение клинических задач (заключительная проверка знаний студентов).
7. Подведение итогов занятия и оценка знаний студентов;
8. Задание материала для подготовки к следующему занятию.

ПИОДЕРМИТЫ (гнойничковые заболевания кожи).

АКТУАЛЬНОСТЬ ИЗУЧАЕМОЙ ТЕМЫ.

В общей структуре дерматологических заболеваний - пиодермиты занимают первое место по частоте встречаемости. Гнойные воспаления кожи могут возникать под влиянием многих и различных агентов (стафилококков, стрептококков, пневмококков, кишечной палочки, вульгарного протея, сибиреязвенной палочки и др.). Они возникают как первично, так и вторично в качестве осложнений других болезней, чаще нейродерматозов.

Уже в первые часы после рождения ребенка начинается активное заселение его кожи и слизистых различными микроорганизмами, преимущественно стафилококками. Однако, наличие даже патогенных кокков на коже не всегда вызывает заболевание. Это связано с тем, что патогенность населяющих кожу возбудителей не является постоянным фактором, а обусловливается их изменчивостью, рядом их биологических свойств (выделением экзотоксинов, способностью образовывать гемолизины, дерматонекротизирующие продукты, плазмокоагулазу, фибринолизин). Кроме того, важным в патогенезе является состояние макроорганизма, его защитных механизмов, водно-липидной мантии, специфических и неспецифических иммунных факторов, массивность инфицирования, наличие входные ворот, функциональная активность эндокринной, центральной нервной системы и др.

СТУДЕНТ ДОЛЖЕН ЗНАТЬ:

1. Этиологию и патогенез пиодермитов;
2. Клинические формы, особенности их проявлений в различные возрастные периоды;
3. Особенности течения стафилококковых поражений в период новорожденности с учетом возможной генерализации процесса;
4. Возможность развития пиодермии как осложнения у больных, страдающих аллергодерматозами, нейродерматозами дерматозами и ихтиозом;
5. Дифференциальную диагностику пиодермитов;
6. Основные принципы общей и наружной терапии;
7. Прогноз и профилактики пиодермитов.

СТУДЕНТ ДОЛЖЕН УМЕТЬ:

1. Выявить жалобы больного;
2. Собрать анамнез заболевания с учётом особенностей течения пиодермии;
3. Провести осмотр больного, описать местный статус;
4. Наметить план обследования больного и провести анализ имеющихся лабораторных данных;
5. Наметить план терапевтических мероприятий и профилактических мер.

ВОПРОСЫ ДЛЯ САМОПОДГОТОВКИ

а) по базисным знаниям:

1. Назовите слои кожи;
2. Перечислите слои эпидермиса и дермы;
3. Назовите основные механизмы, за счёт которых осуществляется защитная функция кожи;
4. Укажите основные гистоморфологические изменения в коже свойственные для гнойного поражения ткани;
5. Назовите патофизиологические признаки воспаления;
6. Микробиология.
7. Назовите способы микробиологической и серологической диагностики возбудителей гноеродной инфекции;
8. Назовите основные группы противомикробных средств;
9. Укажите механизмы действия антибактериальных препаратов;
10. Перечислите возможные осложнения антибактериальной терапии;
11. Назовите механизмы действия иммунотропных средств.

б) по теме занятия:

1. Перечислите этиологические факторы, приводящие к развитию пиодермитов;
2. Назовите основные патогенетические звенья пиодермитов;
3. Укажите причины, приводящие к генерализации и хронизации кожного патологического процесса вызванного стрептококками и стафилококками;
4. Поверхностные и глубокие стафилококковые поражения; особенности их проявлений у детей;
5. Признаки фолликулярной пустулы;
6. Клинические признаки фликтены;
7. Поверхностные и глубокие стрептококковые поражения.
8. Смешанные стрептостафилококковые поражения.
9. Перечислите и обоснуйте основные различия в клиническом течении стафило и стрептодермии.
10. Назовите основные патоморфологические изменения в эпидермисе и дерме присущие различным клиническим вариантам пиодермитов;
11. Дифференциальная диагностика пиодермитов.
12. Какие лабораторные исследования необходимы при хроническом течении пиодермии?
13. Укажите показания к назначению антибиотиков при пиодермии.
14. Общая и наружная терапия пиодермитов.
15. Профилактика пиодермитов.

БАЗИСНЫЕ РАЗДЕЛЫ:

1. Строение кожи и её придатков.
2. Функции кожи.
3. Воспаление.
4. Морфология грамположительной и грамотрицательной кокковой флоры.
5. Основные принципы антибактериальной терапии.

РЕКОМЕНДУЕМАЯ ЛИТЕРАТУРА ПО БАЗИСНЫМ ЗНАНИЯМ:

1. Ю.И. Афанасьева, Н.А. Юрина "Гистология". Изд. Медицина, Москва, 1989 г.
2. А.И. Струков, В.В. Серов "Патологическая анатомия". Изд. Медицина, Москва, 1985 г.
3. Л.Б. Борисова, А.М. Смирнова "Медицинская микробиология, вирусология, иммунология". Изд. Медицина, Москва, 1994 г.
4. Ю.Б. Белоусов, В.С. Моисеев, В.К. Лепахин "Клиническая фармакология и фармакотерапия". Изд. Универсум, Москва, 1993 г.

РЕКОМЕНДУЕМАЯ ЛИТЕРАТУРА ПО ТЕМЕ ЗАНЯТИЯ:

1. Ф.А.Зверькова "Болезни кожи детей раннего возраста". Изд. Сотис, Петербург, 1994 г.
2. Кожные и венерические болезни. Руководство для врачей под редакцией Ю.К.Скрипкина, В.Н. Мордовцева. Изд. "Медицина", 1999г., Москва.
3. Современная наружная терапия дерматозов (с элементами физиотерапии) под ред. Н.Г.Короткого, Тверь, 2001 г. Изд. ООО "Губернская медицина".
4. Тимаков В.Д., Левашев В.С., Борисов Л.Б. – Микробиология, Москва, 1983 г.
5. Ю.К.Скрипкин Кожные и венерические болезни. Изд. "Триада-Х", Москва, 2000 г. Учебник для врачей и студентов медицинских вузов.
6. Справочник. Кожные и венерические болезни под редакцией О.Л. Иванова. "Медицина", 1997 г., Москва.
7. В.М.Козин. Наружная фармакотерапия дерматозов. Минск, 1997 г. "Высш. школа".
8. В.М.Козин. Дерматология. Учебное пособие. – Минск "Высш. школа", 1999 г.

КРАТКИЕ ДАННЫЕ ОБ ОСОБЕННОСТЯХ КЛИНИЧЕСКОГО ТЕЧЕНИЯ ПИОДЕРМИТОВ И ПРИНЦИПЫ ОБЩЕЙ ТЕРАПИИ

КЛАССИФИКАЦИЯ

Классификация пиодермитов в первую очередь построена по этиологическому принципу. В соответствии с этим выделяют стафилодермии, стрептодермии и стрепто-стафилодермии (смешанные пиодермиты). В зависимости от глубины поражения кожи они могут быть поверхностными или глубокими.

Стафилодермии клинически характеризуются появлением пустул, расположенных в области волосяных фолликулов, сальных и потовых желез, имеющих полушаровидную или коническую форму, толстую покрышку, пронизанную волосом, полость элемента заполнена густым желто-зеленым гноем.

При стрептодермиях первичным морфологическим элементом является фликтена. Это вялый пузырь, заполненный серозно-гнойным содержимым, располагающийся внутри эпидермиса с тонкой и дряблой покрышкой.

Среди стафилодермий различают стафилодермии новорожденных и стафилодермии детей старшего возраста.

К поверхностным стафилодермиям новорожденных относятся, остиопорит (везикулопустулез) и эпидемическая пузырчатка новорожденных (пиококковый пемфигоид). К глубоким стафилодермиям новорожденных относятся множественные абсцессы кожи (псевдофурункулез Фингера) и эксфолиативный дерматит Риттера.

К поверхностным стафилодермиям детей старшего возраста относятся остеофолликулит и вульгарный сикоз. К глубоким стафилодермиям детей старшего возраста – фолликулит, фурункул, карбункул и гидраденит.

Поверхностные стрептодермии представлены различными формами импетигинозных поражений: стрептококковое импетиго, щелевидное импетиго (ангулярный или угловой стоматит, стрептококковая заеда), поверхностный панариций (турниоль), сифилоподобное папулезное импетиго, интертригинозная стрептодермия, эритематосквамозная (сухая) стрептодермия. К глубоким стрептодермиям относится вульгарная эктима и рожистое воспаление.

К поверхностным смешанным стрепто-стафилодермиям относится вульгарное импетиго. К глубоким – хроническая язвенно-вегетирующая пиодермия, шанкриформная пиодермия и пиогенная гранулема (ботриомикома).

СТАФИЛОДЕРМИИ НОВОРОЖДЕННЫХ

Везикулопустулез (перипорит) характеризуется возникновением гнойничков величиной с булавочную головку, бело-желтого цвета, окруженных красным венчиком. Это наиболее частое стафилококковое поражение кожи периода новорожденности. Прогноз, как правило, благоприятный, но у ослабленных детей перипорит может явиться основанием для развития более тяжелых стафилококковых поражений.

Множественные абсцессы (псевдофурункулез). Заболевание чаще встречается у детей первых месяцев жизни. Заболевание обычно возникает одновременно с перипоритом. Локализуются высыпания главным образом в области затылка, спины, ягодиц, там, где существуют условия для усиленной потливости и мацерации. Высыпания начинаются с пустул, величиной с булавочную головку, иногда больше, окруженных красной каемкой. В основе пустул образуется инфильтрат в виде полусферического образования, расположенного глубоко в коже. Над многими из этих узелков пустулы не видно, а кожа имеет сиреневато-красную окраску. Количество элементов различно - от единичных до десятков и сотен. Вначале они плотной консистенции, затем размягчаются и флюктуируют. При вскрытии абсцессов выделяется желто-зеленый сливкообразный гной. В отличие от фурункула отсутствует характерный некротический стержень. После разрешения элементов сохраняются рубчики.

Эпидемическая пузырчатка новорожденных - пиококковый пемфигоид, представляет собой одно из наиболее тяжёлых заболеваний кожи. Эпидемическая пузырчатка новорож-

денных обычно возникает на 3-6 день жизни ребенка. Заболевание начинается появлением вялых пузырей (фликтен) величиной от горошины до лесного ореха. Серозное содержимое быстро меняется на гнойное. Фликтены обычно окружены слабо выраженным воспалительным венчиком. Количество элементов варьирует от единичных до многих десятков. Период высыпания пузырей длится 2-3 нед. Локализация высыпаний - живот, конечности, спина, кожные складки, редко ладони и подошвы. У большинства больных страдает общее состояние, повышается температура тела до 38 град. В крови - лейкоцитоз, нейтрофилез, сдвиг лейкоцитарной формулы влево, увеличение СОЭ. Заболевание протекает, как правило, с осложнениями - омфалит, молочница, отит, гнойный конъюнктивит, пневмония и др. Пиококковый пемфигоид весьма контагиозен - возникнув в палате новорожденных, он может поражать здоровых детей. Передача инфекции происходит через руки обслуживающего персонала, через белье и другие предметы ухода. Поэтому больные должны быстро быть изолированы в индивидуальный бокс.

Эксфолиативный дерматит Риттера является наиболее тяжелой формой стафилодермий новорожденных. Первые признаки болезни начинаются, как правило, с возникновения гиперемии и мацерации кожи в области пупка или около рта. Затем на различных участках кожи возникают вялые пузыри на фоне гиперемированной кожи. Отмечается отслойка эпидермиса и образование эрозий больших размеров. Симптом Никольского резко положительный. При легком потирании эпидермис отслаивается на большом расстоянии. Кожа ребёнка имеет вид кожи обваренной кипятком. Состояние таких больных тяжелое. Температура тела достигает 40-41 град., изменяется гемограмма в виде повышенного количества лейкоцитов, гипохромной анемии, сдвига лейкоцитарной формулы, увеличения СОЭ. Часто возникают различные осложнения (кандидоз слизистых оболочек, пневмония, флегмоны и абсцессы, отиты, гнойные конъюнктивиты, очаговые нефриты или пиурии). При тяжелом и осложненном течении высока возможность наступления летального исхода.

СТАФИЛОДЕРМИИ ДЕТЕЙ СТАРШЕГО ВОЗРАСТА

Остиофолликулит - пустула в устье волосяного фолликула с вовлечением верхних отделов наружного корневого влагалища. Заболевание начинается с появления вокруг волоса воспалительного пятна розово-красного или красного цвета до нескольких миллиметров в диаметре. Затем на его поверхности образуется желтовато-белая поверхностная пустула с плотной покрышкой диаметром до 3-5 мм, окружающая волос. На 3-4-й день она ссыхается с экссудатом в жёлтую или желтовато-бурую корку. Если покрышка пустулы механически вскрывается, то выделяется густой желтоватый гной. При вскрытии пустул образуется эрозия, покрытая коркой. Через 4-5 дней корка отторгается, оставляя пятно розовой или синюшно-бурой окраски, по периферии которого нередко виден венчик из отслаивающегося эпидермиса. Высыпания могут быть единичными и диссеминированными. Остиофолликулиты не склонны к слиянию и периферическому росту. Локализация - на участках кожи, покрытых пушковыми волосами, также в области бороды и усов. У детей пустулы нередко локализуются на волосистой части головы, а при диссеминированном процессе могут сопровождаться увеличением и незначительной болезненностью лимфатических узлов. Заболевание может самопроизвольно излечиться без образования рубцов.

Фолликулит - фолликулярная пустула с вовлечением наружного и внутреннего (частично или полностью) корневого влагалища фолликула волоса. У большинства детей может развиться из предшествующего остиофолликулита, в этом случае в основании пустулы отмечается увеличение венчика гиперемии и появление болезненного плотноватого инфильтрата, который пальпируется в виде папулы в толще дермы. Если процесс остановился, пустула ссыхается в корку, отторгается, эрозия эпителизируется без образования рубца. Воспалительный инфильтрат может сохраняться ещё несколько дней, затем рассасывается бесследно. Среди фолликулитов выделяют поверхностные, когда воспаление захватывает фолликул волоса в пределах сосочкового слоя дермы и глубокие с воспалением всего фолликула волоса и окружающих его тканей. При глубоком фолликулите часть папул рассасывается, а в глубине некоторых происходит абсцедирование и расплавление инфильтрата с отделением гноя. В дальнейшем на этом месте образуется язва, покрытая гнойно-геморрагической коркой. По

истечении времени процесс разрешается с образованием рубца. Дифференцируют фолликулит с остиофолликулитом, фурункулом, абсцедирующим подрывающим фолликулитом и перифолликулитом Гоффмана, папуло-некротическим туберкулёзом.

Фурункул - воспаление фолликула волоса и прилежащих к нему тканей. В процесс вовлекается весь фолликул волоса. Развивается обычно из предшествующего остиофолликулита и фолликулита. За первые двое суток фолликулярная пустула значительно увеличивается в размере за счёт роста околофолликулярного инфильтрата по периферии и в глубину и достигает 1-3 см в диаметре. Сформировавшийся узел вначале болезнен лишь при пальпации, позднее боль принимает пульсирующий характер. В начале заболевания узел слегка отёчный, мягко-эластической консистенции, границы не всегда чёткие. Через 3-4 дня вследствие некроза и гнойного расплавления тканей узел становится более мягким, имеет чёткие границы за счёт сформировавшейся демаркационной зоны. Поверхность узла при этом выпуклая, конической формы, напряжённая, синюшно-багрового цвета, в центре фолликулярная пустула. Содержимое пустулы сливкообразное, жёлто-белого или зеленоватого цвета, при вскрытии пустулы образуется отверстие, из которого выделяется небольшое количество гноя, а затем формируется гнойно-некротический стержень. После удаления гнойно-некротического стержня и гноя образуется кратерообразная язва с неровными подрытыми краями и неровным дном, покрытым грануляциями и кровянистым фибринозно-гнойным налётом. Язва быстро очищается и заживает втянутым или плоским атрофическим рубцом. Созревание и разрешение фурункула происходит в среднем за 2 недели.

Единичные фурункулы обычно не нарушают общего состояния. Которое значительно ухудшается при возникновении многочисленных эфлоресценций. Значительная болезненность отмечается при локализации фурункулов в местах с небольшим количеством мягких тканей: передняя поверхность голеней, волосистая часть головы, тыльная поверхность пальцев, кожа над суставами.

Фурункулы могут сопровождаться лимфангиитами, лимфаденитами и осложняться тромбозами поверхностных и глубоких сосудов с развитием сепсиса, септических метастазов. Вялотекущие одиночные или рассеянные фурункулы иногда приходится дифференцировать с сифилитическими бугорками и гуммами, узлами при колликвативном туберкулёзе. Для постановки диагноза проводят бактериоскопическое, бактериологическое, гистологическое исследования.

Хронический (распространённый и локализованный) рецидивирующий процесс, при котором фурункулы появляются последовательно, на протяжении длительного времени на фоне ещё не разрешившихся фурункулов, называется *хроническим фурункулёзом*.

Карбункул - конгломерат фурункулов, объединённых общим инфильтратом. Несколько фолликулов могут вовлекаться в процесс одновременно или последовательно, располагаясь вокруг первоначально развившегося фурункула. Воспалительный инфильтрат при этом увеличивается за счёт периферического роста и распространения его на подлежащие ткани (мышцы, фасции, кости) с вовлечением новых фолликулов. Через 4-5 дней от начала своего развития карбункул представляет собой плотный болезненный воспалительный узел до 5-10 см в диаметре, нечётко отграниченный от окружающей ткани. Поверхность узла багрово-синюшная в центре и розово-синюшная по периферии. Субъективно пульсирующая боль. В дальнейшем вокруг нескольких фолликулов в центре узла возникает глубокий некроз и размягчение кожи, окраска становиться аспидно-синюшной или чёрной, а из появившихся отверстий вытекает гнойно-геморрагическая жидкость. Сохранившиеся между отверстиями участки кожи также подвергаются некрозу и расплавлению. Образуется язва с неровными краями, сначала она неглубокая и на дне её видны отдельные или частично соединённые желтовато-зелёные некротические стержни, которые отторгаются значительно медленнее, чем у одиночных фурункулов (через 2 или более недель). Язва после отделения гнойно-некротических масс глубокая, неправильной формы, с синюшными подрытыми краями, рыхлым неровным дном со слизисто-гнойным налётом, легко кровоточит.

Карбункулы протекают тяжелее, чем фурункулы. Развитие даже единичных карбункулов сопровождается повышением температуры, недомоганием и слабостью. Особенно опасны карбункулы на лице и волосистой части головы. Осложнения карбункула – флебиты,

тромбофлебиты и эмболии, тромбоз синусов головного мозга, септицемия и общее септическое состояние, метастазы в различные органы. Причём, метастазы могут развиваться после перенесённых карбункулов несколько недель и месяцев. Дифференцировать карбункулы необходимо с актиномикозом, инфильтративно-нагноительной трихофитией.

Сикоз стафилококковый - хроническое воспаление фолликулов волос в основном на уровне верхней трети. Процесс, как правило, симметричный. Локализуется преимущественно в области бороды и усов, реже на бровях, лобке, волосистой части головы, груди, конечностях, спине, в носу. Болеют в основном мужчины и мальчики после полового созревания. Сикоз развивается на фоне очагов хронической инфекции, гиповитаминоза, патологии нервной и эндокринной системы. Нередко ему предшествуют «себорейный фон», поверхностный воспалительный процесс в области верхней губы при хроническом насморке или в области подбородка и щёк при бритье. При этом возникают конические папулы и остиофолликулиты, мелкие пустулы растягивают фолликул и в процесс вовлекается соединительнотканная сумка. Кожа в очагах поражения гиперемированна, несколько уплотнена за счёт инфильтрата без чётких границ, на его поверхности мелкие синюшно-красные папулы с пустулами в центре, различной величины эрозии на месте вскрывшихся пустул, а также корки светло-жёлтого, желтовато-бурого цвета бугристые, толстые и грубые. Они легко отделяются от эрозивной поверхности, часть волос выпадает, вокруг корня при этом обнаруживается полупрозрачная муфта. Сохранённые же волосы торчат в разные стороны, у основания их пустулы или эрозии, корки или конические папулы. Субъективно жжение болезненность и зуд. Эволюция элементов происходит очень медленно. Течение болезни продолжительное со сменой периодов обострений и ремиссий. В период ремиссий часть волос отрастает. Сикоз может трансформироваться в фурункулы и карбункулы или осложниться флегмонами, абсцессами, лимфостазом.

Сикоз волосистой части головы у детей протекает с более выраженными явлениями экссудации, обильными корками на эритемо-инфильтрированной мокнущей поверхности и напоминает экзему. Дифференциальная диагностика стафилококкового сикоза проводится с инфильтративно-нагноительной трихофитией.

Гидраденит - гнойное воспаление апокриновой потовой железы. Считают, что возбудители из фолликулов волос через выводные протоки проникают в концевую часть апокриновых желёз, в дальнейшем могут распространяться по протяжению и лимфогенно. Локализация гидраденита чаще в подмышечных ямках, вокруг сосков, пупка, половых органов и заднего прохода. Дети до периода полового созревания не болеют гидраденитом, так как у них апокриновые потовые железы не функционируют. Развивается заболевание медленно, иногда подостро и редко – остро, склонно к длительному рецидивирующему течению. На фоне незначительного зуда в глубине кожи и подкожно-жировой клетчатке пальпируется слегка болезненный узел величиной до 5-7 мм в диаметре. Кожа над ним сначала может сохранять телесную окраску. При нарастании воспаления узел увеличивается в размерах до 1-2 см и более приобретает вытянутую форму. Кожа над ним синюшно-красная или багровая, неровная в результате образования конгломератов из узлов, иногда сосочками выступает над уровнем здоровых участков. При вскрытии узлов сразу же изливается жидкий гной, образуются один или последовательно несколько свищевых ходов. Некротического стержня нет. Свищи долго не заживают, из них периодически в значительном количестве выделяется гной. При регрессе заболевания формируются втянутые рубцы. Нередко после закрытия одного свища и рубцевания рядом открывается новый свищ. Кожа в подмышечной ямке отёчна, болезненна, особенно при надавливании. Нередко процесс, начавшись с одной стороны, позднее становится двухсторонним. Иногда заболевание начинается остро и одновременно в обеих подмышечных впадинах с повышением температуры тела до 38-40^0. Дифференцируют гидраденит с множественными фурункулами, колликвативным туберкулёзом.

Шанкриформная пиодермия - напоминает первичную сифилому (твёрдый шанкр). Чаще наблюдается у мужчин, но может быть и у детей обоего пола. Начинается с фликтены или образования слегка приподнятого плотного инфильтрата, которые быстро эрозируются с последующим образованием язвы. Эрозии или язвы 1-2 см в диаметре имеют правильную округлую или овальную форму, уплотнённое основание, часто слегка приподнятое и ровное

дно розово-красного цвета со скудным слизисто-гнойным отделяемым или небольшим сальным налётом. Края элементов не подрыты, пологие в сторону дна, вокруг узкий воспалительный ободок. При пальпации выявляется незначительная болезненность. Наиболее частая локализация на половых органах, губах, реже - лице и др. участках в виде одиночных дефектов, редко - множественных. Регионарные лимфоузлы плотноватые, подвижные безболезненные. Процесс продолжается от нескольких недель до нескольких месяцев. Дифференцируют с твёрдым шанкром.

ПОВЕРХНОСТНЫЕ СТРЕПТОДЕРМИИ

Стрептококковое импетиго - поверхностная форма стрептодермии. Чаще встречается у детей и молодых женщин, характеризуется появлением дряблых, слегка возвышающихся над уровнем кожи фликтен, наполненных мутноватым содержимым. По периферии их контурируется узкий розоватый венчик. Фликтены могут увеличиваться в размерах, сливаться между собой. Довольно быстро содержимое фликтен ссыхается в корки, причем этот процесс может происходить как при вскрытии покрышки фликтены, так и без него. Корки постепенно отпадают, обнажая непродолжительно существующее бледно-розовое пятно. В среднем цикл развития одного элемента занимает около недели. В связи с переносом содержимого первичного очага, в котором находится большое количество стрептококков, как на близлежащие, так и на отдаленные от основного очага участки кожного покрова количество элементов может стать многочисленным, а заболевание затянуться на длительный период. Процесс чаще всего локализуется на коже лица, субъективными ощущениями обычно не сопровождается.

Щелевидное импетиго - (син. заеда, угловой стоматит). В углах рта, наружных углах глазных щелей, у основания крыльев носа быстро появляются вскрывающиеся фликтены, образуются линейные трещины и эрозии. Отмечаются слюнотечение, боль, зуд. Из-за постоянной травматизации углов рта во время еды, слюнотечения, привычки облизывать углы рта, наличия кариозных зубов, ринита, конъюнктивита эта разновидность импетиго протекает часто хронически (неделями, месяцами). Особенно способствует этому гиповитаминоз B_2 и B_6, нерациональное лечение. В слюне при заедах находят большое количество стрептококков. Инфекция передается от ребенка к ребенку через соски, игрушки. Заболевание может иметь семейный характер, распространяясь через полотенце, посуду, при поцелуях.

Буллезное импетиго - (син. пузырное импетиго) - при этой форме имеются одиночные крупные напряженные полушаровидные элементы, наполненные мутным содержимым, которые локализуются на стопах, голенях, кистях. Фликтены в этих случаях существуют довольно длительно, нередко в их окружности, помимо гиперемии, появляется отечность. Процесс может сопровождаться общими явлениями, развитием регионарного лимфаденита.

Околоногтевое импетиго - (син. поверхностный панариций, турниоль) - при этой форме фликтены локализуется около ногтевых пластинок, подковообразно окружая их. Причиной развития подобного состояния могут явиться заусеницы, травмы околоногтевых валиков. Кожа вокруг околоногтевых фликтен резко воспалена, болезненна. Фликтены увеличиваются за счет периферического роста. После вскрытия покрышки обнажается эрозивная поверхность, покрытая серозно-гнойным отделяемым. Постепенно эрозия эпителизируется и процесс завершается, однако иногда он может трансформироваться в панариций.

Сифилоподобное папулезное импетиго - (папуло - эрозивная стрептодермия) характерна исключительно для детей грудного возраста, хотя может быть и в периоде новорожденности. В более старших возрастных группах не наблюдается. Это заболевание часто встречается у детей с хорошим питанием, но у которых из-за недостаточного ухода кожа раздражается и мацерируется под влиянием мочи и кала. Особенно часто это бывает при жидком стуле и механическом раздражении, вызванном непромокаемым бельем, мешающим испарению (мацерация). Иногда этому способствует раздражение кожи синтетическими моющими средствами (содержащими препараты хлора, сильные щелочи и другие химические вещества), которыми стирают пеленки, а последние к тому же еще и недостаточно выполаскиваются. Поражается кожа ягодиц, задней и внутренней поверхности бедер, иногда области промежности, мошонки. Появляются синюшно-красного цвета плотноватые на ощупь папулы разме-

ром с горошину, окруженные островоспалительным венчиком. На поверхности папул возникают фликтены, которые, быстро вскрываясь, оставляют эрозии и корочки. Элементы сыпи весьма сходны с сифилитическими папулами, но отличаются от них быстрым эрозированием и наличием по периферии ободка отслоившегося рогового слоя (после вскрывшихся фликтен). Отсутствуют высыпания на слизистых оболочках и другие изменения, характерные для сифилиса. Исследования очагов поражения на бледную трепонему и серологические реакции крови дают отрицательный результат.

Интертригинозная стрептодермия. Типична локализация на соприкасающихся поверхностях крупных складок: паховых, подмышечных, шейной, ягодичной областей, но чаще всего за ушными раковинами, где образуются фликтены величиной с горошину. После вскрытия фликтен образуются мокнущие эрозии красного цвета, сливающиеся между собой и поэтому имеющие фестончатые очертания. Границы их резкие, с бордюром отслаивающегося эпидермиса. В центральных частях видны линейные, болезненные, иногда кровоточащие трещины. По периферии очагов рассеяны "отсевные" пиококковые элементы. При разрешении процесса образуются желтовато-бурые корочки, а затем отрубевидное шелушение, после чего остается временная пигментация. Эта форма стрептодермии чаще наблюдается у детей с паратрофией, избыточной массой тела, сахарным диабетом, повышенной потливостью.

Эритемо-сквамозная стрептодермия - абортивная форма поверхностной стрептодермии. Болеют чаще дети. Возникновению болезни способствуют обветривание кожи и недостаточное обсушивание ее после мытья. Процесс локализуется на лице, реже - на шее, верхней части туловища, и проявляется в виде розоватых округлых пятен, увеличивающихся за счет периферического роста. Поверхность их покрыта муковидными чешуйками. В результате инсоляции элементы могут регрессировать, оставляя длительно неисчезающие депигментированные пятна.

ГЛУБОКИЕ СТРЕПТОДЕРМИИ

Вульгарная эктима - глубокая форма стрептодермии. Заболевание начинается с появления крупной фликтены с мутным, иногда гнойно-геморрагическим содержимым; по периферии ее проходит розовато-синюшный воспалительный ободок. Содержимое фликтены затем ссыхается в корку, под которой выявляется глубокая, болезненная язва с возвышенными краями, мягким дном, покрытым гноем. В течение 2-4 нед язва рубцуется. Эктимы чаще локализуются на коже голеней, бывают единичными. Развитию болезни способствуют хронические заболевания, ослабляющие защитные силы организма, зудящие дерматозы. От сифилитической эктимы вульгарную отличают наличие в начале болезни фликтены, островоспалительные явления и отсутствие инфильтрата в основании и по периферии язвы.

Рожа - воспалительное поражение кожи и подкожной клетчатки по типу целлюлита, вызванное обычно стрептококком группы А, сопровождающееся лихорадкой и интоксикацией. Источником заражения являются больные различными стрептококковыми инфекциями (ангина, стрептодермия и др.), а также бактерионосители. Возбудитель проникает через поврежденную (микротравмы, небольшие трещины, расчесы) кожу или слизистые оболочки, чаще всего нижних конечностей, реже лица. Способствует передаче инфекции несоблюдение правил гигиены. К факторам риска относят ряд фоновых заболеваний: варикозное расширение вен, тромбофлебит, стойкий лимфостаз нижних конечностей, сахарный диабет, микоз стоп, опрелость, хронический тонзиллит и др. Чаще болеют женщины, пожилые люди. Внедрившийся возбудитель размножается в лимфатических сосудах кожи, вызывая острое воспаление (целлюлит), регионарный лимфаденит. Токсины стрептококка, проникая в кровь, вызывают лихорадку, озноб, головную боль и другие признаки интоксикации. Различают эритематозную, эритематозно-буллезную, эритематозно-геморрагическую и буллезно-геморрагическую формы, а в зависимости от локализации - местную (локализованную), распространенную (ползучую, мигрирующую) и метастатическую (с развитием отдаленных друг от друга очагов воспаления) формы. По степени интоксикации различают легкую (I степень), среднетяжелую (II степень) и тяжелую (III степень) формы. Инкубационный период составляет от нескольких часов до 3 - 5 дней. Возможны продромальные явления (недомогание, го-

ловная боль и др.), затем температура тела повышается до 38-40°С, в зоне поражения возникают чувство распирания, жжения (особенно при роже лица), боль. На коже отмечается покраснение, которое в течение нескольких часов превращается в яркую эритему с отеком и инфильтрацией кожи и подкожной жировой клетчатки с четкими неровными границами. Пораженная кожа напряжена, горячая на ощупь. В дальнейшем на фоне эритемы могут возникнуть пузыри, нередко с геморрагическим содержимым. Период реконвалесценции начинается обычно на 8-15-й день болезни. У ряда больных в коже и регионарных лимфатических узлах формируется очаг хронической стрептококковой инфекции, что обусловливает рецидивирующее течение заболевания. К осложнениям рожи относят развитие некрозов (при буллезно-геморрагической форме), абсцессов, флегмон, флебита, отита, мастоидита и др. В тяжелых случаях возможны гнойный менингит, сепсис. Последствием перенесенной рожи может быть стойкий лимфостаз (слоновость). Диагноз основывается на клинической картине, изменениях крови (нейтрофильный лейкоцитоз со сдвигом влево, токсическая зернистость лейкоцитов, повышенная СОЭ).

СТРЕПТО-СТАФИЛОДЕРМИИ

Поверхностная стрепто-стафилодермия или *простое (вульгарное) импетиго* - наиболее часто встречающаяся форма пиодермий. Заболевание контагиозно, особенно у детей. В детских коллективах может принимать характер эпидемий. Может быть первичным и вторичным, как осложнение чесотки, вшивости и зудящих дерматозов. Локализуется чаще на коже лица, рук, реже - других участках кожи. На гиперемированном фоне возникает пузырёк с серозным содержимым. Покрышка тонкая, вялая, реже напряжённая, в основании венчик эритемы. Содержимое пузырька в течение нескольких часов становится мутным, затем гнойным. Кожа у основания пустулы инфильтрируется, венчик гиперемии увеличивается. Через несколько часов содержимое полости изливается, после чего образуется эрозия округлой или неправильной формы с розово-красным, легко кровоточащим дном. На поверхность эрозии ещё некоторое время продолжает выделяться серозная мутная жидкость, ссыхающаяся в соломенно-жёлтую, "медовую" корку. Корки вначале тонкие, плоские, затем становятся более грубыми, комковатыми из-за неравномерно поступающего с поверхности эрозии и подсыхающего экссудата. Окраска их сероватая, грязно-серая, бурая за счёт примеси крови и загрязнения. Через 3-4 дня корки подсыхают, уменьшается или исчезает венчик гиперемии, регрессирует инфильтрация кожи. Отторжение корок на 5-7 день заболевания, вторичные эритематозные пятна слегка шелушится, затем исчезает бесследно. Очаг воспаления может увеличиваться за счёт периферического роста. Дифференцируют вульгарное импетиго с многоформной экссудативной эритемой, вульгарной пузырчаткой, фликтеной.

Хроническая язвенная пиодермия - глубокий гнойный процесс, протекающий длительно. Развивается чаще из импетиго, фолликулитов на нижних конечностях. При прогрессирующей гибели тканей формируется язва типа эктимы, окружённая зоной воспаления с плоским инфильтратом, который медленно распадается, некротизируется и распространяется по периферии. При слиянии нескольких мелких язв очаг принимает неправильные очертания. Края застойно-синюшные, подрытые, болезненные при пальпации, отделяемое гнойное, дно неровное с вялыми грануляциями. Рост язв по периферии продолжается несколько месяцев, затем приостанавливается, омертвевшая ткань медленно отторгается до демаркационной зоны. Грануляции постепенно выполняют дефекты тканей, в результате формируются рубцы, повторяющие очертания язв.

Пиогенная гранулема (ботриомикома) - развивается зачастую после предшествующей травмы преимущественно на коже концевых фаланг пальцев кистей и стоп, лице, губах, иногда на слизистых оболочках полости рта, языку и др. Начинается с небольшого опухолевидного образования (узла) диаметром от 0,2 до 3,5 см, либо мягкоэластической, либо плотноватой консистенции. Отмечается постепенное размеров узла, основание при этом не изменяется, в итоге элемент напоминает гриб на тонкой ножке. Поверхность ботриомикомы гладкая или дольчатая (за счёт сочных грануляций покрытых серозно-гнойно-геморрагическими корками). При снятии корок, обнажается поверхность белесоватой, светло-серой, багровой или даже чёрной окраски. Узлы безболезненные при пальпации, но легко кровоточат, могут

изъязвляться. Регионарные лимфоузлы не увеличиваются. Дифференцируют с вегетирующей пиодермией.

ОБЩИЕ ПРИНЦИПЫ ЛЕЧЕНИЯ ПИОДЕРМИЙ

Режим больного пиодермией в первую очередь предполагает рациональный уход за кожей. Запрещается мытье, особенно с мылом. При локализованных формах заболевания не рекомендуется мыть лишь кожу в очаге поражения и вблизи него. Волосы в области расположения пиодермических элементов необходимо состричь. Удаление волос путем их сбривания категорически запрещается.

Непораженную кожу обрабатывают, особенно тщательно в окружности очага поражения, дезинфицирующими растворами (1-2% спиртовой раствор салициловой кислоты, 0,1% водный раствор перманганата калия и др.). С целью предотвращения распространения инфекции ногти должны быть коротко острижены, дважды в день их обрабатывают 2% спиртовым раствором йода.

Питание должно быть регулярным, полноценным, богатым витаминами; резко ограничивают количество соли и углеводов; полностью исключается алкоголь.

Общее лечение больных пиодермиями предусматривает применение антибиотиков, сульфаниламидов, общеукрепляющих и иммунобиологических препаратов, в ряде случаев средств, направленных на иммунокоррекцию.

Антибиотики при пиодермиях применяют при длительном хроническом течении процесса, большой его распространенности, наличии общих явлений (лихорадка, головная боль, недомогание) и регионарных осложнений (лимфаденит, лимфангиит), локализации глубоких пиодермии на лице. Целесообразно производить посев гноя с определением чувствительности выделенного микроорганизма к различным антибиотикам и по результатам исследования назначать соответствующий препарат.

Наиболее эффективными и в то же время вызывающими наименьшее число побочных реакций являются антибиотики - макролиды (эритромицин в суточной дозе 1 г, а также эрициклин и др.), линкомицин, фузидин-натрий, тетрациклины (тетрациклин, окситетрациклин, метациклин, доксициклин). Можно назначать также рифампицин, цепорин, кефзол, кефлин, цепорекс, клафоран, нетромицин. роцефин и другие антибиотики, устойчивые к β-лактамазам и оказывающие широкий спектр действия.

Разовые и курсовые дозы антибиотиков подбирают индивидуально в зависимости от клинической картины и течения процесса. Реже антибиотиков, обычно при их непереносимости, применяются сульфаниламидные препараты, которые менее эффективны и нередко вызывают токсидермии. Обычно используют препараты пролонгированного действия (сульфомонометоксин, бисептол, сульфатон и др.).

Помимо антибактериальной терапии, при хронических формах пиодермии широко применяются средства активной специфической иммунотерапии, к которым относятся стафилококковый анатоксин (нативный и адсорбированный) и стафилококковый антифагин, стафилопротектин, представляющий собой смесь цитоплазматического стафилококкового антигена и анатоксина. Больным с тяжелыми заболеваниями внутренних органов (печень, сердечно-сосудистая система, болезни системы крови и др.), что является противопоказанием для проведения активной иммунотерапии, назначают антистафилококковый Y-глобулин или антистафилококковую гипериммунную плазму.

С целью стимуляции неспецифических факторов иммунитета используют аутогемотерапию, пирогенал, продигиозан, гемотрансфузии, метилурацил, спленин, настойку китайского лимонника, экстракт элеутерококка.

В терапии рецидивирующих, упорно протекающих пиодермии широко применяются иммуностимуляторы, особенно в тех случаях, если есть возможность подтвердить факт иммунных нарушений: препараты тимуса (тималин, тактивин и др.), препараты γ-глобулинов (γ-глобулин внутримышечный, иммуноглобулин и др.), а также синтетические химические вещества (левамизол, диуцифон, изопринозин).

При всех хронических, вялотекущих формах пиодермии показаны витамины (пангексавит, декамевит, ундевит, амитетравит, глутамевит, компливит и др.).

Местная терапия применяется при всех формах пиодермии, однако она существенно разнится в зависимости от формы заболевания.

Первичная профилактика (у лиц без гнойничковых заболеваний в анамнезе), как и вторичная, предусматривающая предупреждение рецидивов пиодермии, заключается в проведении определенных мероприятий, как в бытовых условиях, так и в общественных местах (дошкольные учреждения, школы и т.д.).

СХЕМА ОБСЛЕДОВАНИЯ БОЛЬНОГО

Студент, использует общепринятую схему истории болезни, учитывая особенности течения пиодермитов.

При выявлении жалоб больного обратите внимание на наличие различных субъективных ощущений.

При сборе анамнеза выясните сроки начала заболевания, его динамику, предшествующие факторы (переохлаждение, физическая травма, психоэмоциональный стресс, обострение очагов фокальной инфекции и т.д.).

При осмотре больного оцените его общее состояние, состояние органов и систем, выявите наличие сопутствующих заболеваний.

При оценке клинической картины заболевания обратите внимание на степень выраженности воспалительного процесса, его распространённость, глубину, на наличие первичных и/или вторичных морфологических элементов, локализацию элементов сыпи.

При необходимости проверьте симптом Никольского.

На основании полученных данных обоснуйте предварительный диагноз.

Назначьте лабораторные исследования необходимые для постановки окончательного диагноза.

Получите у преподавателя результаты лабораторных исследований Вашего пациента и проведите интерпретацию их с учётом клинической картины заболевания.

Проведите дифференциальную диагностику.

Поставьте окончательный клинический диагноз.

Наметьте план лечения больного.

Наметьте план профилактики рецидивов заболевания.

КЛИНИЧЕСКИЕ ЗАДАЧИ

1. У юноши в области бороды и усов имеется кирпично-красная окраска кожи, большое количество остиофолликулитов и фолликулитов.

Какой диагноз можно поставить?

Чем обусловлено заболевание?

Какое лечение рекомендуется?

2. У ребенка вскоре после рождения на коже появились напряженные пузыри на воспалительном основании, отмечено повышение температуры тела.

Какой диагноз можно предположить?

Какой природы это заболевание?

Какое лечение можно рекомендовать?

3. У ребенка на правой щеке имеется эрозивная поверхность, окруженная фликтенами и соломенного цвета корками.

Какой диагноз можно поставить?

Назначьте лечение пациенту.

4. У женщины на задней поверхности шеи имеется болезненный инфильтрат размером с грецкий орех на фоне синюшно-красной эритемы с пустулой на поверхности. Температура тела повышена.

Какой диагноз можно предположить?

Назначьте лечение пациентке.

5. У подростка 13 лет в области лица и спины в течение полугода появились папулезно-пустулезные элементы, пронизанные волосом.

Какой диагноз можно поставить?

Чем обусловлено заболевание?
Какое лечение можно рекомендовать?
6. У мужчины в области ягодиц и на бедре имеются единичные фликтены, частично вскрывшиеся с образованием несколько инфильтрированной, эрозивной поверхности.
Какой диагноз можно предположить?
Как подтвердить диагноз?
С какими заболеваниями необходимо дифференцировать?
7. У женщины после травмы в области голени появилось опухолевидное образование с серозно-гнойно-геморрагическими корочками, кровоточащее при прикосновении.
Какой диагноз можно предположить?
С какими заболеваниями необходимо дифференцировать?
8. У женщины в области подмышечной впадины имеется плотный болезненный узел сине-красного цвета с пустулой на верхушке. Температура тела повышена.
Какой диагноз можно поставить?
Назначьте лечение пациентке.
9. У новорожденного на 3-й день жизни в области паховых складок появилось несколько пустул величиной с просяное зерно.
Какой диагноз можно поставить?
Как может осложниться заболевание?
Назначьте лечение ребенку.

ГРАФИЧЕСКАЯ МОДЕЛЬ ТЕМЫ ……..