Государственное бюджетное образовательное учреждение высшего профессионального образования
«Российский национальный исследовательский медицинский университет имени Н.И. Пирогова»
Министерства здравоохранения и социального развития Российской Федерации

УЧЕБНО–МЕТОДИЧЕСКОЕ ПОСОБИЕ

Специальные дерматологические приемы и необходимые практические навыки

Утверждено ЦКМС ГБОУ ВПО РНИМУ им. Н.И.Пирогова Минздравсоцразвития России

Москва 2012

Р е ц е н з е н т ы:

Профессор кафедры дерматовенерологии лечебного факультета ГБОУ ВПО РНИМУ им. Н.И.Пирогова Минздравсоцразвития России профессор, д.м.н. И.В. Хамаганова.

Заведующий кафедрой кожных и венерических болезней медицинского факультета ГОУ РУДН Росздрава д.м.н. А.Л. Тищенко.

Составитель:

А.А. Кубылинский

Коллектив авторов – преподаватели кафедры кожных и венерических болезней педиатрического факультета ГБОУ ВПО РНИМУ им. Н.И.Пирогова Минздравсоцразвития России:, А.А. Кубылинский, О.Д. Куликова, Т.Н. Сучкова, А.А. Тихомиров, М.А. Иванокова.

Специальные дерматологические приемы и необходимые практические навыки.

Учебно–методическое пособие.

Под редакцией Н.Г. Короткого и В.Ю. Уджуху, Н.М. Шарова – М:, ГБОУ ВПО РНИМУ им. Н.И.Пирогова Минздравсоцразвития России, 2012, 34 с.

ISBN 3-14847-201-1

Учебно–методическое пособие посвящено вопросам применения специальных дерматологических навыков, а также основным методам лечения и профилактики основных дерматологических нозологий.

Предлагаемое учебно-методическое пособие рассчитано на студентов высших медицинских учреждений, интернов, ординаторов, а также врачей–дерматовенерологов.

ВВЕДЕНИЕ

Клиническая диагностика кожных и венерических заболеваний основывается на выявлении и описании первичных и вторичных морфологических элементов, что возможно лишь при знании практических навыков и специальных дерматологических исследований. В лечении многих дерматозов важное, а иногда решающее значение имеет наружная терапия. В настоящем учебно-методическом пособии даны основные диагностические приемы, используемые при простановке диагноза, при дифференциальной диагностике, а также для установления степени эффективности проводимых лечебных мероприятий. В пособии представлены современные подходы к наружной терапии кожных заболеваний.

Данное учебно-методическое пособие рассчитано на студентов дневных и лечебных факультетов РГМУ, а также может представлять интерес для клинических ординаторов и интернов по специальности дерматовенерология.

КЛИНИЧЕСКОЕ ОПРЕДЕЛЕНИЕ ПЕРВИЧНЫХ И ВТОРИЧНЫХ МОРФОЛОГИЧЕСКИХ ЭЛЕМЕНТОВ

Возникающие на коже высыпания (кожные эффлоресценции) делятся на первичные и вторичные.

Первичные морфологические элементы сыпи развиваются на неизмененной коже и слизистых оболочках.

Первичные морфологические элементы сыпи подразделяют на:

- *инфильтративные элементы* - пятно, узелок, бугорок, узел;
- *экссудативные элементы* - волдырь, пузырек, пузырь, гнойничок.

Вторичные морфологические элементы сыпи появляются в результате дальнейшего развития, трансформации или эволюции **первичных** морфологических элементов (спонтанной или под влиянием лечения).

К вторичным элементам относят: дисхромия кожи, чешуйки, корки, трещины, экскориации, эрозии, язвы, рубцы, вегетация, лихенификация.

Определение воспалительных и невоспалительных пятен

Пятно (macula) характеризуется ограниченное изменение цвета кожи. Различают воспалительные и невоспалительные пятна.

Воспалительные (сосудистые) пятна образуются вследствие расширения кровеносных сосудов сосочкового слоя дермы. Цвет воспалительных пятен варьирует от ярко-красного (острое воспаление) до синюшно-красного, который чаще наблюдается при длительном существовании воспалительного процесса. Важным диагностическим признаком воспалительных пятен является их исчезновение или побледнение при надавливании предметным стеклом – метод диаскопии. После прекращения давления восстанавливается первоначальный цвет пятна.

Воспалительные пятна небольших размеров (диаметром от 2-3 до 20-25 мм) –**розеолы.** Воспалительные пятна диаметром от 2 до нескольких десятков сантиметров - **эритема**. При вовлечении в патологический процесс весь кожный покров, в результате чего возникает эритродермия.

Геморрагические пятна возникают в результате кровоизлияний. При этом наблюдается выход эритроцитов из русла кровеносных сосудов в окружающую ткань дермы или подкожную жировою клетчатку. Окраска геморрагических пятен сразу после их появления багрово-красная, а затем она постепенно желтая. Через 2-3 геморрагические пятна бесследно исчезают.

По величине и форме принято различать:

петехии (petechiae) - точечные кровоизлияния;

пурпуру (purpura) - кровоизлияния диаметром до 1-2 см;

экхимозы (ecchymoses) - кровоизлияния диаметром более 2 см;

линейные кровоизлияния (vibices);

кровоподтеки (sugillationes).

При надавливании на геморрагические пятна цвет их не изменяется.

Невоспалительные пятна обусловлены неправильным развитием в коже кровеносных сосудов, кровоизлиянием, изменением содержания меланина и введением в кожу красящих веществ.

Гемангиомы - пороки развития мелких вен и капилляров. При диаскопии цвет гемангиом изменяется вплоть до полного исчезновения сосудистой окраски.

Анемический невус - недоразвитие поверхностных кровеносных сосудов кожи

Телеангиэктазии - стойкое расширение мелких сосудов в результате нарушения иннервации поверхностно расположенных капилляров.

Пигментные пятна образуются вследствие изменения содержания меланина в коже, количество которого может увеличиваться или уменьшаться.

Гиперпигментированные пятна бывают врожденными (пигментный невус), могут возникать самопроизвольно (веснушки, хлоазма, пятна при болезни Реклингхаузена и др.), в результате проникновения в эпидермис патогенных грибов.

Депигментированные (гипопигментированные) пятна, могут быть как врожденными (альбинизм), так и возникать в процессе жизни (витилиго). Лишенные пигмента очаги поражения могут занимать обширные участки кожи (альбинизм, распространенная форма витилиго) или быть ограниченными (сифилитическая лейкодерма, мелкие пятна витилиго и др.). Волосы в пределах очага депигментации также лишены пигмента. Цвет и форма пятен, возникающих при отложении в коже окрашенных инородных веществ, зависят от вида вещества и характера его введения. Отложения в коже частиц угля и пороха имеют точечный или мелкопятнистый характер, так же как и при искусственном

введении в кожу красящих веществ (татуировка).

Узелок (papula) - поверхностно расположенное, выступающее над уровнем кожи образование плотной или мягкой консистенции, обычно подвергающееся обратному развитию без образования рубца.

Папулы могут быть воспалительными или невоспалительными.

Воспалительные папулы при надавливании на них бледнеют. Воспалительные папулы характерны для псориаза, вторичного сифилиса, нейродермита, красного плоского лишая и других дерматозов.

Папулы невоспалительного характера возникают вследствие разрастания эпидермиса (например, обыкновенные бородавки), отложения в дерме продуктов обмена - холестерина, амилоида, слизи, кальция (например, ксантома) или разрастания ткани дермы (папиллома).

В зависимости от преимущественной локализации патологического процесса принято различать **дермальные, эпидермальные и смешанные - эпидермально-дермальные папулы**.

По величине различают папулы: **милиарные** (диаметром 1-1,5 мм), **лентикулярные** (2-3 мм), **нумулярные** (2-3 см) и более крупные **папулы площадкой - бляшки** (последние нередко образуются вследствие слияния более мелких узелков).

Форма и очертания папул различны. Они могут быть заостренными, конусовидной формы, уплощенными, полигональными, округлой, полушаровидной формы.

Поверхность папул может быть гладкой или покрытой чешуйками. На поверхности папул при плоском лишае выявляются пупковидное вдавление и белесоватые полоски (сетка Уикхема). В ряде случаев на папулах располагаются другие морфологические элементы: пузырьки (папуло-везикулы), пустулы (папуло-пустулы). При некоторых дерматозах (папулонекротический туберкулез

кожи) папулы сочетаются с некротическим процессом или геморрагическими изменениями, что приводит к их изъязвлению (некоторые формы васкулитов кожи). В подобных случаях на месте узелковых элементов может образоваться рубец.

При локализации папул в складках, местах трения отмечается их избыточный рост и на их поверхности развиваются вегетации. Вегетирующие папулы имеют тенденцию к слиянию с образованием кондилом (широкие кондиломы при вторичном сифилисе).

Гнойничок (pustula) - полостное образование с гнойным содержимым. Основной причиной возникновения гнойничков являются патогенные микроорганизмы - стафилококки и стрептококки.

Различают поверхностные пустулы, располагающиеся в пределах эпидермиса, и глубокие, локализующиеся в дерме.

Пустулы, развивающиеся в пределах волосяного фолликула, называют фолликулитами. Для глубоких фолликулитов характерны более яркая окраска элемента и болезненность. В глубокой фолликулярной пустуле с поражением окружающих тканей может образоваться некротический стержень (например, при фурункуле), эволюционирует с образованием рубца.

Нефолликулярная поверхностная пустула - фликтена представляет собой пузырь с вялой покрышкой и характерна для стрептококковых поверхностных пиодермитов. Нефолликулярную пустулу, развивающуюся в дерме, называют эктимой. Иногда эктима покрывается улиткообразными слоистыми корками и образуется рупия. При отторжении корки обнажается глубокий дефект - язва, после заживания которой остается рубец.

Гнойнички, образующиеся вокруг сальных желез, называют акне (угри).

Определение экссудативных первичных элементов

К экссудативным первичным морфологическим элементам относятся

волдырь, пузырек, пузырь и гнойничок. Волдырь является экссудативным бесполостным элементом, а пузырек, пузырь и гнойничок - экссудативными полостными элементами.

Волдырь (urtica) - бесполостной элемент островоспалительного характера. Он развивается вследствие расширения капилляров сосочкового слоя дермы, повышения проницаемости их стенок и выхода через сосудистую стенку безбелкового серозного экссудата, который в дальнейшем сдавливает сосуды. Вследствие этого на коже внезапно развиваются различной формы и величины подушкообразные плотноватые образования, возвышающиеся над уровнем кожи.Уртикарный элемент имеет фарфорово-белую окраску в центре и розовато-красную по периферии. Волдырь исчезает так же быстро, как и появляется, но в некоторых случаях может существовать довольно длительное время (Urticaria perstans). Возникновение волдыря, как правило, сопровождается зудом и жжением, а также нередко повышением температуры тела и общим недомоганием. У некоторых лиц волдыри развиваются на внешне не измененной коже после незначительного механического раздражения (аутографизм, или urticaria factitia). Обычно волдырь разрешается бесследно.

Пузырек (vesicula) - мелкое полостное образование, содержащее серозную или серозно-геморрагическую жидкость. Пузырек обычно возвышается над уровнем кожи в виде элемента полушаровидной формы диаметром 1,5-5 мм. Содержимое пузырька ссыхается в корку. В некоторых случаях, в частности при экземе, экссудат продолжает выделяться из пузырька, не ссыхаясь. Это приводит к мокнутию, нередко захватывающему обширные участки кожного покрова, на поверхности которых наблюдается масса слившихся пузырьков.

Пузырь (bulla) - полостное образование диаметром 0,5 - 7 см и более, содержащее жидкость. Покрышка пузырей может быть напряженной или дряблой, содержимое - серозным или геморрагическим. Пузыри могут располагаться на

воспалительном основании и быть окружены зоной гиперемии (при герпетиформном дерматите Дюринга, буллезной форме рожи, многоформной экссудативной эритеме, токсидермии). или же возникать на внешне не изменённой коже (вульгарная, листовидная пузырчатка). Пузыри могут иметь интрадермальную и субэпидермальную локализацию.

Обычно содержимое пузыря быстро ссыхается в корку, после отторжения которой не остается никаких следов. В случае подэпидермального расположения пузыря могут остаться рубцы (при врожденном буллезном эпидермолизе, порфириновой болезни, ожогах и др.).

Вторичные элементы: дисхромия кожи - пигментные пятна вторичного характера, возникающие в процессе регресса первичных морфологических элементов. **Чешуйки** - разрыхленные, потерявшиеся связи с другими роговые пластинки. Отторжение чешуек у здоровых людей происходит постоянно и незаметно для невооруженного глаза. При многих дерматозов оно усиливается до отчетливого шелушения. Различают **отрубевидное шелушение** – мелкие чешуйки, **пластинчатое шелушение** – крупные чешуйки. **Корки** возникают вследствие высыхания содержимого пузырьков, гнойничков, пузырей, отделяемого со дна эрозий, язв, а также распада тканей. Корки могут быть серозными, гнойными и некротическими. **Трещины –** линейные поверхностные (в пределах эпидермиса) или глубокие дефекты кожи возникающие в связи с потерей нормальной эластичности. **Эрозии –** поверхностный дефект в пределах эпидермиса вследствие механического воздействия, а также возникающий вторично при эволюции поверхностно залегающих экссудативных полостных элементов. **Экскориация** – более глубокий дефект кожи, возникающий в результате расчесов. **Язва –** дефект кожи, дно которого залегает на уровне глубоких отделов дермы, гиподермы и даже подлежащих тканей. **Рубец** развивается вследствие замещения глубоких дефектов кожи грубоволокнистой

соединительной тканью. **Вегетация** – разрастание сосочков на папулах, дне язв. **Лихенификация** – утолщение кожи, характеризующееся подчеркнутым кожным рисунком, значительной сухостью и в некоторых случаях гиперпигментацией.

ОСНОВНЫЕ ПРИНЦИПЫ НАРУЖНОЙ ТЕРАПИИ

Выбор лекарственной формы определяется:

1) Выраженностью воспалительного процесса в коже и необходимой глубиной воздействия (действие лекарственной формы тем глубже, чем сильнее она задерживает испарение влаги с поверхности кожи).

2) Распространенностью патологического процесса.

3) Локализацией поражения (гладкая кожа, складки, покрытые волосами, участки с утолщенным роговым слоем).

4) Наличием сопутствующих заболеваний (облитерирующие заболевания сосудов конечностей, бронхиты, пневмонии, поражения почек, бронхиальная астма).

При назначении лекарственных форм и фармакологических средств соблюдается определенная последовательность их применения. От поверхностно действующих методов к оказывающим влияние на более глубокие слои кожи; от менее концентрированных к более концентрированным формам наружной терапии.

ОСНОВНЫЕ ПРАВИЛА НАРУЖНОЙ ТЕРАПИИ

При остром и подостром воспалительном процессе следует использовать поверхностно действующие формы наружных средств, причем, чем процесс острее, тем более поверхностно должна действовать лекарственная форма.

Лекарственные формы для наружной терапии по степени возрастания

глубины действия располагаются следующим образом. Присыпки – примочки – влажно-высыхающие повязки – водные взбалтываемые взвеси – масляные взбалтываемые взвеси – гидрогели – пасты – кремы типа «масло в воде» – мази – компрессы – пластыри – лаки.

При выборе средства для наружного применения всегда следует учитывать его соответствие стадии заболевания и переносимость.

ПРИСЫПКА (ПУДРА).

Присыпка – наиболее поверхностно действующая лекарственная форма.

Содержит смесь двух и более порошкообразных, минеральных или растительных веществ:

Тальк (Talkum) –магния кремнекислая соль

Оксид цинка (Zinci oxydum)

Различные крахмалы (пшеничный – Amylum Tritici).

Способы применения пудры: присыпать

Механизм действия.

1. Высушивает и обезжиривает поверхность кожи, абсорбируя пот и кожное сало.
2. Усиливает теплоотдачу, способствует сужению поверхностных сосудов и охлаждает кожу, тем самым, оказывая противовоспалительное действие и уменьшая зуд.
3. Препятствует трению соприкасающихся поверхностей.

Показания к применению.

1. Острые поверхностные воспалительные процессы, характеризующиеся жжением, зудом, гиперемией и отечностью кожи при отсутствии мокнутия.
2. Повышенная потливость и усиленное салоотделение.

Rp: Talci 30,0
Sterilisetur !
D.S. Наружное

Rp: Zinci oxydi
Amyli Tritici ana 15,0
Talci 40,0
M.f.pulv.
D.S. Наружное.
Детская присыпка.

РАСТВОРЫ.

Растворы - растворенные в жидкости вещества.

Растворы делятся на водные, водно-спиртовые и масляные; а по характеру действия на кожу выделяют противовоспалительные, вяжущие и дезинфицирующие.

Способы применения растворов:

1. Примочки. 2. Влажно-высыхающие повязки.

Примочки применяются при островоспалительных поверхностных поражениях кожи с активной гиперемией, отеком, везикуляцией, выраженным мокнутием и образованием эрозий (принцип «мокрое – лечить мокрым»), глубина их воздействия незначительна.

Механизм действия.

Вследствие испарения влаги и повышения теплопроводности примочки резко охлаждают кожу и вызывают сужение кровеносных сосудов. Вследствие этого купируются неприятные субъективные ощущения (жжение и зуд), уменьшаются отек, гиперемия и мокнутие.

Примочки:

Rp: Sol. Argenti nitrici 0,25-2,0:100,0
D. in vitro nigro
S. Наружное. Раствор нитрата серебра для примочек.

Rp: Sol. Rivanoli 1,0:5000,0 - 200,0

D.S. Наружное. Раствор риванола для примочек.

Rp: Ac. Borici 2,0

Aq. destill. ad 100,0

M.D.S. Наружное. Раствор борной кислоты для примочек.

ВЗБАЛТЫВАЕМАЯ СМЕСЬ.

Взвесь 1/3 порошкообразных веществ в 2/3 жидкости, после испарения, которой они осаждаются на коже тонким слоем. Основным компонентом являются – оксид цинка, тальк, крахмал, белая глина; они взвешены в водной фазе или масляной среде.

Показания к применению водных и водно-спиртовых болтушек.

Применяются для лечения поверхностных островоспалительных процессов без мокнутия и излишней сухости кожи.

Механизм действия.

Обладают охлаждающим, поверхностным сосудосуживающим и сосудорасширяющим эффектом (противовоспалительное действие). При длительном применении могут пересушивать кожу.

Масляные болтушки. Механизм действия.

Оказывают умеренное противовоспалительное действие, смягчают и не пересушивают кожу, уменьшают чувство напряжения, стягивания. При применении быстрее происходит размягчение и отделение чешуек и корок.

Водная:

Rp: Zinci oxydi
Talci
Glycerini ana 15,0
Aq. destill. ad 100,0
M.D.S. Наружное.

Водно-спиртовая:

Rp: Zinci oxydi
Talci ana 15,0
Spiritus aethylici 96%-10,0
Glycerini 20,0
Aq. destill. ad 100,0
M.D.S. Наружное.

Масляная:

Rp: Zinci oxydi 40,0
Ol. Persicorum ad 100,0
M.D.S. Наружное. Цинковое масло.

ПАСТА.

Смесь в равных весовых частях плотной жировой основы и индифферентных порошкообразных веществ (оксида цинка, талька, крахмала, белой глины).

Пасты ***применяют*** при подострых воспалительных заболеваниях кожи, не сопровождающихся мокнутием. Могут использоваться с целью защиты кожи от мацерации.

Механизм действия.

1. Паста охлаждает кожу, не раздражая ее; способствует сужению кровеносных сосудов и восстанавливает микроциркуляцию, оказывая противовоспалительное и умеренное подсушивающее действие.
2. Наличие жира способствует размягчению рогового слоя и повышает его проницаемость для лекарственных веществ.
3. Механически защищает кожу от внешних раздражающих воздействий.

Rp: Zinci oxydi

Talci ana 25,0

Vaselini 50,0

M.f. pasta

D.S. Наружное. Цинковая паста.

Rp: A.S.D. фракция 3 5,0

Pastae Zinci ad 100,0

M.f. pasta

D.S. Наружное. 5% паста АСД.

Rp: Acidi salicylici 2,0

Pastae Zinci ad 100,0

M.f. pasta

D.S. Наружное. 2% цинковая паста (паста Лассара).

КРЕМ.

Лекарственная форма, в основе которой лежит двухфазная система, состоящая из несмешиваемых компонентов – 1/3 жира, 1/3 масла, 1/3 воды.

Крем применяют при подострых воспалительных процессах в коже, когда необходимо оказать охлаждающее, противовоспалительное, подсушивающее действие.

Механизм действия.

Вода, входящая в состав крема, испаряется с поверхности кожи. Крем вызывает выраженное сужение кровеносных сосудов, охлаждает и создает противовоспалительный эффект. Обладает увлажняющим действием, легко мацерирует роговой слой, способствует проникновению лекарственных веществ.

Rp: Lanolini

Olei Olivarum

Aq. destyll. ana 30,0

M.D.S. Наружное (крем Унны)

Rp: Sulfuris praecipitati

Acidi salicylici ana 2,0

Lanolini

Ol. Olivarum

Aq. destyll. ana ad 100,0

M.D.S. Наружное (2% серно-салициловый крем)

МАЗЬ.

Жир + лекарственное вещество. Жировыми основами являются вазелин, ланолин.

Механизм действия.

Основывается на свойстве жира препятствовать испарению и уменьшать теплоотдачу. Снижение теплоотдачи вызывает согревание участка кожи, рефлекторное расширение сосудов, интенсификация обменных процессов, разрешение воспалительных инфильтратов.

Действие лекарственной формы на кожу тем глубже, чем сильнее она задерживает испарение влаги с ее поверхности!

Применение мазей показано:

1. при хроническом воспалении кожи, сопровождающемся застойной гиперемией, шелушением, инфильтрацией и лихенификацией;
2. для размягчения и удаления корок и утолщенного рогового слоя;
3. при лечении ряда поверхностных инфекционных и паразитарных заболеваний кожи.

Простая серная мазь:

Rp: Sulfuris praecipitati 33,0

Vaselini ad 100,0

M.f.ung.

D.S. Наружное.

Кератопластическая мазь:

Rp: Acidi salicylici 2,0

Vaselini ad 100,0

M.f.ung.

D.S. Наружное (2% салициловая мазь).

Лекарственные вещества, применяемые для наружной терапии:

АСД фракция 3-асептический состав Дорогова (органический дёготь)

Acidum salicylicum - кислота салициловая

Acidum hydrochloricum dilutum - кислота соляная разведённая

Acidum lacticum - кислота молочная

Acidum boricum - кислота борная

Amylum Triticum - крахмал картофельный

Dermatolum (Дерматол) – висмутовая соль галловой кислоты

Furacillinum-фурациллин

Ichthyolum-ихтиол

Glycerinum-глицерин

Kalium Hypermanganatum - калия перманганат

Lanolinum - ланолин водный

Natrium thiosulfuricum - натрия тиосульфат

Naphta-Naphtalanum - нафталанская нефть

Oleum Helianthi - масло подсолнечное

Oleum Olivarum - масло оливковое (прованское)

Oleum Persicorum - масло персиковое

Oleum Ricini - масло касторовое

Oleum Rusci - дёготь берёзовый

Pix Liquida - дёготь сосновый

Resorcinum - резорцин

Sapo viridis - мыло зелёное

Spiritus aethylici - спирт этиловый

Spiritus vini - спирт винный

Sulfur praecipitatum - сера осаждённая

Talcum - тальк (магния кремнекислая соль)

Vaselinum - вазелин белый

Viride nitens - бриллиантовый зелёный

Zincum oxydatum - окись цинка

СРЕДСТВА ДЛЯ ЛЕЧЕНИЯ ЧЕСОТКИ

1. **Простая серная мазь:**

Rp: Sulfuris praecipitati 33,0 (10-15% для детей)

Vaselini ad 100,0

M.f.ung.

D.S. Наружное. 33% серная мазь.

2. **Водно-мыльная суспензия бензилбензоата**

Rp: Benzilbenzoatis 20%-100,0 (10% для детей)

Saponis viridis 3,0

Aq. destill. ad 100,0

M. D.S. Наружное.

3. **Метод Демьяновича**

Rp: Sol. Natrii thiosulfurici 60% -100,0 (40% для детей)

M. D.S. Раствор № 1.

Rp: Sol. Acidi hydrochlorici diluti 6% -100,0 (4% для детей)

M. D.S. Раствор № 2.

Лекарственные формы	Влияния на кожу в местах применения	Глубина действия	П о к а з а н и я	Противопоказания
Раствор а) примочки - способ нанесения раствора	Уменьшают воспаление, подсушивают	Незначительная	Острое поверхностное воспаление, сопровождающееся выраженным мокнутием.	
б) влажно-высыхающие повязки – способ нанесения	Уменьшают воспаление, подсушивают		Подострое поверхностное воспаление, сопровождающееся умеренным мокнутием и образованием корок	
Пудра (присыпка)	Уменьшает воспаление, подсушивает, обезжиривает, защищает кожу от воздействия внешних факторов	Поверхностно	Острое поверхностное воспаление без мокнутия и излишней сухости кожи	Хроническое воспаление; сухая, шелушащаяся кожа; острое воспаление с обильным мокнутием; пиодермии; участки с волосяным покровом
Взбалтываемые смеси а) водная	Уменьшает воспаление, подсушивает, обезжиривает, защищает кожу от воздействия внешних факторов	Незначительная	Острое поверхностное воспаление без мокнутия и излишней сухости кожи	Хроническое воспаление; сухая, шелушащаяся кожа; острое воспаление с обильным мокнутием; пиодермии; участки с волосяным покровом
б) масляная	Умеренно уменьшает воспаление, умеренно подсушивает, смягчает роговой слой, способствует отделению чешуек и корок	Незначительная	Подострое воспаление	Острое воспаление с мокнутием; участки с волосяным покровом
Паста	Умеренно уменьшает воспаление, умеренно подсушивает, смягчает роговой слой и защищает кожу от воздействия внешних факторов	Средняя	Подострое воспаление	
Крем	Уменьшает воспаление, незначительно подсушивает кожу, одновременно смягчает ее, повышают эластичность кожи, мацерирует роговой слой и способствует проведению фармакологических средств	Средняя	Хроническое воспаление, выраженная сухость и снижение эластичности кожи	Острое, особенно экссудативное, воспаление
Мазь	Усиливает воспаление, способствует разрешению воспалительных инфильтратов, ожиривает и смягчает сухую, шелушащуюся кожу, увеличивает проницаемость рогового слоя для фармакологических средств, способствует отделению чешуек и корок, защищает от воздействия внешних факторов	Значительная	Хроническое воспаление, наличие корок, шелушения и гиперкератоза	Острое, особенно экссудативное, воспаление; интертригинозные участки; непереносимость жиров (при себорее)

МЕХАНИЗМ ДЕЙСТВИЯ топических ГКС

Все топические ГКС оказывают противовоспалительное, противоаллергическое, сосудосуживающее, антипролиферативное действие.

1. Противовоспалительный эффект.

Существует 2 модели противовоспалительного действия гкс: геномная и негеномая модель.

Геномное действие ГКС (Рис. №1):

Активация экспрессии генов, отвечающих за синтез различных белков, обладающих противовоспалительным действием (липокортин, нейтральная эндопептидаза, ингибитор секреции лейкоцитов, антагонист рецепторов интерлейкина 1 и др.)

- Снижение экспрессии молекул клеточной адгезии и чувствительности эндотелия к медиаторам аллергии
- Торможение миграции эозинофилов и пролиферации Т-лимфоцитов.

Этот же процесс, являясь неспецифичным, одновременно может запускать синтез белков, оказывающих неблагоприятное местное и системное действие, что обуславливает развитие побочных эффектов ГКС.

Внегеномный эффект. В настоящее время среди имеющихся на фармацевтическом рынке топических стероидов препаратов с доказанным внегеномным механизмом действия пока что нет.

2. Сосудосуживающий механизм действия местных ГКС-препаратов до конца не изучен. Предполагается, что под их влиянием происходит потенциирование способности катехоламинов вызывать сужение метартериол с уменьшением отека коллагеновых волокон и межклеточного пространства.

3. Антипролиферативное действие местных кортикостероидов связано с торможением синтеза нуклеиновых кислот (прежде всего ДНК) в клетках базального слоя эпидермиса и фибробластах дермы.

Рис. №1.

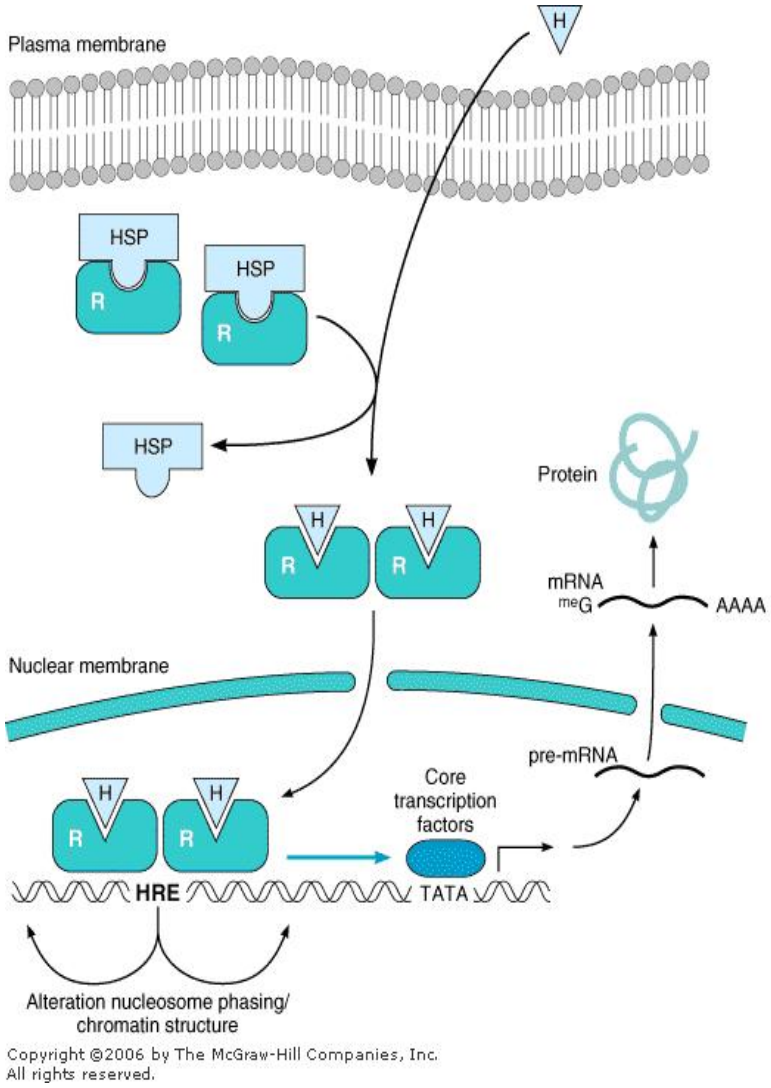

Активность ГКС во многом определяется степенью связывания молекулы гормона с ГК-рецептором, способностью проникать через клеточные мембраны, скоростью метаболических превращений и экскреции. В свою очередь определяется структурой молекулы.

Классификация топических ГКС

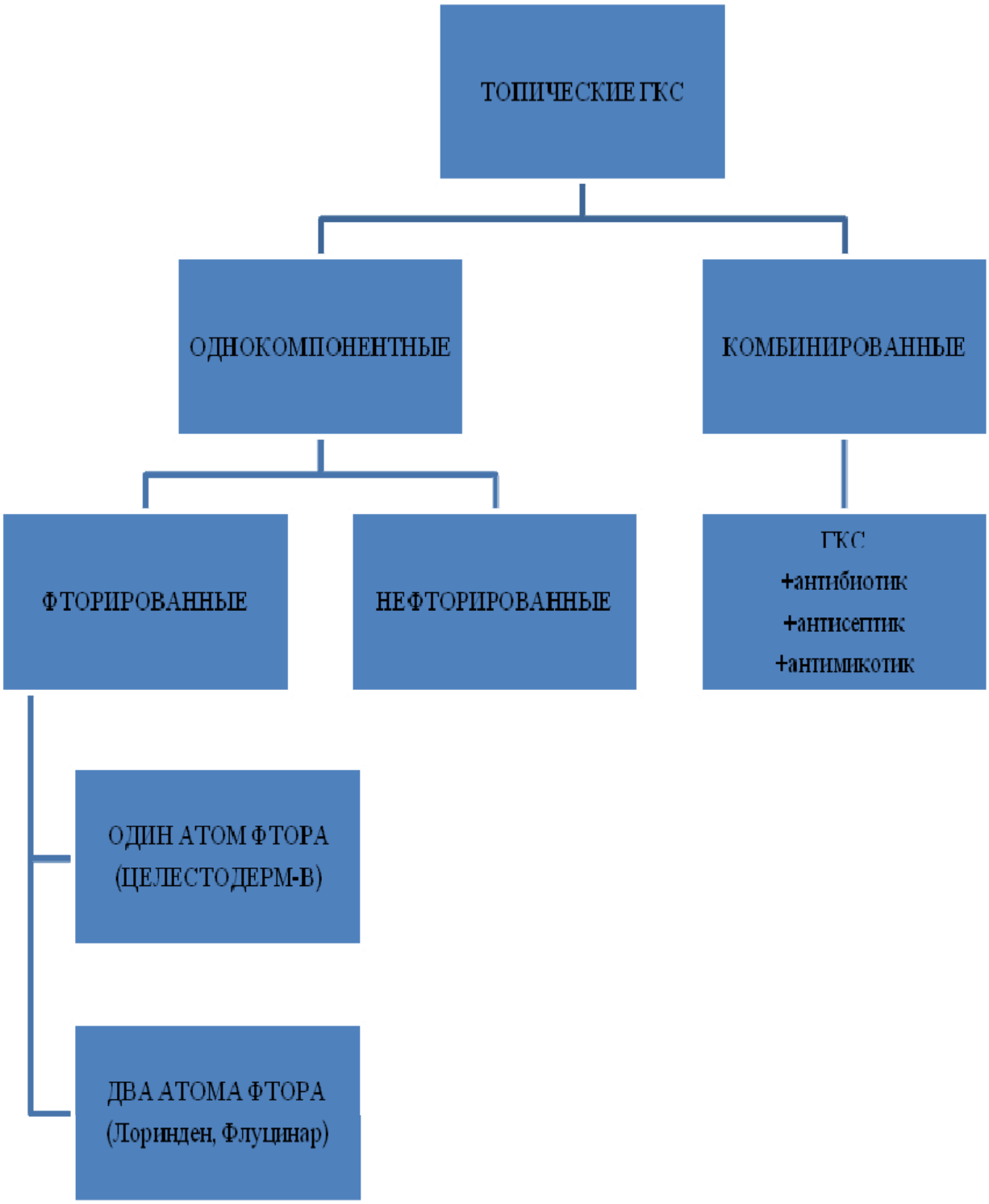

Классификация топических ГКС в зависимости от кратности и структуры молекулы

Название препарата	Кратность	Особенности строения молекулы
Адвантан (метилпреднизолона ацепотат 0,1%)	1	Не содержит галогена
Апулеин (будесонид 0,0375%)	2-3	Не содержит галогена
Латикорт (0,1% гидрокортизона 17бутират)	2-4	Не содержит галогена
Локоид	2-3	Не содержит галогена
Дерматоп (предникарабат 0,25%0	4	Не содержит галогена
Деперзолон (преднизолон 0,25%)	4	Не содержит галогена
Гидрокортизон	4	Не содержит галогена
Фторокорт (триамцинолона ацетонид 0,1%)	3	Содержит фтор
Лоринден (флуметазона пивалат 0,02%)	3	Содержит фтор
Флуцинар (флуоцинолона ацетонид 0,025%)	3	Содержит фтор
Дермовейт (клобетазола пропионат 0,05%)	2-3	Содержит фтор
Афлодерм (алклометазона дипропионат 0,05%)	2	Содержит хлор

Комбинированые препараты, в состав которых входят ГКС

С противомикробным действием		
Лоринден С	ЕЛЬФА, Польша	Мазь: 15 г в тубе, в 1 г 200 мкг флуметазона пивалата, 30 мг клиохинола
Гиоксизон мазь	Belupo, Хорватия	Мазь, крем: 15 г и 30 г в тубе, в 1 г 200 мкг флуметазона пивалата, 30 мг клиохинона
Оксикорт	ЕЛБФА, Польша	Аэрозоль для нар применения: 75 г во флаконах, в 1г 4 мг окситетрациклинагидрохлорида, 1,3 г гидрокортизона ацетата
Целестодерм В с гарамицином	Schering-Plough, США	Мазь и крем 0,1% 15 и 30г в тубах 1 мл препарата содержит 100 мг бетаметазона валерата и 1 мг гентамицина сульфата
Софрадекс	Roussel Uclaf, Франция	Крем: 15 г в тубе 1г препарата содержит 10 мг фрамицетина сульфата и 1 мг дексаметазона
Полькортолон ТС	Польфа, Польша	Аэрозоль для наружного применения: 40 мл во флаконе 1 мл препарата содержит 250 мкг триамцинолона и 10 мг тетрациклина гидрохлорида

С противогрибковым действием

Микозолон	Gedeon Richter, Венгрия	Мазь: 15 г в тубе 1г препарата содержит 2,5 мг мазипредона, 20 мг миконазола
Лотридерм	Schering-Plough, США	Крем: 15 г в тубе 1г препарата содержит 10 мкг клотримазола и 500 мкг бетаметазона дипропионата
Травокорт	Shering, Германия	Крем: 15 г в тубе 1г препарата содержит 10 мг изоконазола нитрата и 1 мг дифлукортолона-21-валерата
С Противомикробным и противогрибковым действием		
Пимафукорт	Yamanouchi Europe, Нидерланды	Крем, мазь: 15 г в тубах 1г препарата содержит 10 мг натамицина, 3,5 мг неомицина и 10 мг гидрокортизона
Тридерм	Schering-Plough, США	Мазь, крем: 15 г в тубах 1г препарата содержит 0,64 мг бетаметазона дипропионата (соответствует 500 мкг бетаметазона), 10 мг клотримазола и 1 мг гентамицина

Показания к применению топических ГКС

- Дерматозы различной этиологии
- Псориаз
- Экзема
- Узловая почесуха
- Атопический дерматит
- Простой и плоский лишай
- Себорейный дерматит, контактный и аллергический дерматит
- Дискоидная красная волчанка
- Генерализованная эритродермия
- Пузырчатка, генерализованный эксфолиативный дерматит

Противопоказания к применению топических ГКС

Относительные	Абсолютные
• Эффективность применения ТС/возможность побочных действий при планировании длительного лечения	▪ Очаги поражения туберкулезного и сифилитического характера ▪ Ветряная оспа ▪ Опоясывающий лишай ▪ Прочие вирусные заболевания

СПЕЦИАЛЬНЫЕ ДЕРМАТОЛОГИЧЕСКИЕ ИССЛЕДОВАНИЯ

Для выявления характера и длительности реакции нервно-сосудистого аппарата кожи на механическое воздействие определяют **дермографизм**.

ДЕРМОГРАФИЗМ (ДЕРМАТОГРАФИЗМ) – рефлекторное изменение окраски кожи, характеризующее состояние вегетативной нервной системы при ее механическом штриховом раздражении (деревянным шпателем).

КРАСНЫЙ ДЕРМОГРАФИЗМ – возникновение красной полоски на ранее неизменной коже в ответ на слабое механическое раздражение, бесследно исчезающее в течение 1-2 минут. Свидетельствует о нормальном состоянии нервно-рецепторного состояния кожи.

КРАСНЫЙ РАЗЛИТОЙ ДЕРМОГРАФИЗМ, возникающий через 3-15 сек. после механического воздействия, в виде стойкой красной полосы. Определяется у больных с экземой, псориазом и др. дерматозами.

БЕЛЫЙ ДЕРМОГРАФИЗМ – вызывается быстрым раздражением кожи с небольшим нажимом. Через 8-20 секунд вследствие спазма капилляров возникает стойкая белая полоска (вызывается у больных атопическим дерматитом)

УРТИКАРНЫЙ ДЕРМОГРАФИЗМ – через 1-2 минут после механического воздействия появляется возвышающаяся над кожей полоса белого цвета, окруженная красной каемкой, постепенно трансформирующаяся в волдырь (вследствие резкого повышения проницаемости капилляров). Вызывается у больных крапивницей и уртикарным васкулитом.

Кожная чувствительность. Кожа снабжена большим числом рецепторов. Имеется специальный рецепторный аппарат и свободные нервные окончания. Выделяют несколько видов кожной чувствительности: тепловую, холодовую, тактильную и болевую. Тактильная чувствительность определяется у больных лепрой иногда при псориазе, атопическим дерматите путем легкого проведения ватным тампоном по поверхности очага при сравнении ощущения при касании тампоном здоровой кожи. Манипуляция проделывается при закрытых глазах больного. Температурная чувствительность — с помощью поочередного прикосновения пробирок с горячей и холодной водой. Этот вид чувствительности нарушается при лепре, холодовой крапивнице. При различных дерматозах может нарушаться болевая чувствительность. Ее устанавливают, касаясь острым или тупым концом инъекционной иглы кожи больного. Повышение болевой чувствительности называется гиперальгезией, понижение — гипоальгезией, отсутствие—анальгезией. Этот метод имеет значение для диагностики дерматозов, сопровождающихся невритами (опоясывающий лишай, лепра).

Пальпация. Описывая первичные и вторичные элементы поражения кожи, обязательно отмечают консистенцию элементов, их поверхность, глубину залегания. Эти признаки можно определить, лишь при пальпации эффлоресценций. В ряде случаев с целью определения консистенции мелких первичных элементов применяют и инструментальные методы: пуговчатый зонд, вогнутое часовое стекло (диаскопия). Пуговчатым зондом дотрагиваются

и надавливают на элемент. Диаскопия — вогнутым часовым стеклом надавливают на элемент. В результате давления происходит спазм сосудов, обескровливание этого участка кожи. Поэтому, если это было пятно воспалительного характера, то оно при надавливании исчезает, если пигментное или геморрагическое, то оно практически не изменяет окраску. Для определения консистенции корок, глубины их проникновения иногда пользуются желобоватым зондом. С помощью его, ложки Фолькмана или петли Генле можно взять содержимое пустул на исследование.

Поскабливание очагов. Чаще применяют при кожных заболеваниях, сопровождающихся шелушением, иногда для того, чтобы выявить скрытое шелушение или доказать отсутствие его. Пользуются скальпелем, хотя можно взять и любой режущий предмет. При поскабливанин чешуек видно, крупные они или мелкие, пластинчатые, сухие или пропитаны экссудатом, плотно или рыхло соединены с подлежащими слоями эпидермиса.

МЫШЕЧНО-ВОЛОСКОВЫЙ РЕФЛЕКС (гусиная кожа) определяется при легком воздействии на кожу холодным предметом. У здоровых лиц он сохраняется в течении 10 секунд бесследно исчезая. Повышенный мышечно-волосковый рефлекс наблюдается у больных атопическим дерматитом и отсутствует у больных ихтиозом. Расстройства мышечно-волоскового рефлекса свидетельствуют о нарушениях со стороны центральной и вегетативной нервной системы.

СИМПТОМ НИКОЛЬСКОГО - расслоение эпидермиса с образованием внутриэпидермальных пузырей в многослойном плоском эпителии, или его отслойка. Возникновение симптома Никольского объясняется наличием фиксированных иммунных комплексов (иммуноглобулина класса G и ранних компонентов комплемента) в системе межклеточных соединений многослойного плоского эпителия.

Различают три варианта **симптома Никольского**:

- при потягивании за обрывок покрышки пузыря отслаивается эпидермис видимо неизменной кожи

- при надавливании на покрышку невскрывшегося пузыря, серозная жидкость перемещается под близлежащие участки эпидермиса, вследствие чего пузырь увеличивается в размерах

- при потирании участков кожи, расположенные вне очагов поражения, возникает смещение (отслойка) эпидермиса.

Симптом Никольского положителен:

при акантолитической пузырчатке, врожденном буллезном эпидермолизе (летальная генерализованная форма), синдроме Лайелла.

ЛАМПА ВУДА – люминесцентный диагностический прибор, излучающий ультрафиолетовый свет в диапазоне излучения от 360-370 нм.

В практике дерматовенеролога **лампа Вуда** применяется для диагностики целого ряда дерматозов, главным образом грибковых заболеваний кожи.

Перед началом процедуры кожу пациента тщательно очищают. Глаза пациента защищают специальными очками. После включения **лампы Вуда** в темном помещении луч света направляют на область обследуемой кожи или слизистой оболочки на расстоянии 15-20 см

В зависимости от типа свечения, можно предположить наличие различных дерматозов:

- зеленое свечение пораженной кожи – грибковые заболевания; ржавый микроспорум – ярко-зеленое; пушистый микроспорум – бледно-зеленое свечение, при эритразме -кораллово-красное или кирпично-красный свечение, при отрубевидном лишае –золотисто-желтоватое свечение.

- коричневое свечение – свидетельствует о нарушение пигментации;

- белое – о наличие воспалительного процесса;

- фиолетовое – чувствительная кожа;

-бирюзовое – сухая кожа;

-светло-синее (голубоватое) свечение – здоровая кожа, отсутствие поражений.

В **лучах Вуда** здоровая слизистая поверхность отсвечивает бледным синевато-фиолетовым цветом.

При поражении слизистых оболочек при плоском лишае отмечается тусклое бледно-голубое свечение.

При красной волчанке поражение красной каймы губ дает снежно-голубое свечение, при поражении слизистых оболочек – белое или мутно белое свечение в виде точек и полос.

Время проведения процедуры не должно превышать 2 мин., т.к. длительное воздействие ультрафиолета, излучаемое **лампой Вуда** на кожу, приводит к образованию пигментных пятен и повышенной чувствительности.

Псориатическая триада. При диагностике псориаза широко используют псориатическую триаду. При поскабливании псориатических элементов последовательно выявляются три важных диагностических феномена: стеаринового пятна вследствие шелушения серебристо-белыми чешуйками, терминальной пленки в виде влажной поверхности, точечного кровотечения.

феномен кебнера, реакция изоморфная

(isomorphic response) - феномен, наблюдающийся при прогрессирующей стадии псориаза и плоском лишае.

Феномен Кебнера (изоморфная реакция) характеризуется появлением псориатических папул или элементов типичных для плоского лишая на клинически неизменной коже, подвергшейся различным воздействиям (механическим, химическим, УФО, солнечная инсоляция). Свежие высыпания у

больных псориазом и плоским лишаем обычно появляются через 7-14 дней после травматизации.

ПРОБА БАЛЬЦЕРА.

Для диагностики отрубевидного лишая проводится **йодная проба** (**проба Бальцера**). Пораженную кожу смазывают йодной настойкой и протирают спиртом: разрыхленный вследствие жизнедеятельности гриба роговой слой быстро впитывает йод и пятна отрубевидного лишая резко выделяются, окрашиваясь в темно-коричневый цвет на фоне слегка пожелтевшей непораженной кожи.

Симптом Бенье-Мещерского: возникновение муковидного шелушения при поскабливании пятен у больных разноцветным лишаем

Симптом «яблочного желе» при туберкулезной волчанке

Диагностический прием при туберкулезной волчанке. При сильном надавливании на люпому (бугорок туберкулезного происхождения) прозрачным шпателем или предметным стеклом (диаскопия) выдавливается кровь из расширенных сосудов бугорка и вследствие этого появляется буровато-желтая окраска, напоминающая цвет яблочного желе. Иногда при этом можно заметить полупрозрачность бугорка.

Симптом проваливания зонда

Бугорки при туберкулезной волчанке, вследствие разрушения эластических и коллагеновых волокон, приобретают тестоватую, мягкую консистенцию. Учитывая эту особенность, А. И. Поспелов (1886) предложил **симптом проваливания зонда**: при легком надавливании на бугорок пуговчатым зондом на поверхности бугорка остается вдавление, которое очень медленно исчезает. Это явление можно сравнить с картиной, наблюдаемой при надавливании пальцем на дрожжевое тесто.

Если на бугорок надавить зондом несколько сильнее, то он как бы

проваливается вглубь люпомы, при этом возникает легкое кровотечение, сопровождающееся незначительной болезненностью.

СОДЕРЖАНИЕ

ВВЕДЕНИЕ……... 3

КЛИНИЧЕСКОЕ ОПРЕДЕЛЕНИЕ ПЕРВИЧНЫХ И ВТОРИЧНЫХ МОРФОЛОГИЧЕСКИХ ЭЛЕМЕНТОВ…… 3

ОСНОВНЫЕ ПРИНЦИПЫ НАРУЖНОЙ ТЕРАПИИ…… 10

ОСНОВНЫЕ ПРАВИЛА НАРУЖНОЙ ТЕРАПИИ…… 10

ЛЕКАРСТВЕННЫЕ ВЕЩЕСТВА, ПРИМЕНЯЕМЫЕ ДЛЯ НАРУЖНОЙ ТЕРАПИИ 17

СРЕДСТВА ДЛЯ ЛЕЧЕНИЯ ЧЕСОТКИ……. 18

МЕХАНИЗМ ДЕЙСТВИЯ ТОПИЧЕСКИХ ГКС…….. 21

КЛАССИФИКАЦИЯ ТОПИЧЕСКИХ ГКС…… 23

СПЕЦИАЛЬНЫЕ ДЕРМАТОЛОГИЧЕСКИЕ ИССЛЕДОВАНИЯ…….. 27

СОДЕРЖАНИЕ…… 34

СПЕЦИАЛЬНЫЕ ДЕРМАТОЛОГИЧЕСКИЕ ПРИЕМЫ И НЕОБХОДИМЫЕ ПРАКТИЧЕСКИЕ НАВЫКИ

Учебно-методическое пособие

Составитель А.А. Кубылинский

Редактор З.С. Савенкова

Компьютерная вёрстка

Подписано в печать 22.12.2012. Объём 3,2 п.л.

Тираж --- экз. Формат --×-- -/--

Бумага тип. Печать ----------

Заказ----------

Государственное бюджетное образовательное учреждение высшего профессионального образования

«Российский национальный исследовательский медицинский университет имени Н.И. Пирогова»

Министерства здравоохранения и социального развития Российской Федерации

117997, МОСКВА, ул. Островитянова, д. 1