ФГАОУ ВО РНИМУ им. Н.И. Пирогова Минздрава России

КАФЕДРА ГОСПИТАЛЬНОЙ ХИРУРГИИ
ПЕДИАТРИЧЕСКОГО ФАКУЛЬТЕТА

БРЮШНЫЕ ГРЫЖИ

Методические рекомендации для студентов

Под редакцией д.м.н., профессора А.А. Щеголева

Москва – 2021

УДК 616.34-007.43-002
ББК 54.574.63
А56

Автор: Аль-Сабунчи О.А. –профессор кафедры госпитальной хирургии педиатрического факультета РНИМУ им. Н.И. Пирогова, заведующий хирургическим отделением Клинического госпиталя MD GROUP.

Рецензенты: проф. Вирганский А.О.,

Аль-Сабунчи О.А.
А.56 Брюшные грыжи.
Под редакцией д.м.н. профессора А.А. Щеголева – Москва, 2021, 23 с.

В методических рекомендация рассмотрены наиболее часто встречающиеся виды грыж, освещены вопросы классификации. Приводятся методы хирургического лечения свободной и осложненной грыжи.

Методические рекомендации предназначены для студентов 5-6 курсов медицинских ВУЗов.

© ФГАОУ ВО РНИМУ им. Н.И. Пирогова Минздрава России
© Коллектив авторов

ОГЛАВЛЕНИЕ

Введение	**3**
Классификация грыж	**4**
Паховая грыжа	**7**
Бедренная грыжа	**13**
Пупочная грыжа	**14**
Послеоперационная вентральная грыжа	**16**
Осложнение грыжи	**18**
Список литературы	**23**

Цель методических рекомендаций:

Раскрыть сущность понятия грыжи.

Сформировать представление о различных формах грыж.

Объяснить алгоритм лечебной тактики в зависимости от вида грыжи.

По окончанию изучения методических рекомендаций студент должен знать:

Топографическую анатомию передней брюшной стенки.

Классификацию грыж

Основные клинические проявления грыж

Методы визуализации грыж

Показания к хирургическому лечению грыж

Противопоказания к хирургическому лечению

Виды хирургических вмешательств, применяемых при различных грыжах

Основные осложнения грыж

Студент должен уметь:

На основании клинической картины и инструментальных методов диагностики провести дифференциальный диагноз между различными видами грыж и другими заболеваниями.

Определить показания к хирургическому лечению грыж

Введение

Упоминания о грыжах живота и первых методах их лечения пришли к нам из работ Гиппократа, Цельса и Галена. Так, Цельс (I век н. э.) впервые использовал термин «hernia» и дал классическое определение грыжи как выпячивания внутренностей через приобретенные или врожденные «ворота». Долгое время лечением больных занимались преимущественно лица, не имеющие каких-либо медицинских знаний, что объясняло имевшию место тяжелые осложнения и высокую летальность. Закономерно, что во многих странах мира в эти годы были изданы указы о запрещении грыжесечения. Лишь с появлением методов обезболивания и широким внедрением в практику асептики и антисептики начался новый этап в пластической хирургии грыж.

В начале 6-го века нашей эры итальянский Паоло д'Эгина в своей работе De Medicina описывает свое вмешательство при паховой грыжи; оно останется классикой до конца XVIII века. Основными этапами этой операции являлись: выделение грыжевого мешка с удалением яичка. Несмотря на то, что первая книга об этиологии, морфологии и лечение грыж (Practica Copiosa) была написана Каспаром Стромайром в 1559 году, первым автором, описавшим анатомию пахового канала был сэр Астли Купер. Настоящая революция в герниологии произошла в рождественскую ночь 1889 года, когда Эдоардо Басини впервые прооперировал пациента с грыжей и выполнил пластику задней стенки пахового канала. До этого момента единственным методом пластики пахового канала была операции Черни предусматривавшая укрепление передней стенки (эта операция сопровождалась 100%-ом рецидивом грыжи). Внедрение в клиническую практику метода Басини позволило снизить процент рецидива с 100% до 10%. Следующим важным шагом в лечении грыж стало внедрение в практику различных сеток и ненатяжных методов пластики которые появились в 70-е года прошлого столетия.

Грыжи - довольно распространенное заболевание, частота достигает до 5% от общей популяции (8% среди мужчин и 2% среди женщин), причем пациенты с грыжами передней брюшной стенки составляют 25 % от всех больных

общехирургического стационара. При плановых операциях послеоперационная летальность не превышает 0,2–0,3 %. Однако при операциях по поводу осложненных грыж, летальность возрастает до 8 % и зависит от продолжительности ущемления, а также от возраста пациента (летальность у больных старше 60 лет может достигать 16-20%).

Для хирургического лечения грыж передней брюшной стенки в настоящее время предложено свыше 300 оперативных вмешательств и их модификаций. С целью устранения грыжевого дефекта применяются как натяжные, аутопластические способы за счет собственных тканей больного, так и ненатяжные с использованием искусственных материалов. Применение последних позволило значительно снизить количество рецидивов при сложных формах грыж передней брюшной стенки (послеоперационных, грыж больших размеров) и добиться надежной пластики брюшной стенки.

Классификация грыж

По клиническому течению грыжи делятся:

- вправимые
- невправимые.

Составные элементы грыжи(рис1):

- грыжевые ворота.
- грыжевой мешок (устье, шейка, дно). При скользящих и диафрагмальных грыжах, как правило, грыжевой мешок частично или полностью отсутствует.
- грыжевое содержимое.

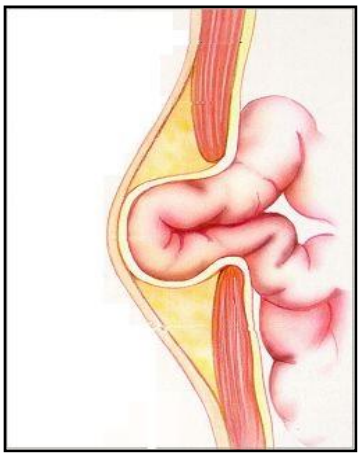

Рисунок 1

По локализации

- паховая
- бедренная
- пупочная
- белой линии живота
- в области послеоперационного рубца
- редкие виды грыж (грыжа запирательного отверстия, грыжа спигелевой линии, поясничные грыжи, седалищные грыжи, эпигастральные грыжи)

Осложнения:

- Невправимость
- Ущемление:

а) эластическое ущемление;

б) каловое ущемление;

в) пристеночное ущемление (грыжа Рихтера);

г) ретроградное ущемление (грыжа Майдля);

д) ущемление Меккелева дивертикула (грыжа Литтре);

е) грыжа Брока (ложное ущемления на фоне асцита).

ж) ущемления червеобразного отростка (грыжа Коупа).

- Флегмона грыжевого мешка: гнойное воспаление грыжи (со стороны кожи или исходящее из внутренних органов).
- Кишечная непроходимость.

Этиология грыж передней брюшной стенки:

1) Предрасполагающие факторы –
    - синдром слабости соединительной ткани,
    - повреждение нервов, иннервирующих брюшную стенку,
    - наличие послеоперационных рубцов.
    - курение

2)Производящие - факторы, способствующие повышению внутрибрюшинного давления –

- тяжёлый физический труд,
- длительные запоры,
- затруднённое мочеиспускание.
- беременность
- хронический кашель
- асцит
- рвота

Основные жалобы при неосложненных наружных грыж живота: это наличие грыжевого выпячивания (исчезающие в положении лежа), грыжевых ворот; боль в области грыжи; нарушение функции органов, составляющих грыжевое содержимое.

Принципы лечение неосложненных грыж передней брюшной стенки.

1) Хирургическое лечение - единственный способ радикального устранения грыжи. Исходя из этого, показанием к плановому оперативному лечению является наличие грыжи передней брюшной стенки, любых размеров, при любых (даже при малых ее размерах). Противопоказаниями к операции могут быть как относительными и абсолютными.

Абсолютные противопоказания:

- Сердечно-легочные заболевания в стадии декомпенсации
- Прогрессирующие заболевание почек и печени
- Злокачественные опухоли IV стадии
- Заболевания крови

Относительные (временные):

- Ранний детский возраст (до 6 мес)
- Инфекционные заболевания
- Источник эндогенной инфекции, требующий санации
- Беременность
- Аденома предстательной железы

2) Консервативное лечение (ограничение физической нагрузки, использование бандажа с пелотом или без него) применяется при наличии противопоказаний к операции или категорическом отказе от неё больного.

Этапы плановой операции:

1. Доступ

2. Выделение грыжевого мешка из окружающих тканей и погружение его в брюшную полость.

3. Пластика грыжевых ворот - ликвидация дефекта мышечно-апоневротического слоя.

Многочисленные способы пластики грыжевых ворот при грыжах делятся на натяжные и не натяжные. При натяжных способах пластика выполняется собственными тканями, при не натяжных используются дополнительные биологические или синтетические материалы

Паховые грыжи

Паховый канал располагается в пределах пахового треугольника, сторонами которого являются: *сверху* — горизонтальная линия, проведенная от границы наружной и средней третей паховой связки к латеральному краю прямой мышцы живота; *медиально*-латеральный край прямой мышцы живота; *снизу* — паховая связка. В паховом канале выделяют 2 отверстия и 4 стенки.

Отверстия пахового канала:

• поверхностное паховое кольцо, (выход пахового канала, наружное отверстие) ограничено латерально и медиально соответственно латеральной и медиальной ножками апоневроза наружной косой мышцы живота, сверху — межножковыми волокнами, снизу — загнутой связкой;

• глубокое паховое кольцо, (вход пахового канала, внутреннее отверстие) со стороны брюшной полости соответствует расположению латеральной паховой ямки, в месте, где поперечная фасция переходит с передней брюшной стенки на элементы семенного канатика (или круглой связки матки) и образует воронкообразное выпячивание. Ограничено *латерально* — паховой связкой, *медиально* - латеральной пупочной складкой и межъямковой связкой.

Стенки пахового канала:

• передняя — апоневроз наружной косой мышцы живота;

• задняя — поперечная фасция;

• верхняя — нависающие свободные края внутренней косой и поперечной мышц живота;

• нижняя — паховая связка.

Пространство между паховой связкой внизу, нижними свободными краями внутренней косой и поперечной мышц вверху и наружным краем прямой мышцы живота медиально, что соответствует задней стенке пахового канала, выделяют как паховый промежуток. Содержимое пахового канала: •семенной канатик у мужчин или круглая связка матки у женщин; •подвздошно-паховый нерв — проходит по передней поверхности семенного канатика или круглой связки матки; •половая ветвь бедренно-полового нерва — ложится на заднюю поверхность семенного канатика или круглой связки матки.

Выделяют: косую и прямую паховую грыжу

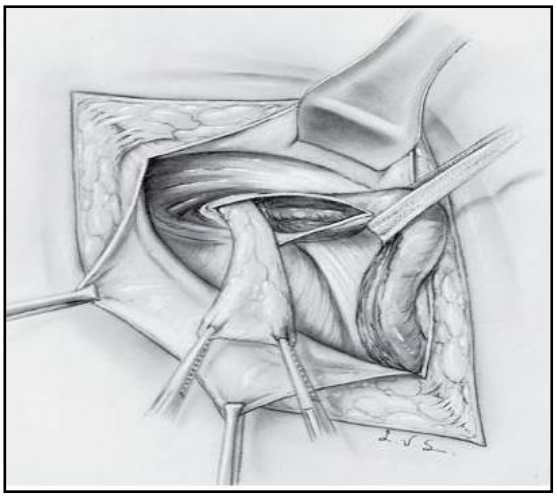

Рисунок 2

Косая паховая грыжа(рисунок 2): чаще встречается у лиц мужского пола, преимущественно детского, молодого и среднего возраста, может быть врождённой и приобретённой. располагается выше паховой складки, как правило, бывает односторонней, имеет продолговатую или овальную форму, повторяет ход семенного канатика, может спускаться в мошонку, семенной канатик при пальпации определяется медиальнее грыжевого выпячивания, кашлевой толчок определяется латеральнее пальца, введённого в наружное отверстие пахового канала, если введённым в паховый канал пальцем удаётся определить пульсацию нижней надчревной артерии, то она располагается кнутри от пальца, при пережатии внутреннего пахового кольца грыжевое выпячивании при натуживании больного не появляется (отрицательный симптом Крымова).

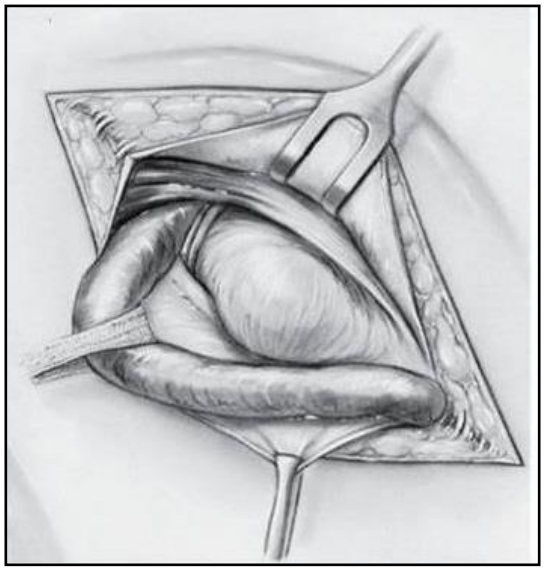

Рисунок 3

Прямая паховая грыжа (рисунок 3): встречается у мужчин преимущественно пожилого и старческого возраста, ослабленных, не бывает врождённой. Как и косая грыжа, располагается выше паховой складки, часто бывает двухсторонней, имеет округлую форму. Не спускается в мошонку. Семенной канатик располагается латеральнее грыжевого выпячивания. кашлевой толчок при исследовании определяется непосредственно под пальцем, введённым в наружное отверстие пахового канала. Если, введённым в паховый канал пальцем удаётся определить пульсацию нижней надчревной артерии, то она ощущается кнаружи от пальца, несмотря на пережатие внутреннего пахового кольца, при натуживании больного грыжевое выпячивание появляется (положительный симптом Крымова).

Классификация паховых грыж по Nyhus (1993):

I тип - косые паховые грыжи, встречающиеся в основном у детей, подростков, молодых людей. При этом типе внутреннее паховое кольцо, как правило, не расширено, и грыжевое выпячивание распространяется от внутреннего пахового кольца до средней трети пахового канала. (В отечественной литературе этот тип грыж называют "канальные паховые грыжи").

II тип - косые паховые грыжи при значительно расширенном внутреннем паховом кольце. При этом типе грыжевой мешок не спускается в мошонку, однако,

при натуживании грыжевое выпячивание определяется под кожей в паховой области.

III тип - подразделяется на: а) прямые; б) косые паховые; в) бедренные грыжи.

IIIA тип - все виды прямых паховых грыж. При этих грыжах имеется слабость и растяжение поперечной фасции, что приводит к нарушению строения задней стенки пахового канала.

IIIB тип - косые паховые грыжи больших размеров, как правило, паховомошоночные. При этом типе имеется дефект как передней, так и задней стенки пахового канала. Внутреннее паховое кольцо, как правило, значительно расширено. Нередко наблюдаются скользящие грыжи. Могут быть одновременно прямые и косые паховые грыжи, что в зарубежной литературе носит название "панталонная грыжа". В зависимости от размеров выделяют 4 степени: 1) на уровне внутреннего пахового кольца; 2) опускающаяся в паховый канал; 3) достигающая наружного пахового кольца; 4) достигающая мошонки.

IIIC тип - бедренные грыжи.

IV тип - рецидивные грыжи.

IVA тип - рецидивные прямые паховые грыжи.

IVB тип - рецидивные косые паховые грыжи.

IVC тип - рецидивные бедренные грыжи.

IVD тип - комбинация рецидивных прямых, косых паховых и бедренных грыж.

Классификация Европейского общества герниологов

		P	R		
	0	1	2	3	X
L					
M					
F					

P-первичная грыжа

R-рецидивная грыжа

0-грыжа не определяется

1- ≤ 1,5 см (один палец)

2 - 1,5 -3 см (два пальца)

3 - >3см (более двух пальцев)

X-исследование не проводилось.

L-латеральная\косая

M-медиальная\прямая

F-бедренная

Дифференциальный диагноз при выпячивании в паховой области:

- Паховая грыжа (рецидив)
- Бедренная грыжа
- Послеоперационная грыжа
- Увеличение лимфатических узлов
- Аневризма
- Варикозное расширение вены (большой подкожной вены)
- Эндометриоз

Дифференциальный диагноз при наличии боли без типичного выпячивания:

- − Воспаление сухожилия приводящей мышцы
- − Воспаление лобковой кости
- − Артроз тазобедренного сустава
- − Подвздошно-гребенчатый бурсит
- − Иррадиация поясничной боли
- − Эндометриоз

Хирургическое лечение. Открытое хирургическое лечение паховой грыжи у взрослых состоит из трех элементов: 1. Отделение грыжевого мешка от анатомических структур семенного канатика. 2. Вправление содержимого грыжевого мешка, и резекция или вправление грыжевого мешка. 3. Пластика дефекта задней стенки пахового канала.

Правильное выделение пахового канала дает представление об анатомии грыжи. В ходе вправления содержимое грыжевого мешка помещается назад в

брюшную полость. Перитонеальный грыжевой мешок иссекается или вправляется в предбрюшинное пространство. Паховый канал восстанавливается с использованием пластики дефекта в задней стенке с помощью, так называемой, техники сшивания тканей или путем закрытия дефекта синтетическим материалом. Обычно синтетическим материалом выбора является полипропиленовая сетка. Все способы операций на тканях носят имена хирургов, предложивших соответствующую технику (Марси, Бассини, Холстед, МакВей, Шолдайс), как и в случае с большинством протезных способов с применением сетки (Лихтенштейн, Стоппа, Ванц, Рутков/Роббинс). Протез может быть вставлен в пах спереди через паховый разрез или сзади в предбрюшинное пространство через классический открытый доступ или эндоскопическим путем. С 1990 года пластика по Стоппа выполняется эндоскопически путем как чрезбрюшинного (TAPP), так и предбрюшинного
(TEPP) доступа

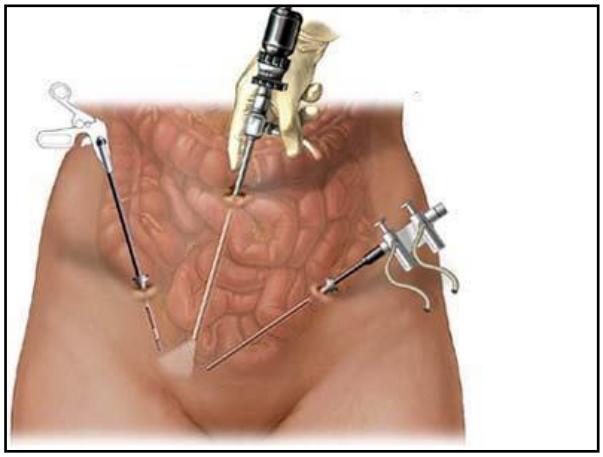

Рисунок 4

TAPP (рисунок 4)- вид ненатяжной пластики пахового промежутка, с предбрюшинным расположением сетки. При этом доступ к месту установки сетки осуществляется эндовидеохирургически чрезбрюшинно.

TEPP - вид ненатяжной пластики пахового промежутка, с предбрюшинным расположением сетки. При этом доступ к месту установки протеза осуществляется эндовидеохирургически внебрюшинно.

Методика Lichtenstein (рисунок 5) и эндоскопическая техника при паховых грыжах сопоставимы по частоте ранних осложнений и рецидивов (при периоде наблюдения длительностью 1-4 года), за исключением гигантских грыж.

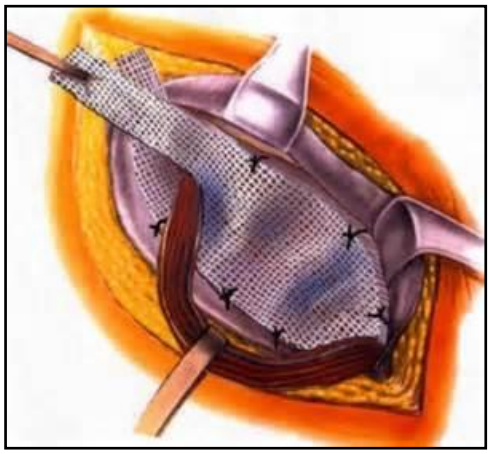

Рисунок 5

Бедренная грыжа

Бедренный канал в норме отсутствует. Этим термином обозначается путь, который проходит бедренная грыжа от бедренного кольца до подкожной клетчатки. Длина канала составляет от 0,5–1см до 3см. Имеет форму трехгранной призмы. Бедренный канал имеет два отверстия и три стенки. Отверстия бедренного канала: 1. внутреннее отверстие (вход бедренного канала) соответствует бедренному кольцу, которое в отличие от канала есть в норме у каждого человека, и является слабым местом передней брюшной стенки. Бедренное кольцо представляет собой пространство, располагающееся между бедренной веной и лакунарной связкой в сосудистой лакуне, заполнено клетчаткой и лимфатическим узлом Пирогова — Розенмюллера.

Бедренное кольцо обращено в полость таза и ограничено: • спереди — паховой связкой; • сзади — гребенчатой связкой (связка Купера); • медиально-лакунарной связкой; • латерально-бедренной веной. На внутренней поверхности брюшной стенки это кольцо прикрыто поперечной фасцией, имеющей здесь вид продырявленной пластинки — бедренная перегородка. 2. наружное отверстие (выход бедренного канала) представлено подкожной щелью, ограниченной: • латерально-серповидным краем; • сверху — верхним рогом серповидного края; • снизу — нижним рогом серповидного края. Располагается щель в поверхност-

ном листке широкой фасции бедра, медиальнее портняжной мышцы сразу под паховой связкой. Подкожная щель прикрыта спереди решетчатой фасцией. Стенки бедренного канала: • передняя — поверхностный листок широкой фасции бедра; • задняя — глубокий листок широкой фасции бедра, который в этом месте носит название гребенчатой фасции (fascia pectinea); • латеральная — влагалище бедренной вены. Ширина бедренного кольца (расстояние между бедренной веной и лакунарной связкой) составляет у мужчин в среднем 1,2 см, у женщин — 1,8 см. Большие размеры бедренного кольца предрасполагают к тому, что бедренные грыжи чаще возникают у женщин.

Чаще встречается у женщин. Как правило, всегда приобретённая. Располагается ниже паховой складки.

Дифференциальный диагноз:

- с паховой грыжей
- липома передней брюшной стенки
- паховый лимфаденит
- метастаз рака
- аневризма бедренной артерии.

Пластика бедренного канала производится методом подшивания гребенчатой связки к пупартовой связке: доступ бедренный – операция Бассини; доступ паховый – операция Руджи – Парлавеччио, либо выполняется лапароскопическая пластика.

Пупочная грыжа

Пупочное кольцо представляет собой небольшой дефект в белой линии живота. Во внутриутробном периоде через пупочное кольцо проходит пупочный канатик, соединяющий плод с организмом матери. После отпадения пуповины и эпителизации пупочного кольца данная область представлена следующими слоями: • кожа; • фиброзная рубцовая ткань, сращена с кожей (образуется на протяжении первого года жизни); • пупочная фасция; • париетальная брюшина. Особенность строения: отсутствие жировых отложений. К краям пупоч-

ного кольца на внутренней поверхности передней брюшной стенки сходятся четыре соединительнотканных тяжа: • верхний тяж — заросшая пупочная вена плода, направляющаяся к печени (у взрослого образует круглую связку печени; • три нижних тяжа — представляют собой запустевший мочевой проток и две облитерированные пупочные артерии. Пупочное кольцо может быть местом выхода пупочных грыж, особенно у детей до года, в связи с отсутствие плотной рубцовой ткани, препятствующей выпячиванию внутренних органов.

Белая линия живота представляет собой соединительнотканную пластинку между прямыми мышцами живота. Образуется за счет срастания по срединной линии апоневрозов наружной и внутренней косых и поперечной мышц живота правой и левой сторон. Тянется от мечевидного отростка до лобкового симфиза. Ширина белой линии живота выше пупка равна 2–2,5 см, ниже пупка она суживается до 2 мм, но становится толще (3–4 мм). Между сухожильными волокнами белой линии живота могут быть щели, являющиеся местом выхода грыж.

Чаще встречается у детей и женщин.

Дифференциальный диагноз

- липома
- метастаз рака (чаще желудка)
- умбилисцит

Способы хирургического лечения пупочной грыжи:

При диаметре пупочного кольца до 2 см пластика выполняется местными тканями. При диаметре более 2см пластика выполняется с использованием сетчатых имплантатов, а также можно выполнить лапароскопическую пластику с расположением сетчатого импланта на брюшине.

Послеоперационная вентральная грыжа

Послеоперационные вентральные грыжи (ПОВГ) встречаются у 20—22% больных с грыжей. По определению Европейского Герниологического Общества послеоперационная вентральная грыжа — это любой дефект брюшной стенки, без или с грыжевым выпячиванием, возникший на месте послеоперационного рубца после оперативного вмешательства на органах брюшной полости, определяющийся при клиническом исследовании или визуализации.

Этиология и патогенез послеоперационной грыжи: Среди общих факторов, приводящих к возникновению ПОВГ, выделяют предрасполагающие (депрессия репаративных процессов, снижение общей неспецифической реактивности организма) и производящие (ослабляющие брюшную стенку и изменяющие внутрибрюшное давление). К местным причинам, способствующим формированию ПОВГ относят факторы, первично связанные с операцией, и факторы, обусловленные вторичными осложнениями со стороны раны.

Основным условием возникновения ПОВГ любой локализации является наличие дефекта в тканях брюшной стенки. Биомеханическая концепция патогенеза ПОВГ. Основой биомеханической концепции патогенеза ПОВГ являются представления о том, что мышцы — это не пружина и не резина, а живой биологический орган со своими законами существования. Мышцу нельзя растянуть, ее можно только разорвать. При образовании ПОВГ передние и боковые мышцы живота теряют одну из точек фиксации, а, следовательно, должны подвергаться изменениям аналогичным таковым в мышцах конечностей.

В представлениях современной герниологии грыжа — это не местный процесс, а общее заболевание, при котором кроме изменений брюшной стенки наблюдаются изменения во внутренних органах.

Таким образом, основным выводом из биомеханической концепции является положение о том, что измененные мышцы брюшной стенки нельзя сближать с натяжением.

Классификация ПОВГ (по J. Chevrel и R.M. Rath)

(Классификация принята на XXI Международном конгрессе герниологов в Мадриде, организованном Европейским обществом герниологов в ноябре 1999 года).

По локализации:

срединная (M)

боковая (CL)

сочетанная (ML)

По ширине грыжевых ворот:

W1 (до 5 см)

W2 (5—10 см)

W3 (10—15 см)

W4 (более 15 см)

По частоте рецидива:

Rl, R2, R3, R4 и более.

Пример формулировки диагноза: ПОВГ (MW3R0)

Послеоперационная вентральная грыжа всегда устраняется с помощью сетчатого имплантата. На первом этапе операции на всем протяжении иссекается старый послеоперационный рубец. Грыжевое выпячивание ликвидируется вскрытием грыжевого мешка, отделением и вправлением его содержимого в брюшную полость. Далее выполняется пластика. При пластике послеоперационных вентральных грыж возможны несколько способов имплантации эндопротеза: Onlay, Sublay, Inlay, IPOM.

- Методика —Onlay состоит в том, что эндопротез фиксируют поверх фасциального дефекта.
- При методике —Sublay эндопротез размещают ретромускулярно либо предбрюшинно.
- Методика —IPOM подразумевает расположение эндопротеза интраперитонеально и фиксацию его к передней брюшной стенке.

- Подшивание эндопротеза к краям фасциального дефекта в виде мостика – методика —Inlay.

При этом площадь размещения эндопротеза должна быть больше дефекта брюшной стенки. Эндопротез подшивается к подлежащему апоневрозу таким образом, чтобы исключить сморщивание и смещение эндопротеза. По данным литературы, в большинстве случаев эндопротез выкраивают на 3-5см шире ушитых грыжевых ворот.

Рецидив после методики Onlay колеблется от 2,5% до 36% , после методики Sublay от 1% до 24%.

Осложнение грыжи

1) Невправимая грыжа - грыжа ранее легко вправлявшаяся в брюшную полость, перестает частично или полностью вправляться. Причина невправимости - сращение органов между собой и грыжевым мешком вследствие воспаления; сужение шейки грыжевого мешка.

Предрасполагающими факторами являются пожилой возраст, тяжелый физический труд, давность и большие размеры грыж, ношение бандажей. Клиническая картина зависит от того, какая часть содержимого брюшной полости переместилась в грыжевой мешок. Наиболее частые симптомы: диспепсия, метеоризм, запор, боль.

Дифференциальный диагноз невправимой грыжи:

- ущемленная грыжа
- липома
- метастаз рака
- флегмона грыжевого мешка
- паховый лимфаденит

Лечение - оперативное в плановом порядке.

2)Ущемленная грыжа

При резком повышении внутрибрюшного давления (при подъеме тяжестей, кашле, дефекации) мобильные органы брюшной полости выходят через грыжевые ворота в грыжевой мешок, происходит сдавление грыжевого содер-

жимого в грыжевых воротах. Ущемленные грыжи составляют 4,5-5,0% всех острых хирургических заболеваний органов брюшной полости.

Клиническая картина:

внезапное начало ранее вправимая грыжа перестает вправляться, резкая боль, постепенно усиливающаяся, иногда приступообразная, тошнота, икота, мучительная многократная рвота задержка стула и газов.

общее состояния тяжелое, часто коллаптоидное, при осмотре отмечается напряжение, резкая болезненность грыжевого выпячивания, отрицательный симптом кашлевого толчка, дальнейшее развитие симптомов заболевания связано с нарастанием симптоматики, обусловленной ущемлением и прогрессированием явлений кишечной непроходимости и перитонита.

По механизму различают: эластическое ущемление, каловое и комбинированное ущемление

Патогенез эластического ущемления: быстрое внедрение внутренностей в грыжевой мешок рефлекторный спазм мышц в области грыжевых ворот нарушение венозного оттока в ущемлённых органах отек стенки ущемлённых органов, прекращение артериального притока ишемия стенки органов, их некроз и гангрена, развивается картина странгуляционной кишечной непроходимости с перитонитом, флегмоной грыжевого мешка и брюшной стенки.

Патогенез калового ущемления: сдавление находящихся в грыжевом мешке органов в результате переполнения их каловыми массами, газами. развитие патологических изменений происходит сравнительно медленно, петли кишки перерастягиваются, утрачивая способность перистальтировать - нарушается эвакуация содержимого, развивается обтурационная кишечная непроходимость. В результате сдавления сосудов брыжейки нарушается венозный отток , а в последующем, с возникновением отека, и артериальный приток, стенка ущемлённой кишки некротизируется, развивается флегмона грыжевого мешка и брюшной стенки, перитонит.

Патогенез комбинированного ущемления: его возникновение и клинические проявления складываются из признаков эластического и калового ущемлений.

Особые разновидности ущемления

Ретроградное (грыжа Майдля) - —обратное ущемление трех и более петель тонкой кишки, в виде букв —V или —W, причём петли, находящиеся в грыжевом мешке, могут быть жизнеспособными, в то время как петли, находящиеся в брюшной полости, некротизируются.

Пристеночное (грыжа Рихтера) - ущемляется противобрыжеечный край кишечной стенки. Чаще всего такой вид ущемления наблюдается при бедренных, паховых, реже пупочных и грыжах белой линии живота.

Мнимое или ложное (ущемление Брока) - перитонит различного, не связанного с ущемлением грыжи, генеза, а так же асцит могут симулировать ущемление грыжи вследствие заполнения грыжевого мешка вправимой или невправимой грыжи экссудатом или транссудатом, сопровождающееся появлением боли, напряжения в области грыжевого мешка.

Грыжа Литтре - ущемление дивертикула Меккеля - патогенез и клиническая картина напоминают пристеночное ущемление (грыжу Рихтера).

Грыжа Коупа – ущемление червеобразного отростка.

Дифференциальный диагноз ущемлённой грыжи

- невправимая грыжа;
- копростаз;
- острый паховый лимфаденит;
- острый умбилисцит;
- наличие вульгарных воспалительных инфильтратов в местах, соответствующих локализации грыж.

Лечение хирургическое. Ущемленная грыжа – абсолютное показание к экстренной операции. Недопустимо насильственное вправление ущемленных грыж, так как возможны: вправление нежизнеспособной кишки; мнимое вправление; разрыв кишки в грыжевом мешке с последующим развитием перитонит; разрыв сосуда и кровотечение в брюшную полость.

Особенности оперативного лечения ущемленных грыж: «Не рассекая ущемляющего кольца, вскрыть грыжевой мешок, удалить выпот, провести ревизию жизнеспособности ущемленного органа!».

Кишка жизнеспособна: розовая или красного цвета, серозная оболочка гладкая блестящая; слегка отечная стенка; пульсация сосудов сохранена; видимая перистальтика на ущемленном участке. При отсутствие хотя бы одного признака кишка должна быть признана не жизнеспособной, выполняется резекция кишки, отступя проксимально не менее 40 см, и дистально – не менее 15-20 см с анастомозом «бок в бок», допустимо – «конец в конец».

3)Флегмона грыжевого мешка: одно из наиболее грозных и опасных осложнений ущемлённой грыжи, диагностируемая у 2,5% из них. Она возникает в результате некроза кишки в ущемлённой грыже и последующего перехода воспалительного процесса с грыжевого мешка на брюшную стенку. Диагноз при значительных сроках ущемления (более 3-5 дней), типичных воспалительных изменениях окружающих грыжевой мешок тканей не вызывает затруднения.

Особенности операции в условиях ее выполнения через зону гнойного воспаления (флегмона грыжевого мешка). 1. При наличии предоперационных признаков явного некроза ущемленного органа, флегмоны грыжевых ворот последовательность хирургического вмешательства должна быть другой: срединная лапаротомия, резекция ущемленных органов в брюшной полости, ушивание дефекта брюшины изнутри. 2. После ушивания лапаротомной раны вторым этапом производится герниотомия через инфицированные ткани с удалением кишки. 3. В любой ситуации следует стремиться изолировать герниотомную рану от свободной брюшной полости (ушивание дефекта брюшины, отграничивающие пленки и повязки в условиях открытой раны и т. п.). 4. При наличии гнойного процесса одномоментное завершение грыжесечения пластическими операциями на мышечноапоневротических слоях нецелесообразно. 5. Герниотомию ушивают без полного восстановления мышечноапоневротического каркаса или его восстановлением, но без ушивания кожи и подкожной клетчатки. 6.

Для наложения швов лучше использовать рассасывающийся шовный материал с длительным сроком резорбции (36 месяцев), лучше с антибактериальным покрытием. Или вообще оставить рану открытой.

4) Кишечная непроходимость: При наличии ущемленной грыжи с непроходимостью к местным симптомам ущемления присоединяются симптомы острой кишечной непроходимости:

- схваткообразные боли в области грыжевого выпячивания;
- жажда, сухость во рту;
- тахикардия > 90 уд/мин;
- периодически повторяющаяся рвота;
- вздутие живота, локальная или диффузная болезненность и напряжение передней брюшной стенки, усиление перистальтики, «шум плеска»; положительные симптомы кишечной непроходимости, задержка газов, стула;
- возможно наличие признаков раздражения брюшины (положительный симптом Щеткина-Блюмберга). Для подтверждения диагноза необходимо выполнить обзорную рентгенографию брюшной полости или КТ брюшной полости.

Операция заключается в выполнении срединной лапаротомии.

Список литературы

1. Хирургические болезни. Учебник для студентов высших медицинских учебных заведений // Под ред. М.И.Кузина.- М. Медицина. 2006.
2. -Хирургические болезни. Учебник для ВУЗов // Под ред. В.С.Савельева и А.И.Кириенко.- М. - ГЭОТАР-Медиа. 2008.
3. -Хирургические болезни Учебник для студентов высших медицинских учебных заведений // Под ред. А.Ф. Черноусова - М. ГЭОТАР-Медиа. 2010.
4. Клиническая хирургия. Национальное руководство. // Под ред. В.С. Савельева, А.И. Кириенко. - М. - ГЭОТАР-Медиа. - 2009.
5. Неотложная хирургия органов брюшной полости: Учебное пособие для студ. мед. вузов/ Под ред. В. В. Левановича. - М.: ГЭОТАР-Медиа, 2007.