


МИНИСТЕРСТВО ЗДРАВООХРАНЕНИЯ РОССИЙСКОЙ ФЕДЕРАЦИИ  
ГОСУДАРСТВЕННОЕ БЮДЖЕТНОЕ ОБРАЗОВАТЕЛЬНОЕ  
УЧРЕЖДЕНИЕ ВЫСШЕГО ПРОФЕССИОНАЛЬНОГО ОБРАЗОВАНИЯ  
**«РОССИЙСКИЙ НАЦИОНАЛЬНЫЙ ИССЛЕДОВАТЕЛЬСКИЙ  
МЕДИЦИНСКИЙ УНИВЕРСИТЕТ ИМЕНИ Н.И. ПИРОГОВА»**  
МИНИСТЕРСТВА ЗДРАВООХРАНЕНИЯ РОССИЙСКОЙ ФЕДЕРАЦИИ  
(ГБОУ ВПО РНИМУ им. Н.И. Пирогова Минздрава России)

УТВЕРЖДАЮ  
Декан ФДПО ГБОУ ВПО РНИМУ  
им. Н.И. Пирогова Минздрава России  
О.Ф. Природова  
«15» февраля 2016 г.



**Подготовка кадров высшей квалификации  
в ординатуре**

**Укрупненная группа специальностей:  
31.00.00 Клиническая медицина**

**Специальность:  
31.08.62 Рентгенэндоваскулярные диагностика и лечение**

**РАБОЧАЯ ПРОГРАММА ДИСЦИПЛИНЫ  
«РЕНТГЕНОЛОГИЯ»**

**Блок «Факультативы»  
ФТД.2.1 (108 часов, 3 з.е.)**

Москва, 2016

## Оглавление:

I. Цель и задачи освоения дисциплины «Рентгенология».....	3
1.1. Требования к результатам освоения дисциплины «Рентгенология».....	3
II. Содержание дисциплины «Рентгенология» по разделам.....	5
III. Учебно-тематический план дисциплины «Рентгенология».....	6
IV. Оценочные средства для контроля качества подготовки по дисциплине «Рентгенология».....	7
4.1. Формы контроля и критерии оценивания.....	7
4.2. Примерные задания.....	8
4.2.1. Примерные задания для текущего контроля.....	8
4.2.2. Примерные задания для промежуточного контроля.....	9
4.2.3. Виды и задания по самостоятельной работе ординатора (примеры).....	12
V. Учебно-методическое и информационное обеспечение дисциплины «Рентгенология».....	12
VI. Материально-техническое обеспечение дисциплины «Рентгенология».....	15

## **I. Цель и задачи освоения дисциплины «Рентгенология».**

**Цель дисциплины:** расширить теоретические знания по современным методам лучевой диагностики, овладеть необходимым объемом практических навыков по рентгенодиагностике заболеваний различных органов и систем для применения в клинично - диагностической работе.

### **Задачи дисциплины:**

1. Изучение диагностических возможностей современных лучевых методов диагностики, показаниям к их назначению;
2. Освоение основных и дифференциальных диагностических рентгенологических симптомов при заболеваниях органов.
3. Изучение особенностей рентгенодиагностики в педиатрии;
4. Обучение составлению протоколов исследования и необходимой документации.

### **1.1 Требования к результатам освоения дисциплины**

В рамках освоения дисциплины «Рентгенология» предполагается овладение системой следующих теоретических знаний и формирование соответствующих умений и навыков:

#### **Врач-ординатор по рентгенэндоваскулярным диагностике и лечению должен знать:**

- историю рентгенологии и других методов лучевой диагностики (компьютерной томографии (далее – КТ), магнитно-резонансной томографии (далее – МРТ), радионуклидных исследований, в том числе - позитронно-эмиссионной томографии (далее – ПЭТ), гибридных технологий лучевых исследований – ПЭТ/КТ, ПЭТ/МРТ;
- технику цифровых медицинских изображений;
- дифференциальную диагностику (рентгеновскую) заболеваний черепа, головного мозга, уха, носа, носоглотки и околоносовых пазух, заболевания зубов и челюстей;
- дифференциальную диагностику (рентгеновскую) заболеваний головы и шеи;
- дифференциальную диагностику (рентгеновскую) заболеваний органов дыхания и средостения;
- дифференциальную диагностику (рентгеновскую) заболеваний пищеварительной системы и брюшной полости;
- дифференциальную диагностику (рентгеновскую) заболеваний грудных желез;
- дифференциальную диагностику (рентгеновскую) заболеваний сердечно-сосудистой системы;
- дифференциальную диагностику (рентгеновскую) заболеваний скелетно-мышечной системы;

- дифференциальную диагностику (рентгеновскую, ) заболеваний мочеполовых органов, брюшинного пространства и малого таза;
- особенности лучевых исследований в педиатрии;

**Врач-ординатор по рентгенэндоваскулярным диагностике и лечению должен уметь:**

- управлять рентгеновскими аппаратами, их приставками в рентгеновском кабинете в доступных технологических режимах;
- составлять рациональный план лучевого обследования пациента;
- выполнять снимки исследуемой части тела (органа) в оптимальных проекциях (укладках);
- составлять протоколы исследования с перечислением выявленных рентгеновских симптомов заболевания и формированием заключения о предполагаемом диагнозе с указанием, в нужных случаях, необходимых дополнительных исследований;
- формулировать заключение лучевого исследования;
- определять специальные методы исследования, необходимые для уточнения диагноза, оценить полученные данные;
- проводить дифференциальную диагностику, обосновывать клинический диагноз и тактику ведения больного;
- определять необходимость в проведении исследований в рамках смежных дисциплин;
- обеспечивать радиационную безопасность пациента и персонала при проведении исследования;
- вести текущую учетную и отчетную документацию по установленной форме;

**Врач-ординатор по рентгенэндоваскулярным диагностике и лечению должен владеть:**

- протоколированием выполненного исследования (рентгенологического);
- стандартным оформлением заключения с окончательной формулировкой или предполагаемым дифференциально-диагностическим рядом;
- сбором анамнеза, анализом имеющихся клиничко-инструментальных данных;
- сопоставлением данных клинических, инструментальных и лучевых исследований;
- выполнением рентгенологических исследований в объеме методик, требуемых соответственно клиническим задачам;
- расчетом объема рентгеноконтрастного препарата, требуемого для выполнения контрастного усиления;
- стандартным оформлением протокола о соответствующей исследованию дозовой нагрузке.

## II. Содержание разделов дисциплины (модуля) «Рентгенология»

Индекс	Наименование дисциплины, разделов
ФТД	Факультативы
ФТД2	Рентгенология
Раздел 1.	Основы рентгенологических исследований. Организация службы лучевой диагностики
Раздел 2.	Физико-технические основы рентгенологии и других методов лучевой диагностики
Раздел 3.	Лучевая диагностика заболеваний головы и шеи
Раздел 4.	Лучевая диагностика заболеваний органов дыхания и средостения
Раздел.5	Лучевая диагностика заболеваний пищеварительной системы и брюшной полости
Раздел.6	Лучевая диагностика заболеваний грудных желез
Раздел.7	Лучевая диагностика заболеваний сердечно-сосудистой системы
Раздел.8	Лучевая диагностика заболеваний сердечно-сосудистой системы
Раздел.9	Лучевая диагностика заболеваний мочеполовых органов, забрюшинного пространства и малого таза
Раздел.10	Лучевая диагностика в педиатрии

### **Раздел 1 Основы рентгенологических исследований. Организация службы лучевой диагностики**

История рентгенологии и других методов лучевой диагностики (КТ, МРТ,) Рентгенология (лучевая диагностика) как клиническая дисциплина. Построение заключения лучевого исследования. Организационные вопросы службы лучевой диагностики

### **Раздел 2 Физико-технические основы рентгенологии и других методов лучевой диагностики**

Рентгенодиагностические аппараты и комплексы Цифровые медицинские изображения. Компьютерная томография. Магнитно-резонансная томография

### **Раздел 3 Лучевая диагностика заболеваний головы и шеи**

Методики исследования. Рентгеноанатомия и рентгенофизиология Заболевания черепа. Заболевания головного мозга Заболевания уха Заболевания носа, носоглотки и околоносовых пазух Заболевания глаза и глазницы Заболевания зубов и челюстей Заболевания щитовидной и околощитовидных желез

### **Раздел 4. Лучевая диагностика заболеваний органов дыхания и средостения**

Методы исследования. Рентгеноанатомия и рентгенофизиология органов грудной полости. Общая рентгеносемиотика. Пороки развития легких и бронхов. Заболевания трахеи. Воспалительные заболевания легких. Диффузные заболевания бронхов. Эмфизема легких Туберкулез легких Злокачественные опухоли легких Определение распространенности процесса по системе TNM Метастатические опухоли легких Доброкачественные опухоли бронхов и легких Паразитарные и грибковые заболевания легких

### **Раздел 5 Лучевая диагностика заболеваний пищеварительной системы и брюшной полости**

Методы лучевого исследования органов пищеварительной системы и брюшной полости Рентгеноанатомия и рентгенофизиология. Пороки развития органов пищеварительной системы и брюшной полости. Заболевания глотки и пищевода. Заболевания желудка Заболевания тонкой кишки. Заболевания ободочной и прямой кишок Заболевания поджелудочной железы. Заболевания печени и желчных протоков. Заболевания селезенки. Заболевания диафрагмы. Внеорганные заболевания брюшной полости. Неотложная рентгенодиагностика

#### **Раздел 6 Лучевая диагностика заболеваний грудных желез**

Методы исследования. Общая рентгеносемиотика Дифференциальная диагностика узловых образований молочной железы Лучевая диагностика воспалительных заболеваний. Травма грудной железы. Эндопротезирование молочной железы Лучевая диагностика заболеваний грудной железы у мужчин

#### **Раздел 7. Лучевая диагностика заболеваний сердечно-сосудистой системы**

Методики исследования сердца и сосудов. Врожденные пороки сердца и аномалии развития сосудов. Приобретенные пороки сердца. Заболевания миокарда. Заболевания перикарда. Прочие заболевания сердца и перикарда. Заболевания кровеносных сосудов. Заболевания лимфатических сосудов

#### **Раздел 8 Лучевая диагностика заболеваний сердечно-сосудистой системы**

Методы лучевого исследования Рентгеноанатомия и основы физиологии Лучевая семиотика заболеваний костей и суставов Травматические повреждения опорно-двигательной систем. Нарушения развития скелета Воспалительные заболевания костей. Опухоли костей. Заболевания суставов.

#### **Раздел 9 Лучевая диагностика заболеваний мочеполовых органов, забрюшинного пространства и малого таза**

Методики исследования. Анатомия и физиология. Заболевания почек, верхних мочевых путей и надпочечников. Заболевания мочевого пузыря, уретры и мужских половых органов. Заболевания женских половых органов и рентгенодиагностика (лучевая диагностика) в акушерстве. Внеорганные заболевания забрюшинного пространства и малого таза

#### **Раздел 10 Лучевая диагностика в педиатрии**

Организация рентгеновского (лучевой диагностики) отделения (кабинета) в детских лечебных учреждениях: стационар, поликлиника, объединение Методика и техника рентгенологического исследования детей

### **III. Учебно-тематический план дисциплины «Рентгенология»**

Индекс	Наименование дисциплин, разделов, тем и т.д.	ЗЕТ	Количество часов					Форма контроля
			Всего	Ауд.	Лек	Пр	СР	
ФТД.2.	Рентгенология	3	108	54	18	36	54	Зачёт
Раздел 1.	Основы рентгенологических исследований. Организация службы лучевой диагностики		10	5	4			Промежуточный контроль
Раздел 2.	Физико-технические основы рентгенологии и других методов лучевой диагностики		10	5	3	5		
Раздел3.	Лучевая диагностика заболеваний головы и шеи		11	5	1	5	8	Промежуточный контроль
Раздел 4.	Лучевая диагностика заболева-		11	5	1	5	12	Промежуточный

Индекс	Наименование дисциплин, разделов, тем и т.д.	ЗЕТ	Количество часов					Форма контроля
			Всего	Ауд.	Лек	Пр	СР	
	ний органов дыхания и средостения							контроль
Раздел 5	Лучевая диагностика заболеваний пищеварительной системы и брюшной полости		11	5	2		11	Промежуточный контроль
Раздел 6.	Лучевая диагностика заболеваний грудных желез		11	5	2	4	5	Промежуточный контроль
Раздел 7.	Лучевая диагностика заболеваний сердечно-сосудистой системы		11	6	1	2	7	Промежуточный контроль
Раздел 8.	Лучевая диагностика заболеваний скелетно-мышечной системы		11	6	1	10	10	Промежуточный контроль
Раздел 9.	Лучевая диагностика заболеваний мочеполовых органов, забрюшинного пространства и малого таза		11	6	1	5		Промежуточный контроль
Раздел 10.	Лучевая диагностика в педиатрии		11	6	2		1	Промежуточный контроль

#### IV. Оценочные средства для контроля качества подготовки по дисциплине «Рентгенология»

##### 4.1. Формы контроля и критерии оценивания

- **текущий контроль** проводится по итогам освоения каждой темы раздела учебно-тематического плана в виде защиты реферата, или устного собеседования, или решения задачи.

- **промежуточный контроль** знаний и умений ординаторов проводится в форме зачёта после освоения дисциплины.

Обучающимся ординаторам предлагается дать ответы на 30 заданий в тестовой форме и билет, включающий три контрольных вопроса и задачу.

##### **Критерии оценки результатов контроля:**

Результаты тестирования оцениваются по пятибалльной системе:

«Отлично» - 91-100% правильных ответов;

«Хорошо» - 81-90% правильных ответов;

«Удовлетворительно» - 71-80% правильных ответов;

«Неудовлетворительно» - 70% и менее правильных ответов.

Результаты собеседования оцениваются:

- «Зачтено» – клинический ординатор подробно отвечает на теоретические вопросы, решает предложенную ситуационную задачу.

- «Не зачтено» – не владеет теоретическим материалом и допускает грубые ошибки, не решает предложенную ситуационную задачу.

Ординатор считается аттестованным (оценка - «зачтено») при наличии положительной оценки на вариант тестового задания (30 вопросов) и оценки «зачтено» за собеседование.

## 4.2. Примерные задания

### 4.2.1 Примерные задания для текущего контроля

#### Примерные темы рефератов

1. Современная комплексная лучевая диагностика асептического некроза головок бедренных костей.
2. Современная комплексная лучевая диагностика отеков легких.
3. Современная комплексная лучевая диагностика абсцессов брюшной полости.
4. Комплексная лучевая диагностика острой кишечной непроходимости.
5. Современная комплексная лучевая диагностика злокачественных поражений позвоночника.
6. Основы лучевой дифференциальной диагностики диссеминированных процессов легких.
7. Современная комплексная лучевая диагностика травматических повреждений диафрагмы.
8. Современная комплексная лучевая диагностика доброкачественных опухолей легких и бронхов.
9. Современная лучевая диагностика инфекционных пневмоний.
10. Современная комплексная лучевая диагностика заболеваний сердца.
11. Современная лучевая диагностика интерстициальных пневмоний.
12. Современная лучевая диагностика при дисфагии.
13. Общие методические принципы комплексной лучевой диагностики заболеваний гепатопанкреатодуоденальной зоны.
14. Современная комплексная лучевая диагностика аномалий развития верхних мочевыводящих путей.
15. Современная комплексная лучевая диагностика почечной колики.

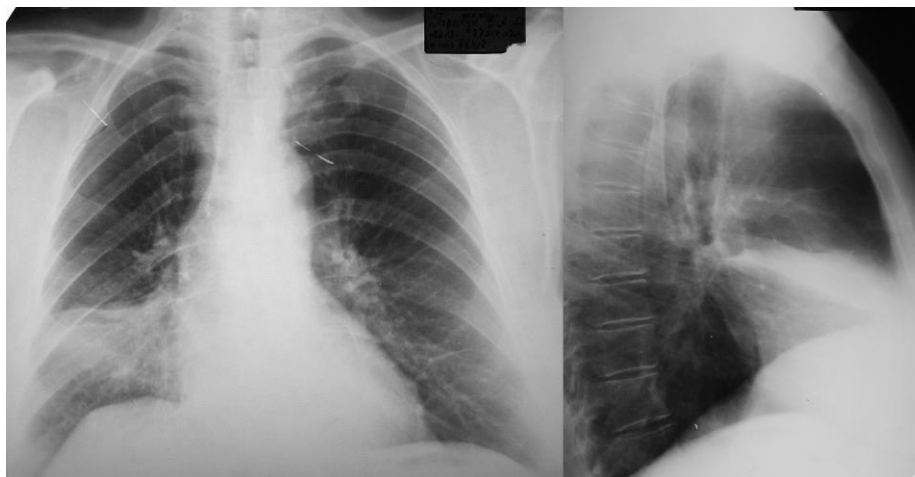#### Примеры вопросов для текущего контроля:

#### Примеры ситуационных задач

- к Разделу 4. Лучевая диагностика заболеваний органов дыхания и средостения

1. Женщина, 45 лет, с жалобами на хронический кашель (рис 1).

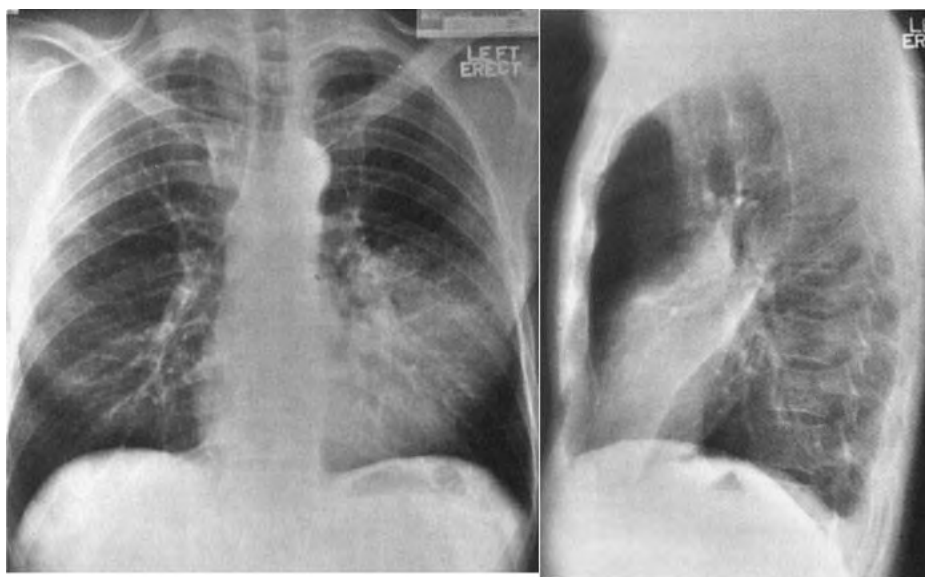
Какому патологическому состоянию может соответствовать данная рентгенологическая картина?





2. Мужчина, 57 лет, с жалобами на повышение температуры, продуктивный кашель с гнойной мокротой (рис 2).

Каким патологическим процессом обусловлено затемнение в левой половине грудной клетки?



- к Разделу 8. Лучевая диагностика заболеваний скелетно-мышечной системы

1. Динамика рентгенологических изменений при гнойном остеомиелите по срокам (острая, подострая, хроническая стадия).
2. Назовите доброкачественные и злокачественные опухоли костей, имеющие примерно одинаковые темпы роста и, следовательно, схожую рентгеносемиотику.
3. Лучевая диагностика заживления переломов.

#### **4.2.2. Примерные задания для промежуточного контроля (аттестации)**

##### **Пример тестового задания**

Вопрос №1. Абдоминальная часть пищевода и верхняя часть желудка при рентгенологическом исследовании пациента в горизонтальном положении находятся выше диафрагмы, пищевод перед впадением в желудок образует изгибы. Такая картина характерна

1. для аксиальной кардио-фундальной нефиксированной грыжи пищевода
2. для парастеральной грыжи
3. для релаксации диафрагмы
4. для параэзофагеальной грыжи пищевода

Вопрос №2. Неоднородное затемнение в правом кардиодиафрагмальном углу, прилегающее к передней грудной стенке, в котором определяются петли кишечника - симптомы, характерные

1. для грыжи Богдалеха
2. для целомической кисты перикарда

3. для грыжи Ларрея
4. для грыжи пищеводного отверстия

Вопрос №3. Достоверным симптомом перфорации полого органа является

1. нарушение положения и функции диафрагмы
2. свободный газ в брюшной полости
3. метеоризм
4. свободная жидкость в отлогих местах брюшной полости

Вопрос №4. Для любого вида механической кишечной непроходимости общими рентгенологическими признаками являются

1. свободный газ в брюшной полости
2. нарушение топографии желудочно-кишечного тракта
3. арки и горизонтальные уровни жидкости в кишечнике
4. свободная жидкость в брюшной полости

Вопрос №5. Из перечисленных заболеваний вызывает дисфагию:

1. деформация пищевода праволежащей дугой аорты
2. тракционный дивертикул
3. варикозное расширение вен
4. аномальное положение правой подключичной артерии

Вопрос №6. Основные признаки обтурации на уровне общего желчного протока при УЗИ

1. внутripеченочные протоки расширены
2. желчный пузырь увеличен и не сокращается под действием желчегонного завтрака, расширены внутripеченочные и внепеченочные протоки
3. желчный пузырь увеличен, протоки не расширены
4. желчный пузырь увеличен и сокращается под действием желчегонного завтрака

Вопрос №7. Горизонтальный уровень жидкости в сочетании с раздвиганием и фиксацией контрастированных кишечных петель - характерная рентгенологическая картина

1. перитонита
2. опухоли тонкой кишки с распадом
3. мезоденита
4. межкишечного абсцесса

Вопрос №8. Варикозное расширение вен в пищеводе наиболее часто наблюдается

1. на протяжении всего пищевода
2. в верхней трети
3. в средней трети
4. в нижней трети

Вопрос №9. Ценкеровские дивертикулы образуются

1. на передней стенке пищевода

2. на передней и боковых стенках пищевода
3. на боковых стенках пищевода
4. на задней стенке пищевода

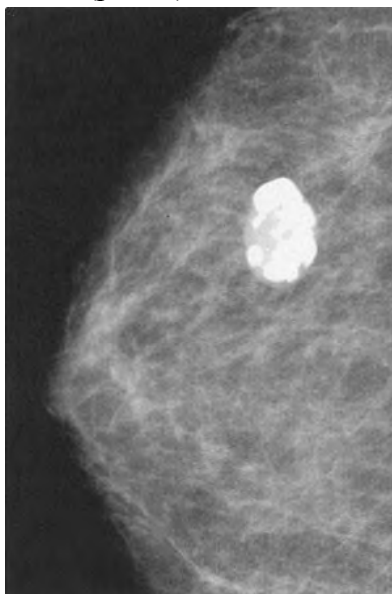
Вопрос №10. Тракционные дивертикулы пищевода чаще обнаруживаются

1. в ампуле пищевода
2. на уровне бифуркации трахеи
3. в шейном отделе пищевода
4. в абдоминальной части

### **Пример формирования билета для промежуточной аттестации**

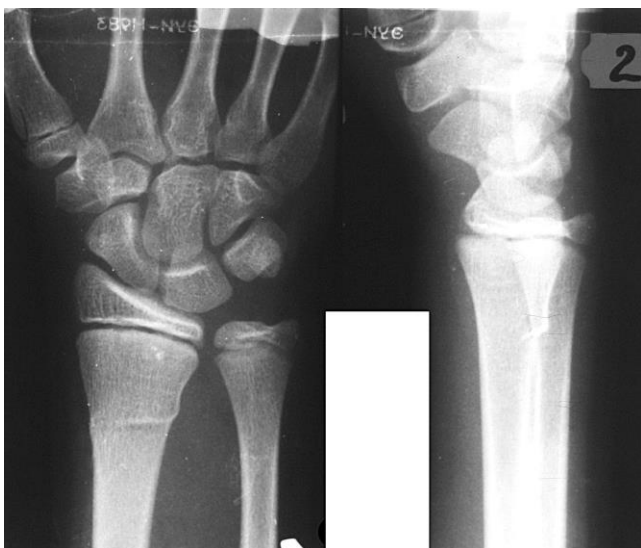#### **Билет №1**

1. Особенности рентгеносемиотики абсцесса и полостной формы рака легкого.
2. Рентгенодиагностика неспецифического язвенного колита.
3. Ситуационная задача: Женщина 76 лет, находясь в кардиологическом отделении стационара, по настоянию лечащего врача впервые проходила маммографическое исследование (рис. 1). Какой дальнейшей врачебной тактики требуют данные изменения?



#### **Билет №2**

1. Гранулематоз Вегенера – рентгенологические варианты.
2. Рентгенодиагностика грыж диафрагмы.
3. Ситуационная задача: Девочка 13 лет, почувствовала боль в области предплечья, возникшую после падения (рис. 2). Какому патологическому состоянию может соответствовать данная рентгенологическая картина?



#### 4.2.3. Виды и задания по самостоятельной работе ординатора (примеры)

1. Разработка графов, ситуационных задач как дидактических средств обучения.
2. Решение ситуационных задач по всем разделам изучаемой дисциплины.
3. Подготовка рефератов, докладов, обзоров.
4. Подготовка рефератов научных статей.
5. Моделирование, проектирование и проведение дидактических игр.
6. Подготовка и проведение «круглых столов» по преодолению барьеров в общении с пациентами и членами их семей немотивированных на здоровый образ жизни.
7. Составление алгоритмов лучевого обследования пациентов при различных патологических состояниях.

Контрольно-измерительные материалы для контроля качества подготовки (текущий контроль успеваемости, промежуточная аттестация по итогам освоения дисциплины и задания для самостоятельной работы) представлены в **Приложение № 1 «Фонд оценочных средств по дисциплине «Рентгенология»».**

#### **V. Учебно-методическое и информационное обеспечение дисциплины «Рентгенология»**

##### *Основная литература:*

1. Королюк, И. П. Лучевая диагностика [Текст] : [учеб. для вузов] / И. П. Королюк, Л. Д. Линденбратен. – 3-е изд., перераб и доп. – Москва : БИНОМ, 2015. – 492 с. : ил. – (Учебная литература для студентов медицинских вузов).
2. Лучевая диагностика [Текст] : [учеб. для мед. вузов]. Т. 1 / [Р. М. Акиев, А. Г. Атаев, С. С. Багненко и др.] ; под ред. Г. Е. Труфанова. – Москва : ГЭОТАР-Медиа, 2011. – 416 с. : [16] л. ил., ил. – Авт. указ. на с. 3. – Загл. 2 т. : Лучевая терапия.
3. Лучевая диагностика [Электронный ресурс] : [учеб. для высш. проф. образования] / [Г. Е. Труфанов и др.] ; под ред. Г. Е. Труфанова. – Москва : ГЭОТАР-Медиа, 2013. – 496 с. : ил. – URL : <http://marc.rsmu.ru:8020/marcweb2/Default.asp>.
4. Прокоп, М. Спиральная и многослойная компьютерная томография [Текст] : [учеб. пособие для послевуз. образования врачей] : в 2 т. / М. Прокоп, М. Галански ; [пер. с англ. Ш. Ш. Шотемор ; пер с англ. под общ. ред. А. В. Зубарева, Ш. Ш. Шотемора]. - 3-е изд. - Москва : МЕДпресс-информ, 2011. - Пер. изд.: Spiral and Mulyislice Computer Tomography of the Body / M. Prokop, M. Galanski (Stuttgart, New York : Thieme). Т. 1. - 2011.

5. Прокоп, М. Спиральная и многослойная компьютерная томография [Текст] : [учеб. пособие для послевуз. образования врачей] : в 2 т. / М. Прокоп, М. Галански ; [пер с англ. : Ш. Ш. Шотемор ; под общ. ред. А. В. Зубарева, Ш. Ш. Шотемора]. - 3-е изд. - Москва : МЕДпресс-информ, 2011. - Пер. изд.: Spiral and Mulyislice Computer Tomography of the Body / M. Prokop, M. Galanski (Stuttgart, New York : Thieme). Т. 2. - 2011.

6. Ланге, С. Лучевая диагностика заболеваний органов грудной клетки [Текст] : руководство : атлас : 1118 ил., 35 табл. / С. Ланге, Д. Уолш ; пер с англ. под ред. С. К. Тернового, А. И. Шехтера. - Москва : ГЭОТАР-Медиа, 2015.

7. Бургенер, Ф. А. Лучевая диагностика заболеваний костей и суставов [Текст] : руководство : атлас : более 1000 рентгенограмм / Ф. А. Бургенер, М. Кормано, Т. Пудас ; пер. с англ. под ред. С. К. Тернового, А. И. Шехтера. - Москва : ГЭОТАР-Медиа, 2014. - Пер. изд.: Bone and joint disorders differential diagnosis in conventional radiology / F. A. Burgener et al. - 2nd rev. ed. - Stuttgart ; New York : Thieme.

8. Хостен, Н. Компьютерная томография головы и позвоночника [Текст] / Т. Либиг, Н. Хостен ; [пер. с нем. Ш. Ш. Шотемора] ; под общ. ред. Ш. Ш. Шотемора. - 2-е изд. - Москва : МЕДпресс-информ, 2013. - 575 с. : ил. - Пер. изд.: Computertomographie von Kopf und Wirbelsaule / N. Hosten, T. Liebig ; unter Mitarbeit von M. Kirsch et all. (Stuttgart, New York, Thieme Verl.).

#### *Дополнительная литература:*

1. Основы лучевой диагностики и терапии [Электронный ресурс] : [нац. рук.] / [Абдураимов А. Б. и др.] ; гл. ред. сер. и тома С. К. Терновой. - Москва : ГЭОТАР-Медиа, 2013. - 996 с. : ил. - URL : <http://marc.rsmu.ru:8020/marcweb2/Default.asp>.

2. Терновой, С. К. Лучевая диагностика и терапия : [учебник для вузов] / С. К. Терновой, В. Е. Сеницын. - Москва : ГЭОТАР-Медиа, 2010. - 300 с.

3. Васильев, А. Ю. Лучевая диагностика [Текст] : [учеб. для педиатр. вузов и фак.] / А. Ю. Васильев, Е. Б. Ольхова. - 2-е изд. - М. : ГЭОТАР-Медиа, 2009.

4. Ма, О. Дж. Ультразвуковое исследование в неотложной медицине [Электронный ресурс] / О. Дж. Ма, Дж. Р. Матизер, М. Блэйвес. - 2-е изд. (эл.). - Москва : БИНОМ. Лаб. знаний, 2013. - 560 с. - (Неотложная медицина). - URL : <http://marc.rsmu.ru:8020/marcweb2/Default.asp>.

5. Морозов, С. П. Мультиспиральная компьютерная томография : [учебное пособие для системы послевуз. проф. образования врачей] / С. П. Морозов, И. Ю. Насникова, В. Е. Сеницын ; под ред. С. К. Тернового. - М. : ГЭОТАР-Медиа, 2009. - 108 с. : [8] л. ил. : ил. - (Библиотека врача-специалиста) (Лучевая диагностика).

6. Рентгеновская компьютерная томография : руководство для врачей : [учебное пособие для системы послевузовского профессионального образования врачей] / под ред. Г. Е. Труфанова, С. Д. Рудя ; [К. Н. Алексеев, А. Г. Атаев, М. А. Аш-Шавах и др. ; Военно-медицинская академия ; Кафедра рентгенологии и радиологии]. - Санкт-Петербург : ФОЛИАНТ, 2008. - 1195 с

7. Сеницын, В. Е. Магнитно-резонансная томография [Электронный ресурс] : учеб. пособие для системы послевуз. проф. образования врачей / В. Е. Сеницын, Д. В. Устюжанин. - Москва : ГЭОТАР-Медиа, 2008. - 204 с. : ил. - URL : <http://marc.rsmu.ru:8020/marcweb2/Default.asp>.

8. Стрэнг, Д. Г. Секреты компьютерной томографии [Текст] : Грудная клетка. живот. Таз / Д. Г. Стрэнг, В. Догра ; пер. с англ. [И. В. Фолитар] ; под ред. И. И. Семенова. - Москва : БИНОМ : Диалект, 2015.

9. Компьютерная томография в неотложной медицине [Электронный ресурс] / под ред. С. Мирсадре [и др.] ; пер. с англ. О. В. Усковой, О. А. Эттингер. - 2-е изд. (эл.). - Москва : БИНОМ. Лаб. знаний, 2012. - (Неотложная медицина). - URL : <http://marc.rsmu.ru:8020/marcweb2/Default.asp>.

10. Юдин, А. Л. Торакоабдоминальная компьютерная томография. Образы и симптомы [Текст] : [учебное пособие] / РНИМУ им. Н. И. Пирогова. - Москва : РНИМУ, 2012. - 103 с.
11. Зиц В. Р. Клинико-рентгенологическая диагностика болезней органов дыхания : общая врачебная практика [Электронный ресурс] / В. Р. Зиц, С. В. Зиц. – Москва : Логосфера, 2009. – 147 с. – URL : <http://books-up.ru>.
12. Ройтберг, Г. Е. Внутренние болезни [Текст] : лаб. и инструмент. диагностика : [учеб. пособие для системы послевуз. образования врачей] / Г. Е. Ройтберг, А. В. Струтинский. - 2-е изд., перераб. и доп. - Москва : МЕДпресс-информ, 2011.
13. Беленков, Ю. Н. Функциональная диагностика сердечно-сосудистых заболеваний / Ю. Н. Беленков, С. К. Терновой. - М. : ГЭОТАР-Медиа, 2007.
14. Реуцкий, И. А. Диагностика ревматических заболеваний [Текст] : рук. для врачей. - Москва : МИА, 2011.
15. Злокачественные опухоли костей [Текст] : [руководство] / под ред. М. Д. Алиева. - Москва : Изд. гр. РОНЦ, 2008. - 405 с.
16. Лучевая диагностика и терапия в акушерстве и гинекологии [Текст] : нац. рук. / [А. Б. Абдураимов, Л. В. Адамян, Т. П. Березовская и др.] ; гл. ред. : Л. В. Адамян и др. - Москва : ГЭОТАР-Медиа, 2012.
17. Лучевая диагностика опухолей почек, мочеточников и мочевого пузыря [Текст] / Г.Е. Труфанов, С.Б. Петров, А.В. Мищенко и др. ; Воен.-мед. акад. - Санкт-Петербург : ЭЛБИ-СПб., 2006.
18. Диагностика и лечение острого панкреатита [Текст] / А. С. Ермолов, П. А. Иванов, Д. А. Благовестнов и др. - Москва : Видар-М, 2013. - 382 с.
19. Лицевая и головная боль [Текст] : клинико-лучев. диагностика и хирург. лечение / В. В. Щедренко, Н. В. Топольскова, Т. В. Захматова и др. ; под ред. В. В. Щедренка. - Санкт-Петербург : Изд-во Ленингр. обл. ин-та развития образования, 2013.
20. Каплунова, О. А. Малый атлас рентгеноанатомии [Текст] : [учеб. пособие для мед. вузов] / О. А. Каплунова, А. А. Швырев, А. В. Кондрашев. - Ростов на Дону : Феникс, 2012.
21. Зеликман, М.И. Цифровые системы в медицинской рентгенодиагностике / М.И. Зеликман. - М. : Медицина, 2007.

### **Информационное обеспечение дисциплины**

1. ЭБС РНИМУ им. Н.И. Пирогова (свидетельство о государственной регистрации базы данных №2012620149 от 03.02. 2012 г.) – неограниченное количество доступов, 100 % обучающихся
2. ЭБС «Консультант студента» (Договор №162-ЕП-16 от 31.05.2016 г.) - неограниченное количество доступов, 100 % обучающихся
3. ЭБС «Издательство Лань» (Договор № 161-ЕП-16 от 05.06.2016 г.) – неограниченное количество доступов, 100 % обучающихся
4. ЭБС «Юрайт» (Договор № 209-ЕП-16 от 27.06.2016 г.) – неограниченное количество доступов, 100 % обучающихся
5. ЭБС «Айбукс» (Договор № 208-ЕП-16 от 31.05.2016 г.) – неограниченное количество доступов, 100 % обучающихся
6. ЭБС «Букап» (Договор № 210-ЕП-16 от 31.05.2016 г.) – неограниченное количество доступов, 100% обучающихся
7. Журналы издательства Taylor & Francis (доступ в рамках конкурса Минобрнауки и ГПНТБ, сублицензионный договор № T&F/339/041 от 01.03. 2016 г.) – доступ из внутренней сети вуза
8. База данных отечественных и зарубежных публикаций Polpred.com Обзор СМИ (доступ предоставляется на безвозмездной основе) – доступ из внутренней сети вуза
9. Аналитическая и реферативная зарубежная база данных Scopus (доступ в рамках

конкурса Минобрнауки и ГПНТБ, сублицензионный договор №Scopus/066 от 20 июля 2016 г. ) – доступ из внутренней сети вуза

10. Аналитическая и цитатная зарубежная база данных журнальных статей Web of Science Core (доступ в рамках конкурса Минобрнауки и ГПНТБ) – доступ из внутренней сети вуза

11. Справочная Правовая Система КонсультантПлюс (Контракт № 487 – ОА -15 от 22.12.2015г.) – доступ из внутренней сети вуза

## **VI. Материально-техническое обеспечение дисциплины «Рентгенологи».**

Материально-техническое обеспечение дисциплины «Рентгенология» представлено в Приложение №3 к РПД «Рентгенология».