МИНИСТЕРСТВО ЗДРАВООХРАНЕНИЯ РОССИЙСКОЙ ФЕДЕРАЦИИ

ФЕДЕРАЛЬНОЕ ГОСУДАРСТВЕННОЕ АВТОНОМНОЕ
ОБРАЗОВАТЕЛЬНОЕ УЧРЕЖДЕНИЕ ВЫСШЕГО ОБРАЗОВАНИЯ
«РОССИЙСКИЙ НАЦИОНАЛЬНЫЙ ИССЛЕДОВАТЕЛЬСКИЙ МЕДИЦИНСКИЙ УНИВЕРСИТЕТ ИМЕНИ Н.И. ПИРОГОВА»
МИНИСТЕРСТВА ЗДРАВООХРАНЕНИЯ РОССИЙСКОЙ ФЕДЕРАЦИИ
(ФГАОУ ВО РНИМУ им. Н.И. Пирогова Минздрава России)

СОГЛАСОВАНО
Декан факультета подготовки
кадров высшей квалификации
ФГАОУ ВО РНИМУ
им. Н.И. Пирогова Минздрава России
_____ М.В. Хорева
«28» апреля 2022 г.

ПРОГРАММА ГОСУДАРСТВЕННОЙ ИТОГОВОЙ АТТЕСТАЦИИ

Специальность
31.08.09 Рентгенология

Направленность (профиль) программы
Рентгенология

Уровень высшего образования
подготовка кадров высшей квалификации

Москва, 2022 г.

Подписан: ФЕДЕРАЛЬНОЕ ГОСУДАРСТВЕННОЕ АВТОНОМНОЕ ОБРАЗОВАТЕЛЬНОЕ УЧРЕЖДЕНИЕ ВЫСШЕГО ОБРАЗОВАНИЯ "РОССИЙСКИЙ НАЦИОНАЛЬНЫЙ ИССЛЕДОВАТЕЛЬСКИЙ МЕДИЦИНСКИЙ УНИВЕРСИТЕТ ИМЕНИ Н.И. ПИРОГОВА" МИНИСТЕРСТВА ЗДРАВООХРАНЕНИЯ РОССИЙСКОЙ ФЕДЕРАЦИИ

Программа государственной итоговой аттестации разработана в соответствии с Федеральным государственным образовательным стандартом высшего образования по специальности 31.08.09 Рентгенология (уровень подготовки кадров высшей квалификации), утверждённым приказом Министерства науки и высшего образования Российской Федерации от 30.06.2021 № 557, педагогическими работниками межкафедрального объединения: кафедры лучевой диагностики и терапии МБФ и кафедры рентгенорадиологии ФДПО

№	Фамилия, имя, отчество	Ученая степень, звание	Занимаемая должность в Университете, кафедра
1	Юдин Андрей Леонидович	Д.м.н., профессор	Заведующий кафедрой лучевой диагностики и терапии МБФ
2	Афанасьева Наталья Иосифовна	К.м.н., доцент	Доцент кафедры лучевой диагностики и терапии МБФ
3	Юматова Елена Анатольевна	К.м.н.	Доцент кафедры лучевой диагностики и терапии МБФ
4	Меских Елена Валерьевна	Д.м.н., профессор	Профессор кафедры рентгенорадиологии ФДПО

Программа государственной итоговой аттестации рассмотрена и одобрена на заседании межкафедрального объединения по специальности 31.08.09 Рентгенология.

протокол № 521 от «15» марта 2022 г.

Руководитель межкафедрального объединения _____/А.Л. Юдин/

© Федеральное государственное автономное образовательное учреждение высшего образования «Российский национальный исследовательский медицинский университет имени Н.И. Пирогова» Министерства здравоохранения Российской Федерации

ОГЛАВЛЕНИЕ

1. Цель и задачи государственной итоговой аттестации 4
2. Объем государственной итоговой аттестации, ее структура и содержание 7
3. Описание критериев и шкал оценивания компетенций 19
4. Перечень рекомендуемой литературы для подготовки к государственной итоговой аттестации 20

1. Цель и задачи государственной итоговой аттестации

Цель государственной итоговой аттестации

Проведение оценки качества подготовки обучающихся посредством оценки готовности выпускника к решению задач профессиональной деятельности в областях и сферах деятельности, заявленных в программе ординатуры по специальности 31.08.09 Рентгенология.

Задачи государственной итоговой аттестации

1. Оценка уровня сформированности универсальных и общепрофессиональных компетенций, определенных федеральным государственным образовательным стандартом высшего образования (далее – ФГОС ВО), а также профессиональных компетенций, установленных Университетом самостоятельно на основе требований профессионального стандарта Врач-рентгенолог и требований к профессиональным компетенциям, предъявляемых к выпускникам на рынке труда, обобщения отечественного и зарубежного опыта, проведения консультаций с ведущими работодателями, объединениями работодателей отрасли, в которой востребованы выпускники, иных источников.

2. Принятие решения о выдаче обучающемуся диплома об окончании ординатуры и присвоении квалификации Врач - рентгенолог – в случае успешного прохождения государственной итоговой аттестации или об отчислении обучающегося из Университета с выдачей справки об обучении как не выполнившего обязанностей по добросовестному освоению образовательной программы и выполнению учебного плана – в случае неявки или получении неудовлетворительной оценки.

Результаты освоения программы ординатуры (компетенции и индикаторы их достижения), проверяемые в ходе государственной итоговой аттестации

В ходе государственной итоговой аттестации обучающийся должен продемонстрировать сформированность следующих, установленных в программе ординатуры универсальных, общепрофессиональных и профессиональных компетенций:

Универсальные компетенции и индикаторы их достижения

Таблица 1

Наименование категории (группы) универсальных компетенций	Код и наименование универсальной компетенции выпускника	Код и наименование индикатора достижения универсальной компетенции
Системное и критическое мышление	УК-1. Способен критически и системно анализировать, определять возможности и способы применения достижения в области медицины и фармации в профессиональном контексте	УК-1.1 Анализирует достижения в области медицины и фармации в профессиональном контексте
		УК-1.2 Оценивает возможности и способы применения достижений в области медицины и фармации в профессиональном контексте

Разработка и реализация проектов	УК-2. Способен разрабатывать, реализовывать проект и управлять им	УК-2.1 Участвует в разработке и управлении проектом
		УК-2.2 Выполняет задачи в зоне своей ответственности в соответствии с запланированными результатами и точками контроля, при необходимости корректирует способы реализации задач
Командная работа и лидерство	УК-3. Способен руководить работой команды врачей, среднего и младшего медицинского персонала, организовывать процесс оказания медицинской помощи населению	УК-3.1 Разрабатывает командную стратегию для достижения целей организации
		УК-3.2 Организует и руководит работой команды для достижения поставленной цели
		УК-3.3 Демонстрирует лидерские качества в процессе управления командным взаимодействием в решении поставленных целей
Коммуникация	УК-4. Способен выстраивать взаимодействие в рамках своей профессиональной деятельности	УК-4.1 Выбирает и использует стиль профессионального общения при взаимодействии с коллегами, пациентами и их родственниками
		УК-4.2 Осуществляет ведение документации, деловой переписки с учетом особенностей стилистики официальных и неофициальных писем и социокультурных различий в оформлении корреспонденции
		УК-4.3 Представляет свою точку зрения при деловом общении и в публичных выступлениях
Самоорганизация и саморазвитие (в том числе здоровьесбережение)	УК-5. Способен планировать и решать задачи собственного профессионального и личностного развития, включая задачи изменения карьерной траектории	УК-5.1 Определяет приоритеты собственной деятельности, личностного развития и профессионального роста
		УК-5.2 Намечает цели собственного профессионального и личностного развития
		УК-5.3 Осознанно выбирает направление собственного профессионального и личностного развития и минимизирует возможные риски при изменении карьерной траектории

Общепрофессиональные компетенции и индикаторы их достижения

Таблица 2

Наименование категории (группы) общепрофессиональных компетенций	**Код и наименование общепрофессиональной компетенции выпускника**	**Код и наименование индикатора достижения общепрофессиональной компетенции**

Деятельность в сфере информационных технологий	ОПК-1. Способен использовать информационно-коммуникационные технологии в профессиональной деятельности и соблюдать правила информационной безопасности	ОПК-1.1 Выбирает источники информации, включая национальные и международные базы данных, электронные библиотечные системы, специализированные пакеты прикладных программ для решения профессиональных задач ОПК-1.2 Создает, поддерживает, сохраняет информационную базу исследований и нормативно-методическую базу по выбранной теме и соблюдает правила информационной безопасности
Организационно-управленческая деятельность	ОПК-2. Способен применять основные принципы организации и управления в сфере охраны здоровья граждан и оценки качества оказания медицинской помощи с использованием основных медико-статистических показателей	ОПК-2.1 Использует основные принципы организации и управления в сфере охраны здоровья граждан ОПК-2.2 Проводит анализ и оценку качества медицинской помощи с использованием основных медико-статистических показателей
Педагогическая деятельность	ОПК-3. Способен осуществлять педагогическую деятельность	ОПК-3.1 Планирует и подготавливает необходимые условия образовательного взаимодействия ОПК-3.2 Осуществляет учебную деятельность обучающихся
Медицинская деятельность	ОПК-4. Способен проводить рентгенологические исследования (в том числе компьютерные томографические) и магнитно-резонансно-томографические исследования и интерпретировать результаты	ОПК-4.1 Определяет показания и противопоказания к проведению рентгенологического исследования (в том числе компьютерного томографического) и магнитно-резонансно-томографического исследования ОПК-4.2 Интерпретирует и анализирует полученные при рентгенологическом исследовании результаты
	ОПК-5. Способен организовывать и проводить профилактические (скрининговые) исследования, участвовать в медицинских осмотрах, диспансеризации, диспансерных наблюдениях	ОПК-5.1 Проводит профилактические (скрининговые) исследования ОПК-5.2 Участвует в медицинских осмотрах, диспансеризации, диспансерных наблюдениях
	ОПК-6. Способен проводить анализ медико-статистической информации, вести медицинскую документацию и организовывать деятельность находящегося в распоряжении медицинского персонала	ОПК-6.1 Проводит анализ медико-статистической информации ОПК-6.2 Ведет медицинскую документацию и организует деятельность находящегося в распоряжении медицинского персонала
	ОПК-7. Способен участвовать в оказании неотложной медицинской помощи при состояниях, требующих	ОПК-7.1 Оценивает состояния пациентов ОПК-7.2 Оказывает неотложную медицинскую помощь при состояниях, требующих срочного

	срочного медицинского вмешательства	медицинского вмешательства

Профессиональные компетенции и индикаторы их достижения

Таблица 3

Наименование категории (группы) профессиональных компетенций	**Код и наименование профессиональной компетенции**	**Код и наименование индикатора достижения профессиональной компетенции**	**Основание**
Медицинская деятельность	ПК-1. Способен к проведению рентгенологических исследований (в том числе компьютерных томографических) и магнитно-резонансно-томографических исследований органов и систем организма человека	ПК-1.1 Проводит рентгенологические исследования (в том числе компьютерные томографические) и магнитно-резонансно-томографические исследования и интерпретирует их результаты ПК-1.2 Организовывает и проводит профилактические (скрининговые) исследования, медицинские осмотры, в том числе предварительные и периодические, диспансеризацию, диспансерное наблюдение ПК-1.3 Оказывает медицинскую помощь пациентам в экстренной форме	02.060 Профессиональный стандарт - Врач-рентгенолог
Организационно-управленческая деятельность	ПК-2. Способен к проведению анализа медико-статистической информации, ведению медицинской документации, организации деятельности находящегося в распоряжении медицинского персонала	ПК-2.1 Проводит анализ медико-статистической информации, составляет план работы и отчеты в профессиональной деятельности врача ПК-2.2 Осуществляет ведение медицинской документации, в том числе в форме электронного документа ПК-2.3 Организует и контролирует деятельность находящегося в распоряжении медицинского персонала	02.060 Профессиональный стандарт - Врач-рентгенолог
Педагогическая и научно-исследовательская деятельность	ПК-3. Способен к участию в научно-исследовательской и педагогической деятельности на основе полученных научных знаний	ПК-3.1 Планирует научно-исследовательскую деятельность ПК-3.2 Осуществляет научно-исследовательскую деятельность ПК-3.3 Осуществляет педагогическую деятельность на основе полученных научных знаний	Анализ отечественного и зарубежного опыта

2. Объем государственной итоговой аттестации, ее структура и содержание

В соответствие с требованием ФГОС ВО государственная итоговая аттестация проводится в форме государственного экзамена.

Объем государственной итоговой аттестации

Объем государственной итоговой аттестации составляет 3 зачетные единицы (108 академических часов), из которых 2 зачетные единицы (72 академических часа) отводится на подготовку к государственному экзамену, 1 зачетная единица (36 академических часов) – сдачу государственного экзамена.

Продолжительность государственной итоговой аттестации в соответствии с календарным учебным графиком составляет 2 недели.

Структура государственной итоговой аттестации

Государственный экзамен проводится в три этапа

Таблица 4

1 этап - тестирование	
Предмет проверки	Определения **объема и качества знаний**, приобретенных обучающимся в результате освоения программы ординатуры
Особенности проведения	Тестовые вопросы охватывают содержание пройденных дисциплин (модулей) учебного плана. Обучающийся отвечает на 60 вопросов. На тестирование отводится 60 минут. Тестирование проводится в аудиториях Университета в соответствии с расписанием.
Рекомендации по подготовке	Подготовку рекомендуется проводить, как посредством устного повторения материала пройденных дисциплин (модулей) с использованием собственных конспектов, основной и дополнительной литературы и т.д., так и дополнительного конспектирования рекомендованных источников по перечню вопросов, выносимых на государственный экзамен. Конспектирование целесообразно в случае, если вопросы для подготовки отличаются от тех вопросов, которые изучались в течение учебного времени, либо же ранее не были предметом тщательного изучения.
2 этап - практический	
Предмет проверки	Определения объема и качества **практических навыков и умений**, приобретенных обучающимся в результате освоения программы ординатуры
Особенности проведения	Обучающему предлагается дать ответ (продемонстрировать навык) на два практических вопроса (показания и противопоказания к лучевым методам исследования, методика проведения лучевых методик различных органов и систем, возможные осложнения процедур и их профилактика, интерпретация результатов лучевого исследования и др.). На проверку практических навыков и умений отводится 45 минут. Проверка практических навыков проводится на клинических базах Университета – местах прохождения практической подготовки.
Рекомендации по подготовке	Подготовку рекомендуется проводить посредством повторения материала пройденных дисциплин (модулей) в части практических умений и навыков, полученных на семинарских (практических) занятиях и прохождения практической подготовки (в виде решения ситуационных задач)
3 этап - собеседование	
Предмет проверки	Определения объема и качества **профессионального мышления, умения решать профессиональные задачи, анализировать информацию и принимать решения**
Особенности проведения	Собеседование включает в себя ответ на два теоретических вопроса и решение одной ситуационной задачи междисциплинарного характера. В процессе собеседования обучающемуся задаются уточняющие или дополнительные (не включённые в билет) вопросы по программе государственного экзамена. На собеседование отводится 45 минут. Собеседование проводится на клинических базах Университета – местах

	прохождения практической подготовки.
Рекомендации по подготовке	Подготовку рекомендуется проводить посредством повторения пройденного материала в период изучения дисциплин (модулей) и прохождения практической подготовки (в виде решения профессиональных задач в реальных условиях, выполняемых под руководством руководителя практической подготовки, повторение зафиксированного материала в дневнике и отчете о прохождении практики)

Перед государственным экзаменом проводится консультирование обучающихся по вопросам, включенным в программу государственного экзамена (далее – предэкзаменационная консультация).

Консультации предназначены для обсуждения вопросов, выносимых на государственный экзамен, которые вызвали затруднение при подготовке. В силу этого на консультацию рекомендуется приходить, изучив материал в полном объеме и сформулировав вопросы преподавателю.

Содержание государственной итоговой аттестации

Перечень вопросов, выносимых на государственный экзамен

Тестовые задания (1 этап)

1			Оптимальным методом диагностики небольшого количества перикардиального выпота (50-70 мл) является
			цифровая рентгенография
			сцинтиграфия сердца и легких
	*		компьютерная томография
			двухмерная эхокардиография
2			Внезапно развившаяся одышка инспираторного характера, бледность кожи с пепельным оттенком и цианозом указывают на патологию лёгких в форме
			плеврита
	*		ТЭЛА
			отёка
			пневмонии
3			Наименьшая анатомическая единица легкого
	*		ацинус
			субдолька
			долька
			сегмент
4			Бронхолегочные секвестрации - это
	*		Участки нефункционирующей легочной ткани, которые не связаны с трахеобронхиальным деревом и снабжаются артериальной кровью из большого круга кровообращения
			Участки нефункционирующей легочной ткани, которые связаны с трахеобронхиальным деревом и снабжаются артериальной кровью из большого круга кровообращения
			Участки нефункционирующей легочной ткани, которые не связаны с трахеобронхиальным деревом и снабжаются артериальной кровью из малого круга кровообращения
			Участки функционирующей легочной ткани, которые не связаны с трахеобронхиальным деревом и снабжаются артериальной кровью из большого круга кровообращения
5			При аденокарциноме прямой кишки компьютерную томографию грудной полости на предоперационном этапе проводят с целью
	*		выявления отдаленных метастазов
			проведения дифференциального диагноза опухоли
			исключения гинекомастии
			исключения пневмонии
6			По отношению к брюшине селезёнка располагается
			мезоперитонеально
	*		интраперитонеально
			ретроперитонеально

			Экстраперитонеально
7			У взрослого человека в норме верхняя и нижняя границы почек расположены на уровне_____ позвонков
			L1-L4
			Th5-Th8
	*		Th11-L3
			L3-L5
8			При наличии аллергии на йодсодержащий препарат у пациента с подозрением на опухоль лоханки и тромбозом нижней полой вены для определения распространенности процесса необходимо выполнить
			компьютерную томографию с контрастированием
			магнитно-резонансную томографию без контрастирования
			компьютерную томографию без внутривенного контрастирования
	*		магнитно-резонансную томографию с контрастированием
9			Какие органы и ткани пациента нуждаются в первоочередной защите от ионизирующего излучения?
			щитовидная железа
			молочная железа
	*		костный мозг, гонады
			кожа
			головной мозг
10			Геометрическая нерезкость рентгенограммы зависит от всего перечисленного, кроме
			размеров фокусного пятна
			расстояния фокус – пленка
			расстояния объект – пленка
	*		движения объекта во время съемки
			прямо пропорционально величине оптического фокуса рентгеновской трубки
11			Какое свойство рентгеновского излучения является определяющим в его биологическом действии?
			Проникающая способность
			Преломление в биологических тканях
			Скорость распространения излучения
	*		Способность к ионизации атомов
			торможение электронов
12			В какой период менструального цикла рентгенологическое исследование и, в частности, маммография наиболее безопасны?
	*		Во вторую неделю после окончания менструации
			В любой период
			В первую неделю после окончания менструации
			Перед очередной менструацией
			в период постменопаузы
13			При подозрении на туберкулез легких в порядке оказания медицинской помощи первым методом диагностики является
			Бронхоскопия
			Компьютерная томография органов грудной полости
	*		Рентгенография органов грудной полости
			Ультразвуковое исследование
			Магнитно-резонансная томография
14			При подозрении на опухоль пищевода в порядке оказания медицинской помощи первым методом диагностики является
			Компьютерная томография органов грудной полости с внутривенным введением контрастного препарата
			Рентгенография органов грудной полости в прямой и боковой проекции
	*		Рентгенография пищевода и желудка с бариевой взвесью
			Ультразвуковое исследования органов брюшной полости
			Магнитно-резонансная томография органов средостения
15			Остеосклероз костей черепа характерен для
			остеомиелита
			туберкулеза

			гиперпаратиреоидной остеодистрофии
	*		фиброзной дисплазии
			Атеромы
16			Наиболее частой причиной двигательных нарушений гортани, связанной с заболеванием других органов, является
			опухоль головного мозга
			рак пищевода
	*		рак легких
			рак желудка
			грыжа пищеводного отверстия диафрагмы
17			Наиболее достоверным симптомом злокачественной опухоли пазухи является
			затенение пазухи
			изменение величины и формы пазухи
			дополнительная тень на фоне пазухи
	*		костная деструкция
			уменьшение объема пазухи
18			Множественные полости в легких чаще бывают при
	*		септической эмболии
			метастазах опухоли почки
			очаговой пневмонии
			множественном лейомиоматозе
			Саркоидозе
19			При травме наиболее подозрительным в отношении острой грыжи диафрагмы является
			деформация диафрагмы с обеих сторон
			деформация диафрагмы с одной стороны
			затенение легочного поля
	*		наличие различной величины воздушных пузырей на фоне легочного поля
			неподвижность купола диафрагмы
20			Наиболее частой локализацией спондилолиза являются
			верхние поясничные позвонки
	*		LIV и LV-позвонки
			нижние грудные позвонки
			шейные позвонки
			C7 позвонок

Перечень практических заданий (2 этап)

1. Дозиметрические величины и единицы
2. Показания к внутривенному контрастированию при магнитно-резонансной томографии
3. Оценка уровня облучения пациентов и персонала
4. Методика и техника рентгенологического исследования пищевода
5. Лучевые методики исследования носа, носоглотки, околоносовых пазух.
6. Реакции и осложнения после введения контрастных препаратов. Меры по предотвращению и лечению системных реакций и осложнений.
7. Методики контрастирования при компьютерно-томографическом исследовании головного мозга
8. Методики контрастирования при компьютерно-томографическом исследовании органов брюшной полости и забрюшинного пространства.
9. Методики контрастирования при компьютерно-томографическом исследовании органов грудной полости
10. Показания к компьютерно-томографическому исследованию позвоночника.
11. Показания к магнитно-резонансному исследованию позвоночника.
12. Методика двойного контрастирования желудка
13. Алгоритм комплексного лучевого исследования при подозрении на новообразования почек

14. Алгоритм комплексного лучевого исследования при желудочно-кишечном кровотечении

15. Алгоритм лучевого исследования при почечной колике.

16. Лучевая диагностика острой интерстициальной, вирусной пневмоний

Перечень заданий к собеседованию (3 этап)

Теоретические вопросы

1. Классификация саркоидоза легких. Основные рентгенологические симптомы
2. Лучевая диагностика мочекаменной болезни
3. Лучевая диагностика переломов позвоночника
4. Физико-технические основы компьютерной томографии
5. Неотложная лучевая диагностика при травме органов грудной полости
6. Лучевая диагностика хронической обструктивной болезни легких
7. Дифференциальная лучевая диагностика при синдроме острого живота
8. Показания к магнитно-резонансному исследованию позвоночника
9. Лучевая диагностика заживления переломов.
10. Зависимость деформации луковицы двенадцатиперстной кишки от локализации язвы.
11. Принципы дифференциальной диагностики первичных и вторичных злокачественных опухолей костей.
12. Особенности рентгеносемиотики абсцесса и полостной формы рака легкого.
13. Рентгенодиагностика неспецифического язвенного колита.
14. Первичный туберкулез легких, методы диагностики. Основные принципы дифференциальной диагностики туберкулом и периферического рака легкого.
15. Рентгенологические изменения в легких при иммунодефицитных состояниях.
16. Комплексная инструментальная диагностика заболеваний поджелудочной железы.
17. Лучевая диагностика заболеваний и повреждений диафрагмы.
18. Гранулематоз Вегенера – рентгенологические варианты.
19. Преимущественная локализация различных опухолей по отделам средостения.
20. Сужение просвета пищевода, заболевания, для которых оно характерно.
21. Общая лучевая семиотика доброкачественных опухолей костей с эндофитным ростом.
22. Типы сердечных застоев и их значение в диагностике заболеваний сердца.
23. Тактика исследования пациента с одиночным компрессионным переломом тела позвонка на фоне остеопороза.
24. Лучевая диагностика при ожогах пищевода.
25. Рентгенологические критерии деления ревматоидного артрита по стадиям.
26. Рентгенологические признаки вазоренальной гипертензии.
27. Лучевая диагностика хронического пиелонефрита.
28. Лучевая диагностика дегенеративных изменений позвоночника, вызывающие корешковый синдром.
29. Рентгенодиагностика фиброзирующих альвеолитов.
30. Дифференциация характера затенения при долевой пневмонии и инфильтративном туберкулезе легких.
31. Изменения пищевода при заболеваниях органов грудной клетки.
32. Аномалии развития толстой кишки. Лучевая диагностика.
33. Лучевая диагностика переломов позвоночника

Ситуационные задачи

Ситуационная задача 1

Женщина, 45 лет, с жалобами на хронический кашель (рис 1).

Опишите представленное лучевое изображение. Какому патологическому состоянию может соответствовать данная рентгенологическая картина?

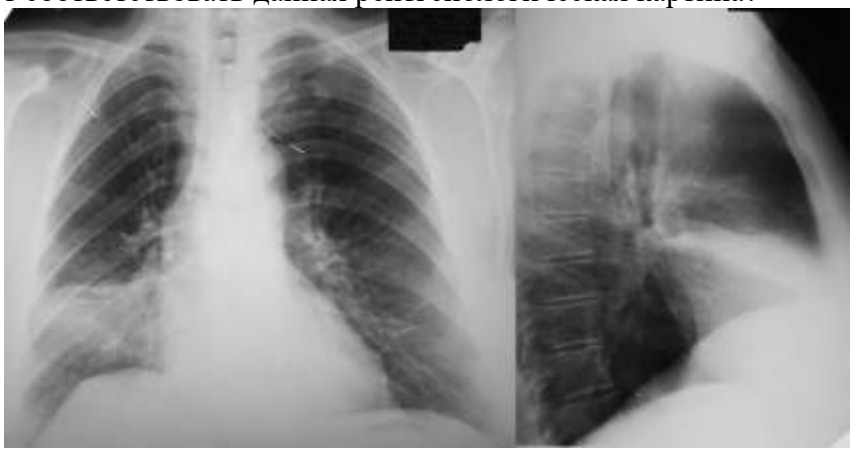

Ситуационная задача 2

Девочка 13 лет, почувствовала боль в области предплечья, возникшую после падения (рис. 2). Опишите представленное лучевое изображение. Какому патологическому состоянию может соответствовать данная рентгенологическая картина?



Ситуационная задача 3

Мужчина, 35 лет. Неделю назад стал совершать пробежки на длинные дистанции. Боль в медиальных отделах коленного сустава (рис.3). Опишите представленное лучевое изображение. Какому патологическому состоянию может соответствовать данная МР-картина?



Ситуационная задача 4

Пациент 57-ми лет доставлен бригадой СМП с жалобами на одышку в покое, кашель с отделением небольшого количества мокроты, повышение температуры тела до 38ºС. Заболел остро 7 дней назад, когда внезапно утром поднялась температура, пациент отмечал слабость, сонливость, боль в горле. Состояние больного было расценено родственниками как вирусная инфекция, за медицинской помощью не обращался, принимал жаропонижающие средства, полоскал горло раствором ромашки. На 4-й день отметил улучшение самочувствия, нормализацию температуры тела. Спустя 2 дня вышел на работу, однако отмечал кашель, чувство заложенности в грудной клетке, в связи с чем начал прием антибактериального препарата. Сегодня утром доехал до работы, почувствовал снова повышение температуры, слабость, затруднение дыхания. Коллегами была вызвана бригада СМП, пациент доставлен в больницу. Туберкулез, пневмонии в анамнезе отрицает. Общее состояние тяжелое. Может передвигаться самостоятельно, однако ощущает значительную слабость, нарастание одышки. Температура тела при осмотре 38,1ºС. Кожные покровы бледные, ЧДД-21 в минуту. ЧСС-105 в минуту. При перкуссии дыхание ослаблено в нижних долях обоих легких, справа выслушиваются влажные мелкопузырчатые хрипы. Общий анализ крови: Hb –131 г/л, эр. 4,7х1012/л, тромбоциты 415 х109/л, лейкоциты 16,2х109/л, п/я –12%, с/я – 60%, эозинофилы – 4%, лимфоциты – 19%, моноциты – 6%, СОЭ – 51 мм/час.

Опишите представленное лучевое изображение (рис. 4). Какому патологическому состоянию может соответствовать данная КТ-картина?

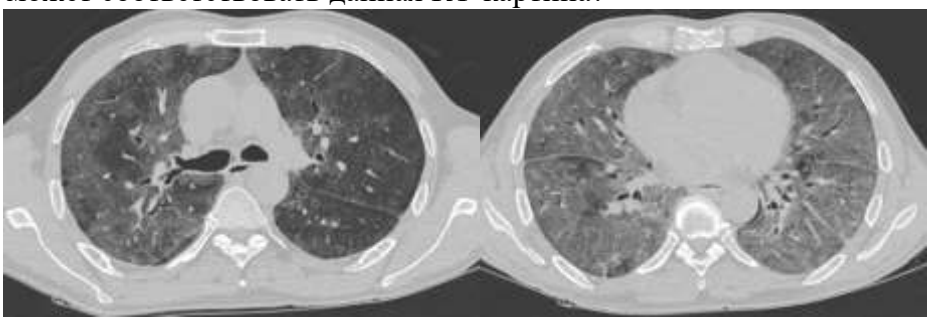

Ситуационная задача 5

Описание клинической ситуации, жалобы в настоящее время. Больная С., 62 года. Периодически беспокоит кашель. Подъем температуры до субфебрильных цифр.

Анамнез заболевания. Считает себя больной последние два месяца, когда впервые отметила кашель. За последние месяцы потеряла вес (около 3-4 кг). Около 2-х месяцев назад перенесла ОРВИ, при этом фиксировала однократное повышение температуры тела до 38,5º, лечилась самостоятельно. Не курит. Аллергический анамнез не отягощен. Системные заболевания соединительной ткани не выявлены.

Анамнез жизни. Занимается административной работой, профессиональных вредностей не отмечено.

Данные физикального обследования. Пациентка астенического телосложения. Данные физикального исследования без существенных особенностей.

Данные лабораторных исследований. Общий анализ крови: Hb – 117 г/л, эритроциты – 5,1x10^{12}/л, лейкоциты – 9,8x10^{9}/л, нейтрофилы – 69%, лимфоциты – 18%, моноциты – 11%, эозинофилы – 3%, тромбоциты - 282·10^{9}/л. СОЭ – 35 мм/час.

Данные инструментальных исследований. ФВД – без значимых патологических изменений; диффузионная способность легких не снижена.

Данные рентгенологических исследований. На рентгенограмме ОГК – изменения не выявлены.

Список вопросов:

1. Назначение какого метода лучевой диагностики наиболее информативно в данном клиническом случае?
2. Какие симптомы определяются на компьютерных томограммах?

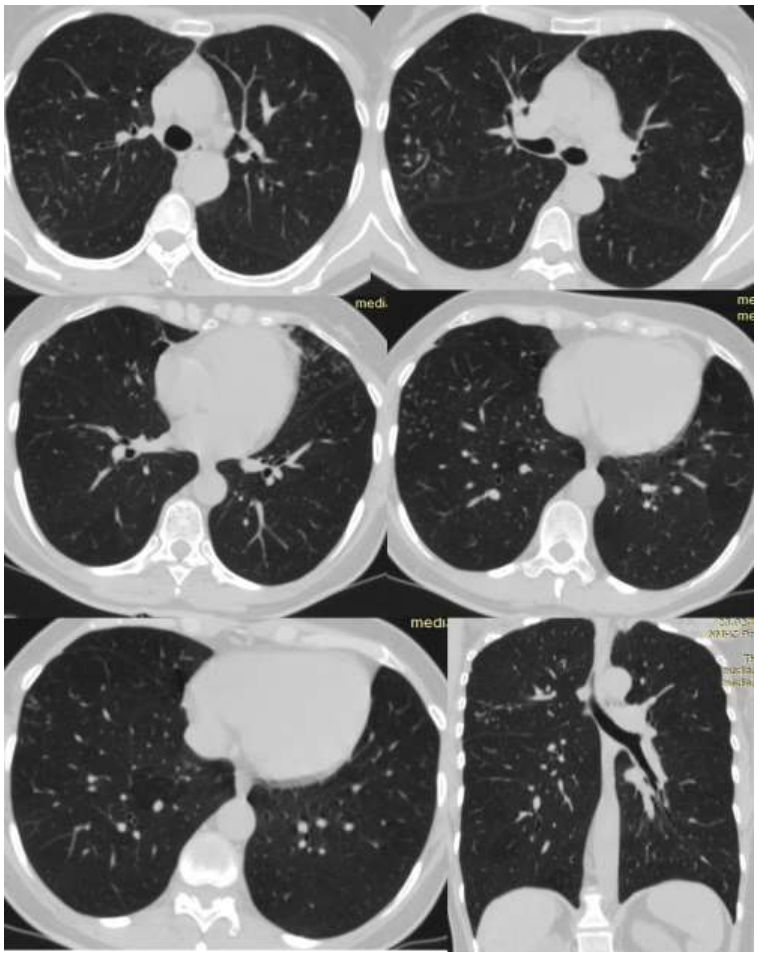

3. Какое заболевание необходимо исключить по представленной компьютерно-томографической картине в первую очередь?
4. Пациента направили в туберкулезный диспансер. Были проведены необходимые исследования. Фтизиатр исключил туберкулез. Какие заболевания необходимо поставить в дифференциально-диагностический ряд в данном случае?

Ситуационная задача 6

Описание клинической ситуации, жалобы в настоящее время. Больной З., 68 лет. Жалобы на «затрудненное дыхание», одышку, быструю усталость при физической нагрузке, слабость.

Анамнез заболевания. 1.5 месяца назад был на приеме у терапевта. Была проведена флюорография. Изменения на флюорографии были расценены как полисегментарная двусторонняя пневмония. Было проведено лечение антибиотиками. Эффекта от лечения, уменьшения выраженности симптомов не выявлено. Аллергический анамнез не отягощен.

Анамнез жизни. Занимается административной работой, профессиональных вредностей не отмечено. Системные заболевания соединительной ткани не выявлены.

Данные физикального обследования. В нижних отделах обоих легких выслушиваются умеренно выраженные хрипы.

Данные инструментальных исследований. ЭКГ и эхокардиография – без особенностей. ФВД – выраженные рестриктивные изменения (ФЖЕЛ - 57.5%)

Список вопросов

1. Сформируйте план необходимых дополнительных обследований.
2. Какие симптомы определяются на компьютерных томограммах?

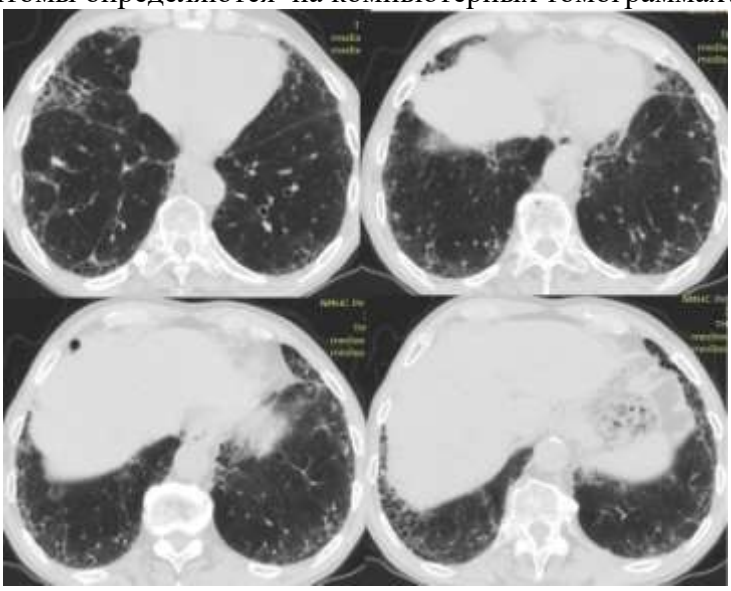

3. Какое заключение может быть сделано по представленной компьютерно-томографической картине с учетом данных анамнеза?
4. Каков дальнейший план обследования пациента?

Ситуационная задача 7

Описание клинической ситуации, жалобы в настоящее время. Мужчина, 54 года. Жалобы на боль внизу живота, частое мочеиспускание малыми порциями с резями. Температура повышалась до $37,9^0$ С.

Анамнез заболевания. Аппендэктомия 5 дней назад.

Данные физикального обследования. Состояние средней тяжести. Кожные покровы и видимые слизистые оболочки обычной окраски. Температура – $38,5^0$ С. Перкуторно над легкими легочный звук, при аускультации – дыхание везикулярное, проводится во все отделы. Частота дыхательных движений – 24 в минуту. Пульс – 110 в минуту, ритм правильный. АД – 140/80 мм рт.ст. Резкая болезненность при пальпации в области послеоперационного рубца. Мочеиспускание частое, с резями. Симптом поколачивания отрицательный с обеих сторон. По остальным органам и системам патологических изменений нет.

Данные лабораторных исследований. В общем анализе крови: лейкоцитоз с нейтрофильным сдвигом, повышение СОЭ до 35 мм/ч. В общем анализе мочи - показатели в пределах референтных значений.

Данные инструментальных исследований. На КТ в аксиальной проекции (рис. 1) визуализируется округлое губчатое образование с четким контуром (стрелки). Окружающая жировая клетчатка уплотнена (треугольная стрелка). На фронтальных МПР (рис. 2) над мочевым пузырем визуализируется губчатое образование (стрелки), прилежащее к петлям тонкой кишки (треугольная стрелка). (файлы ТАКТ_7_1.jpg, ТАКТ_7_2.jpg).



Список вопросов

1. Чему может соответствовать данная КТ-картина?
2. Какой тип патологической реакции организма развился у данного пациента на инородное тело?
3. Какие дополнительные методы диагностики необходимо провести данному пациенту, чтобы подтвердить КТ-заключение?
4. Какова дальнейшая тактика ведения данного пациента?

Ситуационная задача 8

Описание клинической ситуации, жалобы в настоящее время. Девочка, 6 мес., госпитализирована в пульмонологическое отделение с жалобами на периодически возникающее шумное дыхание, одышку при минимальных активностях.

Анамнез заболевания. Данные жалобы отмечались с месячного возраста. Госпитализирована в связи с ухудшением состояния. Респираторными вирусными заболеваниями не болела.

Анамнез жизни. Физическое и нервно-психическое развитие соответствует возрасту. Ребенок молодых родителей от второй беременности, беременность протекала без особенностей. Роды на 39 неделе, доношенным плодом с массой тела 2550 гр, длиной тела 52 см, оценкой по шкале Апгар 7/8 баллов. Ребенок находится на грудном вскармливании. Наследственный и аллергологический анамнез не отягощен.

Данные физикального обследования. Состояние средней тяжести. Одышка смешанного характера, с участием вспомогательной мускулатуры в акте дыхания. Температура тела 36,7 ^{0}С, ЧДД 57 в 1 минуту, ЧСС 130 в 1 минуту. Кожные покровы бледные, умеренно-выраженный цианоз носогубного треугольника. Незначительная асимметрия грудной клетки с уплощением правой половины. При перкуссии – притупление легочного звука с правой стороны, слева-коробочный оттенок. Границы относительной сердечной тупости смещены вправо. При аускультации: справа - дыхание жесткое, выслушивается только в проекции верхней доли, тоны сердца приглушены, аритмичные. Со стороны других органов и систем без патологических изменений.

Данные инструментальных исследований. Компьютерная томография органов грудной клетки: правый гемиторакс уменьшен в размерах, средостение смещено вправо. Правое легкое отсутствует, правый главный бронх не определяется. Левое легкое увеличено в объеме, пролабирует в правую половину грудной клетки (файлы Задача1-1.jpg, Задача1-2.jpg).

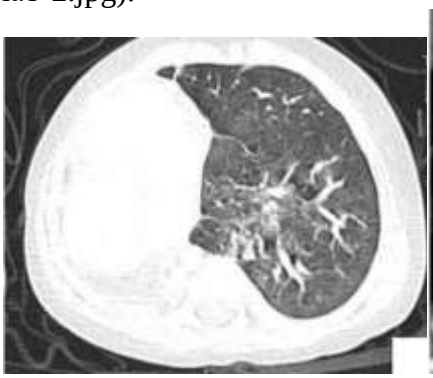

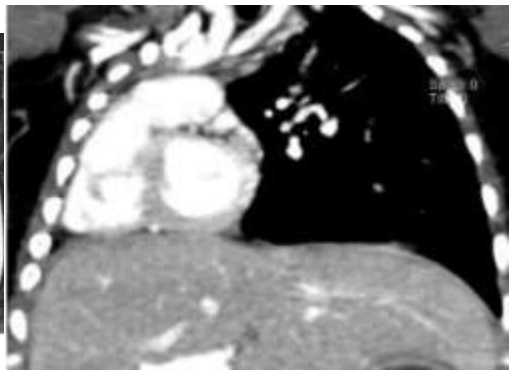

1. Какой наиболее вероятный диагноз у данного пациента с учетом клинико-рентгенологических данных?
2. Какие изменения могут быть выявлены на ЭКГ при агенезии правого легкого?
3. Чем характеризуется агенезия легкого?
4. Назовите признаки, характерные для агенезии правого легкого, которые могут быть обнаружены при проведении классической рентгенографии?

Ситуационная задача 9

Мужчина, 30 лет. На протяжении последних трех дней беспокоит головная боль, преимущественно слева в области лба.

Опишите представленные лучевые изображения. Какому патологическому процессу может соответствовать данная лучевая картина? При невозможности постановки конкретного заключения, составьте дифференциально-диагностический ряд. Нуждается ли пациент в дальнейшем лучевом обследовании? Если да, - составьте алгоритм лучевого обследования.



Ситуационная задача 10

Мужчина, 60 лет. Отмечает нарушение походки на протяжении последнего года.

Опишите представленные лучевые изображения. Какому патологическому процессу может соответствовать данная лучевая картина? При невозможности постановки конкретного заключения, составьте дифференциально-диагностический ряд.

Нуждается ли пациент в дальнейшем лучевом обследовании? Если да, - составьте алгоритм лучевого обследования.

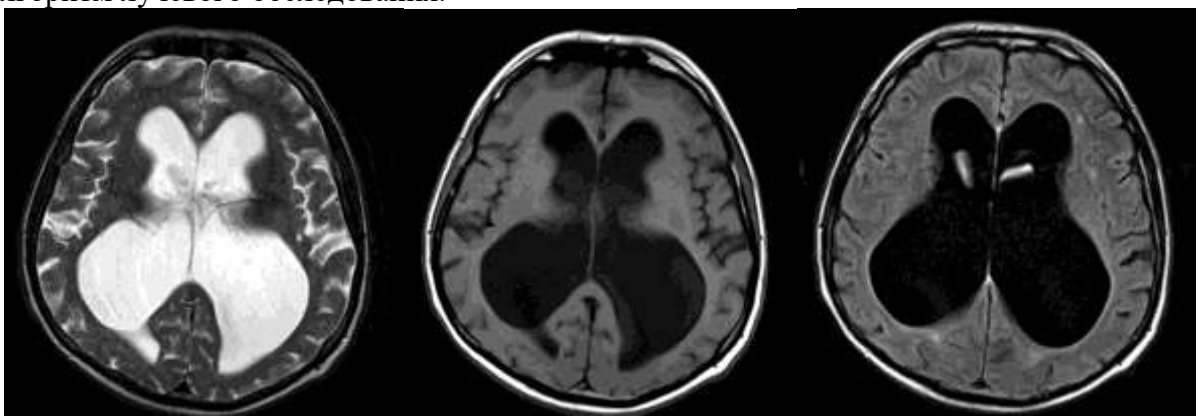

Каждый билет состоит из двух теоретических вопросов и одной ситуационной задачи.

Полный перечень вопросов по каждому этапу государственного экзамена приведен в Автоматизированной системе подготовки кадров высшей квалификации (далее – АСПКВК).

В ходе проведения собеседования обучающемуся задаются дополнительные (уточняющие) вопросы. Перечень заданных обучающемуся вопросов и характеристика ответов на них, мнения членов государственной экзаменационной комиссии о выявленном в ходе государственного экзамена уровне подготовленности обучающегося к решению профессиональных задач, а также о выявленных недостатках в теоретической и практической подготовке обучающегося фиксируется в протоколе заседания государственной экзаменационной комиссии по приему государственного аттестационного испытания.

3. Описание критериев и шкал оценивания компетенций

Результаты государственного экзамена оцениваются по каждому этапу в отдельности.

Тестирование (1 этап)

Перевод результатов тестирования в четырехбалльную шкалу осуществляется по схеме:

Оценка «Отлично» – 90-100% правильных ответов;

Оценка «Хорошо» – 80-89% правильных ответов;

Оценка «Удовлетворительно» – 71-79% правильных ответов;

Оценка «Неудовлетворительно» – 70% и менее правильных ответов.

Результаты тестирования объявляются обучающемуся сразу по окончании тестирования.

Оценки «отлично», «хорошо», «удовлетворительно» означают успешное прохождение 1 этапа государственного экзамена.

Окончательное решение о допуске ко 2 этапу государственного экзамена обучающегося, получившего оценку «неудовлетворительно» на 1 этапе, в каждом отдельном случае принимается членами государственной экзаменационной комиссией.

Практические навыки и умения (2 этап)

Результаты 2 этапа оцениваются по двухбалльной шкале: «зачтено» / «не зачтено».

Оценка «зачтено» – выставляется ординатору, если он продемонстрировал знания программного материала: справился с выполнением заданий и (или) ситуационных задач, демонстрирует освоенные навыки и умения.

Оценка «не зачтено» – выставляется ординатору, если он имеет пробелы в знаниях программного материала: допускает грубые, принципиальные ошибки в выполнении заданий и (или) ситуационных задач, не способен продемонстрировать освоенные навыки и умения.

Обучающиеся, получивший оценку «не зачтено» к 3 этапу государственного экзамена не допускается, а результат государственного экзамена (итоговая оценка) определяется оценкой «неудовлетворительно».

Собеседование (3 этап)

Результаты 3 этапа оцениваются по четырёхбалльной шкале: «отлично», «хорошо», «удовлетворительно», «неудовлетворительно» и заносятся в протокол.

Оценка «отлично» – выставляется ординатору, если он глубоко усвоил программный материал, исчерпывающе, последовательно, четко и логически стройно его излагает, умеет связывать теорию с практикой, свободно справляется с задачами и вопросами, не затрудняется с ответами при видоизменении заданий, умеет принять правильное решение и грамотно его обосновывать, владеет разносторонними навыками и приемами выполнения практических задач, комплексной оценкой предложенной ситуации, правильно выбирает тактику действий.

Оценка «хорошо» – выставляется ординатору, если он твердо знает программный материал, грамотно и по существу излагает его, не допуская существенных неточностей в ответе на вопрос, но недостаточно полно раскрывает междисциплинарные связи, правильно применяет теоретические положения при решении практических вопросов и задач, владеет необходимыми навыками и приемами их выполнения, комплексной оценкой предложенной ситуации, правильно выбирает тактику действий.

Оценка «удовлетворительно» – выставляется ординатору, если он имеет поверхностные знания программного материала, не усвоил его деталей, допускает неточности, оперирует недостаточно правильными формулировками, нарушает логическую последовательность в изложении программного материала, испытывает затруднения при выполнении практических задач, испытывает затруднения с комплексной оценкой предложенной ситуации, не полностью отвечает на вопросы, при помощи наводящих вопросов преподавателя, выбор тактики действий возможен в соответствии с ситуацией при помощи наводящих вопросов.

Оценка «неудовлетворительно» – выставляется ординатору, который не знает значительной части программного материала, допускает грубые ошибки, неуверенно, с большими затруднениями решает практические задачи или не справляется с ними самостоятельно, не владеет комплексной оценкой ситуации, неверно выбирает тактику действий, приводящую к ухудшению ситуации, нарушению безопасности пациента.

4. Перечень рекомендуемой литературы для подготовки к государственной итоговой аттестации

Таблица 5

№ п/п	Автор, наименование, место издания, издательство, год издания	Количество экземпляров
1.	Лучевая диагностика [Текст] : [учеб. для вузов] / И. П. Королюк, Л. Д. Линденбратен. – 3-е изд., перераб и доп. – Москва : БИНОМ, 2015. – 492 с. : ил. – (Учебная литература для студентов медицинских вузов).	10
2.	Лучевая диагностика [Электронный ресурс] : [учеб. для высш. проф. образования] / [Г. Е. Труфанов и др.] ; под ред. Г. Е. Труфанова. – Москва : ГЭОТАР-Медиа, 2013. – 496 с. : ил. – URL : http://marc.rsmu.ru:8020/marcweb2/Default.asp.	Удаленный доступ
3.	Прокоп, М. Спиральная и многослойная компьютерная томография [Текст] : [учеб. пособие для послевуз. образования врачей] : в 2 т. / М. Прокоп, М. Галански ; [пер. с англ. Ш. Ш. Шотемор ; пер с англ. под общ. ред. А. В. Зубарева, Ш. Ш. Шотемора]. - 3-е изд. - Москва : МЕДпресс-информ, 2011. - Пер. изд.: Spiral and Mulyislice Computer Tomography of the Body / M. Prokop, M. Galanski (Stuttgart, New York : Thieme). Т. 1. - 2011.	5
4.	Прокоп, М. Спиральная и многослойная компьютерная томография [Текст] : [учеб. пособие для послевуз. образования врачей] : в 2 т. / М. Прокоп, М. Галански ; [пер с англ. : Ш. Ш. Шотемор ; под общ. ред. А. В. Зубарева, Ш. Ш. Шотемора]. - 3-е изд. - Москва : МЕДпресс-информ, 2011. - Пер. изд.: Spiral and Mulyislice Computer Tomography of the Body / M. Prokop, M. Galanski (Stuttgart, New York : Thieme). Т. 2. - 2011.	5
5.	Ланге, С. Лучевая диагностика заболеваний органов грудной клетки [Текст] : руководство : атлас : 1118 ил., 35 табл. / С. Ланге, Д. Уолш ; пер с англ. под ред. С. К. Тернового, А. И. Шехтера. - Москва : ГЭОТАР-Медиа, 2015.	10
6.	Бургенер, Ф. А. Лучевая диагностика заболеваний костей и суставов [Текст] : руководство : атлас : более 1000 рентгенограмм / Ф. А. Бургенер, М. Кормано, Т. Пудас ; пер. с англ. под ред. С. К. Тернового, А. И. Шехтера. - Москва : ГЭОТАР-Медиа, 2014. - Пер. изд.: Bone and joint disorders differential diagnosis in conventional radiology / F. A. Burgener et al. - 2nd rev. ed. - Stuttgart ; New York : Thieme.	5
7.	Хостен, Н. Компьютерная томография головы и позвоночника [Текст] / Т. Либиг, Н. Хостен ; [пер. с. нем. Ш. Ш. Шотемора] ; под общ. ред. Ш. Ш. Шотемора. - 2-е изд. - Москва : МЕДпресс-информ, 2013. - 575 с. : ил. - Пер. изд.: Computertomographie von Kopf und Wirbelsaule / N. Hosten, T. Liebig ; unter Mitarbeit von M. Kirsch et all. (Stuttgart, New York, Thieme Verl.).	5
8.	Рентгеновская компьютерная томография : руководство для врачей : [учебное пособие для системы послевузовского профессионального образования врачей] / под ред. Г. Е. Труфанова, С. Д. Рудя ; [К. Н. Алексеев, А. Г. Атаев, М. А. Аш-Шавах и др. ; Военно-медицинская академия ; Кафедра рентгенологии и радиологии]. - Санкт-Петербург : ФОЛИАНТ, 2008. - 1195 с	1
9.	Магнитно-резонансная томография [Электронный ресурс] : справочник : пер. с англ. / К. Уэстбрук.–3-е изд. (эл.). – Москва : БИНОМ. Лаб. знаний, 2018.– 451 с. – Режим доступа: http://ibooks.ru.	Удаленный доступ
10.	Синицын, В. Е. Магнитно-резонансная томография [Электронный ресурс] : учеб. пособие для системы послевуз. проф. образования врачей / В. Е. Синицын, Д. В. Устюжанин. – Москва : ГЭОТАР-Медиа, 2008. – 204 с. : ил. – URL : http://marc.rsmu.ru:8020/marcweb2/Default.asp.	Удаленный доступ
11.	Байбаков С. Е. Атлас нормальной анатомии магнитно-резонансной и компьютерной томографии головного мозга [Электронный ресурс] : учеб. пособие / С. Е. Байбаков, Е. А. Власов. – Санкт-Петербург : СпецЛит, 2015. – 244 с. : ил. – URL : http://e.lanbook.com	Удаленный доступ
12.	Стрэнг, Д. Г. Секреты компьютерной томографии [Текст] : Грудная клетка. Живот. Таз / Д. Г. Стрэнг, В. Догра ; пер. с англ. [И. В. Фолитар] ; под ред. И. И. Семенова.- Москва : БИНОМ : Диалект, 2015.	5
13.	Компьютерная томография в неотложной медицине [Электронный ресурс] / под ред. С. Мирсадре [и др.] ; пер. с англ. О. В. Усковой, О. А. Эттингер. – 2-е изд. (эл.). – Москва : БИНОМ. Лаб. знаний, 2014. – (Неотложная медицина). - Режим доступа: http://marc.rsmu.ru:8020/marcweb2/Default.asp.	Удаленный доступ
14.	Юдин, А. Л. Торакоабдоминальная компьютерная томография. Образы и симптомы [Текст] : [учебное пособие] / РНИМУ им. Н. И. Пирогова. - Москва : РНИМУ, 2012. - 103 с.	5

15.	Клинико-рентгенологическая диагностика болезней органов дыхания [Электронный ресурс] : общ. врачеб. практика / В. Р. Зиц, С. В. Зиц. – Москва : Логосфера, 2009. –148 с. - Режим доступа: http://books-up.ru.	Удаленный доступ
16.	Злокачественные опухоли костей [Текст] : [руководство] / под ред. М. Д. Алиева. - Москва : Изд. гр. РОНЦ, 2008. - 405 с.	1
17.	Лучевая диагностика и терапия в акушерстве и гинекологии [Текст] : нац. рук. / [А. Б. Абдураимов, Л. В. Адамян, Т. П. Березовская и др.] ; гл. ред. : Л. В. Адамян и др. - Москва : ГЭОТАР-Медиа, 2012.	1
18.	Зеликман, М.И. Цифровые системы в медицинской рентгенодиагностике / М.И. Зеликман. - М. : Медицина, 2007.	5
19.	Лучевая диагностика в стоматологии : учеб. пособие для студентов, обучающихся по спец. "Стоматология" / А. Ю. Васильев и др. - 2-е изд., доп. и перераб. - М. : ГЭОТАР-Медиа, 2010.	5
20.	Лучевая диагностика в стоматологии [Электронный ресурс] : [учеб. пособие] / [А. Ю. Васильев и др.] ; под ред. А. Ю. Васильева. – 2-е изд., доп. и перераб. – Москва : ГЭОТАР-Медиа, 2010. – 361 с. : ил. - URL : http://marc.rsmu.ru:8020/marcweb2/ Default.asp.	Удаленный доступ
21.	Острый живот: визуализационные методы диагностики [Текст] : пер. с англ. / Крестин Габриэль П., Чойке Питер Л. ; Габриэль П. Крестин, Питер Л. Чойке ; под общ. ред. И. Н. Денисова. - Москва : ГЭОТАР-МЕД, 2001. - 349 с. : ил. - (Высокие технологии в медицине)	1
22.	Болезни пищевода и желудка [Текст] : (краткое практическое руководство) / В. Т. Ивашкин, А. А. Шептулин ; В. Т. Ивашкин, А. А. Шептулин. - Москва : МЕДпресс-информ, 2002. - 143 с.	2
23.	Комплексная лучевая диагностика заболеваний поджелудочной железы [Текст] / Б. А. Минько, В. С. Пручанский, Л. И. Корытова ; Б. А. Минько, В. С. Пручанский, Л. И. Корытова. - Санкт-Петербург : Гиппократ, 2001. - 135 с. : ил., табл. - (Библиотека практического врача)	2
24.	Лучевая диагностика заболеваний молочных желез : руководство для врачей / И. В. Бойков ; Воен.-мед. акад. ; И. В. Бойков и др. ; под ред. Г. Е. Труфанова. - Санкт-Петербург : ЭЛБИ-СПб., 2006. - 232 с.	2
25.	Рентгенологическое исследование органов мочевой системы [Текст] : пособие для врачей / Ищенко Борис Ионович ; Б. И. Ищенко. - Санкт-Петербург : Элби-СПб., 2004. - 80 с. : ил.	2
26.	Лучевая диагностика опухолей почек, мочеточников и мочевого пузыря [Текст] / Г.Е. Труфанов, С.Б. Петров, А.В. Мищенко и др. ; Военно-медицинская академия. - Санкт-Петербург : ЭЛБИ-СПб., 2006. - 197 с. : ил.	2
27.	Рентгенодиагностика в педиатрии [Текст] : руководство для врачей в 2 т. Т. 1 / [В. Ф. Бакланова, Ю. Д. Васильев, К. В. Ватолин и др.] ; под ред. В. Ф. Баклановой, М. А. Филиппкина. - Москва : Медицина, 1988. - 447 с. : ил., табл.	6
28.	Атлас рентгенограмм травм груди [Текст] = Atlas of roentgenograms of chest injuries / И. А. Шарипов ; И. А. Шарипов. - Москва : Рус. врач, 2004. - 286 с. : ил.	1
29.	Острый живот. Возможности рентгенодиагностики [Текст] : учебно-методическое пособие / [А. Л. Юдин, И. А. Знаменский, Н. И. Афанасьева и др.] ; под ред. А. Л. Юдина ; РНИМУ им. Н. И. Пирогова, каф. лучев. диагностики и терапии мед.-биол. фак. - Москва : РНИМУ им. Н. И. Пирогова, 2019. - 39 с. : ил.	10
30.	Рентгеновская компьютерная и магнитно-резонансная томография в диагностике ишемического инсульта / Г. Е. Труфанов [и др.] ; Г. Е. Труфанов, В. А. Фокин, И. В. Пьянов, Е. А. Банникова ; Военно-медицинская академия. - Санкт-Петербург : ЭЛБИ-СПб., 2005. - 191 с.	1