МИНИСТЕРСТВО ЗДРАВООХРАНЕНИЯ РОССИЙСКОЙ ФЕДЕРАЦИИ

ФЕДЕРАЛЬНОЕ ГОСУДАРСТВЕННОЕ АВТОНОМНОЕ ОБРАЗОВАТЕЛЬНОЕ УЧРЕЖДЕНИЕ ВЫСШЕГО ОБРАЗОВАНИЯ **«РОССИЙСКИЙ НАЦИОНАЛЬНЫЙ ИССЛЕДОВАТЕЛЬСКИЙ МЕДИЦИНСКИЙ УНИВЕРСИТЕТ ИМЕНИ Н.И. ПИРОГОВА»** МИНИСТЕРСТВА ЗДРАВООХРАНЕНИЯ РОССИЙСКОЙ ФЕДЕРАЦИИ
(ФГАОУ ВО РНИМУ им. Н.И. Пирогова Минздрава России)

СОГЛАСОВАНО
Декан факультета подготовки
кадров высшей квалификации
ФГАОУ ВО РНИМУ
им. Н.И. Пирогова Минздрава России
_____ М.В. Хорева
«28» апреля 2022 г.

ПРОГРАММА ГОСУДАРСТВЕННОЙ ИТОГОВОЙ АТТЕСТАЦИИ

Специальность
31.08.10 Судебно-медицинская экспертиза

Направленность (профиль) программы
Судебно-медицинская экспертиза

Уровень высшего образования
подготовка кадров высшей квалификации

Москва, 2022 г.

Подписан: ФЕДЕРАЛЬНОЕ ГОСУДАРСТВЕННОЕ АВТОНОМНОЕ ОБРАЗОВАТЕЛЬНОЕ УЧРЕЖДЕНИЕ ВЫСШЕГО ОБРАЗОВАНИЯ "РОССИЙСКИЙ НАЦИОНАЛЬНЫЙ ИССЛЕДОВАТЕЛЬСКИЙ МЕДИЦИНСКИЙ УНИВЕРСИТЕТ ИМЕНИ Н.И. ПИРОГОВА" МИНИСТЕРСТВА ЗДРАВООХРАНЕНИЯ РОССИЙСКОЙ ФЕДЕРАЦИИ

Программа государственной итоговой аттестации разработана в соответствии с Федеральным государственным образовательным стандартом высшего образования по специальности 31.08.10 Судебно-медицинская экспертиза (уровень подготовки кадров высшей квалификации), утверждённым приказом Министерства науки и высшего образования Российской Федерации от 30.06.2021 № 558, педагогическими работниками кафедры судебной медицины им. П.А. Минакова лечебного факультета

№	Фамилия, имя, отчество	Ученая степень, звание	Занимаемая должность в Университете, кафедра
1	Кильдюшов Евгений Михайлович	д.м.н., профессор	Заведующий кафедрой судебной медицины имени П.А. Минакова лечебного факультета
2	Ермакова Юлия Викторовна	к.м.н., доцент	Доцент кафедры судебной медицины имени П.А. Минакова лечебного факультета
3	Сидоренко Елена Сергеевна	к.м.н., доцент	Доцент кафедры судебной медицины имени П.А. Минакова лечебного факультета

Программа государственной итоговой аттестации рассмотрена и одобрена на заседании кафедры судебной медицины имени П.А. Минакова лечебного факультета по специальности 31.08.10 Судебно-медицинская экспертиза.

протокол № 20/09 от «22» марта 2022 г.

Заведующий кафедрой _____ /Кильдюшов Е.М./

© Федеральное государственное автономное образовательное учреждение высшего образования «Российский национальный исследовательский медицинский университет имени Н.И. Пирогова» Министерства здравоохранения Российской Федерации

ОГЛАВЛЕНИЕ

1. Цель и задачи государственной итоговой аттестации 4
2. Объем государственной итоговой аттестации, ее структура и содержание 8
3. Описание критериев и шкал оценивания компетенций 41
4. Перечень рекомендуемой литературы для подготовки к государственной итоговой аттестации 42

1. Цель и задачи государственной итоговой аттестации

Цель государственной итоговой аттестации

Проведение оценки качества подготовки обучающихся посредством оценки готовности выпускника к решению задач профессиональной деятельности в областях и сферах деятельности, заявленных в программе ординатуры по специальности 31.08.10 Судебно-медицинская экспертиза.

Задачи государственной итоговой аттестации

1. Оценка уровня сформированности универсальных и общепрофессиональных компетенций, определенных федеральным государственным образовательным стандартом высшего образования (далее – ФГОС ВО), а также профессиональных компетенций, установленных Университетом самостоятельно на основе требований профессионального стандарта Врач-судебно-медицинский эксперт и требований к профессиональным компетенциям, предъявляемых к выпускникам на рынке труда, обобщения отечественного и зарубежного опыта, проведения консультаций с ведущими работодателями, объединениями работодателей отрасли, в которой востребованы выпускники, иных источников.

2. Принятие решения о выдаче обучающемуся диплома об окончании ординатуры и присвоении квалификации Врач - судебно-медицинский эксперт – в случае успешного прохождения государственной итоговой аттестации или об отчислении обучающегося из Университета с выдачей справки об обучении как не выполнившего обязанностей по добросовестному освоению образовательной программы и выполнению учебного плана – в случае неявки или получении неудовлетворительной оценки.

Результаты освоения программы ординатуры (компетенции и индикаторы их достижения), проверяемые в ходе государственной итоговой аттестации

В ходе государственной итоговой аттестации обучающийся должен продемонстрировать сформированность следующих, установленных в программе ординатуры универсальных, общепрофессиональных и профессиональных компетенций:

Универсальные компетенции и индикаторы их достижения

Таблица 1

Наименование категории (группы) универсальных компетенций	**Код и наименование универсальной компетенции выпускника**	**Код и наименование индикатора достижения универсальной компетенции**
Системное и критическое мышление	УК-1. Способен критически и системно анализировать, определять возможности и способы применения достижения в области медицины и фармации в профессиональном контексте	УК-1.1 Анализирует достижения в области медицины и фармации в профессиональном контексте
		УК-1.2 Оценивает возможности и способы применения достижений в области медицины и фармации в профессиональном контексте

Разработка и реализация проектов	УК-2. Способен разрабатывать, реализовывать проект и управлять им	УК-2.1 Участвует в разработке и управлении проектом
		УК-2.2 Выполняет задачи в зоне своей ответственности в соответствии с запланированными результатами и точками контроля, при необходимости корректирует способы реализации задач
Командная работа и лидерство	УК-3. Способен руководить работой команды врачей, среднего и младшего медицинского персонала, организовывать процесс оказания медицинской помощи населению	УК-3.1 Разрабатывает командную стратегию для достижения целей организации
		УК-3.2 Организует и руководит работой команды для достижения поставленной цели
		УК-3.3 Демонстрирует лидерские качества в процессе управления командным взаимодействием в решении поставленных целей
Коммуникация	УК-4. Способен выстраивать взаимодействие в рамках своей профессиональной деятельности	УК-4.1 Выбирает и использует стиль профессионального общения при взаимодействии с коллегами, пациентами и их родственниками
		УК-4.2 Осуществляет ведение документации, деловой переписки с учетом особенностей стилистики официальных и неофициальных писем и социокультурных различий в формате корреспонденции
		УК-4.3 Представляет свою точку зрения при деловом общении и в публичных выступлениях
Самоорганизация и саморазвитие (в том числе здоровьесбережение)	УК-5. Способен планировать и решать задачи собственного профессионального и личностного развития, включая задачи изменения карьерной траектории	УК-5.1 Определяет приоритеты собственной деятельности, личностного развития и профессионального роста
		УК-5.2 Намечает цели собственного профессионального и личностного развития
		УК-5.3 Осознанно выбирает направление собственного профессионального и личностного развития и минимизирует возможные риски при изменении карьерной траектории

Общепрофессиональные компетенции и индикаторы их достижения

Таблица 2

Наименование категории (группы) общепрофессиональных компетенций	**Код и наименование общепрофессиональной компетенции выпускника**	**Код и наименование индикатора достижения общепрофессиональной компетенции**

Деятельность в сфере информационных технологий	ОПК-1. Способен использовать информационно-коммуникационные технологии в профессиональной деятельности и соблюдать правила информационной безопасности	ОПК-1.1 Выбирает источники информации, включая национальные и международные базы данных, электронные библиотечные системы, специализированные пакеты прикладных программ для решения профессиональных задач ОПК-1.2 Создает, поддерживает, сохраняет информационную базу исследований и нормативно-методическую базу по выбранной теме и соблюдает правила информационной безопасности
Организационно-управленческая деятельность	ОПК-2. Способен применять основные принципы организации и управления в сфере охраны здоровья граждан и оценки качества оказания медицинской помощи с использованием основных медико-статистических показателей	ОПК-2.1 Использует основные принципы организации и управления в сфере охраны здоровья граждан ОПК-2.2 Проводит анализ и оценку качества медицинской помощи с использованием основных медико-статистических показателей
Педагогическая деятельность	ОПК-3. Способен осуществлять педагогическую деятельность	ОПК-3.1 Планирует и подготавливает необходимые условия образовательного взаимодействия ОПК-3.2 Осуществляет учебную деятельность обучающихся
Медицинская деятельность	ОПК-4. Способен проводить клиническую диагностику и обследование пациентов	ОПК-4.1 Проводит медицинское обследование лица, в отношении которого назначена судебно-медицинская экспертиза ОПК-4.2 Организует забор и направление объектов для дополнительных инструментальных и (или) лабораторных исследований в установленном порядке
	ОПК-5. Способен проводить в отношении пациентов медицинскую экспертизу	ОПК-5.1 Определяет объем медицинской экспертизы ОПК-5.2 Проводит в отношении пациентов медицинскую экспертизу
	ОПК-6. Способен проводить анализ медико-статистической информации, вести медицинскую документацию и организовывать деятельность находящегося в распоряжении медицинского персонала	ОПК-6.1 Проводит анализ медико-статистической информации ОПК-6.2 Ведет медицинскую документацию и организует деятельность находящегося в распоряжении медицинского персонала

	ОПК-7. Способен участвовать в оказании неотложной медицинской помощи при состояниях, требующих срочного медицинского вмешательства	ОПК-7.1 Оценивает состояния пациентов ОПК-7.2 Оказывает неотложную медицинскую помощь при состояниях, требующих срочного медицинского вмешательства

Профессиональные компетенции и индикаторы их достижения

Таблица 3

Наименование категории (группы) профессиональных компетенций	**Код и наименование профессиональной компетенции**	**Код и наименование индикатора достижения профессиональной компетенции**	**Основание**
Медицинская деятельность	ПК-1. Способен к производству судебно-медицинской экспертизы	ПК-1.1 Производство судебно-медицинской экспертизы (исследования) трупа ПК-1.2 Производство судебно-медицинской экспертизы (обследования) в отношении живого лица ПК-1.3 Производство судебно-медицинской экспертизы (исследования) вещественных доказательств и объектов биологического и иного происхождения ПК-1.4 Оказывает медицинскую помощь в экстренной форме	02.001 Профессиональный стандарт – Врач – судебно-медицинский эксперт
Организационно-управленческая деятельность	ПК-2. Способен к проведению анализа медико-статистической информации, ведению медицинской документации, организации деятельности находящегося в распоряжении медицинского персонала	ПК-2.1 Проводит анализ медико-статистической информации, составляет план работы и отчеты в профессиональной деятельности врача ПК-2.2 Осуществляет ведение медицинской документации, в том числе в форме электронного документа ПК-2.3 Организует и контролирует деятельность находящегося в распоряжении медицинского персонала	02.001 Профессиональный стандарт – Врач – судебно-медицинский эксперт
Педагогическая и научно-исследовательская деятельность	ПК-3. Способен к участию в научно-исследовательской и педагогической деятельности на основе полученных научных знаний	ПК-3.1 Планирует научно-исследовательскую деятельность ПК-3.2 Осуществляет научно-исследовательскую деятельность ПК-3.3 Осуществляет педагогическую деятельность на основе полученных научных знаний	Анализ отечественного и зарубежного опыта

2. Объем государственной итоговой аттестации, ее структура и содержание

В соответствие с требованием ФГОС ВО государственная итоговая аттестация проводится в форме государственного экзамена.

Объем государственной итоговой аттестации

Объем государственной итоговой аттестации составляет 3 зачетные единицы (108 академических часов), из которых 2 зачетные единицы (72 академических часа) отводится на подготовку к государственному экзамену, 1 зачетная единица (36 академических часов) – сдачу государственного экзамена.

Продолжительность государственной итоговой аттестации в соответствии с календарным учебным графиком составляет 2 недели.

Структура государственной итоговой аттестации

Государственный экзамен проводится в три этапа

Таблица 4

1 этап - тестирование	
Предмет проверки	Определения **объема и качества знаний**, приобретенных обучающимся в результате освоения программы ординатуры
Особенности проведения	Тестовые вопросы охватывают содержание пройденных дисциплин (модулей) учебного плана. Обучающийся отвечает на 60 вопросов. На тестирование отводится 60 минут. Тестирование проводится в аудиториях Университета в соответствии с расписанием.
Рекомендации по подготовке	Подготовку рекомендуется проводить, как посредством устного повторения материала пройденных дисциплин (модулей) с использованием собственных конспектов, основной и дополнительной литературы и т.д., так и дополнительного конспектирования рекомендованных источников по перечню вопросов, выносимых на государственный экзамен. Конспектирование целесообразно в случае, если вопросы для подготовки отличаются от тех вопросов, которые изучались в течение учебного времени, либо же ранее не были предметом тщательного изучения.
2 этап - практический	
Предмет проверки	Определения объема и качества **практических навыков и умений**, приобретенных обучающимся в результате освоения программы ординатуры
Особенности проведения	Обучающийся отвечает (демонстрирует навык) на два практических вопроса. Первый навык демонстрируется с использованием учебно-наглядных пособий (влажные и костные макропрепараты, муляжи). В процессе демонстрации обучающийся должен дать объяснения (что представлено на препарате, дать полное описание увиденного, сделать вывод). Второй навык демонстрируется с использованием интерактивного стола «Пирогов». В процессе демонстрации обучающийся должен интерпретировать направление действия травмирующей силы, расположение нападавшего и потерпевшего и т.д. На проверку практических навыков и умений отводится 45 минут. Проверка практических навыков проводится на клинических базах Университета – местах прохождения практической подготовки.
Рекомендации по подготовке	Подготовку рекомендуется проводить посредством повторения материала пройденных дисциплин (модулей) в части практических умений и навыков, полученных на семинарских (практических) занятиях и прохождения практической подготовки.
3 этап - собеседование	
Предмет	Определения объема и качества **профессионального мышления, умения**

проверки	**решать профессиональные задачи, анализировать информацию и принимать решения**
Особенности проведения	Собеседование включает в себя ответ на два теоретических вопроса и решение одной симуляционной задачи. В процессе собеседования обучающемуся задаются уточняющие или дополнительные (не включённые в билет) вопросы по программе государственного экзамена. На собеседование отводится 45 минут. Собеседование может проводиться как в аудиториях Университета, так и на клинических базах Университета – местах прохождения практической подготовки.
Рекомендации по подготовке	Подготовку рекомендуется проводить посредством повторения пройденного материала в период изучения дисциплин (модулей) и прохождения практической подготовки.

Перед государственным экзаменом проводится консультирование обучающихся по вопросам, включенным в программу государственного экзамена (далее – предэкзаменационная консультация).

Консультации предназначены для обсуждения вопросов, выносимых на государственный экзамен, которые вызвали затруднение при подготовке. В силу этого на консультацию рекомендуется приходить, изучив материал в полном объеме и сформулировав вопросы преподавателю.

Содержание государственной итоговой аттестации

Перечень вопросов, выносимых на государственный экзамен

Тестовые задания (1 этап)

1	1	1	Вопросы с одиночным выбором
1			Новорожденным в судебной медицине считают младенца, прожившего не более:
	*		1-2 суток
			2-3 суток
			3-4 суток
			4-5 суток
			5-7 суток
2			Признаком новорожденности в судебной медицине считают отсутствие демаркационного воспаления пупочного кольца, определяемого:
	*		визуально
			гистологически
			гистохимически
			биохимически
3			Полное рассасывание родовой опухоли, как правило, происходит в течение:
	*		1-3 суток
			4-5 суток
			6-7 суток
			8-9 суток
4			Рассасывание кефалогематомы, как правило, происходит в течение:

			1-й недели
	*		2-4 недель
			5-6 недель
			7-8 недель
5			Наличие воздуха только в желудке означает, что новорожденный жил:
	*		не более 1часа
			4- 6 часов
			6-12 часов
			12-24 часа
6			Судебно-медицинская экспертиза тяжести вреда здоровью производится на основании:
			направления лечебно-профилактического учреждения
			предложения МСЭК
			направления органов следствия
	*		постановления правоохранительных органов
7			Квалифицирующим признаком тяжести вреда здоровью, причиненного повреждением глаза, приведшим к потере им зрения, является:
			длительность расстройства здоровья
			утрата органом его функций
			утрата зрения
	*		стойкая утрата общей трудоспособности
8			Квалифицирующим признаком тяжести вреда здоровью, причиненного повреждением большого пальца правой кисти, приведшим к развитию полной потери им его функций, является:
			неизгладимость повреждения
			потеря органа либо утрата им его функций
			длительность расстройства здоровья
	*		стойкая утрата общей трудоспособности
9			Квалифицирующим признаком тяжести вреда здоровью, причиненного открытым переломом диафиза большой берцовой кости, является:
	*		опасность для жизни
			потеря органа либо утрата им его функций
			длительность расстройства здоровья
			утрата специальной трудоспособности
10			Квалифицирующим признаком тяжести вреда здоровью, причиненного повреждением мошонки, приведшим к потере одного яичка, является:
	*		потеря органа либо утрата им его функций
			потеря производительной способности
			длительное расстройство здоровья
			стойкая утрата общей трудоспособности
11			Наиболее частой причиной бесплодия мужчин является:
			сифилис
	*		гонорея
			туберкулез
			травма половых органов

			истощающие заболевания
12			Из перечисленных признаков на наличие беременности достоверно указывает:
			увеличение размеров матки
			нагрубание и выделения из молочных желез
			увеличение размеров живота
	*		сердцебиение плода
			наличие рубцов беременности
13			Под аггравацией понимают:
			преуменьшение симптомов имеющегося заболевания
			изображение симптомов несуществующего заболевания
			искусственное вызывание болезненного состояния
	*		преувеличения симптомов имеющегося заболевания
14			Припухлые, кровоточащие, покрытые свертками крови края разрыва девственной плевы наблюдаются после дефлорации в течение не более чем:
			1 дня
	*		2-3 дней
			4-5 дней
			6-7 дней
			8-9 дней
15			Цитологическое исследование влагалищного содержимого на наличие структурных элементов сперматозоидов имеет смысл, если после полового акта прошло не более:
			1 дня
			2-3 дня
			4-5 дней
			6-7 дней
	*		8-9 дней
16			Наиболее характерным признаком падения со значительной высоты является:
			компрессионные переломы шейного отдела позвоночника
			оскольчатые переломы костей голени
	*		преобладание внутренних повреждений над наружными
			разрывы внутренних органов
			“паутинообразные” переломы костей свода черепа
17			Диагностическим признаком переезда через тело колеса автомобильного транспортного средства являются:
			переломы костей нижних конечностей
	*		отпечаток протектора колеса на коже
			полосовидные ссадины на коже
			односторонние переломы костей таза
			“хлыстообразные” переломы шейного отдела позвоночника
18			По полосе осаднения, образованной колесом рельсового транспортного средства, можно установить:

			конкретное транспортное средство
	*		направление движения транспортного средства
			скорость движения транспортного средства
			энергию травмирующего воздействия
			причину смерти
19			В первые часы окраска кровоподтека:
			сине-фиолетовая
	*		багрово-красная
			красная с коричневатым оттенком
			коричневато-желтоватая
			буровато-зеленоватая
20			Для установления на коже следов металла необходимо провести:
			исследование в ультрафиолетовых лучах
			исследование в инфракрасных лучах
	*		контактно-диффузионное исследование
			трасологическое исследование
			фотографическое исследование
21			Формирование ссадины на фоне кровоподтека наиболее вероятно, если угол воздействие травмирующего предмета составляет:
			90 градусов
			70-90 градусов
	*		30-70 градусов
			10-30 градусов
			менее 10 градусов
22			Соединительно-тканные перемычки между краями характерны для:
			резаных ран
			рубленых ран
	*		ушибленно-рваных ран
			колотых ран
			огнестрельных ран
23			Дополнительный разрез встречается:
			у рубленых ран
			у колотых ран
	*		у колото-резаных ран
			у укушенных ран
			у ушибленно-рваных ран
24			Максимальная ширина погруженной в тело части клинка колюще-режущего орудия:
			не соотносится с длиной раны
			как правило, равна длине раны
	*		как правило, не менее длины раны
			как правило, не более длины раны
25			К образованию рубленой раны приводит воздействие:
			обуха топора
			острия сабли

			рукоятки палаша
	*		лезвия лопаты
			ребра тупого твердого предмета
26			Кровоизлияния под эндокардом (пятна Минакова) являются диагностическим признаком:
			обильной кровопотери
	*		острой кровопотери
			жировой эмболии
			шока
			воздушной эмболии
27			Кожу из области странгуляционной борозды наиболее целесообразно направить на следующее из ниже перечисленных исследований:
	*		гистологическое
			химическое
			биологическое
			бактериологическое
			вирусологическое
28			“Отпечатки” ребер на легких наиболее характерны для:
			удавления руками
			удавления петлей
			повешения
	*		утопления
			переохлаждения
29			Наиболее информативным исследованием для подтверждения диагноза смерти в результате переохлаждения является:
			химическое
	*		биохимическое
			электрофоретическое
			газохроматографическое
			биологическое
30			Для поражения электротоком не характерно:
			повреждение одежды
			образование переломов длинных трубчатых костей
	*		формирование дырчатых переломов плоских костей
			обугливание костей с образованием “костных жемчужин”
			повреждение мышц, связок и сухожилий
31			Внезапной (скоропостижной) согласно рекомендаций ВОЗ принято считать смерть, последовавшую от начала клинических проявлений болезни не более чем через:
	*		6 часов
			10 часов
			12 часов
			18 часов
			24 часа
32			Стадия гипостаза трупных пятен обычно наблюдается при давности

			наступления смерти не более:
			5- 8 часов
	*		8-10 часов
			12-14 часов
			14-20 часов
33			На степень выраженности мышечного окоченения влияют все факторы, кроме:
			степени развития мускулатуры
			причины смерти
	*		позы человека в “момент” смерти
			давности наступления смерти
34			Поражение почек в виде закупорки канальцев водонерастворимыми кристаллами характерно для отравления:
			фенолом
			солями тяжелых металлов
			сулемой
	*		этиленгликолем
35			Метгемоглобинемия является ведущим симптомом отравления:
			цианистым калием
			этиленгликолем
			мышьяковистым водородом
	*		бертолетовой солью
			аконитином
36			При отравлении барбитуратами смерть наступает, как правило, от:
			паралича сосудистого центра продолговатого мозга
	*		паралича дыхательного центра продолговатого мозга
			острой почечной недостаточности
			острой печеночной недостаточности
37			Многооскольчатый (“паутинообразный”) перелом костей черепа формируют:
			предметы с ограниченной плоской травмирующей поверхностью, действующие под прямым углом
			предметы с ограниченной плоской травмирующей поверхностью, действующие под острым углом
			предметы с ограниченной сферической травмирующей поверхностью
	*		предметы с преобладающей травмирующей поверхностью
38			Факт совершения развратных действий устанавливает:
			судебно-медицинский эксперт
			акушер-гинеколог
			уролог
	*		следователь
39			Причиной ложного гермафродитизма у людей является:
			травма половых органов
			инфекционные заболевания
			заболевания мочеполовой сферы

	*		хромосомные заболевания
40			При судебно-медицинской экспертизе трупа исследуют:
			только органы, полости, в которых, по мнению эксперта, следует искать причину смерти
			только участки тела и органы, сведения о повреждении которых необходимы следственным органам
			только поврежденные, либо болезненно измененные органы
	*		все органы грудной и брюшной полостей, полость черепа
41			Рентгенологическая картина отложения следов металла в виде кольцевидной тени в области входного огнестрельного отверстия на кости определяется при поражении:
			Оболочечной пулей
	*		Безоболочечной пулей
			Пулей специального назначения
			Резиновой пулей
			При холостом выстреле
42			Основные виды запечатлевающей фотографии, не применяемые в судебной медицине:
			Масштабная фотография
			Цветная фотография
	*		Исследовательская фотография
			Цветоделительная фотография
			Стереоскопическая фотография
43			Объекты судебно-медицинского исследования вещественных доказательств, хранятся:
			В канцелярии бюро
			У старшей медицинской сестры судебно-биологического отделения
	*		У суд.-мед. эксперта судебно-биологического отдела, производящего экспертизу
			У заведующего судебно-биологическим отделением
44			Для определения категории выделительства по антигену Н применяют:
			Раствор Люголя
			Сок картофеля
			Реакцию торможения гемагглютинации
	*		Экстракт плодов бузины травянистой
			Раствор Драгендорфа
1	1	2	Вопросы с множественным выбором
1			Освидетельствование живых лиц можно производить:
	*		в медицинских стационарах
	*		в местах заключения
	*		в амбулаториях и отделениях бюро судебно-медицинской экспертизы
	*		в помещении милиции, прокуратуры, суда
2			При экспертизе тяжести вреда здоровью судебно-медицинский эксперт должен установить:
	*		процент утраты общей трудоспособности

			процент утраты профессиональной трудоспособности
	*		длительность расстройства здоровья
			процент утраты специальной трудоспособности
3			Признаком новорожденности является:
	*		наличие мекония в толстой кишке
	*		родовая опухоль
	*		опачкивание неповрежденной кожи кровью
			сформировавшийся демаркационный вал в области пупочного кольца
4			На живорожденность младенца, как правило, указывает:
	*		расправленность альвеол
	*		наличие гиалиновых мембран в альвеолах
	*		полнокровие капилляров легких
			наличие ателектазов легких
5			Из перечисленных признаками зрелости служат:
	*		расположение пупочного кольца на середине расстояния между мечевидным отростком и лоном
	*		выступание ногтей на пальцах рук за край ногтевых фаланг
	*		упругость хрящей носа и ушных раковин
			наличие пушковых волос на всем теле
6			Причиной ненасильственной смерти новорожденного может быть:
	*		глубокая недоношенность
	*		пороки развития
	*		гемолитическая болезнь
			обвитие шеи пуповиной
7			Исследуя труп младенца, судебно-медицинский эксперт должен провести:
	*		пробы на живорожденность
	*		исследование ядер окостенения
	*		вскрытие позвоночного канала
	*		антропометрические исследования
8			В компетенцию судебно-медицинской экспертной комиссии входит:
	*		определение процента стойкой утраты общей трудоспособности
	*		определение процента стойкой утраты профессиональной трудоспособности
	*		решение вопроса о необходимости постороннего ухода
	*		решение вопроса о необходимости дополнительного питания или санаторно-курортного лечения
9			При установлении тяжести вреда здоровью учитывают:
	*		опасность повреждения для жизни человека
	*		исход повреждения
	*		длительность расстройства здоровья
	*		степень стойкой утраты общей трудоспособности
10			Под членовредительством понимают
	*		умышленное причинение себе повреждений

	*		искусственное вызывание болезненных состояний
	*		умышленное утяжеление уже имеющегося расстройства здоровья
			неосторожное причинение себе повреждений
11			Для симулирования расстройств сердечно-сосудистой деятельности используют следующие препараты:
	*		крепкий чай
	*		крепкий кофе
	*		настойку табака
	*		большие дозы эфедрина
12			Необходимость установления истинного пола человека может возникнуть при:
	*		рассмотрении иска об алиментах
	*		призыве на военную службу
	*		выдаче документов, удостоверяющих личность
	*		расследовании преступления против половой неприкосновенности и половой свободы личности
13			Назначить судебно-медицинскую экспертизу при расследовании преступлений против половой неприкосновенности и половой свободы личности имеет право:
	*		следователь
	*		судья
	*		дознаватель
			руководитель лечебно-профилактического учреждения
14			Под изнасилованием понимают совершение полового сношения:
			с лицом, не достигшим совершеннолетия
	*		с использованием беспомощного состояния
			в извращенной форме
	*		с угрозой применения насилия
15			Для естественных выемок девственной плевы характерно:
	*		их расположение в верхних сегментах плевы
	*		совпадение со столбами складок влагалища
	*		закругленность конца
			наличие кольца сокращения
16			К основным признакам входной огнестрельной пулевой раны относят наличие:
	*		дефекта ткани
	*		пояска осаднения
	*		пояска обтирания
			зияния краев раны
17			Отложение копоти на одежде, вокруг раны и по ходу раневого канала возможно при:
			выстреле вне пределов действия сопутствующих факторов
	*		выстреле в пределах действия сопутствующих факторов
			выстреле с герметичным упором
	*		выстреле с боковым упором

18			К диагностическим признакам выстрела в упор относят:
			"минус-ткань"
	*		наличие крови в канале ствола оружия
			наличие поясков осаднения и обтирания по краям раны
	*		лучеобразные разрывы краев входной раны
19			Металлизацию краев раны можно обнаружить:
	*		контактно-диффузионным методом
	*		гистологическим исследованием
	*		эмиссионным спектральным анализом
			биохимическим исследованием
20			При падении навзничь из положения стоя на плоскую поверхность характерно:
	*		наличие кровоподтеков и ссадин в верхней части спины
			наличие кровоизлияний и надрывов в связках шейного отдела позвоночника
	*		повреждение мягких тканей затылочной области
			преобладание повреждений костей черепа соответственно области противоудара
21			При столкновении легкового автомобиля с пешеходом повреждения у последнего формируются вследствие:
	*		удара частями автомобиля
	*		удара о дорожное покрытие
	*		общего сотрясения тела
	*		трения-скольжения о дорожное покрытие
22			При перекатывании через тело колеса рельсового транспортного средства повреждения причиняют:
	*		бандаж колеса
	*		реборда колеса
	*		боковые поверхности колесного диска
	*		головка рельса
23			Основными задачами медико-криминалистической экспертизы при расследовании авиакатастроф являются:
	*		установление механогенеза повреждений у членов экипажа
	*		идентификация личности членов экипажа
	*		установление местоположения и позы членов экипажа на момент катастрофы
			установление причины катастрофы воздушного судна
24			К деструктивным ядам относят:
	*		сулему (дихлорид ртути)
	*		каломель (хлорид ртути)
	*		мышьяковистый ангидрид
			сульфат бария
25			Серовато-коричневый цвет трупных пятен, крови и мягких тканей характерен для отравления:

	*		анилином и его производными
	*		нитроглицерином
	*		бертолетовой солью
	*		солями азотистой кислоты
26			Ускоренное развитие и резкая выраженность мышечного окоченения характерны для отравления:
	*		стрихнином
	*		аконитином
	*		цикутотоксином
			кокаином
27			По ссадине можно судить:
	*		о месте воздействия травмирующего предмета
	*		о направлении воздействия травмирующего предмета
	*		о давности причинения повреждения
	*		о материале контактной поверхности травмирующего предмета
28			По ссадине можно установить:
	*		направление травматического воздействия
	*		материал, из которого изготовлен травмирующий предмет
	*		давность образования
			энергию воздействия
29			Резаная рана характеризуется:
	*		ровными краями
			наличием одного острого конца
	*		наличием обоих острых концов
			большой глубиной
30			Дифференциальную диагностику резаной и колото-резаной ран осуществляют по:
	*		характеру концов ран
			характеру краёв ран
	*		соотношению длины и глубины раны
			взаиморасположению стенок раны
31			К признакам зоны сжатия при переломах в детском возрасте относят:
	*		валикообразное «вспучивание» компактной пластинки
			ровные края излома
	*		смятие губчатого вещества
			наличие множественных осколков
32			К признакам быстро наступившей смерти по гипоксическому типу относят:
	*		цианоз кожного покрова
	*		насыщенную окраску трупных пятен
	*		Субконъюнктивальные экхимозы
	*		жидкое состояние крови
33			Странгуляционную борозду следует дифференцировать с:
	*		естественными складками кожи

	*		участками кожи, подвергшимися сдавлению частями одежды
	*		проявлениями гнилостной трансформации трупа
	*		участками опрелости на коже шеи
34			Признаками компрессионной асфиксии являются:
	*		“экхимотическая маска”
	*		очаговые кровоизлияния в области корня языка
	*		карминово-красный отек легких
			жидкое состояние крови в трупе
35			В диагностическую триаду признаков утопления (Свешникова-Исаева) входят:
	*		наличие жидкости в пазухе клиновидной кости черепа
	*		воздушная эмболия левых отделов сердца
	*		эмфизема легких с расплывчатыми бледно-красными субплевральными кровоизлияниями
			гемодилюция
36			Образование пятен Вишневского обусловлено:
	*		острым нарушением трофики стенки желудка
			резкими колебаниями артериального давления
	*		повышением проницаемости сосудистой стенки
			жидким состоянием крови
37			На прижизненное пребывание потерпевшего в очаге пожара указывает:
	*		наличие копоти в трахее и бронхах
	*		термический ожог верхних дыхательных путей
	*		наличие копоти в пазухе клиновидной кости черепа
	*		наличие незакопченных участков кожи при растягивании морщин в области наружных углов глаз
38			Поражающее действие электрического тока на организм усиливается при:
	*		кровопотере
	*		перегревании
	*		нахождении в состоянии наркоза
	*		снижении общей сопротивляемости организма
39			Для лучевых ожогов характерно:
			позднее проявление
	*		наличие геморрагического компонента
			лительное нагноение
	*		нечеткая отграниченность от неповрежденных тканей
40			К ранним посмертным изменениям относят:
	*		мышечное окоченение
	*		охлаждение трупа
	*		трупные пятна
	*		аутолиз
41			Скорость остывания тела зависит от:
	*		массы тела

			причины смерти
	*		характера одежды
			позы трупа
42			На степень выраженности трупных пятен влияет:
			температура окружающей среды
	*		причина смерти
			давность наступления смерти
	*		состояние крови
43			К внешним проявлениям гниения относят:
	*		трупную зелень
	*		трупную эмфизему
	*		гнилостную венозную сеть
			уплотнение мягких тканей
44			Основанием для судебно-медицинской экспертизы трупа является:
	*		постановление органов следствия
	*		направление лечебного учреждения
	*		постановление органов дознания
			предложение учреждения медицинского страхования
45			Основанием для судебно-медицинской экспертизы трупа является:
	*		определение суда
			распоряжение руководителя департамента здравоохранения
	*		постановление органов МВД
			сопроводительный лист скорой медицинской помощи
46			Составными частями «Акта судебно-медицинского исследования трупа» являются:
	*		вводная часть
	*		обстоятельства дела
	*		исследовательская часть
	*		выводы
47			В разделе «Обстоятельства дела» Заключения эксперта должны быть изложены:
	*		сведения из постановления о назначении судебно-медицинской экспертизы
	*		сведения из протокола осмотра трупа
	*		данные медицинских документов
			результаты лабораторных исследований
48			Обязательному судебно-медицинскому исследованию подлежат следующие полости трупа взрослого человека:
	*		полость черепа
	*		грудная полость
	*		брюшная полость
			позвоночный канал
49			На бактериологическое исследование можно направлять стерильно взятые:

	*		кровь
	*		желчный пузырь
	*		кусочки органов
	*		фрагмент тонкой и толстой кишок
50			На месте происшествия (обнаружения трупа) судебно-медицинский эксперт (или иной врач) осуществляет работу:
	*		на основании указания следователя
			на основании указания участкового
	*		по определению суда
			по собственной инициативе
51			Участвуя в осмотре трупа на месте происшествия, судебно-медицинский эксперт (или иной врач) должен:
	*		убедиться в наступлении смерти потерпевшего
			направить на лабораторное исследование вещественные доказательства
	*		установить имеющиеся на теле потерпевшего повреждения
			составить протокол осмотра трупа на месте происшествия

Перечень практических заданий (2 этап)

1. Вскрытие трупов взрослых и новорожденных;
2. Проведение диагностических проб;
3. Установление давности наступления смерти;
4. Построение диагноза и выводов;
5. Определение степени тяжести вреда здоровью;
6. Проведение экспертизы при определении возраста;
7. Лабораторной диагностики в случаях смертельных отравлений;
8. Забор внутренних органов и биологических жидкостей для лабораторного исследования;
9. Исследование хрящей гортани и подъязычной кости;
10. Исследование на предмет определения прижизненности и характера странгуляционной борозды;
11. Установление наличия воздушной эмболии левой половины сердца;
12. Диагностика смерти от утопления;
13. Микроскопическая, гистохимическая, бактериоскопическая, биохимическая диагностика скоропостижной смерти;
14. Установление последовательности выстрелов;
15. Исследование дробовых повреждений одежды и тела;
16. Исследование объектов экспертизы и орудий: измерительный, стереомикроскопический, фотографический, контактно-диффузионный, рентгенологический, метод светового и щупового профилирования, эмиссионноспектральный, экспериментальный. гистологический и гистохимический, выявление микроналожений;
17. Установление по ранам и переломам общих и частных признаков травмирующего предмета;
18. Установление механизма травмирования по характеру переломов костей скелета;

19. Дифференциальная диагностика различных видов автомобильной травмы;

20. Дифференциальная диагностика различных видов падений с большой высоты и высоты своего роста;

21. Секционное исследование различных видов рельсовой травмы;

22. Дифференциальная диагностика различных видов рельсовой травмы.

Перечень заданий к собеседованию (3 этап)

1. Определение понятий судебная медицина и судебно-медицинская экспертиза. Основные этапы развития судебной медицины в дореволюционной России и в СССР.

2. Организация судебно-медицинской службы в Российской Федерации.

3. Цель, задачи и объекты судебно-медицинской экспертизы.

4. Основания и порядок назначения и проведения судебно-медицинской экспертизы. Случаи обязательного назначения и проведения медицинских судебных экспертиз.

5. Определение понятия судебно-медицинский эксперт. Виды деятельности судебного медика.

6. Содержание и составные части заключения эксперта. Требования предъявляемые к выводам эксперта.

7. Виды судебно-медицинских экспертиз. Случаи обязательного проведения судебно-медицинской экспертизы комиссией экспертов.

8. Права судебно-медицинского эксперта.

9. Обязанности судебно-медицинского эксперта.

10. Основания для отвода эксперта при производстве судебно-медицинской экспертизы.

11. Определение понятий умирание и смерть. Терминальные состояния.

12. Судебно-медицинская (социально-правовая) классификация смерти.

13. Определения понятия скоропостижная смерть. Основные причины скоропостижной смерти у детей и взрослых.

14. Диагностика смерти. Вероятностные и достоверные признаки смерти.

15. Признаки переживания тканей, их судебно-медицинское значение.

16. Трупные пятна: механизм образования, стадии, судебно-медицинское значение.

17. Трупное окоченение: механизм образования, динамика, судебно-медицинское значение.

18. Охлаждение трупа, местное высыхание, аутолиз: причины происхождения, динамика, судебно-медицинское значение.

19. Гниение: виды, причины, динамика. Другие разрушающие трупные изменения, их судебно-медицинское значение.

20. Консервирующие трупные изменения.

21. Методы судебно-медицинского установления давности наступления смерти.

22. Случаи обязательного участия судебного медика или иного врача в осмотре места происшествия.

23. Стадии осмотра места происшествия.

24. Лица, привлекаемые к осмотру места происшествия.

25. Поводы и основания к осмотру места происшествия.

26. Этапы осмотра места происшествия, задачи медицинского специалиста.

27. Порядок и методика осмотра трупа на месте происшествия (обнаружения).

28. Трупы, подлежащие судебно-медицинской экспертизе. Разрешаемые вопросы. Отличия судебно-медицинской экспертизы трупов от патологоанатомического исследования.

29. Основные методики извлечения и принципы секционного исследования внутренних органов.

30. Основные методики извлечения и принципы секционного исследования головного мозга.

31. Воздушная эмболия сердца и пневмоторакс: причины возникновения и секционная диагностика.

32. Особенности экспертизы расчлененных трупов, разрешаемые вопросы. Особенности экспертизы трупов неизвестных лиц.

33. Особенности судебно-медицинской экспертизы трупов плодов и новорожденных, разрешаемые вопросы.

34. Особенности судебно-медицинской экспертизы трупов детей раннего возраста, разрешаемые вопросы.

35. Определение живорожденности и жизнеспособности при экспертизе трупов плодов и новорожденных. Проведение плавательных проб Галена и Бреслау, их экспертная оценка.

36. Понятия новорожденность, доношенность, жизнеспособность, зрелость в судебно-медицинском отношении, морфологические признаки.

37. Виды судебно-медицинской экспертизы потерпевших, подозреваемых, обвиняемых и других лиц.

38. Медицинские критерии тяжкого вреда здоровью.

39. Медицинские критерии вреда здоровью средней степени тяжести.

40. Медицинские критерии легкого вреда здоровью.

41. Опасность для жизни как критерий степени тяжести телесных повреждений.

42. Потеря зрения, слуха, какого-либо органа или утрата органом его функции как критерий степени тяжести телесных повреждений.

43. Прерывание беременности как критерии тяжких телесных повреждений, методика проведения экспертизы.

44. Неизгладимое обезображивание лица как критерий тяжести телесных повреждений, методика проведения экспертизы.

45. Утрата трудоспособности как критерий степени тяжести телесных повреждений.

46. Длительность расстройства здоровья как критерий степени тяжести телесных повреждений.

47. Мучения, истязания, побои – определение понятий; значение медицинских исследований при их установлении.

48. Методические принципы проведения судебно-медицинской экспертизы в случаях черепно-мозговой травмы.

49. Судебно-медицинское установление возраста.

50. Особенности проведения судебно-медицинской экспертизы при половых преступлениях, решаемые задачи.

51. Определение понятия телесные повреждения. Повреждающие факторы.

52. Принципы описания телесных повреждений.

53. Возможные исходы, причины смерти при механических повреждениях.

54. Морфологические признаки шока.

55. Классификация тупых предметов. Механизм действия тупых предметов, причиняемые повреждения.

56. Ссадина: определение понятия, механизм образования, судебно-медицинское значение.

57. Кровоподтек: определение понятия, механизм образования, судебно-медицинское значение.

58. Рана: определение понятия, механизмы образования, судебно-медицинское значение.

59. Переломы: определение понятия, механизмы образования виды переломов, судебно-медицинское значение.

60. Морфологические признаки прямых и непрямых переломов ребер.

61. Виды ран, причиняемых тупыми предметами, характеристика ушибленной раны.

62. Определение понятия и классификация автомобильной травмы.

63. Механизм образования и морфологическая характеристика повреждений при столкновении автомобиля с человеком.

64. Механизм образования и морфологическая характеристика повреждений при переезде колесом (колесами) автомобиля.

65. Механизм образования и морфологическая характеристика повреждений при травме внутри автомобиля.

66. Понятие о железнодорожной травме, ее особенности. Основные механизмы образования и морфологическая характеристика повреждений при переезде колесами железнодорожного транспорта.

67. Понятие о железнодорожной травме, ее особенности. Основные механизмы образования и морфологическая характеристика повреждений при переезде колесами железнодорожного транспорта.

68. Падение на плоскости: определение понятия, механизм травматизации, морфологическая характеристика повреждений.

69. Падение с высоты: определение понятия, механизм травматизации, морфологическая характеристика повреждений.

70. Классификация острых предметов, механизм действия, причиняемые повреждения.

71. Колотые и колото-резаные раны, механизм образования, морфологическая характеристика.

72. Резаные и рубленые раны, механизм образования, морфологическая характеристика.

73. Особенности повреждений, причиняемых собственной рукой.

74. Понятие огнестрельные повреждения. Факторы выстрела, их судебно-медицинское значение.

75. Классификация огнестрельного оружия, калибр огнестрельного ствольного оружия, устройство боевого и охотничьего патрона.

76. Виды действия пули, судебно-медицинское значение.

77. Элементы пулевой огнестрельной раны, их характеристика.

78. Характеристика входной огнестрельной раны при выстреле в упор.

79. Характеристика входной огнестрельной раны при выстреле с близкой и неблизкой дистанции, феномен Виноградова.

80. Особенности повреждений дробовым зарядом.

81. Повреждения при взрывной травме.

82. Определение последовательности причинения огнестрельных повреждений.

83. Повреждения, причиняемые газовым и газово-дробовым оружием.

84. Определение понятия асфиксия. Общие признаки.

85. Стадии развития асфиксических состояний.

86. Классификация механических асфиксий.

87. Странгуляционные асфиксии: определение понятий, секционная диагностика. Признаки прижизненности странгуляционной борозды.

88. Дифференциальная диагностика повешения и удавления петлей.

89. Смерть в воде. Признаки пребывания тела в воде.

90. Судебно-медицинская диагностика утопления. Виды утопления.

91. Обтурационная асфиксия: виды, морфологические признаки.

92. Компрессионная асфиксия: виды, секционная диагностика.

93. Определения понятия яды, условия действия ядовитых веществ.

94. Судебно-медицинские классификации ядов.

95. Причины смерти и судебно-медицинская диагностика при отравлении едкими (коррозийными) ядами.

96. Причины смерти и судебно-медицинская диагностика при отравлении функциональными ядами.

97. Причины смерти и судебно-медицинская диагностика при отравлении деструктивными ядами. Отравление мышьяком.

98. Причины смерти и судебно-медицинская диагностика при отравлении кровяными ядами. Отравление угарным газом.

99. Условия действия тока на человека, механизмы возникновения повреждений.

100. Диагностика смерти при действии технического и атмосферного электричества.

101. Судебно-медицинская диагностика смерти от общего действия высокой температуры.

102. Местное действие высокой температуры, причины смерти.

103. Дифференциальная диагностика ожогов от действия пламени и горячей жидкости.

104. Судебно-медицинская диагностика смерти от общего действия низкой температуры.

105. Судебно-медицинская диагностика смерти от изменений барометрического давления.

106. Признаки прижизненного действия пламени.

107. Вещественные доказательства, подлежащие судебно-медицинской экспертизе. Основные разрешаемые вопросы.

108. Обнаружение и изъятие следов крови, спермы, волос на месте происшествия.

109. Установление механизма образования следов крови на месте происшествия.

110. Изъятие контрольных образцов для сравнительного судебно-биологического исследования у лиц, проходящих по делу.

111. Вопросы, разрешаемые при судебно-медицинской экспертизе крови.

112. Вопросы, разрешаемые при судебно-медицинской экспертизе волос.

113. Судебно-медицинская экспертиза следов спермы, слюны, влагалищного отделяемого, разрешаемые вопросы.

114. Серологические (групповые) характеристики крови, спермы, волос, их судебно-медицинское значение.

115. Судебно-генетические исследования в судебной медицине: решаемые вопросы, применяемые методы.

116. Медико-криминалистические исследования при выполнении судебно-медицинских экспертиз: решаемые задачи, применяемые методы.

Ситуационные задачи

1.1. Материалы дела и объекты исследования

1.Копия Заключения эксперта № 000-16 от 00.00.2017 года (судебно-медицинская экспертиза трупа неизвестной женщины, 20-25 лет, опознанной как Б., 20.03.1987 г.р. (29 лет), танатологическое отделение БСМЭ). Государственный судебно-медицинский эксперт Д.;

2.Заключение эксперта № 00/17 (судебно-медицинская (медико-криминалистическая) экспертиза препарата кожи, изъятого от трупа неизвестной женщины, 20-25 лет, медико-криминалистическое отделение БСМЭ). Государственный судебно-медицинский эксперт С.;

3.Одежда (футболка, бюстгальтер и две пары носков) с трупа Б.;

4.Препарат кожи с наличием двух ран (№№ 7 и 8), изъятый от трупа Б.;

5.Предмет, похожий на напильник.

Материалы дела и объекты исследования доставлены следователем в упакованном и опечатанном виде. Упаковка не нарушена.

ИССЛЕДОВАНИЕ

1. Протокольная часть Заключение эксперта № 000-16 от 00.00.2017 года (судебно-медицинская экспертиза трупа неизвестной женщины, 20-25 лет, опознанной как Б., 20.03.1987 г.р. (29 лет), танатологическое отделение БСМЭ). Государственный судебно-медицинский эксперт Д. изучена.

2. При проведении судебно-медицинской (медико-криминалистической) экспертизы № 00/17 вещественных доказательств (препарата кожи), изъятых от трупа неизвестной женщины, 20-25 лет экспертом С. было установлено, что «…Препарат кожи после восстановления влажный, эластичный, серо-желтого цвета. Препарат кожи овальной формы, общими размерами 37х76 мм, толщиной с подкожно-жировой клетчаткой 6 мм. На препарате кожи расположены две 3-х лучевой формы раны, отстоящие друг от друга на 23 мм. При визуальном осмотре и стереомикроскопическом исследовании установлено наличие повторяющихся признаков: форма ран трех лучевая (условное (малое) основание шириной 8 мм имеет вид развернутого тупого угла), края ран достаточно ровные, приподнятые, сопоставимые между собой, без выраженного краевого осаднения, в точке схождения лучей по одной из «сторон» раны определяется прямоугольной формы осаднение, общими размерами до 2х3 мм. Кожа вокруг ран белесоватого цвета, лоскуты её холмообразно приподнятые. Стенки ран отвесные, зернистые, в стенках родной из ран, в большей степени, определяются волосовидные, черного цвета включения, напоминающие текстильные волокна, придающие стенкам раны сероватый оттенок. Подлежащие мягкие ткани буро-коричневого – кровоподтечные, цвета. Размеры ран 10,5х8 мм (верхнее) и 8,5х9 мм (нижнее). Государственный судебно-медицинский эксперт С. (подпись)…».

3. Объекты исследования осматривались визуально, исследовались посредством стереомикроскопа СМТ-4 при различных увеличениях (до 51,2х), измерялись линейкой и штангенциркулем с ценой деления 1 мм и 0,1 мм соответственно; выполнена цифровая фотография с использованием цифрового фотоаппарата “Canon” EOS- 500D, фотографии распечатаны на писчей бумаге с использованием принтера HP Color Laser Jet Pro 400 M451nm.

3.1. Одежда доставлена в бумажном пергаментном пакете с прикрепленной к нему импровизированной этикеткой с надписью: «одежда от трупа Направление на хранение одежды Заключение 000-16 от 00.00.2016 года. Труп неизвестной женщины на вид 20-25 лет. Перечень одежды: футболка из хлопчатобумажного трикотажа черного цвета с трафаретным рисунком на грудке. Бюстгальтер из синтетического трикотажа, черного цвета. Носки махровые, черного цвета с ажурным полосчатым рисунком, оранжевого и бледно-голубого цвета. Носки хлопчатобумажные синего цвета. Одежда – следователю Одежду сдал врач СМЭ Д. Одежду принял санитар К. (подпись)», «25366 следов.». Пакет скреплен металлическими скобами. По вскрытию пакета в нем обнаружены: 1) две пары носков - серо-голубого и черного с орнаментом (утепленные) цветов; носки без повреждений; дальнейшее исследование носков не производилось вследствие их малой информативности. 2) бюстгальтер черного цвета. Чашечки разобщены по срединному шву; на поясе слева в 6 мм от застежки расположены два повреждения отстоящие друг от друга по косо-вертикальной линии на 30 мм, причем, верхнее повреждение является краевым. Повреждения дуговидной формы (краевое) с длиной дуги 11 мм и ее высотой 4 мм; и округлой, общими размерами 7х4,5 мм. Края повреждений неровные, образованы деформированными по типу истончения пересеченными на различном уровне краевыми нитями; и 3) футболка. Вся одежда с сыпучими наслоениями грунта серо-коричневого цвета.

3.2. Футболка заскорузлая (комком), для дальнейшего исследования футболка размачивалась и высушивалась. Футболка черного цвета, с обильными сыпучими наслоениями серого цвета, напоминающими грунт. На переде футболки имеется аппликация с изображением людей и надписью группы «РАМШТАЙН», на спинке имеется стилистическое изображение креста, в центре которого имеется надпись группы. Силуэт прямой, вырез горловины круглый, рукава короткие притачные. Ткань футболки заскорузлая. Размеры: ширина спинки – 345 мм, ее длина – 545 мм, длина рукавов по 185 мм. Преимущественно на спинке, и переде (4) расположены множественные, соответствующие ранам на теле, треугольной формы повреждения. Размеры повреждений от 11х9 мм до 6х19 мм. Различия в размерах повреждений обусловлены радиально расходящимися из одной точки лучами различной длины. При визуальном и стереомикроскопическом исследованиях в повреждениях выявлены повторяющиеся признаки: форма повреждений, преимущественно, треугольная, обусловлена расходящимися тремя лучами. Края повреждений неровные, слегка вывернуты наружу. Края повреждений образованы пересеченными на различном уровне деформированными по типу разволокнения краевыми нитями. По краям повреждений определяется едва различимая потертость ткани округлой формы с внешним диаметром 22,5 мм. Концы повреждений заострены.

4. Заявленный в постановлении предмет, «похожий на напильник» доставлен следователем в пергаментном пакете, скрепленным металлическими скобами и опечатанный штампами Люблинского МРСО г. Москвы. На пакете имеется сопроводительная надпись, выполненная от руки, синим красителем: «Предмет, похожий на напильник с острым концом, изъятый в ходе ОМП по адресу: коллектор, расположен в (неразборчиво) метрах от дома № 31, корп.1 по ул. Перечной в г. Москве». Надпись и собственно пакет заверены подписями старшего следователя Е. (подпись) и понятых (две подписи). По вскрытию пакета в нем обнаружен заявленный предмет.

4.1. Предмет с ручкой, обмотанной изоляционной лентой синего цвета. «Клинок» трехгранной формы, у основания с рельефной поверхностью, напоминающей поверхность напильника, на остальном протяжении «клинка» поверхность сточена, грани «клинка» суживаются, образуя колющее острие; острие деформировано по типу изгиба. «Клинок» на поперечном сечении треугольной формы, ребра «клинка» достаточно острые, расстояние между ребрами составляет 10 мм. Размеры: общая длина - 194 мм, длина «клинка» - 87 мм, ширина – в 10 мм – 5,5 мм; в 20 мм – 9,0 мм, на остальном протяжении 10,0 мм. В 50 мм от острия ребра «клинка» имеют деформацию металла в виде зазубрин и дуговидных выемок размерами до 5х1 мм.

5. С целью определения возможности причинения ран «клинком» представленного на экспертизу предмета, похожего на напильник был проведён экспертный эксперимент. «Клинком» указанного предмета на нативном препарате кожи, затем восстановленном в водно-уксусно-спиртовом растворе, путем отвесных ударов с ориентацией «клинка» и глубиной его погружения максимально приближенным к имевшим место ранам («длина колющего предмета, с учетом наибольшего раневого канала, составляет не менее 6см») на теле Б., 20.03.1987 г.р., были нанесены серии экспериментальных ран. Проведение экспертного эксперимента производилось с соблюдением установленных правил его проведения. Препарат кожи укладывался на подложку, максимально имитирующую подлежащие мягкие ткани. Полученные экспериментальные раны исследовались ранее указанными методами. От воздействия «клинка» травмирующего предмета, похожего на напильник, представленного на экспертизу образовались раны трехлучевой формы, размерами 9х11 мм. Края ран достаточно ровные, приподнятые, сопоставимые между собой, без выраженного краевого осаднения. По краям ран определяется «обтирание «клинка»» травмирующего предмета, шириной 3 мм.

Выявленные особенности экспериментальных ран достаточно полно отображают основные групповые свойства представленного на экспертизу предмета, как

травмирующего предмета, что позволяет признать экспериментальные раны пригодными как сравнительный материал для группового отождествления орудия травмы.

5.1. Раздельным и сравнительным исследованием экспериментальных ран (см. фототаблицу, фото № 10), нанесенных «клинком» представленного на экспертизу предмета, похожего на напильник, с ранами усл.об. №№ 7 и 8 на препарате кожи (см. фототаблицу, фото № 9) установлено максимальное сходство в форме, размере ран, характере краев, форме и особенностях концов; различия выявлены лишь в степени выраженности отдельных признаков.

6. Оценка полученных результатов: таким образом, проведенным сравнительным исследованием установлено, что раны на теле Б., 20.03.1987 г.р., и соответствующие им повреждения на бюстгальтере и футболке (см. фототаблицу, фото №№ 6, 11) при отсутствии существенных различий, сходны по выявленным групповым признакам с экспериментальными ранами, нанесенными «клинком» представленного на экспертизу предмета, похожего на напильник, что, с наибольшей степенью вероятности, не исключает возможности их причинения «клинком» указанного предмета.

Фото№5.



Фото № 6.

На фотографиях:
Общий вид бюстгальтера (фото № 5) неизвестной женщины, 20-25 лет, опознанной как Б. 20.03.1987 г.р. (29 лет) с прицельным изображением повреждений на его поясе (фото № 6).



Фото № 7.



Фото № 8.
На фотографиях:
Общий вид представленного на экспертизу травмирующего предмета (заточки), напоминающего напильник (фото № 7), с прицельным изображением деформации его острия (фото № 8).



Фото № 9.
.

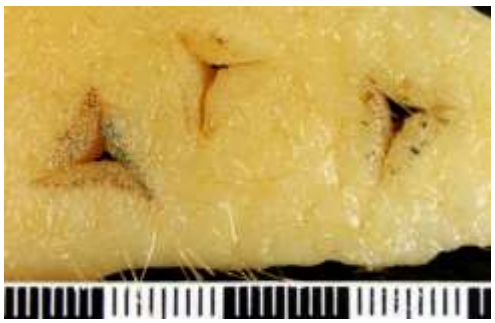

Фото № 10.



Фото № 11.

Колотые раны на препарате кожи, изъятом от трупа неизвестной женщины, 20-25 лет, опознанной как Б. 20.03.1987 г.р. (фото № 9) и экспериментальные раны, нанесённые представленным на экспертизу «клинком» травмирующего предмета (фото № 10) с прицельным одного из наиболее информативного колотого повреждения на футболке (фото № 11).

ФУТБОЛКА

Вид спереди



Фото № 1

Вид сзади



Фото № 2

Боковая поверхность

Слева



Фото № 3

Справа



Фото № 4

На фотографиях:

Общие виды футболки неизвестной женщины, 20-25 лет, опознанной как Б. 20.03.1987 г.р. (29 лет) в четырёх проекциях.

1.Чем причинены «колото-резанные» раны Б.?

2.Каков механизм образования данных ран?

3.Могли ли «колото-резаные» раны быть причинены, предметом похожим на напильник, представленным на экспертизу?

4.Имеются ли на представленных предметах одежды трупа Б. повреждения?

5.Каков механизм их образования и конструкционные особенности следообразующего предмета?

6.Могли ли быть причинены данные повреждения предметом, похожим на напильник представленным на экспертизу?

1.2. Обстоятельства дела. Труп гражданки С. обнаружен на полу в комнате своей квартиры.

Наружное исследование. На передней поверхности грудной клетки справа обнаружены 2 раны. Рана № 1 - горизонтальная, щелевидной формы, 3х0,1 см. Края ровные. Один конец раны острый, другой - закруглен. Кнаружи от раны № 1 имеется аналогичного вида рана № 2. Концы раны – с надрывами, расположенными перпендикулярно к длиннику, вследствие чего она имеет «Н»-образную форму. На левой боковой поверхности грудной клетки - рана № 3 веретенообразной формы. Верхний конец раны острый, нижний закруглен и осаднен, имеет «Т»-образную форму.

Внутреннее исследование. В мягких тканях груди очаговые темно-красные блестящие кровоизлияния. В клетчатке переднего средостения и в эпикарде кровоизлияние темно-красного цвета. В центре кровоизлияния щелевидная рана, проникающая через правое ушко сердца в полости предсердия, длиной 2 см. В полости сердечной сорочки следы жидкой крови. В плевральных полостях - по 1500 мл жидкой крови со свертками. Легкие спавшиеся, поджаты к корням. На нижней доле левого легкого рана неправильной формы, 1,5х0,5 см. На средней доле правого легкого аналогичная рана, 1,5х6,6 см. Раны проникают в глубину ткани до 2 см, вокруг очаговые кровоизлияния. Внутренние органы резко малокровны.

Дополнительные исследования. На экспертизу представлена стамеска, изъятая из квартиры. Длина ее 13,1 см, ширина 2,5, толщина 0,4 см. Лезвие остро заточено, ровное. Боковые ребра также довольно острые.

Установите причину смерти и предмет, которым были нанесены повреждения?

1.3. Обстоятельства дела. Из постановления о производстве экспертизы известно, что гр-ка Д. приняла какое-то вещество вместо пищевой соли. Через час появилась рвота; в белесоватых слизистых рвотных массах различимы частицы белого порошковидного вещества. Была доставлена в больницу. Из медицинской карты стационарного больного - через 2 часа после приема неизвестного вещества появилось ощущение царапанья и жжения в глотке и пищеводе, очень сильная жажда, металлический вкус во рту; к этому присоединились сильные боли в животе, неукротимая рвота, профузная диарея. Каловые массы имели вид рисового отвара. Мочеотделение снижено. Голос беззвучный. Далее появились судороги икроножных мышц, потеря сознания. Кома. Смерть через 4 часа при тонико-клонических судорогах.

Наружное исследование. Трупные пятна разлитые, сине-багрового цвета.

Внутреннее исследование. Имеются кровоизлияния под наружной и внутренней оболочками сердца. Сосуды брюшной полости переполнены кровью. Наружный покров петель тонкой кишки розового цвета, покрыт сероватым клейким налетом, слизистая

желудка набухшая, розово-красного цвета. Пейеровы бляшки резко набухшие. Сосуды мягкой мозговой оболочки резко переполнены кровью.

Результаты судебно-гистологического исследования. Резкое полнокровие и отек головного мозга. Периваскулярные кровоизлияния в почках, миокарде, в головном мозге, в слизистой тонкой кишки. Очаговые некротические изменения, явления катарального воспаления в слизистой оболочке желудка и тонкой кишки.

Результаты судебно-химического исследования: не обнаружено: веществ из группы едких, функциональных, действующих на кровь, а также соединений ртути, свинца и кадмия.

Сформулируйте вывод о причине смерти?

1.4. Из протокола осмотра места происшествия следует, что осмотр начат в 10 ч 30 мин. Местом обнаружения трупа гр-на В. является помещение блока в гаражном кооперативе. В помещении ощущается сильный запах гари. Двигатель автомобиля теплый, ключ в замке зажигания в положении «зажигание включено». В кабине автомобиля - труп гр-на В. в положении сидя, откинувшись на спинку водительского кресла. Голова наклонена вперед, подбородок касается груди, руки свисают вдоль тела. Ноги согнуты в тазобедренных и коленных суставах. Трупное окоченение выражено во всех группах мышц. Трупные пятна обильные, ярко-розовые, располагаются на задней поверхности ягодиц и бедер, при надавливании исчезают и восстанавливают свой цвет через 4 мин. - 28 °С (при температуре окружающей среды 15 °С). Время исследования (фиксации) трупных явлений 11 ч. Температура трупа, в прямой кишке спустя 1 ч — 27,3 °С. На месте удара ребром металлической линейки по передней поверхности плеча образовалось вдавление. Глаза закрыты, зрачки диаметром по 0,5 см, соединительная оболочка глаз розового цвета, без кровоизлияний. Пилокарпиновая проба: уменьшение диаметра зрачка с 0,5 до 0,3 см за 15 с. Отверстия рта, носа, ушей чистые и свободные. Кости свода черепа, лицевого скелета, верхних и нижних конечностей на ощупь целы. Осмотр закончен в 13 ч.

Установите давность наступления смерти?

1.5. Из постановления о назначении СМЭ следует, что на ул. М. около дома № 5 взорвался и полностью сгорел автомобиль «Мерседес-600» частного предпринимателя гр-на У., 52 лет. На месте происшествия обнаружены обугленные и беспорядочно расположенные останки скелета, в том числе лицевая часть черепа с сохранившимися челюстями и зубами. После происшествия гр-на У. и его водителя-телохранителя гр-на З., 28 лет, никто не видел, и они были объявлены в розыск.

В ходе проведенной СМЭ установлено, что исследуемые 24 зуба относятся к резцам, клыкам, 1-м и 2-м премолярам, а также к 1-м молярам обеих челюстей. Остальные зубы отсутствуют, их лунки полностью заращены, прикус открытый. Макроскопически и с помощью бинокулярного стереомикроскопа МБС-9 при прямом и косопадающем естественном и искусственном освещении определена следующая степень стертости изучаемых зубов. Преимущественно на жевательной поверхности и по режущим краям зубов верхней челюсти прослеживаются очаговая потеря эмали и отчетливое стирание бугорков на резцах, клыках, премолярах и молярах без поражения дентина, корневого канала и собственно коронки. На всех зубах нижней челюсти отмечены аналогичные изменения, но наряду с потерей эмали и стертостью бугорков имели место признаки стирания дентина без вовлечения в процесс нервного канала и коронки. Каких-либо признаков заболевания зубов, а также следов терапевтического или ортопедического стоматологического вмешательства не выявлено.

Назовите основные признаки, используемые при установлении возраста по зубам?

1.6. Обстоятельства дела. Из постановления о назначении судебно-медицинской экспертизы известно, что гр. Р. обнаружен в квартире на кухне. Наружное исследование. На трупе одето: Поло хлопчатобумажное серое, на передней поверхности слева, в 19 см вниз от края ворота, в 30 см вправо от левого бокового шва, обнаружен вертикально ориентированный неправильной овальной формы дефект, размером 0,5х0,7 см, края его разволокнены. По снятии одежды труп мужского пола, длиной тела 183 см; трупные пятна синюшно-фиолетовые, интенсивные, располагаются по задней поверхности туловища и конечностей; мышечное окоченение хорошо выражено во всех обычно исследуемых группах мышц. Повреждения: На груди слева, в 129 см от подошвенной поверхности стоп, в 2 см влево от условной срединной линии туловища, на уровне 5 межреберья обнаружена неправильной овальной формы рана, размером 0,5х0,6 см, косо ориентирована на 5 и 11 часов условного циферблата часов, с относительно ровными краями, при сведении края не сопоставимы; по краю определяется красно-коричневая ссадина шириной до 0,2 см. Других повреждений не обнаружено. Внутреннее исследование. В левой плевральной полости около 300 мл , в брюшной полости около 1300 мл темно-красной жидкой крови. В мягких тканях груди слева, между 5 и 6 ребром, в 1 см влево от грудины щелевидный дефект, размером 0,2х0,6 см, мягкие ткани вокруг него пропитаны темно-красной кровью. По передней поверхности сердечной сорочки, на уровне правого желудочка, неправильной округлой формы дефект, диаметром 0,6 см; в полости ее около 150 мл темно-красной жидкой крови со свертками. Сердце размерами 6х9х9 см. На передней поверхности сердца на правом желудочке, в 6,5 см вниз от основания сердца, в 1,5 см от правой легочной поверхности, вертикально ориентированный дефект, неправильной овальной формы, размером 0,3х0,8 см. На задней поверхности сердца на правом желудочке, в 8 см вниз от основания сердца и в 3 см от правой легочной поверхности, дефект аналогичный вышеописанному, размером 0,4х1 см. По задней поверхности сердечной сорочки, на уровне правого желудочка неправильной округлой формы дефект, диаметром 0,4 см. На сухожильном центре диафрагмы слева, неправильной округлой формы дефект, диаметром 0,4 см. На передней стенке кардиального отдела желудка, в 4 см вниз от верхнего края, в 5 см от внутреннего края; на задней стенке кардиального отдела желудка, в 5 см вниз от верхнего края, в 7 см от внутреннего края обнаружены неправильных округлых форм дефекты, диаметром 0,5 см. В мягких тканях спины слева по средне подмышечной линии, на уровне 8 межреберья неправильной округлой формы дефект, в просвете которого пуля из белого металла, размером 0,8х2 см. Внутренние органы малокровны.

Определите дистанцию выстрела?

1.7. обстоятельства дела. Г-н Щ., 29 лет. 3 ноября в ссоре сосед ударил топором по правой руке и отрубил первый палец. В справке травмпункта от 3 ноября указано, что у Щ. отсутствует половина основной фаланги 1 пальца правой кисти. Раневая поверхность на культе ровная, кровоточащая. В хирургическом отделении больницы произведена ампутация 1-го пальца в пястно-фаланговом суставе. Послеоперационный период протекал без осложнений, швы сняты на 7-й день.Данные освидетельствования 17 ноября: 1-й палец правой кисти отсутствует с уровня пястно-фалангового сустава. Культя хорошо оформлена, на ней - линейный розово-синюшный рубец длиной 2,5 см, плотный, малоподвижный, болезненный при ощупывании. Движения остальных пальцев кисти в полном объеме.

Определите тяжесть вреда, причиненного здоровью человека?

1.8. Обстоятельства дела. Из протокола осмотра, известно: труп г-на И. на момент осмотра находился в квартире - лежал на кровати на спине, руки и ноги выпрямлены, видимых повреждений не обнаружено. Со слов матери - под утро вернулся с дискотеки, был крайне возбужден, говорил невпопад, жаловался на сильную жажду и сердцебиение,

много пил воды. Спустя пару часов ему стало плохо, он обмяк, потерял сознание и вскоре умер. Смерть констатирована бригадой скорой помощи. Других сведений к началу исследования трупа в морге не имею.

Наружное исследование. С трупа сняты и осмотрены: футболка белая х\б с фирменной эмблемой на передке и спинке; джинсы синие, в шлевках продет черный ремень, пуговицы гульфика и пряжка ремня застегнуты, карманы брюк пусты; трусы зеленого цвета; носки синие. Одежда ношенная, без повреждений. Труп мужчины правильного телосложения, удовлетворительного питания, длиной тела 175 см., на вид 15-18 лет. Кожный покров равномерно холодный, вне трупных пятен мертвенно-бледный. Трупные пятна разлитые, обильные, синюшно-фиолетовой окраски, расположены на задней поверхности шеи, туловища и конечностей, при надавливании на них пальцем - исчезают, восстанавливая первоначальную интенсивность окраски через 5-8 сек. Мышечное окоченение хорошо выражено в жевательной мускулатуре, мышцах шеи и конечностей. (Посмертные изменения на 9.30). Волосы на голове русые. Глаза закрыты, глазные яблоки упругие, склеры беловато-серые, роговицы влажные, зрачки диаметром по 0,5 см. Соединительные оболочки век бледно-серые, без кровоизлияний. Кости лицевого скелета на ощупь целы. Носовые ходы, слуховые проходы, полость рта свободные. Рот приоткрыт, слизистая оболочка преддверия без повреждений. Язык в полости рта за линией зубов. Зубы целы, естественные. Слизистая оболочка полости рта серо-розового цвета. Кожа шеи без повреждений. Грудная клетка цилиндрической формы, живот на уровне груди. Наружные половые органы сформированы правильно, рубцов, язв, выделений на них нет. Задний проход сомкнут, кожа вокруг него калом не опачкана. Конечности сформированы пропорционально туловищу, кости их на ощупь целы. Каких-либо повреждений при наружном исследовании трупа не обнаружено. Внутреннее исследование. Твердая мозговая оболочка не повреждена, не напряжена, голубовато-серая, содержит в синусах следовые количества жидкой темно-красной крови. Мягкие мозговые оболочки полупрозрачные, набухшие, с сетью расширенных сосудов, в подпаутинном пространстве скопление сероватой прозрачной жидкости. Полушария головного мозга симметричные, борозды и извилины их контурированы. Сосуды основания мозга спавшиеся, в просвете их - жидкая темно-красная кровь. Внутренняя их поверхность голубовато-серая, гладкая. В желудочках мозга прозрачная спинномозговая жидкость, поверхность желудочков гладкая, блестящая. Вещество мозга на разрезах влажное, блестящее. Граница между серым и белым веществом выражена отчетливо. На поверхности разрезов из сосудов выступает жидкая кровь в виде точек и полос красного цвета, легко снимаемых спинкой ножа. Очагов кровоизлияний и патологических изменений в веществе мозга нет. Масса мозга 1450 г. Кости свода и основания черепа целы. Мягкие ткани шеи, груди и живота красновато-коричневые, без кровоизлияний. Толщина подкожной жировой ткани над грудиной 1 см, на уровне пупка 1,5 см. Расположение органов правильное. В сердечной сумке 20 мл прозрачной желтоватой жидкости. Плевральные и брюшная полости свободной жидкости, крови и спаек не имеют. Плевра и брюшина влажные, гладкие, желтовато-серой окраски. Петли кишок умеренно вздуты, стенки их блестящие, белесовато-серого цвета. Рисунок брыжеечных сосудов хорошо выражен, лимфатические узлы не увеличены. Язык с поверхности чистый, ткань его на разрезах красновато-коричневая, без кровоизлияний. Миндалины на разрезах серо-фиолетовые. Вход в гортань и пищевод свободен. Голосовая щель свободна от инородных тел. Подъязычная кость, хрящи гортани, кольца трахеи целы, в окружающих их мягких тканях кровоизлияний нет. Щитовидная железа размерами 4,2х2х1,6 см каждая доля, на разрезе темно-красного цвета, мелкозернистого строения. Просвет трахеи и крупных бронхов свободен, слизистая оболочка их бледно-серая, блестящая. Лимфатические узлы бифуркации трахеи и бронхов на разрезах серовато-черного цвета. Легкие вздуты, синюшно-красные с поверхности и на разрезах, ткань их пористая. С поверхности разрезов легких при надавливании на них стекает

жидкая темно-красная кровь и розоватая пенистая жидкость. Просвет легочных артерий и вен свободен. В полостях сердца и крупных сосудах жидкая темно-красная кровь. Сердце размерами 11х12х5,5 см, конусовидной конфигурации. Толщина жирового слоя на передней поверхности левого желудочка до 0,6 см. Клапанный аппарат сердца и крупных сосудов сформирован правильно, створки клапанов тонкие, подвижные. Внутренняя оболочка сердца гладкая, папиллярные и трабекулярные мышцы не утолщены, сухожильные нити не укорочены. В коронарных артериях следовые количества жидкой темно-красной крови. Внутренняя их поверхность голубовато-серая, гладкая. Толщина правого желудочка 0,1-0,2 см, левого - 1,5-1,7 см. Масса сердца 420 г, правого желудочка 70 г, межжелудочковой перегородки 120 г, левого желудочка 180 г. Мышца сердца на разрезах тусклая, глинистого вида, однородной красновато-серой окраски. Окружность аорты над клапанами 8 см, внутренняя ее поверхность желтая, гладкая. Селезенка размерами 12х8х4 см, массой 120 г, капсула ее морщинистая, ткань на разрезе сине-красная, дает скудный соскоб крови. Надпочечники плоскотреугольной формы, слои на разрезе обособлены, корковый - желто-оранжевого цвета, мозговой - красно-коричневого. Правая почка размерами 10,5х5х3 см, массой 115 г, левая - 11х5х3 см, массой 120 г. Фиброзная капсула почек гладкая, полупрозрачная, снимается без потери вещества почек. Поверхность почек гладкая. Ткань их на разрезе красно-коричневого цвета, с выраженной границей коркового и мозгового вещества. Слизистая оболочка лоханок голубовато-серая, гладкая. В мочевом пузыре 100 мл светло-желтой прозрачной мочи, слизистая оболочка его серая, складчатая. Предстательная железа плотная, в размерах не увеличена, ткань ее на разрезе серовато-белая. Яички размерами по 5х6х3 см каждое, ткань их на разрезе серовато-желтая, вытягивается пинцетом в виде длинных тонких легко рвущихся нитей. Просвет пищевода пуст, слизистая оболочка его серая, продольно-складчатая. В желудке 800 мл однородных светло-коричневых полужидких масс. Слизистая оболочка желудка серая, с хорошо выраженными складками. В просвете 12-перстной кишки жидкое содержимое желтовато-серого цвета. При надавливании на желчный пузырь в кишку поступает желчь. В просвете желчного пузыря 20 мл темно-коричневой желчи, слизистая оболочка его зеленовато-коричневая, мелкоячеистая. Печень размерами 25х19х16х6 см, массой 1580 г, поверхность ее гладкая, нижний край закругленный. Ткань печени на разрезе красно-бурого цвета, с поверхности разрезов стекает жидкая темно-красная кровь. Поджелудочная железа размерами 21х3х2,5 см, ткань ее на разрезе серо-желтого цвета, железистого строения. В тонкой кишке однородное жидкое желтовато-серое содержимое, в толстой – неоформленные каловые массы. Прямая кишка заполнена полужидкими каловыми массами. Слизистая оболочка тонкой кишки серо-розовая, блестящая, складчатая; толстой – серая, гладкая, блестящая. Кости скелета целы. Позвоночный канал не вскрывался ввиду отсутствия показаний. Из полостей и от органов трупа посторонних запахов не ощущалось.

Составьте судебно-медицинский диагноз?

1.9. Обстоятельства дела. Из протокола осмотра трупа, следует, что труп гр. Т. лежит в комнате на полу... На правой кисти имеется ожог длиной около 5см, шириной около 1,5см. На правой ноге ссадина диаметром около 0,7мм. Других повреждений нет. Наружное исследование. Кожный покров бледный, холодный во всех областях. Трупные пятна интенсивные, разлитые, синюшно-фиолетовые, расположены по задней и заднебоковым поверхностям шеи, туловища и конечностей, при надавливании бледнеют и длительно восстанавливаются. Трупное окоченение хорошо выражено во всех группах мышц. Кожа волосистой части головы без повреждений. Кости свода черепа и лицевого скелета на ощупь целы. Глаза закрыты, веки отечные, соединительная оболочка глаз серо-синюшная, набухшая, с сетью расширенных сосудов и единичными мелкоточечными, темно-красными кровоизлияниями. Роговицы блестящие, прозрачные, зрачки округлые, диаметром по 0,3см. Отверстия носа, рта и наружные слуховые

проходы чистые, свободные. Рот закрыт. На нижней челюсти 7 зуб справа из белого металла, остальные зубы естественные, целые. На коже шеи повреждений нет. Грудная клетка конической формы, симметричная. Ребра на ощупь целы. Живот не вздут, молочные железы без очаговых уплотнений и выделений из сосков. Задний проход сомкнут, кожа вокруг него не испачкана. Наружные половые органы сформированы правильно, по женскому типу, повреждений половых органов нет. Повреждения. На задней поверхности левого плеча в средней и верхней трети с частичным переходом на левую лопаточную область, на участке прямоугольной формы, в направлении справа налево, сверху вниз, размерами 18,5х8см, расположены близко друг к другу множественные участки овальной и полосовидной формы в виде цепочек и вытянутые в том же направлении, размером от 0,2хО,6см до 2,5х1см. В этих участках эпидермис отсутствует, подлежащая поверхность очень ровная, гладкая и слегка куполообразно возвышается, пергаментной плотности, коричневато-желтого цвета, по границам участка пятнистые, желтоватые и серо-желтые участки кожи, здесь кожа кратерообразно возвышается и над валиком и тотчас кнаружи от него чешуйки вспученного и отслоенного эпидермиса. Аналогичного вида участки имеются: на границе передней поверхности плеча в верхней трети и груди справа - неправильно овальной формы, 3,3х2,8см; в области границы обоих наружных квадрантов правой молочной железы - овальный, вертикальный 4,4х2,2см; в области анатомической табакерки правой кисти с переходом на наружную поверхность запястья - овальный, вертикальный 5,6х2,8см. Других повреждений при наружном исследовании не обнаружено. Внутреннее исследование. Вход в глотку и гортань свободен. Подъязычная кость и хрящи гортани целы. Пищевод пуст, слизистая пищевода серовато-розовая, продольно-складчатая. В просвете трахеи и крупных бронхов следы серой слизи, слизистая их бледно-серая. Легкие слегка плотноваты на ощупь, умеренно воздушны. Легочная плевра не утолщена, блестящая, прозрачная, под ней множественные, мелкоточечные, темно-красные кровоизлияния, ткань легких на разрезе серо-красная, без очаговых уплотнений, с поверхности разрезов самопроизвольно стекает очень большое количество темно-красной жидкой крови. Стенки бронхов не утолщены. Сердце 8х7,5х4,5см, массой 240 г, эпикард сероватый, блестящий, под ним кровоизлияний нет. Интима венечных артерий сердца гладкая, без бляшек, просветы не сужены Полости сердца не расширены, в них темно-красная жидкая кровь. Клапанный аппарат сердца и крупных сосудов сформирован правильно. Сосочковые мышцы не утолщены. Мышца сердца на ощупь плотноэластичная, на разрезе красно-коричневая, без очаговых изменений. Толщина мышцы левого желудочка сердца 1,2 см, правого 0,3 см. Периметр аорты над клапанами 6,5 см. Интима светло-желтая, гладкая. Надпочечники плоские, неправильной треугольной формы, на разрезе с четкой границей светло-желтого коркового и серо-коричневого мозгового вещества, без утолщений и кровоизлияний. Почки размером по 10х5х3 см, по 150 г, фиброзная капсула с почек снимается легко, обнажая гладкую, серо-коричневую поверхность. Ткань почек на разрезе с четкой границей коричневато-серого коркового и коричневого мозгового слоев, оба слоя полнокровны. Чашечки и лоханки не расширены, мочеточники проходимы, их слизистая серая, блестящая. Селезенка размерами 12х7,5х4 см, 200 г, капсула не утолщена, морщинистая, ткань на разрезе темно-красная, в соскобе следы жидкой крови. В желудке следы кашицеобразной серо-зеленой массы, слизистая его белесовато-серая, складчатость выражена. В кишечнике обычное для его отделов содержимое, слизистая бледно-серая, блестящая. Печень 26х16х11х9см, 1500 г, поверхность гладкая, ткань на разрезе красно-коричневая, из перерезанных сосудов обильно вытекает темно-красная кровь Мочевой пузырь сокращен, пуст, его слизистая серо-синюшная, складчатая. Матка 8.5х5,5х5см, грушевидной формы, мышца плотно эластичная, на разрезе белесовато-серая, однородная, полость щелевидная, пустая. Яичники не увеличены, на разрезе пестрые. В мягких тканях головы кровоизлияний нет. Кости свода и основания черепа целы.

Твердая мозговая оболочка белесовато-серая, цела, не напряжена. Кровоизлияний над и под ней нет. Мягкая мозговая оболочка утолщена, студневидная, рыхлая, полнокровная, блестящая, кровоизлияний под ней нет. Головной мозг массой 1340 г, с симметричными полушариями, выраженными бороздами и извилинами, на разрезах мозга все его отделы обнаруживают четкий рисунком строения, без кровоизлияний и очагов размягчений. В желудочках мозга следы слегка розоватой прозрачной жидкости, полости их не расширены, эпендима гладкая. Сосудистые сплетения розовые, мягкие, зернистые. На поверхности разрезов мозга выступает светло-красная, жидкая кровь в виде быстро расплывающихся точек и полос, легко снимаемых обушком кожа Кости грудной клетки, таза и позвоночника целы. Во время вскрытия от полостей и органов трупа посторонних запахов не ощущалось

Данные лабораторных исследований:

- При судебно-химическом исследовании крови от трупа не обнаружены: этиловый, метиловый и пропиловые спирты.

- Акт спектрального исследования: в результате проведенного эмиссионного спектрального анализа препаратов кожи от трупа установлено, что в области "электрометки", по сравнению с контрольным образцом, выявлено повышенное содержание железа, меди алюминия, что может быть обусловлено воздействием проводника электрического тока.

- Гистодиагноз: нерезко выраженные морфологические признаки действия на коже электрического тока в одном из препаратов. Морфологические признаки компрессии ; осаднения во втором препарате кожи. Очаги отека, дистелектаза и острой, эмфиземы I легких. Инородные частицы (пищевые массы) в просветах многих мелких и крупны; бронхов. Очаги дистрофических изменений миокардиоцитов. Мелкоочаговый периваскулярный и мелкосетчатый кардиосклероз. Жировая дистрофия печени. Полнокровие сосудов органов.

Составьте судебно-медицинский диагноз?

1.10. Установление видовой принадлежности крови иммунохимическим методом при помощи теста SERATEC Hem Direct

Измельченные смывы из следов на бумажной салфетке экстрагировали буферным раствором Hem Direct Diluent Buffer два часа при комнатной температуре. Затем кратко центрифугировали, свободную жидкость в количестве 200 мкл вносили в лунку тест-кассет. Наличие следов крови определяли по появлению полосы окрашивания в области регистрации результата (Т). Правильность работы методов определяли по наличию полосы в области контроля (С).

Выделение ДНК

Выделение ДНК из крови, обнаруженной на бумажной салфетке (объект 1), из образца буккального эпителия Д-ва А.П. проводили с использованием набора реагентов Diatom™ DNA Prep 100 (ООО «Лаборатория Изоген», Россия). Вырезки из пятен на салфетке, из тампона с образцом буккального эпителия экстрагировали лизирующим реагентом при +650С в течение 40 минут, добавляли сорбент, тщательно перемешивали, после центрифугирования удаляли жидкую фазу. Осадок отмывали солевым буфером. Сушили осадок в термостате при +650С в течение 5 мин для испарения ацетона. Добавляли к осадку 50 мкл буфер «ЭкстраГен Е», пробирки помещали в термостат на 5 мин при +650С для более полной элюции ДНК.

Для мониторинга возможной контаминации при выделении ДНК использовался отрицательный контроль (К.в.).

Анализ матричной активности ДНК

Анализ матричной активности препаратов ДНК, полученных из крови на салфетке (объект 1), из образца буккального эпителия Д-ва А.П. и К.в. проводили с помощью полимеразной цепной реакции с использованием системы количественной

энзиматической амплификации: набора реактивов для обнаружения и определения количества ДНК человека «XY» и программного обеспечения АНК-32 (Синтол, Россия), руководствуясь Методическими указаниями N 98/253 «Использование индивидуализирующих систем на основе полиморфизма длины амплификационных фрагментов (ПДАФ) ДНК в судебно-медицинской экспертизе идентификации личности и установления родства» (утверждены Минздравом РФ 19.01.1999г.) и прилагаемыми инструкциями фирмы-изготовителя (Синтол, Россия).

Продуктивность полимеразной цепной реакции регистрировали в режиме реального времени с использованием программного обеспечения АНК-32 (Синтол, Россия).

Сравнивали кинетику полимеразной реакции и матричную активность ДНК в контрольных (стандартных) препаратах и в препаратах, выделенных из объектов исследования и К.в.

Анализ ПДАФ хромосомной ДНК

Типирование полиморфных STR-локусов ДНК препаратов, содержащих генетический материал из крови, обнаруженной на бумажной салфетке (объект 1), из образца буккального эпителия Д-ва А.П. проводили с помощью полимеразной цепной реакции с использованием энзиматической амплификации 20 указанных локусов панели COrDIS Plus (GORDIZ, Россия): D3S1358, TH01, D12S391, D1S1656, D10S1248, D22S1045, D2S441, D7S820, D13S317, FGA, TPO X, D18S51, D16S539, D8S1179, CSF 1PO, D5S818, vWA, D21S11, SE33 и Amel, руководствуясь Методическими указаниями № 98/253 «Использование индивидуализирующих систем на основе полиморфизма длины амплифицированных фрагментов (ПДАФ) ДНК в судебно-медицинской экспертизе идентификации личности и установления родства» (утверждены Минздравом РФ 19.01.1999 г.) и инструкциями фирмы-изготовителя.

Для оценки специфичности реакции амплификации использовали препарат контрольной ДНК с известными генотипическими признаками D3S1358 – 15,17; TH01 – 6,9.3; D12S391 – 21,23; D1S1656 – 14,17.3; D10S1248 – 15,15; D22S1045 – 15,15; D2S441 – 14,14; D7S820 – 10,12; D13S317 – 11,11; FGA – 20,22.2; TPO X – 8,9; D18S51 – 14,16; D16S539 – 12,13; D8S1179 – 10,10; CSF 1PO – 9,11; D5S818 – 9,12; vWA – 16,18; D21S11 – 30.2,30.2; SE33 – 24.2,29.2 ; Amel- X,Y и препарат, не содержащий ДНК (отрицательный контроль, К-).

Продукты полимеразной цепной реакции фракционировали электрофоретически с использованием системы капиллярного электрофореза ABI PRISM 3130 (Applied Biosystems, США) (см. Приложение 1).

Сравнивали индивидуальные генотипические комбинации аллельных вариантов (ПДАФ-профили) STR-локусов в препаратах ДНК, полученных из объекта исследования и из биологического образца.

Результаты

1. При проведении иммунохимического теста на гемоглобин SERATEC® HemDirect Hemoglobin Assay (Seratec, Германия), в препаратах ДНК, выделенной из следов на бумажной салфетке, выявляется полоса окрашивания в области регистрации результата (Т) при проявлении контрольной полосы (С). Это свидетельствует о наличии гемоглобина человека в указанном препарате. Таким образом, проведенными исследованиями на бумажной салфетке обнаружена кровь человека.

2. Для препаратов ДНК, выделенных из крови, обнаруженной на бумажной салфетке (объект 1), из образца буккального эпителия Д-ва А.П. и К.в. был проведен анализ матричной активности ДНК в полимеразной цепной реакции с использованием системы количественной энзиматической амплификации ДНК в режиме реального времени. Данные эффективной концентрации ДНК в указанных объектах представлены в таблице 1.

Таблица 1

Объекты исследования	Эффективная концентрация ДНК (нг/мкл)
Кровь на бумажной салфетке (объект 1)	2,257
Образец буккального эпителия Д-ва А.П.	21,104
Положительный контроль	5,000
К.в.	ДНК не детектируется

Концентрация и качество ДНК в препаратах, полученных из объекта 1, из образца буккального эпителия Д-ва А.П. соответствует требованиям используемой системы анализа.

2. В препаратах ДНК, выделенных из крови, обнаруженной на бумажной салфетке, из образца буккального эпителия Д-ва А.П. установлены следующие генотипические аллельные комбинации (таблица 2):

Таблица 2

Объект / Локус	Кровь на бумажной салфетке (объект 1)	Образец буккального эпителия Д-ва А.П.
D3S1358	16,17	16,17
TH01	9,9.3	9,9.3
D12S391	18,23	18,23
D1S1656	11,16	11,
D10S1248	14,15	14,15
D22S1045	16,16	устойчивые результаты не получены
D2S441	15,15	15,15
D7S820	9,10	9,10
D13S317	12,12	12,12
FGA	21,24	21,24
TPO X	8,10	8,10
D18S51	15,18	15,18
D16S539	11,13	11,13
D8S1179	13,13	13,13
CSF 1PO	12,12	12,12
D5S8	12,13	12,13
vWA	16,17	16,17
D21S11	29,30	29,30
SE33	17,29.2	17,29.2
Amelogenin	X,Y	X,Y

3. На электрофореграмме продуктов амплификации гена амелогенина на матрицах ДНК, выделенной из крови, обнаруженной на бумажной салфетке (объект 1) выявляется двухфрагментный профиль (106, 112 п.н.) с практически одинаковым соотношением масс в обоих фрагментах, что формально соответствует мужскому генетическому полу.

Установлено, что для всех исследованных молекулярно-генетических систем в препарате ДНК, полученном из крови, обнаруженной на бумажной салфетке (объект 1) и в препарате из образца буккального эпителия Д-ва А.П. наблюдается полное совпадение генотипических аллельных комбинаций. Это означает, что кровь в указанном объекте (объект 1) и биологический материал в образце буккального эпителия Д-ва А.П. могли произойти от одного и того же человека. Формальная статистическая оценка наблюдаемого совпадения генотипических характеристик анализируемых препаратов ДНК из объекта 1 и из образца буккального эпителия Д-ва А.П. указывает на то, что вероятность их генетической идентичности (то есть, что они произошли от одного и того же человека) составляет не менее 99,(9)%.

ПРИМЕЧАНИЕ: Для расчета вероятности использованы консервативные значения аллельных частот указанных локусов для населения Европы и России. Приведенное выше значение вероятности PI соответствует Байесовой вероятности при 50%-ной априорной вероятности.

Таким образом, величина 99,(9)% характеризует вероятность того, что кровь, обнаруженная на бумажной салфетке (объект 1) произошла от Д-ва А.П.

Происходят ли обнаруженные на представленном на экспертизу объекте исследования (вещество бурого цвета на части бумажной салфетки) биологические следы от потерпевшего или от иного лица?

Каждый билет состоит из двух теоретических вопросов и одной ситуационной задачи.

Полный перечень вопросов по каждому этапу государственного экзамена приведен в Автоматизированной системе подготовки кадров высшей квалификации (далее – АСПКВК).

В ходе проведения собеседования обучающемуся задаются дополнительные (уточняющие) вопросы. Перечень заданных обучающемуся вопросов и характеристика ответов на них, мнения членов государственной экзаменационной комиссии о выявленном в ходе государственного экзамена уровне подготовленности обучающегося к решению профессиональных задач, а также о выявленных недостатках в теоретической и практической подготовке обучающегося фиксируется в протоколе заседания государственной экзаменационной комиссии по приему государственного аттестационного испытания.

3. Описание критериев и шкал оценивания компетенций

Результаты государственного экзамена оцениваются по каждому этапу в отдельности.

Тестирование (1 этап)

Перевод результатов тестирования в четырехбалльную шкалу осуществляется по схеме:

Оценка «Отлично» – 90-100% правильных ответов;

Оценка «Хорошо» – 80-89% правильных ответов;

Оценка «Удовлетворительно» – 71-79% правильных ответов;

Оценка «Неудовлетворительно» – 70% и менее правильных ответов.

Результаты тестирования объявляются обучающемуся сразу по окончании тестирования.

Оценки «отлично», «хорошо», «удовлетворительно» означают успешное прохождение 1 этапа государственного экзамена.

Окончательное решение о допуске ко 2 этапу государственного экзамена обучающегося, получившего оценку «неудовлетворительно» на 1 этапе, в каждом отдельном случае принимается членами государственной экзаменационной комиссией.

Практические навыки и умения (2 этап)

Результаты 2 этапа оцениваются по двухбалльной шкале: «зачтено» / «не зачтено».

Оценка «зачтено» – выставляется ординатору, если он продемонстрировал знания программного материала: справился с выполнением заданий и (или) ситуационных задач, демонстрирует освоенные навыки и умения.

Оценка «не зачтено» – выставляется ординатору, если он имеет пробелы в знаниях программного материала: допускает грубые, принципиальные ошибки в выполнении заданий и (или) ситуационных задач, не способен продемонстрировать освоенные навыки и умения.

Обучающиеся, получивший оценку «не зачтено» к 3 этапу государственного экзамена не допускается, а результат государственного экзамена (итоговая оценка) определяется оценкой «неудовлетворительно».

Собеседование (3 этап)

Результаты 3 этапа оцениваются по четырёхбалльной шкале: «отлично», «хорошо», «удовлетворительно», «неудовлетворительно» и заносятся в протокол.

Оценка «отлично» – выставляется ординатору, если он глубоко усвоил программный материал, исчерпывающе, последовательно, четко и логически стройно его излагает, умеет связывать теорию с практикой, свободно справляется с задачами и вопросами, не затрудняется с ответами при видоизменении заданий, умеет принять правильное решение и грамотно его обосновывать, владеет разносторонними навыками и приемами выполнения практических задач, комплексной оценкой предложенной ситуации, правильно выбирает тактику действий.

Оценка «хорошо» – выставляется ординатору, если он твердо знает программный материал, грамотно и по существу излагает его, не допуская существенных неточностей в ответе на вопрос, но недостаточно полно раскрывает междисциплинарные связи, правильно применяет теоретические положения при решении практических вопросов и задач, владеет необходимыми навыками и приемами их выполнения, комплексной оценкой предложенной ситуации, правильно выбирает тактику действий.

Оценка «удовлетворительно» – выставляется ординатору, если он имеет поверхностные знания программного материала, не усвоил его деталей, допускает неточности, оперирует недостаточно правильными формулировками, нарушает логическую последовательность в изложении программного материала, испытывает затруднения при выполнении практических задач, испытывает затруднения с комплексной оценкой предложенной ситуации, не полностью отвечает на вопросы, при помощи наводящих вопросов преподавателя, выбор тактики действий возможен в соответствии с ситуацией при помощи наводящих вопросов.

Оценка «неудовлетворительно» – выставляется ординатору, который не знает значительной части программного материала, допускает грубые ошибки, неуверенно, с большими затруднениями решает практические задачи или не справляется с ними самостоятельно, не владеет комплексной оценкой ситуации, неверно выбирает тактику действий, приводящую к ухудшению ситуации, нарушению безопасности пациента.

4. Перечень рекомендуемой литературы для подготовки к государственной итоговой аттестации

Таблица 5

№ п/п	Автор, наименование, место издания, издательство, год издания	Количество экземпляров
	Основная литература	
1.	Судебная медицина: Учебник / под ред. И.В. Буромского – М.: Норма: ИНФА-М, 2020. – 688 с.: ил. – режим доступа	Удаленный доступ

	http://marc.rsmu.ru:8020/marcweb2/Default.asp	
2.	Судебная медицина и судебно-медицинская экспертиза [Текст] : нац. рук. / [Ю. И. Пиголкин, И. А. Дубровин, В. Л. Попов и др.] ; гл. ред. : Ю.И. Пиголкина. - Москва : ГЭОТАР-Медиа, 2014. - 727 с. : [6] л. ил. : ил. - (Национальные руководства).	30
3.	Руководство по судебной медицине [Текст] : учебное пособие для вузов] / [А. П. Ардашкин, Е. Х. Баринов, В. И. Бахметьев и др.] ; под ред. В. Н. Крюкова, И. В. Буромского. - Москва : Норма : ИНФРА-М, 2016. - 655 с.	10
4.	Судебная медицина в схемах и рисунках [Электронный ресурс] : [учеб. пособие для мед. вузов] / Г. А. Пашинян, П. О. Ромодановский. – Москва : ГЭОТАР-Медиа, 2010. 328 с. – Режим доступа: http://marc.rsmu.ru:8020/marcweb2/Default.asp.	Удаленный доступ
5.	Судебная медицина [Текст] : задачи и тестовые задания : [учеб. пособие для высш. проф. образования] / [Ю. И. Пиголкин, М. Н. Нагорнов, Е. Х. Баринов и др.] ; под ред. Ю. И. Пиголкина. - 2-е изд., испр. и доп. - Москва : ГЭОТАР-Медиа, 2011.	1
6.	Судебная медицина [Электронный ресурс] : задачи и тестов. задания : [учеб. пособие для высш. проф. образования] / [Ю. И. Пиголкин и др.] ; под ред. Ю. И. Пиголкина. – 2-е изд., испр. и доп. – Москва : ГЭОТАР-Медиа, 2011. – 606 с. - Режим доступа: http://marc.rsmu.ru:8020/marcweb2/Default.asp.	Удаленный доступ
7.	Атлас по судебной медицине [Электронный ресурс] / [Ю. И. Пиголкин и др.] ; под ред. Ю. И. Пиголкина. – Москва : ГЭОТАР-Медиа, 2020. – 376 с.: ил. - Режим доступа: http://marc.rsmu.ru:8020/marcweb2/Default.asp.	Удаленный доступ
8.	Судебная медицина и судебно-медицинская экспертиза [Текст] : нац. рук. / [Ю. И. Пиголкин, И. А. Дубровин, В. Л. Попов и др.] ; гл. ред. : Ю.И. Пиголкина. - Москва : ГЭОТАР-Медиа, 2014. - 727 с. : [6] л. ил. : ил. - (Национальные руководства).	30
9.	Руководство по судебной медицине [Текст] : учебное пособие для вузов] / [А. П. Ардашкин, Е. Х. Баринов, В. И. Бахметьев и др.] ; под ред. В. Н. Крюкова, И. В. Буромского. - Москва : Норма : ИНФРА-М, 2016. - 655 с.	10
Дополнительная литература		
10.	Судебная медицина [Текст] : [учеб. для высш. проф. образования] / [Ю. И. Пиголкин, Е. М. Кильдюшов, И. А. Дубровин и др.] ; под ред. Ю. И. Пиголкина. - 3-е изд., перераб. и доп. - Москва : ГЭОТАР-Медиа, 2015.	10
11.	Судебная медицина [Электронный ресурс] : учебник /под ред. Ю. И. Пиголкина. – 3-е изд., перераб. и доп. – Москва : ГЭОТАР-Медиа, 2015. – 496 с. - Режим доступа: http://marc.rsmu.ru:8020/marcweb2/Default.asp.	Удаленный доступ
12.	Актуальные вопросы судебной медицины и медицинского права [Текст] : матер. науч.-практ. конф. с междунар. участием, посвящ. памяти проф. В. О. Плаксина : [сборник] / Всерос. о-во судеб. медиков и др. ; под ред. Е. М. Кильдюшова, Е. Х. Баринова. - М. : ЮрИнфоЗдрав, 2011.	3
13.	Преподавание судебной медицины и подготовка экспертных кадров в современных условиях [Текст] : (концептуальная основа) / Буромский И. В. - Москва : Светлица, 2009.	1
14.	Основы медицинского права России [Текст] : [учеб. пособие для мед. и фармацевт. специальностей] / [авт.-сост. : Ю. Д. Сергеев, А. А. Мохов] ; под. ред. Ю. Д. Сергеева. - М. : Мед. информ. агентство, 2011.	3
15.	Медицинское право [Электронный ресурс] : [учеб. пособие для высш. проф. образования] / С. Ю. Сашко, Л. В. Кочорова. – Москва : ГЭОТАР-Медиа, 2011. 350 с. – Режим доступа: http://marc.rsmu.ru:8020/marcweb2/Default.asp.	Удаленный доступ
16.	Сборник ситуационных задач по судебной медицине для самостоятельной работы студентов [Текст] : [учеб. пособие] / [Е. М. Кильдюшов, В. Н. Крюков, И. В. Буромский и др.] ; под ред. Е. А. Башкиревой, Ю. К. Сальникова. - Москва : Светлица, 2011.	1
17.	Токсикологическая химия [Текст] : аналитическая токсикология : [учеб. для вузов] / [С. А. Еремин, С. К. Еремин, Г. И. Калетин и др.] ; под ред. Р. У. Хабриева, Н. И. Калетиной. - М. : ГЭОТАР-Медиа, 2010.	5
18.	Токсикологическая химия [Электронный ресурс] : аналит. токсикология : [учеб. для высш. проф. образования] / [С. А. Еремин и др.] ; под ред. Р. У. Хабриева, Н. И. Калетиной. – Москва : ГЭОТАР-Медиа, 2010. – 747 с. - Режим доступа: http://marc.rsmu.ru:8020/marcweb2/Default.asp.	Удаленный доступ

19.	Алкогольный фактор в криминальной агрессии и аутоагрессии [Текст] / Н. В. Говорин, А. В. Сахаров, А. С. Гаймоленко. - Чита : Иван Федоров, 2009.	1
20.	Субдуральные гематомы [Текст] / Г. В. Недугов. - Самара : Офорт, 2011.	2
21.	Судебно-медицинская экспертиза (исследование) трупов плодов и новорожденных [Текст] : учеб. пособие для студентов, обучающихся по спец. 040100 - "лечеб. дело", 040200 - "педиатрия" / Н. Н. Качина, Е. М. Кильдюшов ; М-во здравоохранения и соц. развития РФ, Рос. гос. мед. ун-т. - [3-е изд., перераб. и доп.] . - М. : РГМУ, 2009.	4
22.	Судебная стоматология [Текст] : страницы истории / К. А. Пашков, П. О. Ромодановский, Г. А. Пашинян и др. ; под общ. ред. К. А. Пашкова. - Москва : МГМСУ, 2009.	1
23.	Руководство по судебной стоматологии [Текст] / [Г. А. Пашинян, П. О. Романовский, Г. М. Харин] ; под ред. Г. А. Пашиняна. - Москва : МИА, 2009.	5
24.	Медико-правовая и экспертная оценка случаев неблагоприятных исходов при оказании стоматологической помощи : учебное пособие / под ред. Янушевича О.О. [Электронный ресурс] - М. : ГЭОТАР-Медиа, 2019. -Режим доступа: http://marc.rsmu.ru:8020/marcweb2/Default.asp.	Удаленный доступ
25.	Guideline on forensic medicine. Injures by hard blunt and sharp objects [Text] : study guide / I. V. Buromsky, E. V. Egorova, Yu. V. Ermakova [et all.] ; ed. by I. V. Buromsky, E. M. Kildyushov ; transl. by E. V. Egorova ; Pirogov RNRMU, the Dep. of Forensis Medicine. - Moscow : Pirogov Med. Univ., 2020. - 33 p.	10
26.	Guideline on forensic medicine. Injures by hard blunt and sharp objects [Electronic resourse] : study guide / ed. by I. V. Buromsky, E. M. Kildyushov ; auth. : I. V. Buromsky, E. V. Egorova, Yu. V. Ermakova [and other] ; transl. dy E. V. Egorova ; Pirogov RNRMU, the Dep. of Forensis Medicine. - Электрон. текст. дан. - Moscow, 2020. - Adobe Acrobat Reader. - Режим доступа: http://rsmu.informsystema.ru/login-user?login=Читатель&password=010101.	Удаленный доступ